This is a digital copy of a book that was preserved for generations on library shelves before it was carefully scanned by Google as part of a project to make the world's books discoverable online.

It has survived long enough for the copyright to expire and the book to enter the public domain. A public domain book is one that was never subject to copyright or whose legal copyright term has expired. Whether a book is in the public domain may vary country to country. Public domain books are our gateways to the past, representing a wealth of history, culture and knowledge that's often difficult to discover.

Marks, notations and other marginalia present in the original volume will appear in this file - a reminder of this book's long journey from the publisher to a library and finally to you.

Usage guidelines

Google is proud to partner with libraries to digitize public domain materials and make them widely accessible. Public domain books belong to the public and we are merely their custodians. Nevertheless, this work is expensive, so in order to keep providing this resource, we have taken steps to prevent abuse by commercial parties, including placing technical restrictions on automated querying.

We also ask that you:

+ *Make non-commercial use of the files* We designed Google Book Search for use by individuals, and we request that you use these files for personal, non-commercial purposes.

+ *Refrain from automated querying* Do not send automated queries of any sort to Google's system: If you are conducting research on machine translation, optical character recognition or other areas where access to a large amount of text is helpful, please contact us. We encourage the use of public domain materials for these purposes and may be able to help.

+ *Maintain attribution* The Google "watermark" you see on each file is essential for informing people about this project and helping them find additional materials through Google Book Search. Please do not remove it.

+ *Keep it legal* Whatever your use, remember that you are responsible for ensuring that what you are doing is legal. Do not assume that just because we believe a book is in the public domain for users in the United States, that the work is also in the public domain for users in other countries. Whether a book is still in copyright varies from country to country, and we can't offer guidance on whether any specific use of any specific book is allowed. Please do not assume that a book's appearance in Google Book Search means it can be used in any manner anywhere in the world. Copyright infringement liability can be quite severe.

About Google Book Search

Google's mission is to organize the world's information and to make it universally accessible and useful. Google Book Search helps readers discover the world's books while helping authors and publishers reach new audiences. You can search through the full text of this book on the web at `http://books.google.com/`



Digitized by Google

Digitized by Google

Digitized by Google

Digitized by Google

Digitized by Google

DEUTSCHE ZEITSCHRIFT

FÜR

CHIRURGIE.

HERAUSGEGEBEN

VON

Prof. BARDENHEUER in Köln, Prof. v. BERGMANN in Berlin, Prof. BIER in Greifswald, Prof. H. BRAUN in Göttingen, Dr. v. BURCKHARDT in Stuttgart, Prof. v. COLER in Berlin, Prof. v. EISELSBERG in Wien, Dr. G. FISCHER in Hannover, Prof. FRIEDRICH in Leipzig, Prof. GUSSENBAUER in Wien, Prof. HAHN in Berlin Prof. HELFERICH in Kiel, Prof. HILDEBRAND in Basel, Prof. HOCHENEGG in Wien, Dr. KAPPELER in Konstanz, Prof. KOCHER in Bern, Prof. KÖNIG in Berlin, Prof. KRÖNLEIN in Zürich, Prof. KÜSTER in Marburg, Dr. C. LAUENSTEIN in Hamburg, Prof. MADELUNG in Strassburg i. E., Prof. NICOLADONI in Graz, Prof. RIEDEL in Jena, Prof. E. ROSE in Berlin, Prof. RYDYGIER in Lemberg, Prof. SCHEDE in Bonn, Prof. SCHÖNBORN in Würzburg, Prof. SONNENBURG in Berlin, Prof. TRENDELENBURG in Leipzig.

REDIGIRT

VON

Prof. Dr. E. ROSE in Berlin UND Prof. Dr. H. HELFERICH in Kiel.

Sechzigster Band.

Mit 39 Abbildungen im Text und 8 Tafeln.

LEIPZIG,
VERLAG VON F. C. W. VOGEL.
1901.

Digitized by Google

BOSTON MEDICAL
APR 7 1902
LIBRARY.

CATALOGUED
APR 7 1902
E. H. B.

Digitized by Google

Inhalt des sechzigsten Bandes.

Erstes und Zweites (Doppel-) Heft
ausgegeben Juni 1901.

Seite

I. Aus der chirurgischen Klinik (Geheimrath Riedel) zu Jena. Unsere Nierentumoren in therapeutischer, klinischer und pathologisch-anatomischer Beleuchtung. Von Dr. B. Grohé, Assistenzarzt der chirurgischen Poliklinik. (Mit Tafel I und 1 Figur im Text) 1

II. Aus der chirurgischen Abtheilung des Garnisons-Spitales Nr. 1 in Wien. Vorstand: Regimentsarzt Dr. Alfred Zimmermann. Ein Beitrag zur Casuistik der Tuberculosis herniosa. Von Regimentsarzt Dr. Friedrich Justian, Secundärarzt der Abtheilung 64

III. Zur Casuistik der Aneurysmen und des Angioma arteriale racemosum. Von Dr. R. Stierlin, dirig. Arzte des Kantonsspitals Winterthur 71

IV. Aus der chirurgischen Abtheilung des Herrn Geheimrath Prof. Dr. Hahn im städtischen Krankenhause im Friedrichshain zu Berlin. Ueber Mischgeschwülste des Hodens. Von Dr. Adolf Gessner, Arzt in Memel, früherem Assistenten der Abtheilung. (Mit 9 Abbildungen im Text und Tafel II) 86

V. Aus der chirurgischen Abtheilung des städtischen Krankenhauses Moabit zu Berlin. (Director: Geheimer Medicinalrath Prof. Dr. Sonnenburg.)
Ein weiterer Beitrag zur Casuistik der subphrenischen Abscesse. Von Dr. Julius Weber, Assistenzarzt 127

VI. Beiträge zur Technik der Rhinoplastik. Von Dr. Erwin Payr, Privatdocent für Chirurgie und Assistent an der chirurg. Universitätsklinik zu Graz. (Mit 5 Abbildungen) 140

VII. Zur Technik der Exarticulation der grösseren Gelenke. Von Dr. Ferd. Schultze-Duisburg, chirurgischer Oberarzt am St. Vinc.-Hospital 150

VIII. Ein in physiologischer Beziehung beachtenswerther Fall von Magenresection nebst Bemerkungen zur Gastro-Enterostomie. (Demonstration auf dem 30. Congress der Deutschen Gesellschaft für Chirurgie.) Von Dr. Kelling-Dresden 155

Digitized by Google

Seite

IX. Aus der chirurgischen Universitätsklinik zu Greifswald.
Die Aetiologie des Carcinoms und Sarkoms auf Grund der pathologischen Forschung. Von Dr. Carl Ritter, Privatdocenten und Assistenzarzte an der chirurgischen Klinik zu Greifswald. (Nach einem im Juni 1900 im Greifswalder med. Verein gehaltenen Vortrage) 161

X. Ueber die Fractur des Processus coronoideus ulnae. Von Dr. Carl Beck, Professor der Chirurgie in New-York. (Mit 4 Abbildgn.) 193

XI. Kleine Mittheilung.
Die Luxation der Kniescheibe durch Verschiebung nach oben. Von Dr. Georg Maillefert, prakt. Arzt, Culm a/W. (Mit 1 Abbildung) 198

Drittes und Viertes (Doppel-) Heft
ausgegeben Juli 1901.

XII. Ueber das mikroskopische Verhalten subcutaner Brüche langer Röhrenknochen. Von Privatdocent Dr. Ziegler, Specialarzt für Chirurgie. (Mit Tafel III—VI) 201

XIII. Ein seltener Fall von Magenresection. Von Prof. Dr. Felix Franke, Chefarzt des Diakonissenhauses Marienstift zu Braunschweig . . 229

XIV. Beiträge zu den Extremitätenmissbildungen. II. Brachydaktylie. — Pollex valgus. — Luxation des Radiusköpfchens und Missbildung des Daumen u. s. w. Von Dr. Ernst Pagenstecher, Oberarzt am Paulinenstift zu Wiesbaden. (Mit 7 Abbildungen) . . 239

XV. Aus der chirurgischen Universitätsklinik in Greifswald (Director Prof. Bier).
Ueber den Einfluss der künstlichen Blutstauung auf Gelenksteifigkeiten nach Traumen und längerer Immobilisation. Von Stabsarzt Dr. Blecher, ehem. commandirt zur Klinik 250

XVI. Das Malum coxae senile als Berufskrankheit und in seinen Beziehungen zur socialen Gesetzgebung (Unfall- und Invaliditätsversicherungsgesetz). Bearbeitet auf Grund von 58 Beobachtungen an der Alters- und Invaliditätsversicherungsanstalt für die Provinz Schlesien von Dr. Walther Stempel, dirigirendem Arzt des Diakonissen-Krankenhauses Bethlehem in Breslau 265

XVII. Aus der Leipziger chirurgischen Klinik des Herrn Geheimrath Prof. Dr. Trendelenburg.
Die Entfernung von Fremdkörpern aus dem unteren Theil des Oesophagus vom Magen aus. Von Privatdocent Dr. Wilms. (Mit 2 Abbildungen im Text und Tafel VII) 348

XVIII. Aus der Königl. chirurgischen Universitätsklinik zu Königsberg i. Pr. (Director: Herr Prof. Dr. Freiherr v. Eiselsberg).
Ein Fall von Implantation der Urethra ins Rectum. Von Dr. Paul Rosenstein, ehem. Volontärarzt der Klinik, z. Z. Assistent a. d. Universitätsklinik 359

XIX. Ueber acute fortschreitende Peritonitis bei Epityphlitis und ihre chirurgische Behandlung. Von Dr. H. v. Burckhardt in Stuttgart 369

Digitized by Google

XX—XXI. Kleine Mittheilungen. Seite

XX. Zur Frage der mechanischen Störungen des Knochenwachsthums. Von Dr. Max Herz (Barmen), zur Zeit Volontärarzt auf der chirurg. Abtheilung des städtischen Krankenhauses am Friedrichshain (Director: Geh. Rath Hahn, Berlin) 398

XXI. Aus der Kgl. chir. Universitätsklinik Königsberg i. Pr. (Prof. v. Eiselsberg).
Ein Fall von traumatischer, intraperitonealer Blasenruptur. Laparotomie. — Heilung. Von Dr. Karl Dohrn, Volontärarzt der Klinik 406

XXII. Besprechungen.

1. Dr. Julius Wolff, Geh. Medicinalrath, a. o. Prof. der Chirurgie in Berlin. Ueber die Wechselbeziehungen zwischen der Form und der Function der einzelnen Gebilde des Organismus (Sick, Kiel) 410
2. Bayer, Prof., Prag. Die Chirurgie in der Landpraxis. Kurzgefasstes Nachschlagebuch für praktische Aerzte (Sick, Kiel) 411
3. Brühl, Ohrenarzt in Berlin. Atlas und Grundriss der Ohrenheilkunde (Sick, Kiel) 411
4. Gross, Dr. Otto, Compendium der Pharmako-Therapie für Polikliniker und junge Aerzte (Sick, Kiel) 412
5. R. Stecchi e A. Gardini, Chirurgia Operatoria (Sick, Kiel) 412
6. Hofmeister, Dr. F., a. o. Prof. der Chirurgie in Tübingen, Verbandtechnik (Sick, Kiel) 412
7. J. B. Roberts, The surgical treatment of congenital and pathological disfigurements of the face (Helferich) 413
8. C. Toldt, Anatomischer Atlas für Studirende und Aerzte (Helferich) 413
9. E. Ponfick, Topographischer Atlas der medicinisch-chirurgischen Diagnostik (Helferich) 413

Litterarische Neuigkeiten 414

73. Versammlung deutscher Naturforscher und Aerzte in Hamburg 415

Fünftes und Sechstes (Doppel-) Heft

ausgegeben August 1901.

XXIII. Aus der chirurgischen Abtheilung des städtischen Krankenhauses Moabit zu Berlin. (Director: Geheimer Medicinalrath Prof. Dr. Sonnenburg.)
Ueber die beim otitischen Abscess des linken Schläfenlappens auftretenden Störungen der Sprache. Von Dr. W. Merkens, Assistenzarzt. (Mit 3 Abbildungen) 417

XXIV. Echinococcotomie nach Posadas-Bobrow. Von Prof. Dr. L. W. Orlow 439

Digitized by Google

Seite

XXV. Ueber Wunddiphtherie. Von Prof. Dr. Tavel in Bern. (Mit 1 Abbildung) 460

XXVI. Aus der patholog.-anatomischen Abtheilung des Stadtkrankenhauses zu Chemnitz.
Zur pathologischen Anatomie des Frühtodes nach Hautverbrennungen. Von Dr. Karl Dohrn, gewes. Volontärassistenten . 469

XXVII. Aus der Königl. chirurgischen Klinik zu Göttingen (Director Geh. Med.-Rath Prof. Dr. Braun).
Beitrag zur Kenntniss der sogenannten embryonalen Drüsengeschwülste der Niere. Von Dr. Adolf Jenckel, Assistenzarzt (Mit 1 Abbildung) 500

XXVIII. Aus der chirurgischen Abtheilung des herzoglichen Krankenhauses in Braunschweig (Oberarzt Prof. Dr. Sprengel).
Ueber das Verhalten der Gelenkkapsel und der abgesprengten Epitrochlea bei der Luxation im Ellenbogengelenk nach aussen mit Interposition. Von Dr. J. Eversmann, Assistenzarzt. (Mit 5 Abbildungen) 528

XXIX. Aus dem städtischen Bürgerhospital in Cöln. (Dirigirender Arzt: Geh. San.-Rath Prof. Dr. Bardenheuer).
Ueber extrasynoviale Kapselplastik und andere plastische Operationen am Kniegelenk. Von Stabsarzt Dr. Auler, commandirt zum Bürgerhospital Cöln 540

XXX. Zur Casuistik der Lymphcysten des Oberschenkels. Von Dr. Achilles Nordmann in Basel 572

XXXI. Luxation und Torsion der Patella nach aussen durch Muskelzug. Von Dr. Borchard, dirigirendem Arzt der chirurg. Abtheilung des Diakonissenhauses 577

XXXII. Aus dem Kölner Bürgerhospital (Oberarzt Geheimrath Prof. Dr. Bardenheuer).
Ueber wiederholte Einklemmung im Foramen obturatorium sin. (Darmwandhernie) combinirt mit Volvulus ilei. Von Dr. A. v. Meer 583

XXXIII. Zur Geschichte der circulären Pylorectomie. Eine Antwort an Alfred Stieda von L. Rydygier 588

XXXIV. Kleine Mittheilung.
Schädelschuss und Röntgenaufnahme. Von Dr. Matthiolius, Marine-Stabsarzt. (Demonstrirt im Marineärztlichen Verein, Kiel, 4. Juli 1901.) (Mit Tafel VIII) 591

XXXV. Besprechungen.
1. A. Le Dentu et Delbet, Traité de chirurgie clinique et operatoire (Helferich) 593
2. Fr. Merkel, J. Henle's Grundriss der Anatomie des Menschen. Text und Atlas (Helferich) 593
3. H. Hartmann, Chirurgie gastro-intestinale (Helferich) . 594
4. Cliniques médicales iconographiques, par Haushalter, Etienne, Spillmann et Thiry (Helferich) . . 594
5. Dr. H. Gocht, Orthopädische Technik (Helferich) . . . 594

Digitized by Google

BOSTON MEDICAL
APR 7 1902
LIBRARY.
6294

I.

Aus der chirurgischen Klinik (Geheimrath Riedel) zu Jena.

Unsere Nierentumoren in therapeutischer, klinischer und pathologisch-anatomischer Beleuchtung.

Von

Dr. B. Grohé,

Assistenzarzt der chirurgischen Poliklinik.

(Mit Tafel I und 1 Figur im Text.)

Wenn wir den Beginn der eigentlichen Nierenchirurgie mit dem Stande derselben beim Jahrhundertwechsel vergleichend betrachten, so kann man ermessen, welch' eminente, wohl nicht geahnte Erfolge in der chirurgischen Behandlung der Nierenerkrankungen erzielt worden sind.

Wenn G. Simon 1868 zum ersten Mal nach langen planvollen Vorversuchen sich zur Exstirpation einer Niere entschloss, so wollte er dadurch einen Uebelstand beseitigen, welcher durch artificielle Verletzung eines Ureters schwere Störungen verursachte. Und heute sagt einer[1]) der internen Kliniker, welcher sonst zu den conservativsten unter diesen gerechnet wird, dass durch die letzten Erfolge der Chirurgen — er denkt an die von Israel[2]) und Hofbauer[3]) publicirten Fälle — die Nephritis in die Reihe derjenigen Krankheiten gerückt ist, welche unter Umständen (so bei starker Hämaturie) des chirurgischen Eingriffs bedürfen. Ja selbst die Perspective wird eröffnet, dass die Nephrotomie auch noch zu einer weitgehenden Rolle in der Behandlung rein entzündlicher Processe, nämlich des Morbus Brightii berufen sein dürfte!

---

1) Naunyn, Hämaturie aus normalen Nieren und bei Nephritis. Grenzgeb. f. Med. u. Chir. V. Bd. 1900.

2) J. Israel, Ueber den Einfluss der Nierenspaltung auf acute und chronische Krankheitsprocesse des Nierenparenchyms. Grenzgeb. d. Med. u. Chirurgie. V. Bd. 1900.

3) L. Hofbauer, Ein Fall von 2jähr. unilateraler Nierenblutung. Ebenda.

Digitized by Google

So herrlich wie sich ein derartiger Ausblick auch präsentirt, so wissen wir Chirurgen nur zu sehr, dass unsere Eingriffe nicht immer von den gewünschten Erfolgen begleitet sind, ja oft überhaupt nicht von Erfolgen, sondern von starken Misserfolgen. Wunder nehmen kann das allerdings nicht, denn das fragliche Gebiet ist uns trotz der modernen Hilfsmittel diagnostisch mit am schwersten zugänglich und das Organ, welches wir beeinflussen wollen, ist eins der difficilsten im ganzen Haushalt des Körpers, und daher sind trübe Erfahrungen leicht erklärlich.

Das verpflichtet uns aber, unsere Kenntnisse möglichst zu vergrössern und gegenseitig zu ergänzen. Daher auch den Wunsch von autoritativer Seite, es möchten die gesammten, gesammelten Lehren publicirt werden. Dies erscheint um so wünschenswerther, da im Lager der Chirurgen selbst über die verschiedensten Fragen sowohl allgemeinen wie specielleren Gehalts noch grundverschiedene Anschauungen bestehen.

So unternehme ich es, die Erfahrungen der Oeffentlichkeit zu übergeben, welche an der Jenaer chirurgischen Klinik vom Jahre 1888 bis heute gemacht sind. Nicht Schönfärberei, nicht das Streben eine möglichst günstige statistische Zahl zu erreichen, soll uns hierbei leiten, denn diese Zahlen sind bekanntlich zu leicht täuschende, sagt doch Talleyrand „la statistique est le mensonge en chiffre“. Vielmehr wollen wir uns bemühen, aus den einzelnen Gruppen die Belehrungen und Erweiterungen unserer Kenntnisse zu erzielen, die uns auf diesem Gebiete noch bitter nothwendig sind.

Zum Gegenstand der Betrachtungen dieser Arbeit wählte ich die Tumoren der Niere; giebt doch gerade ihre operative Behandlung einen Hauptdifferenzpunkt, ist doch die pathologisch-anatomische Deutung und damit im Zusammenhang die differential-diagnostische, klinische Bewerthung in letzter Zeit besonders eingehend Gegenstand der Discussion geworden.

Die Art des Eingriffs ist wohl übereinstimmend die Nephrectomie. Die partielle Resection hat sich bisher noch nicht bewährt und dürfte, wenn überhaupt, so nur bei ganz vereinzelten Fällen in Berücksichtigung zu ziehen sein.

Auf welchem Wege soll nun die Nephrectomie vorgenommen werden: auf dem lumbalen oder transperitonealen.

Eine grosse Zahl von Chirurgen plaidiren für den lumbalen Weg; einzelne bezeichnen ihn sogar als den einzig gangbaren. Aber von diesem extremen Standpunkt ist man in neuester Zeit doch wieder abgekommen.

Digitized by Google

So hatte einer unserer erfahrensten Nierenchirurgen Küster noch auf dem 14. medicinischen Congress im Jahre 1896[1]) gesagt, „dass die Nierenexstirpation mit doppelter Durchschneidung des Bauchfells eine so viel schwierigere und gefährlichere Operation darstelle, dass sie neben der so einfachen lumbalen Nephrectomie höchstens in seltenen Ausnahmefällen in Frage kommen könne". Später hat er aber der transperitonealen Methode eine grössere Stellung eingeräumt und seine Anschauungen dahin modificirt,[2]) dass bei Geschwülsten, deren Beweglichkeit bereits beschränkt, der Bauchschnitt gewählt werden soll, um die Verhältnisse vor einem weiteren Eingriff möglichst klar zu stellen. Ganz unbewegliche Geschwülste will er überhaupt als ein „noli me tangere" angesehen wissen.

Nach seiner Zusammenstellung von 260 publicirten Fällen ist die Mortalität von 60 Proc. (Gross)[3]) auf 40,76 Proc. gesunken, bei den nach 1890 publicirten 112 Fällen sogar auf 25,89 Proc. Sieht man Einzelstatistiken an, so ist es sogar J. Israel[4]) gelungen seine Mortalitätsziffer auf 12,5 Proc. herabzusetzen. Das ist aber ein Ausnahmefall, und die Annahme ist wohl gerechtfertigt, dass ein derartiger günstiger Procentsatz nur bei allervorsichtigster Auswahl der Fälle erzielt worden ist.

Diese Berücksichtigung ist ein sehr wichtiger Faktor, ein zweiter ist der, ob viele jugendliche oder mehr ältere Personen betheiligt sind, dann ob bei den Berechnungen die ganzen Resultate zusammengefasst oder erst von einem gewissen Zeitpunkt die Fälle verwandt worden sind.

Zur Illustrirung dienen einige Angaben:

Küster hatte bei seinen gesammten Fällen[5])	45,45 Proc.
Czerny bis 1890[6])	75 Proc.
von 1890 bis 1895[7])	0 „

1) Küster, Die Indicationen der Nephrectomie. Verhandl. des 14. Congr. f. Innere Med. 1896. S. 298.

2) Küster, Die Neubildungen der Niere und ihre Behandlung. Centralbl. f. Harn- u. Sexualorgane. Bd. VIII. 1897.

3) Gross, Nephrectomy. Its indications and contraindications. Transact. of the American. Med. Association. III.

4) Israel, Deutsche med. Wochenschr. 1896 u. Centralbl. f. Chirurgie. 1897. S. 1039.

5) P. Geiss, 18 Jahre Nierenchirurgie. Inaug.-Diss. Marburg 1899.

6) Herczel, Ueber Nierenexstirpation. Bruns' Beitr. z. klin. Chir. Bd. VI. 1890.

7) Jordan, Die Nierenexstirpation bei malignen Tumoren. Ebenda. Bd. XIV. 1895.

Digitized by Google

König[1]) bei Kindern	14,3 Proc.	25 Proc.
bei Erwachsenen	40 „	
Trendelenburg[2])	25 „	

postoperative Mortalität.

An der Jenaer Klinik sind von Riedel 15 Fälle von Nierentumoren operirt.[3]) Gestorben sind bald nach resp. in Folge der Operation 6 Patienten (alle Patienten waren übrigens Erwachsene), was für uns eine Mortalität von 40,0 Proc. ergiebt.

Wie wir später ersehen werden ist vorzugsweise die transperitoneale Methode gewählt worden, denn von den 15 Fällen wurde sie bei 13 ausgeführt. Von ihnen starben 5 (= 36,15 Proc.), während lumbal zweimal mit 1 Todesfall (= 50 Proc.) vorgegangen wurde.

Die Gründe, welche uns bei unseren Entschlüssen leiteten und sich zum grossen Theil mit den Trendelenburg'schen decken, werden wir im weiteren Verlauf kennzeichnen. Aus ihm ersehen wir auch, dass wir mit unseren Resultaten durchaus zufrieden sein können.

Bei dem näheren Eingehen auf unsere Fälle möchte es fast verlockend erscheinen, zu versuchen eine Gruppirung nach pathologisch-anatomischen Gesichtspunkten vorzunehmen, und wir haben zu diesem und anderem Zweck eine möglichst eingehende Nachprüfung der einzelnen Tumoren vorgenommen. Alle die bisherigen derartigen Versuche haben aber zu keinem für den Kliniker abschliessenden Resultat geführt, und so nehme auch ich die klinische Seite als Ausgangspunkt, indem uns diagnostische, resp. therapeutische Gesichtspunkte leiten sollen.

Die Inangriffnahme von unverschieblichen Tumoren ist in neuester Zeit, so nannte ich schon Küster, als aussichtslos widerrathen worden. Die Resultate sind allerdings sehr deprimirend, doch haben wir immerhin den Versuch unternommen, auch hier chirurgisch etwas auszurichten; ermuthigend sind dieselben allerdings auch für uns nicht ausgefallen.

Ich nehme als

I. Gruppe: Die unverschieblichen Nierentumoren

nun vorweg, die einen Einblick geben in die eminent schwierigen Verhältnisse, mit denen man zu kämpfen hat.

---

1) Hildebrand, Beitrag zur Nierenchirurgie. Deutsche Zeitschr. f. Chir. Bd. XL. 1895.

2) Perthes, Ueber Nierenexstirpationen. Ebenda. Bd. XLII. 1896.

3) Die Fälle 5, 7, 8, 12 sind in der Dissertation von Grunow (Jena 1894) zusammengestellt.

Digitized by Google

Von den sechs hierher gehörenden Fällen wurde bei zweien zuerst auf lumbalem Wege die Exstirpation versucht, dann aber von dem Weitergehen auf diesem Wege Abstand genommen und transperitoneal weitergearbeitet:

I. Henriette Bruster, 58 Jahre alt, aus Greiz, Privatklinik. 1895; aufgenommen am 4. August, gestorben am 12. August.

Anamnese: Patientin ist sonst gesund gewesen. Zum ersten Mal vor ca. 1/2 Jahr erkrankte sie mit Schmerzen in der linken Seite. Zwei Monate später wurde dort eine Geschwulst entdeckt, zu deren operativer Beseitigung Patientin hierher kommt. Dass der Urin blutig zeitweilig gefärbt gewesen ist, ist nicht beobachtet.

Status: Kleine, gracile Frau; Herz und Lungen ohne Befund, in der linken Bauchhälfte ein mächtiger, prallelastischer, absolut unverschieblicher Nierentumor. Im Urin mässige Mengen Eiweiss, mikroskopisch ziemlich reichlich Rundzellen und einzelne Cylinder. Die Harnmenge annähernd normal.

Operation am 10. August: In Morph.-Aethernarkose hinterer schräger Nierenschnitt linkerseits, welcher die Geschwulst freilegt. Punction derselben ergiebt keine Flüssigkeit, die Geschwulst scheint solid zu sein und ist eminent mit der Umgebung verwachsen.

Es wird nun zur transperitonealen Entfernung derselben geschritten. Schnitt nahe dem äusseren Rande des linken Musc. rectus abd. vom Rippenbogen bis handbreit unterhalb des Nabels. Nach Eröffnung des Bauches liegt der kindskopfgrosse, von zahlreichen Gefässen an seiner Vorderfläche überzogene Tumor vor. Unter sorgfältiger Ligatur der zahlreichen Kapselgefässe und Durchtrennung einer Partie des Mesocolon des Colon descendens wird er rings ausgelöst. Die Geschwulst entspricht der unteren Nierenhälfte, die obere Hälfte der letzteren ist anscheinend intact. Die Gefässe des Stiels werden mit derben Ligaturen unterbunden. Vordere Bauchwand durch durchgreifende Nähte vereinigt. Naht der hinteren Wunde nach Tamponade der grossen, nach der Entfernung der Geschwulst gebliebenen Höhle von hier aus.

Occlusivverband.

Abends: 38,8°; Puls 110; Patientin ist stark collabirt, klagt über heftige Wundschmerzen, ist sehr benommen.

12. August: Abends vorher 39,3°; Patientin ist komatös, es tritt der Exitus ein.

Section: Einige Stichkanäle der vorderen Bauchwunde eitrig entzündet. Netz mit der vorderen Wunde verklebt. Herz klein und schlaff, alle Organe sehr anämisch; in der linken Pleurahöhle ca. 300 ccm hämorrhagisches Exsudat. Im Mesocolon links ein 10 cm langer Riss (von der Exstirpation herrührend). Ein kleiner Rest der linken Niere, ca. wallnussgross, ist stehen geblieben; die retroperitonealen Drüsen vergrössert, z. T. haselnussgross.

Pathologische Untersuchung des Tumors: Makroskopisch: Von der linken Niere ist nur noch ein ca. 6 cm langer normaler Gewebstheil am oberen Pol vorhanden, aus dem der Ureter abgeht; die ganze andere Partie ist eingenommen von einem kleinkindskopfgrossen, soliden

Digitized by Google

Tumor. Auf dem Durchschnitt ist dieser von derber Consistenz, ziemlich gleichförmig in seiner Structur, hie und da von Gefässspalten oder Bindegewebssträngen durchzogen, gegen das Nierengewebe ziemlich scharf abgegrenzt. Er ist fest mit der Kapsel verwachsen, so dass eine Ablösung dieser nicht möglich; an der äusseren Oberfläche findet sich eine ziemlich ausgedehnte Hämorrhagie.

Mikroskopisch findet sich ein Convolut von grösseren und kleineren Cysten, Schleifen, Gängen und Canälen von theils runder, theils geradeverlaufender Form, theils unregelmässiger Anordnung, so dass in die grösseren Lumina papilläre Excrescenzen oder zottenartige Bildungen hineinragen, theils solidere Stränge an ihre Stelle getreten sind. Die Zellen, aus denen diese Gebilde bestehen, sind cubische, grosse Epithelien, welche fast durchweg nur einschichtig einer Membrana propria aufsitzen, doch kommen sie vereinzelt auch kugelig und zapfenartig in grösseren Anhäufungen vor. Als Gerüst dient ein ziemlich spärliches Bindegewebe, welches sich zwischen den verschiedenen drüsigen Bildungen hinzieht und von einzelnen grösseren oder auch feineren Gefässen begleitet ist. Dort wo noch Nierenparenchym sich in den Präparaten findet, giebt es Stellen die scheinbar deutlich eine Wucherung der geraden Harnkanälchen zeigen. Streckenweise nur dilatirt, zeigen sie anderwärts eine deutliche Wucherung der Epithelien bis zu Bildern, die den directen Uebergang zu den eigentlichen Tumorformen bildet, welcher als Adenocarcinom aufzufassen ist.

Epikrise: Bei einer 58jährigen Frau bestehen seit 1/2 Jahr Schmerzen in der linken Seite. Der bald darauf gefundene Tumor weist sehr grosse Dimensionen und feste Verwachsungen auf; er wird transperitoneal entfernt; Patientin stirbt 2 Tage post op.; die Section ergiebt eine hämorrhagische Pleuritis. Der Tumor ist ein Cystadenocarcinom.

Hatte dieser Fall an sich einen desolaten Charakter und wurde der tödtliche Ausgang noch durch eine Pleuraaffektion beschleunigt, so bot der nächste Fall insofern noch diagnostische Schwierigkeiten, als die Patientin nicht nur mit einem fluctuirenden Tumor sondern auch noch fiebernd in unsere Hände gelangte; dadurch wurde die Diagnose, ob es sich um eine Neubildung oder einen entzündlichen Process handelte, wesentlich erschwert und erst eine Incision brachte Klarheit.

2. Die 22jährige Therese Schäfer (aufgenommen am 14. October 1897) soll seit einigen Tagen hohes Fieber haben, über die Entstehungsweise des Nierentumors ist anamnestisch nichts zu eruiren.

Es findet sich ein linksseitiger Bauchtumor, der vom Rippenbogen bis fast an die Crista ossis ilei reicht und ganz unverschieblich ist; er erweist sich beim Aufblasen des Darms als mit der Niere im Zusammenhang stehend. Urin ohne patholog. Veränderungen.

Operation am 15. October: In Narkose lumbaler schräger Schnitt links, man stösst auf einen grossen Tumor; eine Punction ergiebt blutige Massen, eine Incision führt in einen grossen, mit weichen Gewebstrümmern gefüllten Hohlraum.

Digitized by Google

Es wird nun versucht auf transperitonealem Wege den Tumor zu entfernen. Dies gelingt aber nur zum Theil. Nachdem gewaltige breiweiche Massen herausbefördert, zeigen sich Reste so fest mit der Vena cava inferior verwachsen, dass an ihre Exstirpation nicht gedacht werden kann. Schluss der Bauch- und der lumbalen Wunde. Patientin wird pulslos vom Tisch getragen, doch erholt sie sich wieder etwas und erst am 21. December tritt der Exitus ein, nachdem sich im Laufe der Zeit Symptome von Lungenmetastasen sowie Umsichgreifen der Geschwulst in der Bauchhöhle und dadurch bedingte Compression der Gefässe eingestellt hatten.

Die Section ergab an Stelle der linken Niere einen mannskopfgrossen, grauweissen, zum Theil stark erweichten Tumor, der sich nach oben bis zum Zwerchfell, indem die Milz von Geschwulstmassen vollständig umwachsen ist, nach unten bis zur Linea arcuata, nach rechts bis zur Wirbelsäule erstreckt. Das kleine Becken ist rückwärts von einem grauweissen Tumor eingenommen, ausserdem finden sich metastatische Knoten in der Lunge, der Leber, in der Serosa des Colon transversum und descendens sowie dem l. Lig. latum.

War hier durch die anatomische Ausbreitung der Geschwulstmassen eine Grenze dem Eingriff geboten, so versuchten wir bei drei weiteren unverschieblichen Tumoren durch die Bildung eines T-Schnittes, indem auf den senkrechten Bauchschnitt in seiner Mitte ein horizontaler, nach aussen verlaufender gesetzt wurde, die Entwicklung der Geschwulst zu ermöglichen.

Dass uns hierbei natürlich auch das nicht vorauszusehende Uebergreifen auf Nachbarorgane Schranken setzte, ist klar. So hatten wir ein ähnliches Mitbetheiligtsein der Milz in folgendem Fall zu verzeichnen.

3. Franz Hühn, 39 Jahre alt, Landwirth, aus Lederhose; aufgenommen am 21. Januar, gestorben am 4. Februar 1899.

Anamnese: Vater an unbekannter Krankheit gestorben, Mutter 71 Jahre alt, ist gesund, ebenso 2 Geschwister. Patient selbst will früher immer gesund gewesen sein. Im vergangenen Frühjahr (also vor 1 Jahr) stellten sich plötzlich Schmerzen im Rücken und in der linken Seite ein, die nach einigen Tagen wieder vergingen. Während dieser Zeit soll der Urin blutig gefärbt gewesen sein (acht Tage). Patient konnte dann seine Arbeit wieder verrichten wie früher. Ungefähr 10 Wochen später entleerte er 2 Tage lang wieder blutigen Urin, in dem längliche Gerinnsel schwammen. In der Erntezeit stellten sich häufig Kopfschmerzen und Schwindel ein, ja einmal will er auf dem Felde von einem Ohnmachtsanfall befallen gewesen sein. Im Herbst kehrten die Schmerzen im Rücken und der linken Seite wieder, jedoch ohne dass trüber Urin entleert wurde. Weitere 4 Wochen später (also ungefähr im September) bemerkte er unterhalb des linken Rippenbogens eine Geschwulst, dessen Grösse und Lage manchem Wechsel unterworfen gewesen sein soll. Die Geschwulst wurde im Laufe der Zeit grösser und

Digitized by Google

bereitete ihm solche Beschwerden, dass er seiner Arbeit nicht mehr nachgehen konnte. Patient ist immer mehr abgemagert in dieser Zeit.

Status: Sehr magerer Mann. Herz normal, auf den Lungen etwas bronchitische Geräusche. Die linke Oberbauchgegend ist in toto vorgetrieben. Man fühlt hier einen Tumor, der bis handbreit unter den Nabel gedämpften Schall ergiebt, nach oben den linken unteren Brustkorb etwas vortreibt. Der Tumor bewegt sich bei der Athmung nicht mit; er ist manuell nicht verschieblich. Der aufgeblasene Darm liegt vor dem Tumor.

Der Urin enthielt reichlich Eiweiss, mikroskopisch einige Rundzellen, seine Menge erreicht die Norm.

Operation am 31. Januar 1899: Laparatomie durch den linken Musc. rectus mit quer nach aussen darauf gesetztem Schnitt. Es liegt das Colon descendens vor, darunter ein länglicher kindskopfgrosser Tumor, der oben, aussen und hinten starr verwachsen ist. Punction ergiebt keine Flüssigkeit, aber Flocken weicher Tumormassen. Durchtrennung des Peritoneums und Lösung des Tumors, was mit grossen Anstrengungen verbunden ist, und wobei viele geschlängelte Gefässe unterbunden werden müssen. Die Nierenvene ist bereits mit Tumormassen angefüllt. Nachdem sie, die Arterie und der Ureter unterbunden, wird mit Anwendung aller Kraft der Tumor herausgeholt, wobei zahlreiche Gefässe, die von oben und hinten kommen, angerissen werden, auch bleibt Tumormasse, die mit der Milz fest verwachsen ist, zurück, die später so gut wie möglich entfernt wird, ebenso wie eine Anzahl vergrösserter Drüsen. Um die diffuse, namentlich von der Milzgegend kommende Blutung zum Stehen zu bringen, Einlegung eines grösseren Tampons, der nach aussen geleitet wird. Vernähung des Peritoneums und der Musculatur mit Catgut, der Haut mit Seide. Patient ist sehr collabirt, fast pulslos. Kochsalzinfusion. Abends hat sich Patient wesentlich erholt, Puls kräftig, 100.

1. Februar. Normale Temperatur; Durchfälle von sehr üblem Geruch treten auf.

3. Februar. Entfernung der Tampons; Wunden völlig reactionslos. Schleimige, stinkende Durchfälle bestehen fort.

4. Februar. Rascher Kräfteverfall; Exitus.

Section ergiebt beiderseits broncho-pneumonische Heerde in den Unterlappen; rechts oben leichte Pleuritis; an der Theilungsstelle der linken Lungenart. einen kleinen, fest haftenden, älteren Thrombus. Starke eitrige Bronchitis. Milz gross, Kapsel gerunzelt, Substanz blaubraunroth, schlaff, Malpighi'sche Körper sehr deutlich. Nach hinten vom Hilus ist sie in einem Umkreis von 40×70 mm von ihrer Kapsel entblösst; hier finden sich fleckweise bis zu 2 mm in die Tiefe sich erstreckende Tumorplaques.

Die linke Niere und Nebenniere fehlen, das umgebende Gewebe ist verdickt, derb, stark suggilirt, graugelb.

Rechte Nebenniere mittelgross, Rinde graugelb, Mark braunroth. Rechte Niere mittelgross, Kapsel zart, Oberfläche glatt, Substanz mittelfest, blassbräunlichroth, Rinde und Mark deutlich geschieden, Becken und Kelche bleich und glatt.

Digitized by Google

Im ganzen Jejunum dünnflüssiger, graugelber Inhalt; Schleimhaut feuchtglänzend, röthlichgrau, auf der Höhe der Falten stärker injicirt, derselbe Befund im Ileum. Proc. vermif. intact. Im Coecum neben gelbgrünem geballten Koth dünnflüssiger Inhalt. Im Colon ascendens der gleiche Inhalt; Mucosa bleich, stellenweise injicirt, desgleichen auch im übrigen Dickdarm. Hier ist nun die Schleimhaut besetzt mit zahlreichen bis Markstückgrossen, graugelben, rundlichen Geschwüren, welche in den unteren Abschnitten des Dickdarms immer zahlreicher werden, zum Theil confluiren und mit dicken grauen Belegen versehen sind.

Patholog.-anat. Befund des Nierentumors: Makroskopisch: Die exstirpirte Geschwulst ist kindskopfgross; an ihrer nach hinten gelegenen Seite erkennt man die normalen Formen der Niere, welche eine glatte Oberfläche hat mit Ausnahme einiger Cystchen im unteren Pol. Nichts von der ursprünglichen Niere ist aber an der Vorderseite mehr zu erkennen. Beim Versuch hier die Capsula fibrosa abzuziehen, findet man sie eminent verdickt, vollkommen schwartig, stellenweise ragen bis wallnussgrosse Buckel von weichen Tumormassen hervor. Diese unregelmässig geformten Massen ziehen sich vorne bis zum oberen Pol, wo sie theilweise zerfetzt sind bis zum Nierenbecken und zum Stiel, dem sie an der Vorderseite fest aufgelagert sind.

Macht man den Sectionsschnitt, so klappt nach der einen Seite die in ihrer Form erhaltene hintere Nierenhälfte. Von normalem Nierengewebe ist aber nur noch ein Rest erhalten, speciell am oberen und unteren Pol, an seine Stelle ist eine Tumorentwicklung in der Art getreten, dass durch die Mark- wie Rindenpartien linsen- bis schlehengrosse, markige, gelblichrothe und gelbweisse Knoten verstreut sind; sie häufen sich central mehr und mehr, um dort, wo das Nierenbecken sonst sich findet, ein grosses Convolut zu bilden, das nur durch derbere Bindegewebssepten eine Differencirung erhält. Dieses Bindegewebe bildet schräg von innen und oben nach unten und aussen einen scharfen Rand und an diesen Rand setzen sich unregelmässig gefranste, zum Theil zerfallene, weiche Tumormassen an. Sie finden eine Fortsetzung in der anderen, vorderen Nierenhälfte. In dieser sieht man auf der correspondirenden Schnittfläche natürlich dieselben Tumordurchschnitte, von denen einzelne übrigens durch dunkelorangerothe Färbung hervorleuchten. Sie setzen sich aber in continuo nach vorne und unten fort in die erwähnten, knolligen grossen Geschwulstmassen, die in fester Verwachsung bis ans starre Bindegewebe gehen. Wie resistent dieses, wie weich jenes ist, kann man aus dem Präparat ersehen. Wahrscheinlich beim Versuch die Tumorhälften auseinanderzuklappen riss erst das derbe Kapselgewebe von den weichen Geschwulstmassen, wobei sich einige erweichte, hämorrhagische Partien präsentiren, ausserdem noch eine grössere Zahl von orange- bis hellgelben Flecken und strichweisen Zeichnungen in den Geschwulsttrümmern.

Die Massen umlagern den Ureter in seinem oberen Theil fast völlig, ebenso von vorne die Nierengefässe; in den Ureter ziehen sich von dem — wie geschildert völlig ausgefüllten — Nierenbecken Tumormassen hinein, ebenso findet sich in der Vena renalis ein sie ganz ausfüllender Geschwulstthrombus.

Digitized by Google

Mikroskopischer Befund: Zur Schilderung der typischen Bilder, welche uns die Struma suprarenalis aberrata bieten soll, bedarf es in diesem Falle einer gewissen Suche und Auswahl. Am besten hält man sich an die kleinen bis linsengrossen Knötchen, welche sich in einzelnen Präparaten vorfinden; sie bieten die reinsten Anschauungen. Hier liegen schöne, grosse, theils cubische, theils polygonale Zellen in Zügen und Reihen dicht aneinandergelagert. Oft sind es einreihige Zelllinien, welche beiderseits ein feines Gefässstroma umsäumen; das ist aber nur selten der Fall. Meistens gruppiren sich auf dieser Basalschicht eine grössere Masse von Zellen, die dann einen polymorphen Charakter annehmen, bis sie zu einem nächstgelegenen Gefässstämmchen gelangen, wo die ursprüngliche Form sich wieder vorfindet. Ist hier die Aehnlichkeit der Zellform und -anordnung mit der Zona fasciculata der Nebenniere einigermassen gewahrt, so geben die meisten anderen Geschwulstknoten eine grosse Variation.

Zunächst sei bemerkt, dass alle Tumoreinlagerungen durch eine deutliche Bindegewebswucherung gegen das noch erhaltene Nierengewebe abgetrennt sind. Nur an einer Stelle habe ich diesen fibrösen Wall vermisst und die Tumorzellen zogen in zwei soliden Strängen, gleichsam zapfenförmig in das Markgewebe der Niere hinein. Von dieser fibrösen Kapsel, wenn man sie so nennen darf, sieht man nun ein unregelmässiges Netz von feinen und feinsten Capillaren ziehen, auf und zwischen welchen in Gruppen und Convoluten die erwähnten epithelialen Zellen gelagert sind. Diese haben einen grossen, hellen Protoplasmaleib; ihre Kerne sind gross, bläschenförmig, meist mit deutlichem Kernkörperchen.

Das Struma verschwindet schliesslich stellenweise ganz; nur noch die grossen Tumorzellen bilden grosse Plaques, ihre Gestalten nehmen die verschiedensten, groteskesten Formen an. Bei einzelnen zerfällt aber auch das Protoplasma, sodass nur nackte Kerne übrig bleiben, die man stellenweise in körnigen Zerfall übergehen sieht. Haben die Destructionsprocesse eine grössere Ausdehnung angenommen, so entstehen dadurch Räume, in welche die Gefässe unregelmässig zackenartig hineinragen.

Die letzthin geschilderten Bilder finden sich vorzugsweise in den grossen, nach vorne gelagerten Geschwulstmassen. Hier existiren aber auch Partien, welche vollständig der Nekrose anheimgefallen sind, wo überhaupt keine Kernfärbung mehr stattgefunden hat oder nur noch Rudimente derselben vorhanden sind. Hier ist es besonders, wo ein ockergelbes Pigment besonders an den Bindegewebswänden eingelagert ist und ausgedehnte Hämorrhagien sich dazwischendrängen.

Das noch erhaltene Nierengewebe findet sich in einer theils alten, theils auch frischen interstitiellen Entzündung.

Epikrise: Bei einem 39jährigen Mann bestehen seit einem Jahre Kreuzschmerzen und intermittirende Hämaturien. Seit 1/4 Jahr ist ein Tumor bemerkt, der eine kindskopfgrosse linksseitige Nierengeschwulst ist. Transperitoneale Entfernung derselben, die nur unvollkommen gelingt, Exitus 4 Tage post op. Section ergiebt neben Bronchopneumonie und Tumorresten, die mit der Milz fest verwachsen, eine ausgedehnte geschwürige Dysenterie des Dickdarms. Histologisch beweist sich der, hauptsächlich in der Mitte der Niere zur Entwickelung gelangte, Tumor

Digitized by Google

als eine Struma suprarenalis aberrata carcinomatosa, die aber nur noch z. Th. characteristische Bilder bietet, während sonst grosse Wucherungsprocesse sich abgespielt haben.

Wenn im vorliegenden Falle auch nicht die Dysenterie eingesetzt hätte, so wäre prognostisch der Fall doch nicht besser gewesen, da die völlige Entfernung des Tumors ein Ding der Unmöglichkeit gewesen. Ich füge hiermit im Zusammenhang gleich als 4. in dieser Gruppe einen ähnlichen Befund mit demselben negativen Erfolg, um dann auf die gelungenen Fälle zu kommen.

4. Herr St., 46 Jahre alt. Privatklinik 1895; aufgenommen am 24. August, gestorben um 31. August.

Anamnese: Patient ist sonst gesund gewesen mit Ausnahme einer Lues, die er in der Jugend acquirirte. Im Februar d. J. (also vor $^1/_2$ Jahr) bemerkte er Blut im Urin; dies wiederholte sich in Zwischenpausen. Vor ca. 8 Wochen entdeckte er eine Geschwulst in der linken Seite, welche er auf ärztlichen Rath sich entfernen lassen will. Pat. will in dieser Zeit nur wenig an Gewicht verloren haben.

Status: Mittelgrosser Mann, blass; Herz und Lungen ohne Besonderheiten; in der linken Abdominalhälfte, entsprechend der Nierengegend ein kindskopfgrosser, festsitzender, harter Tumor, vor dem der Darm verläuft. Im Urin etwas Eiweiss, kein Zucker; mikroskopisch keine festen Bestandtheile nachweisbar. Kein Fieber.

Operation am 27. August: Laparatomieschnitt etwas medianwärts vom äusseren Rande des linken Musc. rectus abd. am Rippenbogen beginnend bis handbreit unter den Nabel nach abwärts geführt. Mächtiger Panniculus adiposus; Musculatur vor Eröffnung der Bauchhöhle nach aussen vernäht. Peritoneum wird gespalten: Colon descendens liegt dem Tumor auf, der sich ziemlich weit nach aufwärts unter den Rippenbogen erstreckt. Man versucht zunächst den Tumor medianwärts vom Colon descendens freizulegen, indem man durch das Mesocolon des letzteren vorgeht mit einer ca. 8 cm langen Incision. Man kommt auf die Oberfläche des von einer dicken Fettkapsel überzogenen, mit letzterer fest verwachsenen Tumors, sieht bald ein, dass es nicht möglich sein wird, die Geschwulst durch den Schlitz im Mesocolon zu entwickeln, eine weitere Spaltung desselben aber nicht räthlich erscheint. Deshalb wird das Colon medianwärts verzogen, man versucht den Tumor lateralwärts vom Colon freizulegen. Dies gelingt nach langen blutigen Bemühungen erst, nachdem man noch einen grossen, quer nach aussen von der Seitenfläche des Bauches verlaufenden Schnitt durch die Bauchdecken hinzugefügt hat, aber nur unvollständig. Man kann den Tumor nur zum grössten Theil aus seiner dicken Kapsel unter abundanten Blutungen ausschälen, wobei man noch auf einen grossen abgeschlossenen Bluterguss zwischen Tumor und Kapsel geräth. Am Gefässstiel wird die Geschwulst durch Gummischlauch umschnürt, oberhalb der Ligatur abgetragen. Es bleiben noch reichliche Geschwulstmassen zurück. Nierenvene durch einen Geschwulstthrombus verstopft. Der grosse, zurückgebliebene Sack wird nach Mikulicz tamponirt, ausserdem Drainage nach aussen durch den Querschnitt. Die

Digitized by Google

Gummischlauchligatur des Stieles bleibt liegen. Naht des vorderen Bauchschnittes.

Pat. ist nach der äusserst blutigen Operation stark collabirt, hat sich bis Abends aber merkwürdig schnell erholt; Puls 100.

28. August. Temperatur 36,9°, Abends 37,3°, Puls 106; Patient ist apathisch, lässt sehr wenig stark eiweisshaltigen Urin.

30. August. Patient ist allmählich comatös geworden, Urinsecretion minimal; elender Puls (120); Cheine-Stockes'sches Athmen. Man hat den Eindruck, dass Patient urämisch ist.

31. August. Exitus in tiefstem Coma.

Die Section ergab folgende wesentliche Befunde: Grosses, schlaffes Herz; in den Lungen einige pneumonische, subpleurale Herde.

Peritoneum spiegelnd, glatt. Der restirende Geschwulstsack an Stelle der linken Niere ist in seiner Innenfläche mit wenig Blutcoagulis bedeckt, an der Sackwand sind noch einzelne Geschwulstmassen adhärent. Die Vena renalis ist durch einen Geschwulstthrombus, die Art. ren. durch einen Blutthrombus verstopft.

Die rechte Niere ist an der Oberfläche im Ganzen glatt, die Kapsel leicht abziehbar. Die Substanz ist von graugelber bis grauweisser Farbe, von einzelnen mehr röthlichen Partien durchsetzt, die Rinde ziemlich schmal.

Path.-anat. Befund des Nierentumors. Von der eigentlichen Niere erkennt man an der 12 cm langen, 7 cm breiten und 7 cm dicken Geschwulst nur oben einen kapuzenartigen Ansatz, der dem oberen Pol entspricht, die ganzen darunter liegenden Theile sind eine grosse, unregelmässig höckrige Masse.

Auf dem Durchschnitt zeigt nur der erwähnte Ansatz Nierenstructur, sonst ist es ein grosser weissgrau bis gelbrother Tumor, der durch derbere Balken und Züge gehalten wird. Zwischen diesen liegen die weichen bald grösseren bald kleineren Geschwulstknoten, oft von Cysten und Hohlräumen ersetzt.

Mikroskopisch untersucht erweist sich der Tumor leider nicht mehr recht färbbar. Man erkennt aber soviel, dass Geschwulstknoten umgeben sind von einem Bindegewebswall, von dem sich feinere Züge abzweigen und in das Geschwulstgewebe hineinziehen. An einzelnen Partien erkennt man, dass dieses sich aus grossen epitheloiden Zellen zusammensetzt, welche einmal cylinder- oder reihenförmig nebeneinanderzuliegen scheinen und sich dem erwähnten Stroma anschliessen.

Ich glaube nach dem makroskopischen Aussehen, aus geschilderten mikroskopischen Bildern und der Bemerkung der Krankengeschichte „Angiosarcom" meiner Sache sicher zu sein, dass dieser Tumor ebenfalls eine Struma suprarenalis aberrata ist.

Resumé: Ein 46jähriger Mann leidet seit 1/2 Jahr an intermittirender Hämaturie; vor 2 Monaten entdeckt er in der linken Nierengegend einen Tumor. Es ist ein kindskopfgrosser, festsitzender Tumor; im Urin nur Eiweiss. Durch liegenden T-Schnitt gelingt nur theilweise Entfernung der Geschwulst. Tod 4 Tage post. op. unter urämischen Erscheinungen. Section ergiebt starke parenchymatöse Veränderung der erhaltenen Niere. Histologisch haben wir es mit einer Struma suprarenalis aberrata zu thun.

Digitized by Google

Hatten wir es bisher mit lauter deletären Fällen zu thun, bei denen schon der Befund an Ort und Stelle einen ungünstigen Ausfall erwarten liessen, zu dem aber noch begleitende Erkrankungen den letalen Ausgang beschleunigten, so sind die beiden restirenden dieser Gruppe in ihrem Verlauf weit günstiger und erfreulicher.

Auch um eine von versprengten Nebennierenkeimen ausgehende Geschwulst handelt es sich bei

5. Frau Emilie K., 44 Jahre alt, aus Nautschütz, aufgenommen am 22. April 1892.

Anamnese: Vater der Pat. beging Suicid, Mutter an Herzschlag gestorben; einige Geschwister starben klein; 2 Brüder leben und sind gesund. Pat. selbst hat achtmal geboren, alle Kinder leben, sie will früher nie krank gewesen sein. Drei Wochen vor Weihnachten 1891 (also vor 5 Monaten) erkrankte sie mit Mattigkeit, Appetitlosigkeit und Schmerzen in der rechten Lendengegend, welch' letztere allmählig dicker wurde. Gegen Weihnachten konnte sie 3 Wochen lang schlecht Wasser lassen, später hatte Pat. keine Urinbeschwerden mehr. Früher (?) sollen sich einmal Blutstückchen im Urin gefunden haben. Seit dem Winter will sie sehr abgemagert sein.

Status: Blasse, ziemlich magere Frau. Lungen und Herz ohne Besonderheiten. Puls schwach, aber regelmässig, 96 Schläge. An den Unterschenkeln Varicen, keine Oedeme. In der rechten Nierengegend, wo Patientin über ziehende Schmerzen klagt, findet sich ein kindskopfgrosser, harter Tumor mit glatter Oberfläche, welcher nach unten bis hart an den Darmbeinkamm reicht, nach oben nicht sicher von der vergrösserten Leber abgrenzbar ist, median sich bis 3 Finger breit dem Nabel nähert und nach hinten sich in die Nierengegend verliert; diese ist nach hinten nicht vorgewölbt. Der Tumor, vor dem der Darm verläuft, ist unverschiebbar. Stuhlbeschwerden hat Pat. nicht. Der Urin wird in normaler Menge entleert; er ist trübe, enthält sehr viel Epithelien und Eiterkörperchen, sowie fein gekörnte Cylinder; Eiweissgehalt sehr gross. Fieber besteht nicht. Suchen nach Tubbac. negativ.

Operation am 10. Mai 1892: Schnitt am äusseren Rande des rechten Musc. rectus. Nach Eröffnung der Bauchhöhle liegt ein Tumor, mit dicken Venen überzogen, hinter dem Colon ascendens. Dies lässt sich leicht abschieben; der Tumor ist nach Hinzufügung eines Querschnittes leicht ausschälbar. Der Ureter wird isolirt unterbunden, der ziemlich dünne, die Gefässe enthaltende Stiel wird ebenfalls ligirt, dann der Tumor abgetrennt. Eine dicke, auf der Wirbelsäule längs verlaufende Vene blutet aus einem kleinen seitlichen Loch an einer Stelle, wo eine kleine seitliche Vene abgeht; eine Ligatur stillt die Blutung. Einzelversorgung der Gefässe des Stiels. Ein Stück verdächtigen Gewebes an ihm wird noch abgetragen. Bauchnaht. Puls nach der Operation klein, Patientin ziemlich schwach.

Im weiteren Verlauf erholt sich allmählich die Patientin; die Urinmengen betragen

Digitized by Google

12. Mai: 600 ccm
13. Mai: 700 -
15. Mai: 600 -
16. Mai: 650 -
} mit ziemlich viel Albumen

dann Rückkehr zur Norm.

Am 7. Juni wird Pat. nach glatter Heilung entlassen. Sie hat sich sehr erholt. Der Urin gekocht trübt sich leicht; bei Säurezusatz entsteht aber ein starker, flockiger Niederschlag.

Am 27. Juli 1892 starb die Pat. auswärts unter allgemeinen hydropischen Erscheinungen.

Der path.-anat. Befund der exstirpirten Niere ergab, dass von der normalen Niere nur ein geringer hühnereigrosser Theil am oberen Pol erhalten ist; zu ihm gehört der obere Kelch, aus dem der Ureter entspringt. Die ganze darunter liegende Partie ist eingenommen von einem ungefähr gänseeigrossen, höckrigen Tumor, der sich weit über das eigentliche Nierenniveau erhebt. Der grösste Längsdurchmesser beträgt 18 cm, das Gewicht des frischen Präparates 682 gr, also weit über das vierfache der normalen Niere. Der Tumor ist durch derbes Bindegewebe nach oben gegen das Nierengewebe abgegrenzt, ebenso ziehen solche Stränge durch ihn hindurch und theilen den meist gleichmässig consistenten Tumor in viele Lappen und Kammern, die stellenweise hämorrhagische Verfärbung aufweisen, während andere ein gelblichweisses wie fettentartetes, andere ein krümmelig zerfallenes oder ein myxomähnliches Aussehen besitzen.

Mikroskopisch sind diese Kammern nun ausgefüllt mit grossen Zellen, die dicht aneinander gelagert sind, einen grossen Kern haben mit einem nicht deutlich untereinander differencirbaren Zellleib. Die Natur dieser Zellen, ob mehr eine carcinomatöse oder sarcomatöse Wucherung vorliegt, ist auf den ersten Blick nicht zu entscheiden. Stellenweise sind diese Zellhaufen auseinandergedrängt durch grössere Blutungen, die bald streifenförmig, bald ganz unregelmässig in diffuser Weise an ihren Platz treten. Anderenorts sind es wieder ausgedehnte Nekrosen, welche die Zellcomplexe befallen haben, so dass nur noch homogene Schollen oder Chromatinbröckel vorhanden sind, oft sind Blutungen und Nekrose auch combinirt.

Bei weiterem Suchen finden sich aber doch Partien, die geeignet sind uns Aufschluss über die wahre Natur des Tumors zu geben.

Von der Bindegewebswand ziehen sich nämlich sporadisch einzelne feine Züge in die Zellmassen, die sich als feine Gefässe herausstellen mit feinster Endothelwand. An diese lagern sich nun die grossen Geschwulstzellen an, nicht sonderlich regelmässig, aber doch in ihrer Structur soweit erkennbar, dass man an die Bilder der Nebennierentumoren nicht nur erinnert wird, sondern die Gewissheit erlangt, dass auch wir es hier mit einer Struma suprarenalis aberrata carcinomatosa zu thun haben.

Resumé: 44jährige sonst gesunde VIII-para erkrankt vor 5 Monaten an rechtem Lumbalschmerz und Hämaturie, rechte Lendengegend schwillt allmählich, während Pat. herunterkommt. Urin enthält Tumor- und Eiterzellen. Ein kindskopfgrosser, unverschieblicher rechter Nierentumor wird transperitoneal durch T-Schnitt mit relativer Leichtigkeit entfernt. Pat.

Digitized by Google

erholt sich wesentlich; wird geheilt entlassen. Exitus später unter allgemeinen hydropischen Erscheinungen 3 Monate post operationem.

Der Tumor selbst bietet ein ausserordentlich variables Bild von Wucherungen der Geschwulstzellen, stellt sich aber als eine Struma suprarenalis aberrata heraus.

War das Dauerresultat, welches wir im vorerwähnten Fall erzielten, auch kein hervorragendes, so konnten wir einen um etwas besseren Erfolg beim letzten Fall dieser Gruppe erzielen. Bei ihm war es auch möglich mit einem einfachen Schnitt auszukommen, während bei den letzten drei angeführten zur weiteren Platzschaffung Gebrauch von einem seitlichen queren Hilfsschnitt gemacht werden musste. Dies mag z. T. mit dem path.-anat. Befund zu erklären sein, der eine der seltneren primären Tumorbildungen des Nierenbeckens darstellte und über den mit noch einem zweiten ebensolchen des Späteren im Zusammenhang gesprochen werden soll. Immerhin war aber auch er bösartig genug, um die Dauerheilung schon nach $^3/_4$ Jahr illusorisch zu machen.

6. Anna B., 37 Jahre alt, Lehrersfrau aus Summa bei Vacha, aufgenommen am 12. August 1896.

Anamnese: Pat. früher immer gesund, hat 4 gesunde Kinder. Im März d. J. (also vor ca. $^1/_2$ Jahr) spürte Pat. manchmal einen Schmerz in der rechten Seite des Leibes, besonders wenn sie sich im Bette auf diese Seite legte; ausserdem klagte sie zeitweise über Müdigkeit. Vor 5 Wochen entleerte sie 8 Tage hindurch Blut mit dem Urin, jedesmal eine ziemlich beträchtliche Menge. Pat. wurde darnach sehr schwach; ihre Beschwerden machten ihr das Leben unerträglich. Der Arzt diagnosticirte einen Nierentumor und veranlasste sie, sich einer Operation zu unterziehen.

Status: Kräftige, etwas blass aussehende Frau. Lungen und Herz normal. Leib flach. In der rechten Seite unter der Leber vorsehend und bis zur Höhe des Darmbeinkamms reichend ein etwas höckerig sich anfühlender Tumor, der sicher als Nierentumor angesprochen werden kann. Urin klar, ohne Eiweiss, ohne Blut, in normaler Menge.

Operation am 17. August: Senkrechter Schnitt durch den rechten Musc. rect., handbreit vom Rippenbogen beginnend. Nach Eröffnung der Bauchhöhle werden die Därme medianwärts durch Compressen zurückgehalten, alsdann das hintere Peritoneum lateral vom Colon ascendens, welches schräg über den Tumor hinwegzieht, durchschnitten. Dasselbe wird beiderseits vom Tumor zurückgeschoben und an die Versorgung der Gefässe gegangen. Zuerst wird der Ureter doppelt unterbunden und durchschnitten, alsdann weiter oben nach den Gefässen gefahndet. Die Unterbindung derselben macht insofern Schwierigkeiten, als der Tumor am unteren Theil der Niere entwickelt ist und die Gefässe ziemlich weit oben in die Niere eintreten. Nach ihrer Unterbindung gelingt es verhältnissmässig leicht und bei nur geringer Blutung den Tumor auszuschälen. Das Lumen der Nierenvene zeigt sich frei. Nachdem das Bett

Digitized by Google

des Tumors bezüglich etwaiger Nachblutungen genau revidirt, wird das Peritoneum darüber zusammengeklappt, ohne es zu vernähen. Naht der Bauchwunde.

Die andere Niere erwies sich als normal.

Ziemlich ungestörter Heilverlauf. Urinmengen nach der Operation:

1. Tag	700	5. Tag	950
2. =	500	6. =	900
3. =	650	7. =	900
4. =	800	8. =	1400,

zuerst reichliche Eiweissmengen, die langsam zurückgehen. Bei der Entlassung am 4. September kein Eiweiss mehr.

Patientin hat sich wenig erholt und sieht bei der Entlassung schlecht aus.

Sie starb im Sommer 1897, also ca. 8 Monate post operat.; Todesursache nicht zu eruiren.

Pathologisch-anatomischer Befund: Mikroskopisch hat die rechte exstirpirte Niere ihre normale Grösse und Form, vorn an der hinteren Seite des Stieles nahe dem unteren Pol ist die ziemlich fettreiche Kapsel durch einen taubeneigrossen Tumor vorgewölbt. Die Kapsel ist leicht abziehbar, die Oberfläche der Niere glatt, weist vereinzelte Hämorrhagien auf.

Auf dem Durchschnitt ist die Nierenstructur fast völlig intact, nur die Nierenkelche weisen eine starke hydronephrotische Erweiterung auf. Die Mucosa der Kelche und des Beckens ist normal, auf der hinteren Seite der unteren Kelchpartien findet sich aber eine unregelmässige wallnussgrosse Geschwulst mit papillären Auswüchsen, welche sich nahe dem Nierengewebe anschliesst und in dieses hinein mehrere knotige Ausläufer sendet, von denen einer bis ca. 1 cm an der convexen Nierenwand vordringt; legt man aber senkrechte Schnitte in diese Knoten, so gelingt es fast stets nachzuweisen, dass sie an irgend einer Stelle mit dem Nierenbecken in Zusammenhang stehen. Der Ureter verläuft oberhalb und medial von dem Tumor, ist aber durch das Andrängen desselben stark comprimirt und fast rechtwinkelig abgebogen. Geschwollene Drüsen sind an dem Tumor nicht nachweisbar.

Mikroskopisch (vgl. Tafel I, Fig. I) findet man bei einer systematischen Untersuchung, wenn man zunächst das Augenmerk auf das Nierenbecken richtet, dass die epitheliale Bedeckung der Mucosa normal angeordnet ist, nähert man sich aber dem Haupttumor, so finden sich kleine warzenähnliche Wucherungen der Epithelien; zunächst sind es nur Haufen von Zellen, bald aber nehmen diese eine bedeutendere Grösse an und bilden Zotten und Papillen. Diese sind zuerst noch solid aus eng aneinander gelagerten theils cubischen, dann auch mehr polymorphen Zellen bestehend. Der eigentliche Tumor zeigt nun eine gewaltige Mächtigkeit dieser Bildungen. Da haben wir es mit mächtigen Zügen und Heerden zu thun, die in der mannigfachsten Weise in den Schnitten getroffen, bald in der Längsachse, bald in tangentialer oder querer Ansicht sich präsentiren. Nun sind sie auch nicht mehr solid gebaut; ist die basale Reihe der Zellen noch in regelmässiger cubischer oder cylin-

Digitized by Google

drischer Form aneinander gereiht, so setzen sich centralwärts die Zellen unregelmässiger fort, sie verlieren schliesslich ihre ausgesprochenen Formen, um in der Mitte einem Zerfall entgegenzugehen. Diese Zerfallsmassen bestehen zum Theil aus nackten Kernen, dann aus Protoplasma- und Kerntrümmern, zwischen welche sich scheinbar Blut mischt. Hierdurch entstehen nun Lumina der verschiedensten Formen. Meist sind es Schläuche; stellenweise sind grössere Zellcomplexe so verändert, dass sich cystenartige Räume gebildet haben.

Gestützt wird nun dieser adeno-carcinomatöse Bau durch ein Stroma, das sich höchst variabel zusammensetzt. Neben einem lockeren Bindegewebe finden sich Uebergänge zu ausgesprochenem Schleimgewebe, dann aber schieben sich dazwischen zahlreiche Muskelbündel und zwar sehr unreife und sehr hochentwickelte glatte Fasern, wie man sie fast nur in schwangeren Uteris sieht, aber auch in einfacherer Gestaltung, die man aus dem glatten Muskelgewebe ableiten kann.

Solche Geschwulstmassen sind es auch, welche die mehr im Nierengewebe liegenden Knoten bilden. Hier ist das Nierenparenchym beiseite gedrängt, meist ziemlich scharf absetzend, ohne dass eine besondere bindegewebige Wand etwa gebildet wäre. An einzelnen Stellen dringen wie zapfenartig einige solide epitheliale Stränge besonders zwischen die geraden Harncanälchen hinein.

Das Ganze stellt sich uns als ein papilläres Carcinom des Nierenbeckens mit cystadenomatöser Neigung dar.

Resumé: Eine 37jährige Frau erkrankt vor 1/2 Jahr an Schmerzen in der rechten Lendengegend, vor 5 Wochen setzt Hämaturie ein. Es findet sich ein gewaltiger, unverschieblicher Nierentumor vor, der sich noch relativ leicht transperitoneal entfernen lässt. Ungestörte Heilung. Patientin stirbt 8 Monate nach ihrer Entlassung.

Der Tumor ist ein Carcinoma papilliforme des Nierenbeckens.

Die Resultate der eben abgehandelten Gruppe sind etwas deprimirend, indem von 6 Fällen 4 mit dem baldigen Tode endeten, so dass sich eine postoperative Mortalität von 66,66 Proc. ergiebt.

Es tritt bei ihrer Betrachtung die Frage an uns heran, ob man sich überhaupt an diese Tumoren wagen soll. Küster (l. c.) will die unbeweglichen Tumoren nach seinen Leitsätzen überhaupt unberührt lassen. Ja die Frage, ob die Nierentumoren bei den geringen Dauererfolgen überhaupt der operativen Behandlung werth sind, ist schon genug ventilirt. Die Antwort lautete von Rovsing[1]): „Ganz unzweifelhaft". Und so sagen jetzt wohl alle Chirurgen, umsomehr, da die immer besseren Erfolge lehren, dass es mit Recht geschieht.

Sind wir aber berechtigt, die Flinte ins Korn zu werfen bei den unverschieblichen Tumoren? Ist es uns nicht doch möglich, eine

1) Rovsing, Diagnose und Behandlung der bösartigen Nierengeschwülste bei Erwachsenen. Arch. f. klin. Chirurgie. XLIX. Bd. 1895.

Digitized by Google

eventuelle Verlängerung des Lebens herbeizuführen, oder wenigstens die Schmerzen und Beschwerden zu heben?

Sehen wir darauf unsere Fälle an, so können wir bei Nr. 5 (Frank) zwar ein gewisses Erholen constatiren, doch war dieser Erfolg nur von der Dauer von 1/4 Jahr.

Anders bei Fall 6. Die Patientin hat noch 1 Jahr lang nach der Operation ohne ihre Beschwerden gelebt. Und die Frau, welche vorher in ihrem Bette nur auf einer Seite hatte liegen können, die durch den Blutverlust nicht nur beunruhigt wurde, sondern auch körperlich sehr herunterkam, sie konnte doch für die Spanne eines Jahres ein weit besseres Dasein zubringen, bis allerdings dann die Recidive ihm ein Ende setzten.

Ist ein derartiger Erfolg nicht mehr werth wie mehrere Misserfolge? Lehren sie nicht, dass es sich bei unverschieblichen Tumoren garnicht voraussagen lässt, ob nicht doch eine relativ gelungene Totalentfernung durchzuführen ist? Man kann allerdings zu der Einsicht gelangen, dass die geplante Exstirpation unmöglich, wie Fall 4 und 2 zeigte, und damit dem therapeutischen Handeln Schranken gesetzt waren.

Dass derartig schwer angegriffene Patienten ausserdem äusserst wenig resistenzfähig sind und leichter Complicationen zugänglich, liegt klar auf der Hand. So spielte bei Fall 1 eine hämorrhagische Pleuritis eine Rolle mit; Fall 4 scheint einem urämischen Zustand und einer weiteren Schwächung ausgesetzt gewesen zu sein, und ob nicht eine ähnliche Affection eine Rolle bei dem, auch an und für sich desolaten Fall 3 gespielt hat, bei dem sich eine sonst nicht näher zu erklärende dysenterisch-diphteroide Affection des Dickdarms fand, darf wohl mit in den Kreis der Ueberlegungen gezogen werden.

Bei Berücksichtigung aller dieser Fragen tritt als vielleicht gefährliches, aber doch verständliches Moment das humane Denken und Mitgefühl hinzu.

Wenn ein Patient (Nr. 3) durch viele Beschwerden in seiner Arbeit, durch Schmerzen und Blutverluste getrieben unsere Hülfe aufsucht, sollen wir ihn zurückweisen und seinem sich sonst doch schnell besiegelnden Schicksal überlassen? Oder sollen wir nicht doch, in Erinnerung an die geglückten Fälle, versuchen das Messer als ultima ratio zu wählen und dem Patienten wenigstens ein lebenswerthes Dasein zu schaffen? Ich bin für den letzteren Weg, abgesehen davon, dass oft noch sociale und familiäre Fragen mit ins Gewicht fallen.

Der Weg des Eingriffs ist bei diesen unverschieblichen Tumoren kaum zweifelhaft. Wenn überhaupt etwas zu erhoffen, so schafft

Digitized by Google

das transperitoneale Vorgehen allein Platz, Klarheit und Uebersicht. Ob noch weitere Combinationen, wie wir es in den drei Fällen durch Hinzufügen von einem Querschnitt gethan, nöthig sind, muss der Einzelfall lehren, da hier die Complicationen ja noch in viel höherem Maasse vorhanden sein können, wie bei der

II. Gruppe: Verschiebliche Tumoren.

Sie weist 7 Fälle mit 1 postoperativen tödtlichen Ausgang auf, das sind 14,21 Proc. Mortalität, und es ist bei allen das transperitoneale Vorgehen eingeschlagen worden.

Diese Zahlen, glaube ich, besagen deutlich, dass die Befürchtungen, welche an die Schwere des Eingriffs einer Laparotomie laut werden, welche Chok oder schwere Anämien als drohende Folgen vor Augen haben, nicht in geschilderter Weise in die Erscheinung treten. Die Vortheile aber, welche das Vorgehen durch die Bauchhöhle hindurch bietet, sind nicht zu unterschätzen.

Eine „Conditio sine qua non" einer Nephrectomie ist heutzutage die Vergewisserung, dass die zweite restirende Niere einmal überhaupt vorhanden, dann aber auch functionsfähig ist. Es sind genug Beobachtungen gemacht, dass der Patient überhaupt nur eine Niere besass (sie sind von Ballowitz[1]) sorgfältig zusammengestellt), oder dass die andere Niere ebenfalls erkrankt war, ja dass man sich bei der Diagnose geirrt, und die gesunde statt der kranken exstirpirte.

Der Vorschlag geht daher dahin, bei einer in Frage kommenden Nephrectomie zuerst an der voraussichtlich gesunden Seite einen Lumbalschnitt zu machen und, nachdem man sich von der Intactheit dieser Niere überzeugt, erst zur Exstirpation der kranken Niere zu schreiten. Diese Methode hat sicherlich ihre Vorzüge. Eine derartige Inspection scheint aber doch nicht in allen Fällen allen Ansprüchen zu genügen, sonst hätte Kocher in seiner Operationslehre nicht angegeben, dass man auf der kranken Seite nach Anlage des Lumbalschnittes den Peritonealsack eröffnen sollte, so dass man eine Hand hindurchführen könnte und dadurch ein genaues Abtasten ermöglicht sei.

Andere Operateure scheuen sich nicht, eine abdominelle Incision selbst bei beabsichtigtem lumbalen Vorgehen anzulegen wie Deaneslay[2]), der durch einen am 9. Rippenknorpel beginnenden circa 1½ Zoll langen Schnitt die Bauchhöhle eröffnet, um bimanuell die Niere zu palpiren, was ihm besonders dann nöthig erscheint, wenn

1) Ballowitz, Ueber angeborenen, einseitigen, vollkommenen Nierenmangel. Virch. Archiv. CXLI. Bd. 1895.

2) E. Deaneslay, Remarks on renal surgery. The Lancet. 1899. p. 1150.

Digitized by Google

der obere Ureterabschnitt untersucht werden muss, was z. B. bei der Nephrolithiasis besonders wichtig ist. Auch Thorton[1]) hatte sich schon früher die Empfehlung dieser Methode angelegen sein lassen.

Sind dies auch nur kurzdauernde Eröffnungen der Bauchhöhle, so ist die Sorge, dass bei längerdauernden die Infectionsgefahr eine um so grössere sei, nicht so hoch anzuschlagen, da wir durch unsere vervollkommneten Methoden eine solche nicht mehr so sehr zu fürchten haben. So haben auch wir bei unseren letalen Ausgängen keine Sepsis zu beklagen gehabt.

Was uns aber das abdominelle Vorgehen bei weitem ausgiebiger verschafft, das ist der Ueberblick über das Operationsfeld und die Möglichkeit, alle operativen Maassnahmen unter Controlle des Auges auszuführen.

Der Lumbalschnitt soll auch einen ausserordentlichen Einblick verschaffen; dass dem aber nicht immer so ist, kann man zuweilen aus den veröffentlichten Operationsgeschichten ersehen. Zur Illustration könnten mannigfache Complicationen dienen, welche uns mitgetheilt sind und zeigen, dass selbst dem geschicktesten Operateur die verschiedensten Eventualitäten begegnen können.

Wie weit wohl die Geschwulstmassen schon eine Verbreitung gefunden haben, ist vor der Operation schwer oder überhaupt kaum zu sagen.

.Die Wege, auf denen diese Verbreitung geschehen kann, sind ja verschiedene. Einmal, und das sind häufige, aber auch zur radicalen Entfernung undankbare, die Infectionen der Lymphbahnen. Sie führen zu Befunden wie bei

7. Frau K., Liberta, 49 Jahre alt, Landwirthswittwe aus Thiemendorf, aufgenommen am 16. Juli 1892.

Anamnese: Vater der Patientin starb an Wassersucht, Mutter an Altersschwäche. Patientin erkrankte in ihrem 14. Lebensjahre acut an Schmerzen in der linken Hüfte und musste 14 Wochen liegen. Dann konnte sie wieder laufen, hatte aber oft über Schmerzen in der linken Hüfte zu klagen. Sie leidet seit ihrem 20. Jahre an rechtsseitiger Wanderniere; seit 3 Jahren soll dieselbe sich vergrössert haben und Patientin sie selbst öfter als Knoten bemerkt und auch häufig Schmerzen darin verspürt haben. Vor 6 Wochen trat plötzlich eine starke Blutbeimengung im Urin ein; dieses wiederholte sich vor 14 Tagen. Der Stuhlgang ist stets in Ordnung gewesen. Pat. hat 5 Mal normal geboren. In der letzten Zeit will sie erheblich abgemagert sein. Sie wird vom Arzt wegen der Blutungen in die Klinik geschickt.

Status: Patientin ist ziemlich mager, hat Cataract auf dem rechten Auge und starke Struma. Der Puls ist regelmässig, 96 Schläge. Herz

1) K. Thorton, The surgery of the kidney's. London 1890.

Digitized by Google

und Lungenbefund normal. — In der rechten Seite des Leibes fühlt man einen kugelrunden, etwa kindskopfgrossen Tumor, welcher sich mit der Athmung deutlich verschiebt und vom Nabel bis einen Querfinger vor eine Linie reicht, welche von der Spina ant. sup. senkrecht nach oben gezogen, und die Nabelhorizontale nach oben zwei, nach unten drei Querfinger breit überragt. Zwischen Tumor und Spina, ebenso zwischen Tumor und Rippenbogen kann man weit eindringen; an ersterer Stelle klagt Pat. über bedeutende Empfindlichkeit. Der Tumor lässt sich nach jeder Richtung um einige Centimeter verschieben, besonders nach oben aussen, nach der eigentlichen Nierengegend hin. Die Consistenz des Tumors ist ziemlich fest. Die Percussion ergiebt in der Lendengegend Darmschall. Der Leberrand ist nicht fühlbar. Der Tumor ist jedoch von der Leberdämpfung durch eine tympanitische Zone deutlich getrennt. Der Uterus ist retroflectirt und klein. Der Urin reagirt sauer, enthält mittlere Mengen Eiweiss, seine Menge beträgt 1000—1300 ccm pro die. Im Sediment finden sich zahlreiche Eiterkörperchen und nackte Kerne ohne Zellprotoplasma, keine Cylinder, keine Tub.-bac.

Das linke Bein der Pat. ist 2 cm reell verkürzt, Flexion bis 90^0 möglich, Abduction sehr beschränkt, Schwellung ist nicht vorhanden.

Operation am 22. Juli: In Narcose langer Schnitt am Rande des Musc. rect. dext. Das Colon ascendens liegt von innen auf dem Tumor; letzterer auf seiner medialen Seite stark fixirt durch Pseudomembranen. Der Ureter wird doppelt unterbunden und durchtrennt, sein restirendes Stück mit Jodoform abgerieben. Unterbindung der Art. u. Vena renalis. Von ersterer gleitet die Catgutligatur ab, in Folge dessen entsteht einen Moment lang sehr starke Blutung, jedoch wird die Arterie gleich wieder gefasst. Der Tumor lässt sich jetzt verhältnissmässig leicht herausbringen. Unter der Vena cava inf. liegen einige verdächtige Drüsen, welche entfernt werden. Am Stumpf der Vena renalis kriecht netzförmig gelbliche Neubildungsmasse eine Strecke weit entlang, so dass hier Resection bis nahe der Vena cava erfolgt. Sorgfältige Blutstillung.

Linke Niere hatte sich als normal erwiesen.

Naht der Bauchwunde.

Die Urinmengen betrugen vor und nach der Operation:

Juli 12 : 1000	Juli 25 : 600
21 : 1300	26 : 900
22 : Operation	27 : 1200
23 : 600	28 : 1000
24 : 550	

Am 16. August kann Pat. entlassen werden nach fast ungestörtem Heilverlauf. Pat. hat sich sehr erholt. Im Urin eine Spur Albumen und noch vereinzelte Eiterkörper.

Nach $^1/_2$ Jahr stellte sich Pat. vor und gab an, sie fühle sich ganz wohl. Urin war normal. $1^1/_2$ Jahre später aber im Februar 1894 begann nach Angabe ihres Arztes Pat. zu kränkeln und klagte über heftige Schmerzen im Abdomen, und am 6. März 1894 (also 2 Jahre nach der Operation) trat unter dem Bilde einer Pleuritis mit zunehmender Athem-

Digitized by Google

noth und intercurrentem Herzschmerz, nachdem 2 Monate vorher sich Oedeme der Beine hinzugesellt hatten, der Exitus ein (Lungenmetastasen?). Section war leider unmöglich.

Pathologisch-anat. Befund: Die exstirpirte Niere ist in ihrer Form völlig verändert, auf der Oberfläche mit grösseren oder kleineren Buckeln versehen. Ihre Länge beträgt 12 cm, die Breite 9 cm, das Gewicht 575 gr. Auf dem Sectionsschnitt sieht man vom Nierengewebe nur noch den oberen Theil, etwa 1/8 des ganzen Organs. Das Uebrige ist von zahlreichen Neubildungsknoten von gelblicher Farbe, weicher Consistenz, von Erbsen- bis Haselnussgrösse durchsetzt, deren einer Theil markig, der andere exquisit papillär in zierlichster Form aufgebaut ist. An einigen Stellen finden sich Hämorrhagien älteren und jüngeren Datums. Sie haben Becken und Kelche ganz verlegt, von denen nur noch einzelne stark dilatirte erkennbar sind.

Mikroskopisch ist das zierliche Bild der papillären Anordnung ebenfalls in die Augen stechend. Dickere Bindegewebsstränge, von dem umgebenden Gewebe ausgehend, verjüngen sich allmählich und verzweigen sich dendritisch. Sie sind besetzt mit einem oder mehreren Säumen cubischen oder cylindrischen Epithels mit sehr hellem Zellleib und einem grossen Kern. Die Zellen häufen sich zuweilen zu grösseren Knospen und Knoten, so dass grössere Zellcomplexe entstehen, während andererseits sich die Gefässe des Stromas weiter dilatiren und mit Blutkörpern dicht erfüllt sind. Aber auch ausserhalb in den Maschen der Epithelnetze finden sich grössere Blutextravasate, so dass cystische Räume entstehen. Solche existiren aber auch nicht nur unregelmässig, sondern ausgekleidet mit einschichtigem, cubischem Epithel, die erfüllt sind von einem homogenen wie glasigen Secret.

Fast wäre man geneigt, hier an ein Adenocarcinoma papilliforme zu denken, wenn nicht neben den vorherrschenden luftigeren Bildern sich nicht auch massivere Knoten fänden, die so ganz die reihige Anordnung der Epithelreihen an den feinen Gefässen aufwiesen, wie wir sie in so mannigfacher Weise in den reineren Nierenstrumen finden und uns damit die Gewissheit verschaffen, dass wir es hier auch mit einer Struma suprarenalis aberrata zu thun haben.

Das umgebende Nierengewebe ist fast ganz ersetzt durch schon relativ kernarmes Bindegewebe. Die spärlichen Glomeruli oder gewundenen Harncanälchen sind zum Theil verödet, zum Theil von jüngeren Entzündungsprocessen ergriffen und verzerrt.

Epikrise: Die 49jährige Patientin hat seit 29 Jahren eine Wanderniere, welche seit 3 Jahren sich vergrössert haben soll. Vor 6 Wochen trat dann eine Urinblutung auf, so dass die sehr heruntergekommene Patientin chirurgische Hilfe in Anspruch nimmt. Der Tumor wird transperitoneal entfernt, doch zeigen sich weite Lymphinfiltrationen mit Geschwulstgewebe. Patientin erholt sich nach der Operation sehr, nach 1 Jahr sehr wohl, nach 1 1/2 Jahr treten wieder Beschwerden auf; Tod nach 2 Jahren unter Symptomen von Lungenmetastasen.

Der Tumor, viele papilläre Bilder bietend, erweist sich schliesslich als eine Struma suprarenalis.

Digitized by Google

Um zu glauben, dass bei derartig feinem Mitergriffensein der kleineren Lymphbahnen eine radicale Entfernung möglich sei, dazu gehört ein gewisser Optimismus. Auch in vorliegendem Fall scheinen Lungenmetastasen schliesslich den Ausgang herbeigeführt zu haben.

Diese finden sich bekanntlich mit Vorliebe bei Verbreitung der Geschwulstkeime auf venösem Gebiet.

Die Tumoren, welche diesen Modus mit besonderer Häufigkeit verfolgen, sind die Nebennierengeschwülste, wie Burkhardt[1]) auch neuerdings wieder hervorhebt und an mehreren Fällen illustrirte. Die pathologische Diagnose dieser ist in manchen Fällen zwar strittig, was man am besten durch den verschiedenen Standpunkt erkennt, den verschiedene Autoren wie Grawitz, Sudeck, Lubarsch u. A. in der histologischen Deutung derselben einnehmen. Bei anderen Tumoren wird die Mitbetheiligung der Venen wohl auch vorkommen, doch jedenfalls nicht in der hier so grossen Häufigkeit. So weiss ich auch nicht, ob die im folgenden Fall verzeichnete Diagnose: Carcinom absolut zutreffend ist, oder ob man bei genauerer Untersuchung, die mir leider nicht mehr möglich war, zu einem anderen Resultat gekommen wäre.

8. Mathilde N., 52 Jahre alt, Landwirthsfrau, aus Tröbritz; aufgenommen am 21. Januar, entlassen am 28. Februar 1894.

Anamnese: Mutter der Patientin an Pneumonie, Vater an unbekannter Krankheit gestorben, 7 Geschwister leben und sind gesund. Im October vergangenen Jahres bemerkte Patientin zufällig einen „Klumpen" in der rechten Seite ihres Leibes und legte sich desshalb sofort zu Bett. Sie war sehr matt und nach Angabe ihres Mannes nahm sie sehr ab.

Status: Hagere Frau. Rechts im Abdomen fühlt man einen Tumor, welcher mit der Athmung auf und nieder geht, aber nicht so deutlich und stark wie die Leber, welche zwar durch Percussion nicht abgrenzbar, aber durch das Gefühl deutlich zu erkennen ist. Von hinten her ist der Tumor leicht nach vorne zu schieben. Es bestehen keine Urinbeschwerden. Im Urin kein Blut oder Eiterzellen, aber ziemlich viel Epithelien und reichlich Eiweiss.

Operation am 27. Januar. Schnitt durch den rechten Musc. rectus. Die rechte Niere ist sehr vergrössert, an der medialen Seite läuft das Colon vorbei. Das Peritoneum enthält grosse Gefässe, bei seiner Lösung blutet es stark; unten läuft eine gewaltige Vene in den Tumor hinein. Der Stiel ist nahe dem oberen Pol, fest, derb und unverschieblich. Der kleine ganz enge Ureter wird zuerst unterbunden, dann oben ein wunderlich grauer, dicker Strang, welcher Thromben enthält. Es wird eine Massenligatur des derben Stieles vorgenommen, und nun ergiebt sich, dass man die mit Geschwulstmassen durchsetzte, colossal dilatirte Vene

1) L. Burkhardt, Die klin. u. path.-anat. Stellung der malignen Nebennierenadenome der Niere. Deutsche Zeitschr. f. Chirurgie. LV. Bd. 1900.

Digitized by Google

sowie die Arterien dicht an der Vena cava unterbunden hat. Da die Geschwulstmassen noch in dem centralen Venenende liegen, so wird dieses noch einmal so nahe wie möglich der Vena cava abgebunden und der Gefässtheil exstirpirt. Bauchnaht.

Nach völlig reactionslosem Verlauf wird Patientin am 28. Februar 1894 mit Corset als geheilt entlassen; sie stellte sich am 1. October in blühendem Zustand vor. Der Urin ist völlig klar.

Der makroskopische Befund ist folgender gewesen: Im unteren Theil der Niere findet sich ein von der normalen Form abweichender Tumor von 17 cm Länge, ca. 11—12 cm Breite und 6 cm Dicke. Das Gewicht des Tumors beträgt 524 Gramm. Die obere Spitze der Niere ist in ihrer Form erhalten; ein Querschnitt zeigt uns, dass der Tumor sich ausserhalb des Nierenbeckens entwickelt hat und dann überall in dasselbe hineingewuchert ist; trotzdem waren keine Blutungen vorgekommen. Die Vena renalis war weithin durch Geschwulstmassen thrombosirt. Im Tumor selbst fanden sich alte und neue Hämorrhagieen sowie Erweichungsheerde.

Vom mikroskopischen Befund ist verzeichnet: Er bietet insofern wenig Interessantes, als er uns das typische Bild eines Carcinoms zeigt. Allenthalben sieht man die wuchernden Epithelzapfen, sowie die knaulförmig angeordneten Krebszellen.

Hier ergab sich also die Nothwendigkeit, bis unmittelbar an die Vena cava durch nochmalige Abtragung der thrombosirten Vene zu gehen. Ob damit es gelungen ist, der Weiterwucherung der Geschwulst Herr zu werden, ist uns leider unbekannt, da über die Patientin nach ihrer Vorstellung $^3/_4$ Jahr post operationem nichts weiter in Erfahrung zu bringen war.

Die unbeabsichtigte Verletzung grösserer Gefässe liegt sehr im Bereich der Möglichkeiten.

Einmal bietet die Gefässversorgung der Niere eine viel grössere Variation, wie oft angenommen wird. Jeder, der sich längere Zeit mit Pathologie beschäftigt hat, lernt diese Thatsache kennen. Eine sehr schöne Darstellung der Varianten hat jüngst Zondeck[1]) an einer Reihe von Corrosionspräparaten gegeben.

Von 15 Nieren wurden nur 9 von einer, 5 von je 2 und eine Niere sogar von 3 Arteriae renales versorgt. Die Ursprungsstelle zweier Arteriae renales aus der Aorta war in einem Falle 3,7 cm von einander entfernt. In diesem Falle versorgte die untere Arterie ausschliesslich den unteren Pol.

Schon Meckel hat übrigens in seinem herrlichen Tafelwerke Abbildungen von „Vasorum renalium errores, quorum frequentia neminem fugit“ gegeben (Tab. anat. path. Fasc. II, Taf. X, Fig. 4 u. 5, Leipzig 1820).

1) Zondeck, Das arter. Gefässsystem der Niere und seine Bedeutung für Path. u. Chir. der Niere. Arch. f. klin. Chirurgie. LIX. 1899.

Digitized by Google

Uebersieht man eine derartige Abnormität, so kann sie die Quelle unangenehmer Störungen werden.

Eine Ueberraschung durch eine derartige vermuthliche accessorische Art. renalis theilt Bräuniger[1]) im 5. Fall der Tumoren mit, der insofern günstig verlief, als die Blutung bei dem Durchtrennen gerade des letzten Stranges beim Entfernen des Tumors entstand.

Dass derartige Nebengefässe durch ihre Entwicklung sogar auf den Ureter comprimirend wirken könnten, vermuthet Lotheisen.[2]) Er fand bei einer Hychronephrose (Fall 43) neben den zum oberen Pol verlaufenden normalen Gefässen eine zum unteren Pol quer über den Ureter verlaufende zweite Vene und Arterie. Erstere war ein Ast der Vena renalis, welche sich nahe der Cava in 2 gleichmässige Aeste theilte, deren einer nach oben, der andere nach unten zog, während die untere Arterie direct oberhalb der Theilungsstelle (also sehr tief) abzweigte; die beiden accessorischen Gefässe hatten fast die Stärke der normalen.

Wir hatten einen ausgesprochenen accessorischen Gefässstrang ebenfalls Gelegenheit zu beobachten:

9. Peter L., 56 Jahre alt, Decorationsmaler, aus Triptis; 1899; aufgenommen am 7. August, entlassen am 18. November.

Anamnese: Vater 58 Jahre alt an unbekannter Krankheit gestorben, Mutter 74 Jahre alt an Altersschwäche. Keine Kinder. Seit 2 Jahren augenkrank, seit 4 Monaten blind. Hat vor 22 Jahren Gonorrhoe und Ulcus durum gehabt. — Seit 2 Jahren Schmerzen beim Wasserlassen, zuweilen Blut im Urin, doch haben sich später Schmerzen und Blutungen verringert. Vor 10 Wochen bemerkte Patient, dass ein Tumor an den Rippenbogen stiess. Klagt augenblicklich über Schmerzen beim Wasserlassen und Kopfschmerzen.

Status: Grosser, hagerer Mann, Musculatur und Panniculus adip. nur mässig entwickelt. Herz und Lungen normal. Bauchdecken liegen unter dem Niveau des Thorax. Im Abdomen ist ein kindskopfgrosser, glatter, beweglicher Tumor palpabel, dessen ihm von vorne mitgetheilte Bewegungen hinten in der rechten Nierengegend deutlich gefühlt werden können. Man hat das Gefühl, als ob dieser Tumor eine vergrösserte Niere wäre mit nach oben gerichtetem Hilus. Der Tumor ist nicht schmerzhaft, macht soliden Eindruck, vor ihm liegen Darmschlingen.

Urin enthält mässig Eiweiss, kein Zucker, keine Tub.-bac., keine sonstigen morphologischen Bestandttheile. — Parästhesien in beiden Beinen; keine deutliche Anästhesie, Sehnenreflexe erloschen. Beiderseitige Amaurose.

Operation am 11. August: Längsschnitt durch die Mitte des Musc.

1) Bräuniger, Beiträge zur Nierenchirurgie (Socin-Basel). Bruns' Beitr. z. klin. Chirurgie. XVIII. Bd. 1897.

2) Lotheisen (Wien), Ein Beitrag zur Nierenchir. Arch. f. klin. Chirurgie. LII. Bd. 1896.

Digitized by Google

rect. dext. Nach Eröffnung des Peritoneums präsentirt sich vor dem kindskopfgrossen Tumor das Colon ascendens, welches bei Seite geschoben wird. Eröffnung des hinteren Peritoneums und stumpfe Lösung des Tumors, der mit der Umgebung reichlich verwachsen. Viele accessorische Gefässe auf der medialen Seite werden doppelt unterbunden; Unterbindung der grossen in dem nach oben gerichteten Hilus. Ureter im Anfangstheil durch Geschwulstmasse dilatirt. Nun hängt der Tumor noch an einem Strange, der zum oberen Pol zieht und durch dessen Drehung nach aussen stark in die Länge gezogen ist. Er wird doppelt unterbunden und es zeigt sich, dass in ihm ein stark entwickeltes arterielles Gefäss neben zwei dicken Venen verläuft. Hinterer Peritonealschlitz wird nicht weiter vernäht. Naht der Bauchdecken in Etagen. Verband.

Langsamer Heilverlauf. Am 18. November wird Patient geheilt entlassen. Urin klar, kein Eiweiss mehr. Auch die Urinbeschwerden sind gewichen.

Nach dem Bericht des Herrn Collegen Adameit-Triptis ist das Allgemeinbefinden des Patienten im Mai (also nach 3/4 Jahr) ein vorzügliches, abgesehen von der bestehenden völligen Erblindung.

Phathologisch-anatomischer Befund: Die rechte Niere ist ein kindskopfgrosser Tumor geworden, dessen kleinerer oberer Pol noch nierenförmig glatt ist, während die übrigen Partien eine höckerige, derbe Masse, umgeben von der Nierenkapsel, bilden.

Auf dem Durchschnitt ist nur das obere Drittel normaler Nierensubstanz erhalten; aber auch dies ist nur schmal, denn eine eminente Dilatation der Kelche hat einen Schwund der Nierensubstanz bis auf 1 1/2 cm herbeigeführt. Von ihr ziemlich scharf abgesetzt, schliesst sich nach unten der Tumor an. Er ist fest, ohne cystische Räume und bietet ein buntes, fast mosaikartiges Bild. Er setzt sich nämlich zusammen aus lauter Einzelknoten, die von Erbsen- bis Wallnussgrösse variiren. Meist sind sie getrennt durch hellere, deutliche Septa, zum Theil sind sie aber confluirt. Ihre Farbe ist hellgelb, bald rosa, dann bräunlichroth bis zum tiefsten Chocoladenbraun und durch ihre verschiedene Lagerung und Abgrenzung tritt das bunte Wechselbild ein. Von normalem Nierengewebe ist am unteren Theil nichts erhalten. Der Tumor geht bis zur Kapsel, andererseits senkt er sich weit ins Nierenbecken und sendet einen langen Zapfen in den Ureter hinein.

Mikroskopischer Befund: Die schon makroskopisch deutliche Gliederung in ziemlich scharf abgekapselte Knoten und Knötchen, die durch derbe Bindegewebszüge geschieden sind, zeigt sich auch im mikroskopischen Präparat. Es ist eine meist auffallend mächtig entwickelte Bindegewebskapsel, welche die Geschwulstknoten umgiebt. Diese selbst bieten nun fast überall das typische Bild einer Struma suprarenalis aberrata. Ein feines Netz von Capillaren zieht sich von den Rändern aus in den Knoten hinein. Hier treffen mehrere Capillare zusammen, theils aus anderen Ebenen und Richtungen kommend, wodurch ein stärkerer Stromabalken entsteht, in dem ein grösseres Gefässlumen sich dann findet. An geeigneten Stellen kann man deutlich studiren, dass die Wand der Capillaren aus einer einzigen Endothellage mit langezogenem Zellleib und spindeligem Kern besteht. Senkrecht auf dieser primitiven Gefäss-

Digitized by Google

wand stehen nun die eigentlichen Geschwulstzellen. Sie sind in den ausgesprochensten Formen hohe Cylinderzellen, die palissadenartig aneinandergereiht sind. Ihr grosser Kern liegt dann meist nahe der Capillarseite und der lange schlanke Zellleib dehnt sich weit aus. Streben von einer danebenliegenden, parallel verlaufenden Capillarbasis ebenfalls eine einfache Reihe von cylinderförmigen Zellen entgegen, so treffen sie mit den gegenüberliegenden zusammen und dieser mediale Conflux zeichnet sich oft durch eine stärkere, bräunlichere Körnung des Protoplasmas aus, während sonst der Leib fast aller Zellen ganz hell und klar ist und nur an wenigen Stellen eine schwache Körnung angedeutet ist.

Haben wir eine Art von Drüsenschlauch im Querschnitt vor uns, welcher derart entstanden ist, dass auf einem Kreise oder Polygonal von Capillaren radiär die Zellen aufgebaut sind, so bieten die dunkleren, central gelegenen Partien ganz das Bild eines Spinngewebes.

Aber nicht überall findet sich diese Regelmässigkeit. So ziehen die Capillaren in grösserer Ungeordnetheit, weite Räume zwischen sich lassend. Da ist dann den Tumorzellen freier Spielraum gelassen, sich zu entfalten und in den verschiedensten Formen und Gestalten sich auszudehnen; fast stets ist aber die geschilderte Structur der Zellen erhalten. Nur selten sind diese auseinandergedrängt durch Blutextravasate; einzeln sieht man auch (mit van Gilson leuchtend roth gefärbt) homogene Massen liegen, zwar nicht in richtigen cystischen Räumen, aber fast den Eindruck eines Secretionsproductes machend.

Nur an einer Stelle findet man nicht den wohlgeordneten, zierlichen Aufbau des Tumors. Da beginnen ohne scharfe Grenze die Zellen sich dichter aneinanderzulagern. Sie verlieren ihr helles, glasiges Aussehen, die Kerne treten dichter zusammen, die Gefässe werden spärlicher, zuerst kürzer in ihrer Ausdehnung und scheinbar dabei voluminöser, dann werden sie immer seltener und schliesslich haben wir nur noch die grossen Kerne mit geringem Protoplasmahof in langen Zügen vor uns, dazwischen einige Gefässchen eingesprengt, so dass man das Bild eines Rundzellensarkoms vor sich zu haben glaubt.

Degenerationserscheinungen finden sich nur unwesentlich in einzelnen Geschwulstpartien, wo ein Zerfall des Zellleibes, oft auch eine Zugrundgehen der ganzen Zelle beobachtet werden kann. Tritt dies plaquesweise auf, so sind einzelne Hohlräume von unregelmässiger Gestalt zu Stande gekommen.

Beim Behandeln geeigneter Präparate mit Jod kann man einen eminenten Reichthum der Geschwulst an Glykogen constatiren. Dasselbe ist so reichlich in Tropfen und Schollen besonders in den Zellen der Randpartien vorhanden, dass man schon bei makroskopischer Betrachtung die Tumorknoten sich von dem umgebenden Nierenparenchym abheben sieht.

Was dieses anbetrifft, so ist es an einzelnen Stellen, besonders dort, wo die Geschwulst dicht an die verdickte Capsula fibrosa herantritt, total zerstört. Man sieht in einem kernreichen Bindegewebe die völlig verödeten Formen der Glomeruli liegen, alles andere ist nicht mehr differencirbar.

Besser erhalten sind die Partien des oberen Nierenpols. Aber auch hier besteht eine ausgedehnte interstitielle und Glomerulo-Nephritis und

Digitized by Google

an den Glomerulis findet man die Zeichen einer ausgedehnten hyalinen Degeneration.

Resumé: Es handelt sich um einen 56jährigen, durch Sehnervenatrophie erblindeten Mann, der seit 2 Jahren Schmerzen in der rechten Nierengegend sowie Hämaturie aufweist und seit 10 Wochen einen rechtsseitigen Tumor bemerkt. Die Diagnose auf Nierentumor begegnet keiner Schwierigkeit.

Transperitoneal wird ohne grosse Mühe ein kindskopfgrosser, beweglicher Nierentumor entfernt, der eine starke accessorische Gefässversorgung am oberen Pol aufweist. Geheilt entlassen; jetzt (3/4 Jahr post operat.) vollkommenes Wohlbefinden.

Pathologisch findet sich makroskopisch schon das Bild einer Struma suprarenalis, die im unteren Nierentheil zur Entwickelung gelangt ist.

Mikroskopisch finden sich die ausgesprochenen Bilder besagter Geschwulst. Die reinen Formen der Zellanordnung sind vertreten, daneben tritt eine atypische Wucherung ein, die an einer Stelle in ein totales Verlassen der ursprünglichen Form ausartete, sodass das Bild eines Sarkoms sich bietet.

Letztere Bilder machen es verständlich, dass, besonders in früherer Zeit, die strittigen Anschauungen bestanden, ob die Tumoren als Carcinome oder Sarkome aufzufassen wären. Die bei unseren ersten Schilderungen gegebenen Befunde weisen deutlich die Stelle an, welche unsere Tumoren einnehmen müssen, zeigen aber auch ebenso deutlich, dass wir es nicht mit Endotheliomen zu thun haben, sondern die Betheiligung der Endothelien der Gefässe erst etwas Secundäres ist (vgl. Burkhardt Fall I).

Aber nicht nur eine derartige Multiplicität der Nierengefässe bei sonst normalen Organen kommen in Frage. Eine ebensogrosse Bedeutung haben die bei den pathologischen Störungen eminent entwickelten Kapselgefässe, speciell die Venen. Sie weisen einen so grossen Reichthum auf, dass sie mit sofortiger grösster Accuratesse versorgt werden müssen, denn die Unterbindung des Gefässstiels ist oft nicht so bald ausführbar; dann haben sie aber ein so ausgebreitetes Anastomosennetz, dass sie leicht Anlass zu postoperativen Blutansammlungen geben können.

Fast alle grösseren Geschwülste haben einen derartigen Venenreichthum. Zur Illustration diene nur folgender Fall, bei dem zweimal auffallend starke Blutungen auftraten.

10. Friederike M., 53 Jahre alt, Waschfrau aus Köstritz, 1895; aufgenommen am 21. Mai, entlassen am 25. Juni.

Anamnese: Vater gestorben, Mutter und 2 Brüder gesund; eine Schwester soll an einer inneren Verblutung gestorben sein. Keine Tub. in der Familie. Pat. ist verheirathet, hat 2 gesunde Kinder, ist bis Weihnachten vorigen Jahres gesund gewesen. Seit Weihnachten leidet

Digitized by Google

sie an Leibschmerzen, Urinbeschwerden und Harnblutungen. Mitte April kam sie in ärztliche Behandlung, damals fieberte sie und war bettlägerig. Im rechten Hypochondrium soll sich damals ein apfelgrosser Tumor gefunden haben. Durch absolute Bettruhe besserte sich das Befinden, hatte aber keinen Bestand. Pat. hat ziemlich an Gewicht verloren.

Status: Blasse, müde und kachektisch aussehende Frau. Herz und Lungen ohne Beschwerden. Im rechten Hypochondrium fühlt man einen glatten, festen kleinkindskopfgrossen Tumor, der bis zur Medianlinie reicht, nach unten bis auf die grosse Beckenschaufel. Ein Zusammenhang mit der Leber ist nicht nachweisbar. Der Tumor verschiebt sich mit der Athmung von oben nach unten; auch an sich ist der Tumor in gewissen Grenzen verschieblich. Genitalien intact. Im Urin findet sich an verschiedenen Tagen verschieden viel Blut, manchmal ist er ganz dunkelroth. Mikroskopisch viele rothe und weisse Blutkörperchen, wenig Eiterkörper, einige Salze, platte Epithelien und kleinere zerstreute Zellhaufen mit runden Zellen mit grossem Kern.

Mässig viel Eiweiss; kein Fieber; geringer Durchfall.

Operation 24. Mai: Längsschnitt am Aussenrande des rechten Musc. rectus. Nach Eröffnung der Bauchhöhle präsentirt sich hinter dem fetthaltigen hinteren Peritoneum, an seiner Medianseite das Colon ascendens liegend, ein Tumor, der hauptsächlich der unteren Hälfte der rechten Niere angehört, die obere ist anscheinend intactes Nierengewebe. Das bedeckende Bauchfell wird in einer Länge von 12 cm incidirt. Stumpfe Ablösung desselben. In der Kapsel des Tumors ziehen dicke Venen, wie Stränge gefüllt, theilweise pulsirend. Das Nierenbecken strotzend gefüllt, ist etwas nach unten und vorn gedreht, während die Gefässe tiefer und zurück liegen. Unterbindung des Ureters. Das restirende Ende wird mit Jodoform betupft, seine Mucosa nach Innen durch Naht gestülpt. Jetzt gelingt es leichter die Niere zu mobilisiren. Der Tumor wird seitwärts und etwas in die Höhe gehalten. Es erscheint nun die starke Arterie, etwa dreimal so stark wie sonst; doppelte Unterbindung. Durch geringen Zug am Tumor offenbar veranlasst, erfolgt aus der Tiefe plötzlich eine kolossale venöse Blutung, die durch rasches Aufsetzen der Hand gestillt wird. Es scheint, als wenn die Vene entweder angerissen oder gar an ihrer Einmündung in die Cava abgerissen ist. Vor allem muss, da die Blutung vorläufig steht, der Tumor herausgeschafft werden. Die restirenden Gefässe des Hilus, vor allem die Venen werden doppelt unterbunden, durchschnitten; der Tumor leicht ausgeschält. Nachdem die Pincetten entfernt, wird zur Stillung der venösen Blutung geschritten. Das Terrain um die comprimirende Hand wird mit Compressen geschützt, die Hand vorsichtig entfernt. Die Blutung steht. Die Blutgerinnsel werden entfernt, erneute heftige Blutung. Sofort ist aber auch der Stumpf einer kleinen Vene unweit dem Ursprung von der Cava mit Péan gefasst und unterbunden. Bei der weiteren Entfernung der Blutgerinnsel nochmalige starke Blutung. Etwa 1 cm von der Einmündung der Nierenvene ist ein dünnes Aestchen beim Eintritt in die Cava abgerissen. Zuerst wird durch spitzen Schieber die Wand der Cava mitgefasst, das kleine Löchelchen ist gut zu sehen, wird isolirt abgeklemmt, abgebunden, dann erste Pincette entfernt. Blutung steht völlig; Entfernung der Gazeplatten,

Digitized by Google

nochmalige Revision des Operationsfeldes. Der Schnitt im hinteren Peritoneum legt sich gut aneinander, keine Naht desselben. Schluss der Bauchwunde. Wundverlauf glatt.

Urinmengen nach der Operation am

1. Tag	:	200 ccm	mit	Blut	vermischt
2. =	:	300 =	=	=	=
Abends	:	450 =	klar		
3. Tag	:	700 =	klar	mit	Eiweissspuren
4. =	:	500 =	=	=	=
5. =	:	245 =	=	=	=
6. =	:	500 =	=	=	=
7. =	:	550 =	=	=	=
8. =	:	980 =	ohne	Eiweiss	

dann zur Norm zurückkehrend.

25. Juni 1895. Pat. hat sich sehr erholt, sie wird entlassen; Urin enthält eine Spur von Eiweiss.

Nach eingezogenen Erkundigungen befindet sich Pat., abgesehen von einem Rheumatismus im Mai 1900, völlig wohl.

Aber nicht nur Seitengefässe können Schwierigkeiten bereiten, sondern selbst die grosse Vena cava kann bei unseren Operationen ins Gefecht kommen.

Es handelt sich meistens um ein Heranwuchern oder Einbegriffensein der Vene in die Tumormassen. Daher fordert Rovsing (l. c.), dass stets die Gefässe möglichst nahe der Hauptstämme abgetragen werden.

Bekannt ist der Fall von Lücke, welcher beim letzten Herausheben des Tumors ein Loch in die Cava riss. Der Fall verlief schliesslich noch günstig.

Schede[1]) hat seiner Zeit unfreiwillig die erfolgreiche Naht der Vena cava machen müssen, da bei der Abtragung des Tumors unter elastischer Abbindung der Nierengefässe eine 2 cm grosse Oeffnung in der Venenwand entstanden war, da der Tumor die Vena renalis ganz umklammert hatte. Auch Helferich[2]) schloss in einem seiner Fälle einen Riss in der Vena cava durch Ligatur. Die Patientin, welche nur noch wenige Cubikcentimeter Urin nach der Operation liess, starb zwei Tage später.

In zielbewusster Weise hat Zöge v. Manteuffel[3]) dann eine ähnliche Operation vorgenommen. Er fand einen Nierentumor mit seinem Stiel in einer Länge von 6 cm und Dicke von 1 cm der Vena

1) Schede, Neue Erfahrungen über Nierenexstirpation. Jahrb. des Hamburger Staatskrankenhauses. I. Bd. 1889.

2) Busse, Virch. Arch. CLVII. Bd. 1899. S. 353.

3) Zöge v. Manteuffel, Centralbl. f. Chirurgie. 1899. S. 763.

Digitized by Google

cava inf. aufsitzend. Er resecirte eine ca. 9 cm lange und 2½ cm breite Partie der Venenwand und schloss mit Erfolg durch Naht den Defect. Zu diesem Zwecke musste er natürlich auch die extraperitoneale Methode aufgeben und zur Eröffnung des Bauchfells schreiten.

Auch wir wurden zur Naht der Vena cava einmal veranlasst. Die Tumormassen — und zwar handelte es sich um ein Adenocarcinom des Nierenbeckens, im Helferich'schen Falle um ein Fibro-Myoma strio-cellulare der Nierenkapsel — gingen bis an die Vene heran, so dass ein kleiner linsengrosser Theil derselben geopfert werden musste.

Wenn ich auf diesen Fall wegen des pathologischen interessanten Befundes später näher zurückkomme, so will ich hier schon die Krankengeschichte geben.

II. Auguste W., 60 Jahre alt, Gastwirthsfrau, aus Roda; 1900 Nr. 51; aufgenommen am 22. Februar, gestorben am 27. Februar.

Anamnese: Vater, 70 Jahre alt, an Auszehrung gestorben, ebenso ein Bruder. — Patientin war im Anschluss an eine Geburt lange Zeit unterleibsleidend, sonst stets gesund. Seit Juni 1899 stellten sich häufig Schmerzen in der rechten Seite ein, die nach hinten in das Kreuz ausstrahlten, nach vorne bisweilen bis zum Nabel. Seit November 1899 fehlt der Appetit und ist Patientin sehr heruntergekommen; sie hat 30 Pfund an Körpergewicht verloren. Der Urin soll bisweilen trüb, aber nie blutig gewesen sein. Erst vor 14 Tagen wurde vom Arzt ein Tumor diagnosticirt und sofortige Operation angerathen.

Status: Noch wohlbeleibte, etwas wachsig bleich aussehende Frau. Herz und Lungen normal. Bauchdecken fettreich, Leib weich. In der rechten Seite von der Crista ilei bis zum Rippenbogen sich erstreckender, gänseeigrosser Tumor, der sich bis zur Medianlinie leicht verschieben lässt. Derselbe ist nicht druckempfindlich und von harter Consistenz. Urinmenge normal, mikr. keine morphologischen Bestandtheile enthaltend.

Operation am 26. Februar: Schnitt längs im rechten Musc. rect. Darm liegt vor dem Tumor, Gallenblase enthält zahlreiche Steine, Wurmfortsatz nach oben verlagert. Durchtrennung des hinteren Peritoneums. Der Nierentumor zeigt deutliche Fluctuation am unteren Pol, er wird unter ziemlichen Schwierigkeiten herausgeschält. Unterbindung der Gefässe des Stiels einzeln; sie scheinen in der Gegend des oberen Pols einzumünden. Um die Vena cava herum ein grösseres Drüsenpacket, das sich so fest an diese gelagert hat, dass ein linsengrosser Defect in ihrer Wand entsteht, der sofort durch Naht geschlossen wird. Sorgfältige Blutstillung. Schluss der Bauchwunde.

Die collabirte Frau bekommt Kampher und 500 ccm Kochsalz subcutan.

Sie bleibt fast dauernd somnolent, und am 27. Februar tritt der Tod ein.

Die seit der Operation gelassene Urinmenge betrug ca. 200 ccm, ein Theil wurde unwillkürlich entleert.

Digitized by Google

Die Section ergab eine allgemeine Anämie, Herz und Lungen im Wesentlichen intact. Milz klein, bleich, mässig fest, Malpighi'sche Körper stecknadelkopfgross. Leber mässig gross, ziemlich fest, etwas bleich, Läppchen deutlich. An Stelle der rechten Niere einen faustgrossen durch einen Spalt im Peritoneum mit der Bauchhöhle communicirenden Raum. Rechte Nebenniere gross, Rinde gelb, Mark röthlichbraun. Linke Nebenniere wie die rechte. Kapsel der linken Niere glatt abziehbar; sie ist eher etwas gross, Substanz etwas weich, gelblichbraun, bleich. Kelche und Becken bleich. In der Harnblase geringe Mengen trüben Urins. An der Art. und Vena ren. mehrere Ligaturen, etwas unter ihrer Ursprungsstelle mehrere Nähte in der Wand der Vena cava.

Path.-anat. Befund der exstirpirten Niere: Sie ist in den Dimensionen, besonders im Becken, umfangreicher wie eine normale Niere. Die Kapsel lässt sich schwer abziehen, ist vielmehr fest mit der Nierenoberfläche verwachsen. Dort, wo ihr Abziehen gelingt, sieht man eine höckerige Oberfläche, gebildet durch bis kirschgrosse Buckel von hellerer Farbe. Die Kapsel selbst ist stellenweise bis zu 3 mm verdickt.

Auf dem Sectionsschnitt fällt zunächst die eminente Hydronephrose auf. Um einen enteneigrossen Sack lagern sich mächtig dilatirte Kelche, so dass das Nierenparenchym stellenweise fast völlig geschwunden ist. Nur die Papillen ragen als lange Zapfen in diese Höhlung hinein, die umsäumt sind von ihrer stark verdickten Mucosa und Submucosa; nur an wenigen Stellen hat es seine normale Ausdehnung bewahrt.

Das Nierengewebe selbst ist nicht von normalem Aussehen. Im Ganzen sehr blass erscheinend finden sich in der Rinde hellweisse Flecke und Inseln, theils ziemlich circumscript, an anderen Stellen diffus und unregelmässig auslaufend. Es sind die hellen Plaques, welche man schon beim Abziehen der Kapsel sah. Diese Stellen werden immer grösser, verdichten sich mehr und mehr zum Mark hin, die Reste der Pyramiden sind fast völlig von diesem Gewebe eingenommen.

Sucht man den Ausgang des Ureters, so liegt dieser in einem dichten Gewirr von papillären Excrescenzen, welche eine haselnussgrosse Geschwulst bilden und langsam zum Becken sich abflachen. Direct daran schliesst sich im äusseren Beckengewebe ein Packet von haselnussgrossen Drüsen, welche den Ureter so umgeben und verzerren, dass er eine U-förmige Knickung in den Gewebemassen bildet.

Die Länge der Niere beträgt 11, die Breite 8 und grösste Dicke 7 cm.

Mikroskopischer Befund: Die makroskopische Betrachtung hatte uns glauben lassen, dass wir es mit einem der knotigen Nierenkrebse zu thun hätten, der in seinem weiteren Verlauf einen diffuseren Charakter angenommen hätte und secundär auf das Nierenbecken übergegriffen habe. Die Präparate, welche nun von mir zur ersten Schnelldiagnose angefertigt wurden, zeigten uns Bilder, welche von den herkömmlichen total abwichen und uns stutzig machten.

In einem Schnitt, welcher an einer schmalen Stelle der Niere so entnommen war, dass er von der Kapsel bis zum Nierenbecken reichte, und einen der weisslichen Knoten neben normalem Nierengewebe mit

Digitized by Google

sich nahm, fand sich bei mikroskopischer Betrachtung einerseits noch relativ normales Parenchym mit zahlreichen interstitiellen Entzündungsheerden, je mehr man sich besagter hellerer Stelle näherte, desto reichlichere Bindegewebsneubildung fand sich und schliesslich präsentirte sich diese als eine Insel von einem sehr kernreichen fibrösen Gewebe. In ihm zogen sich nun in schmalen Strängen, oft aber auch nur in einzelnen Gruppen von 3—5 Zellen diffus grosse epitheliale Zellen. Diese krebsige Infiltration trat um so stärker hervor, je mehr man sich dem Nierenbecken näherte, das einmal in seiner Submucosa stark verdickt war, dann aber die Epithelzüge in viel grösserer Reichhaltigkeit aufwies; als äussere Bedeckung trug es seine normale Epithelschicht.

Eine der mitexstirpirten Lymphdrüsen, welche auf dem Durchschnitt eine helle linsengrosse Tumormetastase gezeigt hatte, lieferte nun nicht nur eine ähnliche carcinomatöse Infiltration der Randpartien, sondern besagter Knoten war ein Convolut von gigantischen Epithelien der verschiedensten Form mit mächtigen Kernen.

Die Diagnose erwies sich also als im Allgemeinen zu Recht bestehend, was aber unklar blieb, war die Ausgangsstelle und Genese des Carcinoms. Die genauere weitere Untersuchung brachte dann Klarheit.

Ein Schnitt durch die papillären Excrescenzen, welche die Uretermündung umgaben, lieferte die überraschenden Bilder eines ausgesprochenen Adenocarcinoms.

Auf dem derben Bindegewebe des Nierenbeckens (Taf. I, Fig. 2 B), das stellenweise kleinzellige Infiltrationsheerde aufweist, erhebt sich in einem Durchmesser von ca. 1 cm das Gewirr eines Adenoms mit seinen längs-, schräg- und quergetroffenen Drüsenschläuchen. Diese haben eine ausserordentlich regelmässige Auskleidung mit einer einschichtigen cubischen Epithellage, so schön wie man sie an den Strumen der Schilddrüse zu sehen gewöhnt ist. Die Epithelien nehmen anderenorts auch hohe Cylinderformen an (Taf. I, Fig. 3), während zu dem einen Rand hin, die Anordnung unregelmässig wird. Die Zelllagen sind mehrfach, die Lumina der Drüsen, welche theils leer, theils mit einem körnigen Detritus, der hie und da Kernfragmente in sich barg, gefüllt waren, verschwinden. An ihre Stelle treten solide Zapfen, die grosse Zotten und Papillen bilden. Aber nicht nur nach aussen finden diese Wucherungen statt, sondern auch in die Tiefe. Hier senken sich in das Bindegewebe des Nierenbeckens die Epithelstränge ein, zuerst noch machtvoll, breite Züge und Strassen bildend, dann aber je weiter vom Primärsitz entfernt, weniger stark, oft nur in einzelnen Reihen sich zwischen die Bindegewebsfibrillen drängend, kurzum Bilder, wie wir sie an den ersten Nierenpräparaten sahen.

Der Uebergang vom reinen Adenomtypus zu den soliden Strängen findet ganz allmählich statt.

Einmal finden sich massive Zellcomplexe, in deren Mitte durch Auseinanderweichen der Epithelien oder durch Zerfall derselben eine centrale Lichtung sich zu bilden scheint. Oder man sieht zwei solide Zellstränge dicht nebeinandergelagert oder an einem Ende vereint oder sogar schon einen Ring bildend, zwischen denen resp. innerhalb derer ein Bindegewebsstrang verläuft, der durch das Zugrundegehen seiner

Digitized by Google

Zellen oder die Auffaserung der Fibrillen dem Zerfall und der Resorption bestimmt zu sein scheint, so dass an seiner Stelle später ein Lumen erscheint.

Bei der weiteren Untersuchung findet sich nun, dass die carcinomatöse Infiltration sich durch das ganze Nierenbecken und die Kelche hinzieht. Die normale epitheliale Auskleidung derselben ist intact, nur bei der Annäherung an den Primärtumor findet sich eine allmählich immer grösser werdende Mehrschichtung und unregelmässige Anordnung, bis sie allmählich in die eigentliche Tumorentwicklung übergeht.

Das bindegewebige Stratum submucosum des Nierenbeckens ist, wie schon die makroskopische Besichtigung lehrte, eminent verdickt. Die Neubildung desselben erstreckt sich weit in die Papillen hinauf und überall liegt zwischen diesen fibrösen Zügen gedrängt ein grösserer oder geringerer Reichthum von Epithelien.

Wie wir ausserdem gesehen hatten, war auch die Capsula fibrosa renis sehr hyperplastisch und relativ fest mit der Nierenoberfläche verwachsen. Das Mikroskop zeigt hier dieselbe Bindegewebsneubildung mit carcinomatöser Durchsetzung wie in den vorher beschriebenen Stellen. Das Vordringen dieser in den Gewebs- und perirenalen Lymphspalten lässt sich besonders an den Präparaten verfolgen, welche die Stelle veranschaulichen, wo die Nierenkapsel mit dem Nierenbecken zusammentrifft. Man kann hier die Continuität verfolgen, in der die vom Becken ausgehenden Carcinomzüge sich zwischen die Gewebsfibrillen schieben und peripher vorrücken.

Resumé: Die 60jährige, kachectische Frau hatte seit ½ Jahr Schmerzen in der rechten Seite und ist in kurzer Zeit um 30 Pfund abgemagert. 14 Tage vor ihrer Einlieferung ist zuerst ein Tumor diagnosticirt. Derselbe ist gänseeigross, verschieblich, entspricht einem Nierentumor. Der Urin war und ist ohne path. Veränderungen, was sich durch die Stenose des Ureters erklärt. Transperitoneal wird die rechte Niere exstirpirt. Bei der Entfernung der bis an die Vena cava reichenden carcinomatösen Drüsen wird letztere in geringer Ausdehnung mit entfernt; das Loch ist durch Nähte leicht zu schliessen.

Patientin stirbt 24 h. post oper. im Collaps. Autopsie ergiebt allgemeine Anämie und Marasmus.

Der Tumor erweist sich als Adenocarcinom, ausgehend von den tubulösen Drüsen des Nierenbeckens, mit infiltrativem Wachsthum durch das Becken, die Kelche, die Caps. fibr. und die Niere selbst.

Besonders schwierig gestalten sich natürlich die Verhältnisse, wenn starke Verschiebungen und Verzerrungen die topographische Anschauung stören. Dieser Umstand war es, der in Wien[1]) dazu führte, dass bei einer Nephrectomie die verzogene Vena cava für die Vena renalis gehalten und unterbunden wurde (die Pat. starb 1½ St. p. op.). Dies kam zwar bei einer Pyonephrose vor, illustrirt aber deutlich die sich eventuell aufthürmenden Complicationen.

1) Lotheisen, l. c. S. 754 und Brenner, Beitrag zur Casuistik der Nephrectomien. Wiener med. Wochenschr. 1885.

Digitized by Google

Derartige Verzerrungen tangiren natürlich besonders das Peritoneum. Dadurch sind die häufigen Verletzungen desselben zu erklären. Sie schaden in der Mehrzahl der Fälle nichts; sie zeigen aber doch, dass die Uebersichtlichkeit, vornehmlich bei dem lumbaren Vorgehen, nicht eine so völlig ideale ist.

Bei Geiss finden wir dies zweimal (Fall 10 und 11) erwähnt. Bräuniger giebt es bei Fall 2 (S. 407) an, ebenso bei Fall 4 (S. 499), bei dem sogar ein 2 cm grosser Riss in die Pleura und daneben eine zweite, wenige Millimeter grosse Oeffnung entstand. In seinem 5. Fall (S. 501) wurde ein ca. 4 cm langer Peritonealriss in der Lebergegend später „zufällig" noch bemerkt und mit Catgut vernäht. Auch Rovsing (l. c. S. 413) erwähnt eines derartigen Vorkommnisses.

Ja selbst Czerny konnte bei seinem Lumbalschnitt, der zur Entfernung grosser, festsitzender Nierentumoren ohne Eröffnung der Bauchhöhle empfohlen wurde (die Incision verläuft von der 12. Rippe in flachem Bogen nach vorn und unten), nur dreimal bei 8 Patienten die Entfernung ohne Eröffnung des Peritoneums vollenden. Zweimal entstand infolge von Adhäsionen ein Einriss an dem Bauchfell, und in drei Fällen wurde wegen der Grösse der Geschwülste, unter Verlängerung des Schnittes nach vorn das Bauchfell (nach dem König'schen Vorschlage) eine Strecke weit eingeschnitten und die Oeffnung hinterher mit fortlaufendem Catgut geschlossen.

Weit schwieriger gestalten sich natürlich die Verhältnisse, wenn in die Verwachsungen andere Organe mit hineinbezogen sind. In erster Linie kommt hier der Darm in Frage, und zu welchen unangenehmen Zufällen dessen Betheiligung führen kann, lehrt der 4. Fall von Burkhardt (l. c. S. 97). Die Patientin starb einige Tage post operationem an acuter Peritonitis, die, wie die Obduction ergab, dadurch entstanden war, dass beim Loslösen der Geschwulstmassen von den durch alte peritonitische Adhäsionen verwachsenen Schlingen des Colon ascendens und transversum im oberen Theil des ersteren eine Perforation entstanden war.

Man wird sich daher zuweilen zu einem schritt- und stückweisen Entfernen der Geschwulst oder ihrer secundären Wucherungen entschliessen müssen, wie im folgenden Fall:

12. Frau Natalie B., 45 Jahre alt, Landwirthsfrau aus Krahwinkel, aufgenommen am 21. März 1893.

Anamnese: Pat. will früher nie krank gewesen sein, hat 13 normale Wochenbetten durchgemacht. Vor 2 Jahren bemerkte sie eine etwa taubeneigrosse Geschwulst im Leibe, welche nach ihrer Angabe damals

Digitized by Google

mehr nach aussen und oben lag als jetzt. Die Geschwulst wuchs langsam und wurde auch beweglicher. Ueber Beschwerden oder Schmerzen hatte Pat. nicht zu klagen. Stuhlgang und Urin waren auch stets in Ordnung.

Status: Magere, aber gesund aussehende Frau. Herz und Lungen intact. In der linken Bauchseite fühlt man einen nahezu kindskopfgrossen, eiförmigen, harten, höckrigen Tumor, welcher sehr verschieblich ist; er lässt sich bis zum Nabel, nach aussen und oben leicht in die Nierengegend schieben. Wenn Pat. steht, sinkt der Tumor nach unten. Die rechte Niere ist sehr deutlich zu tasten; sie ist etwas beweglich und steht ein wenig zu tief. Der Urin ist klar und ohne alle pathol. Veränderungen.

Operation am 28. März. In Narkose senkrechter Schnitt in der Mitte des linken Musc. rectus. Nach Eröffnung des Peritoneum präsentirt sich der Tumor. An seiner Innenseite und quer über ihn weg zieht Dickdarm. Das Peritoneum wird oberhalb des Darms incidirt, dann über den unteren Pol der Geschwulst stumpf zurückgeschoben und der Tumor nun völlig entwickelt. Nach einigen Unterbindungen — auf der Oberfläche des Tumors verlaufen zahlreiche dilatirte Venen — hängt der Tumor nur an seinem Stiel. Die Arterie und Vena ren. können sehr leicht isolirt werden und werden ebenso wie der Ureter doppelt unterbunden. Im unteren Theil hat die Geschwulst eine schwartige Verdickung, welche rings mit der Nachbarschaft innig verbunden ist, wahrscheinlich die Caps. fibr. der Niere mit secundären Veränderungen. Es wird nun der eigentliche Tumor herausgeschält und dann, vorsichtig präparando vorgehend, die besagten Partien nach Möglichkeit stückweise entfernt.

Die rechte Niere ist etwas vergrössert und beweglich. Bauchnaht. Verband.

Die Urinmengen betrugen nach der Operation

30. März : 1200 ccm
31. März : 900 "
1. April : 1150 "
2. April : 750 "
3. April : 1000 "
4. April : 800 "

18. April. Nach völlig glattem fieberlosen Verlauf wird Pat. mit gut sitzendem Corset entlassen. Urin war stets klar ohne Eiweiss.

Im October 1894 war Pat. völlig wohl, ebenso bis kurz vor ihrem Tode, der am 27. August 1895 erfolgte.

Path.-anat. Befund: Die exstirpirte Niere wiegt 465 gr. Der Längsdurchmesser beträgt 16 cm, die Breite 9, die Dicke 12 cm. Der Tumor, welcher fast eine Kugel bildet, nimmt die untere Hälfte der Niere ein und zeigt auf dem Durchschnitt einige weisse runde Knoten, welche theilweise die Grösse einer Haselnuss erreichen. Ausserdem enthält der Tumor viel gelbliches, morsches Gewebe, welches offenbar in Zerfall begriffen ist, sodass diese Partien an der Oberfläche Pseudofluctuation darbieten; andere Partien sind gelblichbraun, gallertig, sehr ähnlich dem Gewebe vieler Strumen. Nierengewebe ist innerhalb des Bezirkes des Tumors nirgends mehr auch nur andeutungsweise zu finden. Die obere Hälfte der Niere erscheint normal, mit Ausnahme einer Stelle, an welcher

Digitized by Google

sich ein etwa ein halblinsengrosser, gelber, weicher Tumor befindet. Der normal weite Ureter mündet in den normal erhaltenen Theil des Nierenbeckens.

Mikroskopisch könnte man an einzelnen Stellen den Tumor für ein Sarkom halten, so gleichförmig aneinandergelagert liegen grosse rundlichovale Zellen, hie und da durch einige nekrotische Partien unterbrochen. Forscht man aber genauer die Geschwulst durch, so werden wir auf die Struma supraren. aberrata hingewiesen. Feine Gefässbäume gehen von dem Stroma aus und verbreiten sich in den mannigfaltigsten Verästelungen. Diesen auf und zwischen ihnen liegen grosse, helle Zellen ganz vom Charakter der corticalen Nebennierenepithelien. Diese Zellen liegen selten in ein- oder zweifacher Reihe, meist sind sie zu grösseren Massen vereint, sodass kein typisches Bild zu Stande kommt, sondern die Bilder der Nebennierentumoren in Erinnerung gerufen werden, die bei diesen schon als weitere Degenerationsformen sich finden. Während einzelne Partien sich völlig in Nekrose finden, giebt es einzelne Stellen, an denen sich die Geschwulstzellen in anscheinend hyaliner Degeneration finden, während in dem umgebenden Bindegewebe sich mehrere dunkelbraune Pigmentanhäufungen finden.

Gegen das noch existirende Nierengewebe, welches wenige entzündliche Vorgänge aufweist, ist das Tumorgewebe stets scharf durch Bindegewebe abgekapselt, nur an einer Stelle ist es durch einen Geschwulstkeil auseinandergedrängt.

Resumé: Eine 45jährige Frau, sonst gesund, XIII-para, bemerkt vor 2 Jahren einen Knoten in der Nierengegend, der langsam ohne alle Beschwerden wuchs. Ein leicht verschieblicher linker Nierentumor wird transperitoneal entfernt, was leicht geht bis auf den unteren Pol, dessen periphere Schwarten secundär exstirpirt werden müssen. Glatte Heilung. Wohlbefinden. Tod $2^1/_2$ Jahre post op.

Der Nierentumor nimmt die untere Hälfte der Niere ein und erweist sich histologisch als eine starke sarkomähnliche Wucherungen besitzende Struma supraren. aberr. mit hyaliner Degeneration.

Ob und wieweit derartige Complicationen vorliegen, ist nicht einmal zu vermuthen, geschweige denn vorauszubestimmen, sodass wir im peritonealen Vorgehen immer noch die meisten Chancen zum Vermeiden etwaiger unliebsamer Zwischenfälle haben. Nur bei einer Krankheitsgruppe muss man sofort und ohne Ausnahme hieran denken, das ist bei einer eventuellen Complication mit Appendicitis.

Die Chirurgen kennen jetzt hinreichend die Variation, welche das klinische Bild, der Verlauf, der Befund in Lage des Proc. vermif. und in seiner pathologischen Veränderung bei der Appendicitis bieten können. Auch die Gynäkologen[1]) haben in letzter Zeit diesem Darm-

1) E. Fränkel, Die Appendicitis in ihren Beziehungen zur Geburtshülfe und Gynäkologie. Volkmann's Sammlung klin. Vortr. N. F. Nr. 229. Nr. 98. — Dührsen, Ueber gleichzeitige Erkrankung des Wurmfortsatzes und der weib-

Digitized by Google

anhang ihre Aufmerksamkeit zugewendet und häufige gemeinsame oder secundär bedingte Miterkrankung desselben bei Affectionen der Urogenitalsphäre gefunden, sei es, dass diese oder noch häufiger der letztere der primäre Factor war.

Ebensosehr muss man daher daran denken, dass durch Eingriffe an den Nieren bei alten Appendicitikern abgekapselte Eiterherde, alte Verklebungen oder Stränge losgerissen werden können, die eine schwere Störung des Krankheitsbildes verursachen können.

In gleicher Weise kann eine Appendicitis natürlich auch die Niere selbst in die Erkrankung hineinziehen. Perinephritische Eiterungen und Nierenabscesse sind in ihrem Gefolge beobachtet, selbst Pyelitiden können eine Folgeerscheinung sein, wie in zwei Fällen von Riese[1]), bei denen durch entzündliche Compression eine Harnstauung im Nierenbecken und secundäre Infection desselben veranlasst war.

Ist diese Möglichkeit vorhanden, umwieviel grössere Vorsicht müssen wir walten lassen, wenn wir sowohl eine genuine Nierenerkrankung vor uns haben, dann aber auch von dem früheren Bestehen einer Appendicitis Kenntniss besitzen.

Der einzige erlaubte Weg des Vorgehens ist unter solchen Umständen die Laparatomie. Sie giebt uns allein Gewähr, dass wir uns über die Sachlage orientiren und etwa nöthig werdende Nebenoperationen anschliessen können, selbst mit der Gefahr rechnend, dass beim Arbeiten in der freien Bauchhöhle Abscesse zur Eröffnung gelangen könnten. Sie ist nicht so gross, da das Peritoneum bei den langsam einsetzenden und verlaufenden, entzündlichen und eitrigen Processen eine gewisse Resistenzfähigkeit zu erlangen scheint.[2])

Von diesen Gesichtspunkten wurde an die folgende Operation geschritten.

13. Frau Emma M., 42 Jahre alt, aus Apolda. Privatklinik; aufgenommen am 4. November, entlassen am 19. December 1894.

Anamnese: Zum ersten Mal hatte Pat. eine ausserordentlich starke Hämaturie im Jahre 1888; dieselbe wiederholte sich erst im Juni 1893. Im September 1894 soll sie eine Blinddarmentzündung durchgemacht haben. Seit dieser Zeit hat. Pat. stets über grosse Appetitlosigkeit, starkes

---

lichen Beckenorgane. Langenbeck's Archiv f. klin. Chirurgie. LIX. Bd. 1899. — O. Falk, Beitrag zur Bedeutung der Appendicitis für den Geburtshelfer und Gynäkologen. Centralbl. f. Gynäk. 1900. Nr. 7.

1) Riese (Britz-Berlin), Ueber Pyelitis bei Appendicitis chron. Centralbl. f. Chirurgie. (Congr.-Beil. S. 86.) 1899 und Verhandl. des Chirurgen-Congresses. 1899, auch Langenbeck's Archiv. LX. Bd. 1899.

2) Riedel, Ueber die sogen. Frühoperation bei Append. pur. resp. gangr. Berliner klin. Wochenschr. 1899.

Digitized by Google

Aufstossen, Singultus, Gurren im Leibe zu klagen; eigentliche Schmerzen bestehen nicht. In den letzten Monaten hat Pat. immer das Gefühl des Druckes in der rechten Nierengegend. Die letzten drei Wochen nahmen alle Erscheinungen einen intensiveren Character an; Uebelkeit und Erbrechen häuften sich. Urin kann seit der Blinddarmentzündung nicht spontan entleert werden, ist immer sehr trüb. Vor 18 Jahren hat Pat. eine Eierstocksentzündung und vor 5 Jahren heftige Influenza durchgemacht.

Status: Ziemlich magere Frau mit blassem Gesicht. Puls frequent, unregelmässig, klein. In der rechten Nierengegend ist eine wenig verschiebbare Geschwulst fühlbar. Urin enthält viel Eiweiss; mikr. zahlreiche Erythrocyten, keine Tumorzellen. Links stark heraustretender Schenkel-, rechts weniger grosser Leistenbruch.

Operation am 11. November: Narkose. Schnitt 3 cm rechts vom Nabel senkrecht im rechten Musc. rect. Nach Eröffnung der Bauchhöhle bietet sich folgender Befund: Unterer Leberrand ziemlich tiefstehend; Leber von dunkelblaurother Farbe, Gallenblase frei. Nach Zurückschieben der normalen Darmschlingen wird der Tumor in der rechten Nierengegend, von der Niere ausgehend, fühlbar. Uterus und Ovarien besonders das rechte entzündlich geschwollen. Wurmfortsatz intact. Linke Niere normal.

Der rechtsseitige Nierentumor wird nun von dem anliegenden Gewebe freigemacht. Bei dem Versuch die Niere mit dem Tumor herauszuwälzen, platzt dieser, da die Kapsel über ihm sehr zart ist. Der Tumor ist aber bereits soweit aus der Bauchhöhle heraus, dass nichts in dieselbe hineinfliesst. Es werden nun versorgt der Ureter, die grossen Nierengefässe, was im Ganzen keine Schwierigkeiten mehr macht, und die Niere mit dem Tumor exstirpirt. Nach sorgfältiger Blutstillung wird noch constatirt, dass in den linken Bruchsack ein fester Netzstrang führt; der rechte Bruchinhalt ist ebenfalls ein kleiner adhärenter Netzstrang. Schichtweise Bauchdeckennaht. Dauer der Operation 1½ Stunde. Urin post oper. 12. November: 150 g ziemlich stark eiweisshaltig, 13. November: 350 g weniger Eiweiss, 14. November: 400 g noch weniger Eiweiss, 15. November: nur noch Eiweissspuren, allmähliche Zunahme der Urinmenge, am 31. Tage ca. 1000 g, eiweissfrei.

Ziemlich ungestörter Wundverlauf; 19. December mit Corset geheilt entlassen.

Februar 1895: Allgemeines Wohlbefinden bei leidlich gutem Ernährungszustand.

Ostern 1895 gestorben. Metastatische Affection wahrscheinlich.

Der Operationsverlauf lehrte, dass der Appendix völlig intact war. Die angeblichen epityphlitischen Attaquen mögen von einer Oophoritis vorgetäuscht gewesen sein, denn eine allgemeine Affection des Genitalapparates scheint das Bild mit complicirt zu haben. Die Exstirpation des Tumors machte keine grossen Schwierigkeiten. Trotzdem war die Operation doch nur von einem relativen Erfolg begleitet, denn scheinbar eine metastatische Erkrankung führte nach 6 Monaten den Tod herbei.

Die beiden bisher abgehandelten Gruppen boten differentialdiagnostisch keine allzugrossen Schwierigkeiten. Fast durchweg hatten

Digitized by Google

wir es mit grösseren Tumoren zu thun, die unschwer als von der Niere ausgehend zu erkennen waren. Dadurch war aus den im Vorstehenden erörterten Gründen der Weg des Vorgehens für uns vorgezeichnet.

Anders gestalten sich die beiden letzten Fälle, die in diagnostischer Beziehung manches Interessante boten.

So bot eine gewisse Reihe von Schwierigkeiten der Fall

14. Otto K., 45 Jahre alt, Lehrer aus Vieselbach; 1899; aufgenommen am 24. Juni, entlassen am 26. Juli.

Anamnese: Vor 11 Jahren soll eine Cystis und Nephritis bestanden haben. Am 6. Mai 1897 fand sich plötzlich Blut im Urin und traten Schmerzen in der rechten Seite auf, welche besser wurden, nachdem Patient 3 Wochen gelegen und Diät gehalten hatte. Am 4. Juni 1897 wieder Blutung, gleichzeitig 38,3° Temp. und Verstopfung. Patient will in letzter Zeit 10 Pfund abgenommen haben. Patient war 1897 (9. bis 11. Juni) in der hiesigen chirurgischen Klinik. Im Urin fanden sich damals weisse und rothe Blutkörper, keine Cylinder, keine Tub. bac., keine sonstigen Zellbeimengungen; durch Cystoskopie kein diagnostischer Anhaltspunkt, ebensowenig durch physikalische Methoden. Patient entzog sich damals unseren Händen. Es sollen dann wieder Blutungen stattgefunden haben am 1. October 1897, geringere im März, April und Mai 1898 — meist je einen Tag — eine grössere im Juni. Nach längerer Pause bis zum 1. December 1898 wieder 14 Tage Hämaturie mit vielen Gerinnseln. Patient kann keinen Grund für die Blutungen trotz der sorgfältigsten Beobachtung angeben; sie treten ohne Ursache plötzlich auf. Jetzt verspürte Patient auch Schmerzen, die von der rechten Nierengegend zur Blase hin ausstrahlen. Einmal will er einen drückenden Schmerz gehabt haben, der mit einem Ruck aufhörte; die nächste Urinentleerung war blutig. Kleine Blutung im Januar 1899. Im Mai Rippenfellentzündung und während derselben wieder stärkere Blutung. Ende Mai äusserst starke Blutung 3 Tage lang, so dass Patient sehr schwach wurde. Intensive Schmerzen in der rechten Seite, sodass Patient wiederholt Morphium nehmen musste. Jetzt trat auch Appetitmangel ein. In letzter Zeit will Patient zweimal erheblich aus dem Zahnfleisch geblutet haben, was kaum zu stillen war, allerdings nach Darreichung von Calomel. Dass er einer Bluterfamilie angehörte ist nicht bekannt; früher blutete er nicht so stark.

Status: Kräftiger, sonst gesunder Mensch mit mittelkräftigem Fettpolster. Im Urin weisse und rothe Blutkörper. Cystoskop ergiebt keine Veränderungen der Blasenwand; Einmündungsstelle des linken Ureter entleert klaren Urin; die des rechten Ureter zeigt die Merkwürdigkeit einer trichterförmigen Einziehung, sodass man das Ende der Nische nicht erkennen kann. Untersuchung der rechten Nierengegend in Narkose ergiebt eine hoch unter dem Rippenbogen liegende diffuse Resistenz. Man hat den Eindruck einen Tumor zu fühlen, der mit der Niere in Beziehung stehen könnte. Daher wird sofort zur Operation am 28. Juni geschritten. Rechter lumbarer Schrägschnitt. Capsula adiposa renis, in

Digitized by Google

den Schnitt gedrängt, eröffnet, die Niere freigelegt. Auf ihrer Oberfläche verlaufen dicke geschlängelte Gefässe. Da an einer Stelle das Gefühl der Fluctuation besteht, wird mit spitzem Messer in die Niere bis ins Becken punctirt; ein Strahl Blut folgt; Incisionsstelle wird comprimirt. Eine Sonde stösst im Nierenbecken auf keinen Stein. Bei weiterer Freilegung der Niere gewahrt man einen Tumor, der die Mitte des convexen Randes einnimmt; ein Einschnitt in ihn ergiebt deutliches Geschwulstgewebe. Nun wird zur Exstirpation der Niere nach Unterbindung des Stieles geschnitten, was ziemlich leicht von Statten geht. Tampon auf das Ureterende nach aussen geleitet, Nahtschluss.

29. Juni: Hat 200 ccm Urin gelassen, der reichlich Eiweiss enthält.

30. Juni: 400 ccm Urin, Morgens noch geringe Opalescenz, Abends ganz klarer Urin.

1. Juli: 600 ccm. 2. Juli: 850 ccm u. s. f.

Glatte Heilung. Patient wird am 26. Juli als geheilt entlassen.

Zur Zeit, im Mai 1900, ist Patient völlig munter und rüstig. Er hat sein früheres Körpergewicht von 148 Pfund wieder erreicht, während er bei seiner Entlassung aus der Klinik 120 Pfund wog. Sein Urin ist völlig normal.

Pathol.-anat. Befund: An der exstirpirten Niere erkennt man einen kleineren unteren und grösseren oberen normalen Pol. Aus der Mitte erhebt sich ein apfelgrosser höckeriger Tumor von ganz harter Consistenz, von dem die Caps. fibrosa kaum abziehbar ist. Auf dem Sectionsschnitt erkennt man die eigentliche Figur der Niere noch durch besagte erhaltene Pole, die verbunden sind durch das Nierenbecken, aus dem im oberen $^1/_3$ der Ureter heraustritt. In das Becken hinein ragen nun gelbliche Tumormassen, die von der Geschwulst stammen, welche mit starker Vorwölbung nach aussen den Platz zwischen beiden Nierenpolen eingenommen hat. Sie ist ziemlich stark abgegrenzt, von gelblichweisser Farbe, welche von orangen Flecken durchsetzt ist, hie und da auch hämorrhagische Partien aufzuweisen hat. Nur stellenweise sind einzelne Gefässe erkennbar. Zum Nierenbecken hin nimmt die Geschwulstwucherung eine Art papillären Charakter an, indem sie sich in dieses vorwölbt.

Mikroskopisch stösst an das mehr oder weniger von einer interstitiellen Entzündung ergriffene Nierengewebe in scharfem Absatz die Geschwulst.

Beide sind getrennt durch eine zuweilen ganz geringe Bindegewebsscheide, zuweilen ist diese aber ausserordentlich stark entwickelt und des öfteren ausgezeichnet durch eine reichliche Einlagerung eines braunrothen Pigments. Sie senkt sich septenartig hinein zwischen die Tumormassen, wodurch eine Zerlegung der Lappen und Läppchen erzielt wird. Diese Läppchen zeigen nun ein feines Stroma, aus kleinsten Capillaren bestehend, welche sich wie die Fächer einer Farne ausbreiten. Sie sind beiderseits besetzt mit einem hohen, zunächst noch cubischen Epithel mit hellem Zellleib und grossem central gelegenen Kern. An dieses reihen sich weitere Zelllagen, welche mit denen benachbarter Gefässstämme zusammentreffen und grössere Zellanhäufungen bilden. Noch unregelmässiger wird das Bild in den grösseren Knoten, so auch an den

Digitized by Google

Stellen, wo die Geschwulst ins Nierenbecken durchgebrochen ist. Zunächst fehlt hier die Bedeckung mit der Beckenmucosa, dann findet sich kaum etwas vom Stroma. Die Zellen liegen nicht mehr in einer gewissen regelmässigen Anordnung, sondern in regellosem Durcheinander. Einzelne Zellen sind im Zerfall begriffen, theils sieht man den Zellleib in körnigem Zerfall oder nur noch Schemen der Umrisse lassen die frühere Form erkennen. Dazwischen liegen vereinzelt Riesenzellen mit 5 bis 8 Kernen, die durch Confluenz mehrerer Zellen entstanden sein können, falls nicht eine prolifere Thätigkeit vorliegt und sie Kernneubildungsformen sind, während das Protoplasma noch nicht zur Differencirung gekommen ist.

Resumé: Der 45jährige Patient leidet seit 2 Jahren an intermittirender Hämaturie und ziehenden Schmerzen in der rechten Seite. Cystoskopisch findet sich die rechte Uretermündung stark trichterförmig retrahirt. Möglich ist es, dass der Nierentumor in seiner Entwickelung den auf ihm medial reitenden Ureter dermassen elevirt hat, dass durch diese Anspannung ein Zug im Blasentheil entwickelt wurde. Erst in der Narkose war eine Resistenz der rechten Nierengegend nachweisbar, worauf auf lumbalem Wege die Niere freigelegt, ein Tumor gefunden wurde, worauf sofort die Nephrectomie ausgeführt wurde, da cystoskopisch schon vorher das normale Functioniren der anderen Niere nachgewiesen war.

Pathologisch fand sich eine die Mitte der Niere einnehmende Struma supraren. aberrata, die neben typischen Bildern die mannigfachsten Variationen bot.

In diesem Falle bewahrheitete sich die Befürchtung Küsters, dass Tumoren in der Mitte und im oberen Drittel der Nieren der palpatarischen Diagnose ausserordentlich schwierig zugänglich sein würden, denn auch hier bekam man selbst in der Narkose nur das Gefühl einer diffusen Resistenz, obgleich die intermittirenden Hämaturien schon lange den Verdacht auf eine maligne Neubildung erweckt hatten. Sind sie doch oft das einzige und erste Krankheitszeichen [1]), zu dem sich oft erst in späterer Zeit der Nachweis einer Geschwulst gesellt.

Ja diese kann nach meiner Erfahrung sogar trotz weiten Vorgeschrittenseins ganz fehlen, denn man kann die pathologischen Veränderungen, welche im nächstfolgenden und letzten Fall die Niere erfahren, wahrlich schon als sehr ausgedehnte bezeichnen und trotzdem war palpatorisch absolut kein Befund zu erheben.

15. Frau Wilhelmine F., 66 Jahre alt, aus C.; Privatklinik; aufgenommen am 12. Januar 1900.

Anamnese: Seit Februar 1899 bemerkte Patientin Abnahme des Körpergewichts und zunehmende Schwäche. Ihr Appetit war gering, ihr Stuhlgang angehalten. Am 31. März 1899 trat zum 1. Mal, ohne

1) P. Wagner, Penzold-Stintzing's Handbuch der Therapie. II. Aufl VII. Bd. 1898.

Digitized by Google

dass Schmerzen bestanden, Blut im Urin auf, ebenso im April. Seit Juni leiser Schmerz in der linken Bauchseite, der selten aussetzte. — Seit 4 Wochen heftige Schmerzen in der linken Nierengegend. Die Blutungen im Urin treten in unregelmässigen Zwischenräumen, bald mehr, bald weniger, aber bedeutend häufiger als früher auf.

Status: Sehr magere, blasse Frau mit grosser Körperschwäche. Die physikalische Untersuchung ergiebt kein Resultat, nur grosse Empfindlichkeit in der linken Nierengegend. Mikroskopisch vereinzelt rothe, zahlreiche Eiterzellen. Radioskopie ohne greifbaren Befund.

Operation: Linker lumbarer Schrägschnitt von der 12. Rippe zur Spin. ant. sup. Nach Durchtrennung der Haut, der Musculatur und Abtrennung des Nierenfettes gelangt man auf die minimal vergrösserte linke Niere. Sie weist an ihrer Oberfläche weichere und härtere Stellen auf. Die ersteren sind zum Theil gelb gefärbt und entleeren bei ihrer Eröffnung eiterähnliche Massen. Probeschnitt der Länge nach durch die ganze Niere bis aufs Nierenbecken. Aus diesem quillt chocaladefarbene Flüssigkeit; man fühlt Wucherungen, die bis in den Ureter reichen. Es wird zur Exstirpation der Niere geschritten. Dabei erweist sich dieselbe fest mit ihrer vorderen Fläche mit dem Bauchfell verwachsen; Art. ren. nicht zu finden. Beim stärkeren Anziehen der Niere reisst sie am Hilus ab; jetzt spritzt die Nierenarterie aus dem beim Abreissen zurückgelassenen Nierengewebe; Entfernung desselben nach erfolgter Unterbindung. Versorgung des Ureters durch Ligatur. Tamponade mit Jodoformgaze. Verband.

Bis zum 2. Februar fühlte sich Patientin ausserordentlich wohl; die Wunde sah gut aus, dann setzte eine jauchige Eiterung ein, welche nicht coupirt werden konnte, sodass unter zunehmendem Kräfteverfall am 7. Februar der Exitus eintritt.

Die Section ergab in der Leber mehrfache, flache, gelbweisse Neubildungsknoten bis zur Wallnussgrösse.

Rechte Niere enthält unter der Kapsel eine linsengrosse, grauweisse Einlagerung. Mark blassbraun, Rinde gelb, Becken und Kelche bleich und glatt.

Ueber der Lücke der exstirpirten linken Niere liegen bis 20 mm dicke Neubildungsmassen, welche weit das Peritoneum durchsetzten. Unter diesem findet sich bis fast zur Mitte der Lendenwirbelsäule reichend ein Eiterheerd mit grünlich gelbem, zähschleimigem Inhalt, der mit der äusseren Wunde communicirt. Die Glandulae renales sind in ein dickes, steifes, der Wirbelsäule aufliegendes Drüsenpacket verwandelt.

Pathologisch-anat. Befund: Die linke Niere stellt eine faustgrosse, sehr brüchige Masse dar, deren Kapsel relativ leicht abziehbar ist. Die Oberfläche ist ein wenig höckrig und hat nichts von dem glasig rothen, sondern ein opakes Aussehen. Auf dem Durchschnitt erkennt man nur noch einzelne Andeutungen des Nierenbeckens und der Kelche in Gestalt einzelner Gänge und Buchten. Alles andere ist eine derbweisse, brüchige Geschwulstmasse von ziemlich gleichförmigem Bau. Nur fleckweise schimmert etwas Gewebe durch, welches an normale Nierensubstanz erinnert. Von einer Scheidung von Rinde und Mark ist nicht mehr die Rede.

Digitized by Google

Mikroskopischer Befund: Schnitte aus den verschiedenen Stellen des Nierentumors (d. h. aus der Niere selbst) entnommen, lassen nur noch Andeutungen von Nierenstructur erkennen, da alles Gewebe durch ein bald kernreicheres, bald kernärmeres Bindegewebe ersetzt ist. Zwischen dieses, welches als Stroma dient, sind eine Unzahl massiver Züge und Zapfen von Epithelien gelagert. Dies sind grosse Zellen, sie haben einen mächtigen Kern und einen gleichmässig gefärbten Protoplasmaleib. Die Formen sind nicht besonders charakteristisch, meist polyedrisch. Vereinzelt finden sich Kerntheilungsfiguren.

Die Epithelzüge sind meist solid; nur an einzelnen Stellen sind die centralen Partien zerfallen. Kerntrümmer liegen in nekrotischen Massen und man findet die Anlage und Anordnung der peripheren Zellen zu einem Drüsenschlauch, von dem dann auch einzelne ausgesprochenere Formen nachzuweisen sind.

Die Andeutungen des Nierengewebes sind noch relativ am besten erhalten in den Rindenpartien. Hier liegen die einstigen Glomeruli als helle Inseln ohne jede Kernfärbung, vollständig der Nekrose anheimgefallen.

Resumé: Die 66jährige Patientin hat seit 1 Jahr intermittirende Hämaturien und dumpfen Schmerz in der Lende. Dieselben steigern sich und Patientin kommt in schlechtem Zustand zur Operation. Eine feste Diagnose ist unmöglich; die lumbale Incision ergiebt ein Carcinom der Niere, welches nur unvollkommen entfernt werden kann. Mikroskopisch erweist es sich als ein die ganze Niere durchsetzendes diffuses Carcinom.

Der Kräftezustand erlaubte keinen ungestörten Heilverlauf; die restirenden Gewebsmassen gerieten in jauchigen Zerfall und es trat der Exitus ein. Die Section zeigte, dass schon Metastasen im Peritoneum und der Leber bestanden.

Zur genaueren pathologisch-anatomischen Untersuchung standen mir von den angeführten Fällen 11 zur Verfügung. Nach ihrem histologischen Bau sind zu classificiren:

I. eigentliche Nierentumoren:

a) Strumae suprarenales aberratae 7
(Nr. 3, 4, 5, 7, 9, 12, 14)
b) Cystadenoma (Nr. 1) 1
c) Carc. diffus. infiltr. (Nr. 15) . 1

II. Tumoren der Nierenbecken:

a) Carcinoma papillif. (Nr. 6) . . 1 (vgl. Taf. I Fig. 1).
b) Adenocarcinom (Nr. 11) . . . 1 (vgl. Taf. I Fig. 2 u. 3).

Wenn ich die beiden letzten Fälle zunächst zur Besprechung bringe, so thue ich es aus dem Grunde, weil sie vom pathologischen Standpunkt ebenso selten wie interessant sind, und da in summarischen Bearbeitungeu derartige Fälle leicht in der Allgemeinheit übersehen werden.

Digitized by Google

Die Lehrbücher bringen nur kurze oder gar keine Notizen über die Tumoren des Nierenbeckens. Am ausführlichsten hat sie Hildebrand[1]) bei der Schilderung eines derartigen Carcinoms behandelt. Damals stellte er

7 Carcinome,
5 Zottengeschwülste,
2 Sarcome,
1 multiples polypöses Fibrom

zusammen.

Soweit ich die Litteratur verfolgen konnte, ist seitdem nur noch eine Zottengeschwulst des Nierenbeckens und Ureters beschrieben. Sie sollte nach Ansicht ihres Beschreibers eine gutartige gewesen sein.[2]) Dass aber die Tendenz dieser Geschwülste des Urogenitalsystems sehr zu einer carcinomatösen Degeneration neigt, ist neuerdings von Wendel[3]) für die Blasentumoren eingehend begründet worden.

Während der Drucklegung kommt noch eine Arbeit von J. Albarran: Néoplasmes primitifs du bassinet et de l'uretère (Ann. des malad. des org. gén.-urin. 1900, Nr. 7, 9, 11) zu meiner Kenntniss. Er hat von epithelialen Neubildungen des Nierenbeckens im ganzen 13 Fälle zu registriren.

Wir sind nun, wie gesagt, in der glücklichen Lage zwei der seltenen Tumoren verzeichnen zu können, von denen zugleich jeder noch einer anderen Entwickelungsform angehört.

Der erste Fall dieser Gruppe (Nr. 6) erinnert in einzelnen Punkten an die erwähnten Zottengeschwülste, indem wir viele Entwickelungsformen dieser wiederfinden. Ebenso sind aber auch die weiteren Stadien der fortschreitenden Umwandlung in einmal carcinomatöse und dann auch adenomatöse Anordnung vertreten. Die Matrix der Geschwulst ist nicht unklar und sind auch die schönsten Uebergangsbilder vertreten. Sie ist das Epithel des Nierenbeckens, welches schon an einzelnen der Geschwulst noch entfernteren Stellen deutlich verdickt ist, knollige und knospige Stellen aufweist, bis schliesslich die papilläre Structur einsetzt. Interessant genug ist es zu verfolgen, wie das Weiterschreiten der Geschwulst zunächst sich nur auf das Beckengewebe beschränkt hat, während es das Nierenparenchym gänzlich frei-

1) Hildebrand, Weitere Beitr. z. path. Anat. der Nierengeschwülste. Langenbeck's Archiv. XLVIII. Bd. 1894. S. 349.

2) Kohlhardt, Ueber eine Zottengeschwulst des Nierenbeckens und des Ureters. Virchow's Archiv. CXLVIII. Bd. 1897.

3) Wendel, Beitr. zur Lehre von den Blasengeschwülsten. Ziegler's Beitr. XXVI. Bd. 1899.

Digitized by Google

gelassen. Dort, wo es sich stärker ausgebreitet und ausgedehnt, und dadurch nothwendigerweise eine Platzverdrängung oder -wegnahme erfolgte, hat es das Nierenparenchym nur verdrängt, indem es in scharfem Absatz ohne besonderen Gewebswall, wie z. B. bei den Strumen, von ihm geschieden, ohne in dasselbe hineinzuwuchern.

Ganz anders liegt es bei dem Adenocarcinom (Nr. 11 S. 31). Da hat die carcinomatöse Wucherung Besitz von der ganzen Niere genommen. Nicht nur das Becken ist infiltrirt, sondern auch das Nierenparenchym zeigt diffuse Durchsetzung mit gewaltiger Bindegewebsneubildung; beides findet sich auch in ausgedehntem Maasse in der Kapsel. Hildebrand legt diesem Umstand ein besonderes Interesse bei, indem er nur einen Fall von Recklinghausen[1]) anzuführen weiss, und vermuthet, dass von den erkrankten Papillen her das Carcinom in eine Lymphbahn eingebrochen und mit der Lymphe in die Kapsel verschleppt worden ist, ohne dass das zwischenliegende Nierengewebe ausgedehnter erkrankt ist.

Bei unserem Fall war nun zwar die zwischenliegende Niere auch sehr afficirt, aber es gelang mir, Stellen nachzuweisen, wo das Vordringen des Carcinoms nicht die Passage der Niere nöthig hatte, sondern vom Hilus direkt auf die Kapsel — gleichsam an der Umschlagsfalte — in den Lymphbahnen weiterschritt. Wir wissen[2]), dass diese ein weitmaschiges Netz in der Kapsel bilden und sich in der Nähe des Hilus vereinigen resp. vor ihrer Einmündung in die Glandulae renales mit den tieferen, längs der Nierengefässe verlaufenden anastomosiren.

Dies ist der Weg gewesen, welcher bei der Weiterverbreitung beschritten ist.

Eine andere Frage ist die nach dem Ursprung unserer rein adenomatösen Neubildung (Taf. I, Fig. 2 u. 3), die durchaus nicht dem Charakter des erst beschriebenen Tumors und der vorwiegenden Epithelauskleidung des Nierenbeckens entspricht. Nun finden sich im Nierenbecken und im oberen Theil des Ureters kleine, traubenförmige, nicht ganz beständige Drüschen in ganz geringer Anzahl, welche ganz oder nahezu ganz mit cylinderförmigen Zellen ausgekleidet sind. In diese, bin ich geneigt, die Entwickelung unseres Adenocarcinoms zu legen.

Die Verfolgung der Weiterbildung des Drüsencharacters erregt hierbei noch unser Interesse. Neben dem Zerfall solider Stränge

1) Virchow's Archiv. C. Bd.

2) Küster, Die chirurgischen Krankheiten der Niere. Deutsche Chirurgie. Lieferung 52b. 1896. S. 43.

Digitized by Google

in ihrem Centrum und dem sich daranschliessenden Weiterbau der Drüse bei weiterer Ausreifung der Zellen finden sich Bildungen, in denen die Epithelien in die Lymphbahnen des Bindegewebes wuchern und dabei dickere und dünnere Bindegewebsbündel umschliessen; durch deren Schmelzung und Verflüssigung dann ein Lumen zu Stande kommt, wie es von Grawitz[1]) als Typus III der Drüsenbildung geschildert ist, während der erste Modus dem Typus I entspricht.

Eine der bekanntesten und genetisch am einfachsten Formen ist das diffuse infiltrirende Carcinom. Wir begegnen in Fall XV den vielfach beschriebenen[2]) Bildern von Epithelwucherung, welche z. Th. noch die Abstammung aus den gewundenen Harncanälchen erkennen lässt, dann grössere epitheliale Zellhaufen und schliesslich regellose Zellnester, die in dem restirenden Nierengewebe vertheilt sind.

Ebenso relativ einfach liegen die Verhältnisse bei dem Adenocarcinom, welches im I. Fall repräsentirt wird. Die in ihrem Bau einfachen Gebilde von Drüsenschläuchen und mehr cystenartigen Gebilden lassen sich bei ihrer näheren Betrachtung als Abkömmlinge der Epithelien der geraden Harncanälchen erkennen, wie das schon anderweitig in ausführlicher und erschöpfender Weise geschildert ist.

Waren die bisher besprochenen Tumoren vom ontogenetischen Standpunkte aus richtige primäre Nierentumoren, so haben wir als letzte und grösste Classe jene eigenthümlichen Geschwulstentwickelungen in der Niere, von denen P. Grawitz[3]) zuerst nachgewiesen hat, dass ihr Bau demjenigen der Nebenniere entspräche und ihr Entstehen dadurch zu erklären sei, dass in der Anlage oder der Entwickelung abgesprengte Keime der Nebenniere in der Niere zur Weiterentwickelung und Wucherung gelangten; er nannte sie daher Strumae suprarenales aberratae.

Es möchte fast auffallend erscheinen, dass von den 11 untersuchten Tumoren 7, also fast $^2/_3$ zu ihr gehören. Wir werden aber sehen, dass die oft so schwierige und bis in die jüngste Zeit noch so strittige Deutung dieser Formen wohl die Ursache bildet, dass die Classificirung vielleicht nicht immer richtig vorgenommen ist, und ich halte es nicht nur, wie Perthes (l. c. p. 233) sagt, für möglich, sondern vielmehr für ganz wahrscheinlich, dass sie den anderen Arten von malignen Nieren-

1) P. Grawitz, Deutsche med. Wochenschr. 1900. Vgl. auch J. Heberlein, Operation eines Colon-Carc. ect. Inaug.-Dissert. Greifswald 1897.

2) Vgl. Graupner, Zur Histogenese des primären Nierencarcinoms. Ziegler's Beiträge. XXIV. Bd.

3) P. Grawitz, Virchow's Archiv. Bd. XCIII.

Digitized by Google

geschwülsten, wie den echten Epithelkrebsen gegenüber weit zahlreicher sind, als man noch annimmt. Bei der Untersuchung der peripheren und somit jüngsten Abschnitte in schnell wachsenden Tumoren trifft man, worauf in letzter Zeit gerade Busse[1]) hinweist, vielfach Bilder, die von denen des Centrums sehr erheblich abweichen und darum Grund geworden sind, dass diejenigen, die solche Geschwülste zum Gegenstand genaueren Studiums machen, Anstand an deren Deutung als Strumen der Nebenniere nehmen.

So erklärt es sich, dass einzelne Autoren glaubten, es mit Angiosarkomen, andere mit Epitheliomen oder Endotheliomen[2]) oder auch mit Adenomen[3]), welche Harncanälchenepithelien ihre Entstehung verdankten, zu thun zu haben. Dann hat aber wohl Lubarsch[4]) in ausführlichster Weise klargelegt, dass die Grawitz'schen Anschauungen zu Recht bestanden. Ebenso hat Busse an einer Reihe instructiver Fälle die Schwierigkeiten der Diagnose hervorgehoben, so dass volle Klarheit, wie er angiebt, oft erst die sorgfältige Vergleichung der Tumoren mit embryonalen oder kindlichen Nebennieren verschafft. Sie führen dann aber bei genauestem Vergleich der verschiedensten Partien schliesslich doch zu dem Resultat, dass wir eine Struma oder wie sie jüngst genannt ein Hypernephrom vor uns haben.

Diese Schwierigkeit und die verschiedenen dadurch bedingten Auffassungen mögen es daher erklären, dass ihre Rubricirung und ihre procentuale Häufigkeit eine so verschiedene ist.

P. Wagner spricht über vorliegende Form in einer seiner neueren Publicationen[5]) im Allgemeinen von Nierenkrebs, der sich aus abgesprengten Keimen der Nebennierensubstanz entwickeln soll.

Lotheisen-Wien (l. c.) constatirte unter 11 malignen Tumoren 5 Sarkome, 4 Carcinome, 2 Nierenstrumen, die er auch als Endotheliome bezeichnen möchte, von denen er aber doch glaubt, dass sie in die grosse Gruppe der von Grawitz als Strumae supraren. bezeichneten Tumoren gehören.

Von den 5 malignen Tumoren der Baseler Klinik[6]) sollen 4 Mal Carcinom, 1 Mal bei einem kleinen Kind Sarkom vorgelegen haben. In einem Fall von Carcinom habe es sich um eine Struma gehandelt.

---

1) Busse, Virch. Arch. Bd. CLVII.

2) Hildebrand, Arch. f. klin. Chirurgie. XLVII. Bd.

3) Sudeck, Virch. Archiv. CXXXIII. Bd.

4) Lubarsch, Ebenda. CXXXIV. Bd. und seine „Ergebnisse der allg. Path. u. spec. path. Anat."

5) Penzold-Stintzing, 2. Aufl. Bd. VII.

6) Bräuniger, l. c.

Digitized by Google

J. Israel[1]) notirt unter 12 Fällen 6 Carcinome, 5 Sarkome und 1 Struma.

So ist es erklärlich, dass Perthes (l. c.) 1896 nur 34 veröffentlichte Fälle aufzählen konnte und Braatz[2]) unter Publicirung zweier von ihm operirter Fälle constatirte, dass dieselben in den letzten Jahren an Zahl zwar etwas zugenommen haben, aber im Verhältniss zu den anderen bösartigen Tumoren der Niere auch jetzt noch kein häufiges Vorkommniss zu nennen sind.

Von diesem Gesichtspunkt aus sind denn auch wohl vereinzelte Fälle, wie von Sykow[3]) sowie Stratz[4]) und Josselin de Jong, die wenig Neues bieten, veröffentlicht worden.

Es ist allerdings schwierig, sich in der Literatur ein klares Urtheil zu verschaffen, wenn die Autoren so verschiedene Auffassungen haben und damit natürlich ebenso verschiedene Namengebungen verbinden.

So berichtet Paoli[5]) aus dem Heidelberger pathol. Institut 3 Angiosarkome, ohne überhaupt der Hypernephromen Erwähnung zu thun. Wenn man aber seine Beschreibungen und Abbildungen studirt, so habe ich die volle Ueberzeugung, es mit letzteren zu thun zu haben.

Ebenso notirt übrigens auch Jordan[6]) aus der Heidelberger chirurg. Klinik unter 9 Tumoren 8 Sarkome, von denen 6 Angiosarkome waren, was jedenfalls derselben pathol. Auffassung entspricht, wie die erstgenannte Arbeit sie vertritt.

In Parallele hierzu schreibt Hildebrand[7]). „Damit vertrete ich denselben Standpunkt, wie ihn Paoli und Driessen eingenommen haben, nur dass letzterer an der Bezeichnung Endotheliom desshalb festhält, weil seiner Meinung nach die Wucherung von den Endothelien der Lymphspalten ausgeht, ohne an die Gefässe gebunden zu sein, während ich in meinen Fällen ausser jenen auch in ausgedehntem Maasse die Perithelien als Ausgangspunkt für betheiligt erachte." Etwas später lesen wir dann allerdings: „Diese Nierengeschwülste sind Endotheliome, hervorgegangen aus einer Wucherung der Perithelien um die Blutgefässe und der Endothelien der Lymphspalten.... Die

1) Israel, Langenbeck's Archiv. XLVII. Bd. 1894.

2) Braatz, Zur Nierenexstirpation. Deutsche Zeitschr. f. Chirurgie. 1896 XLII. Bd.

3) Sykow, Ein Fall von Struma aberrans renis. Langenbeck's Archiv. LVIII. Bd. 1899.

4) Stratz u. R. Josselin de Jong, Nephrectomie wegen Nierengeschwulst. Grenzgebiete. V. Bd. 1899.

5) Paoli, Ziegler's Beitr. z. path. Anat. VIII. Bd. 1890.

6) Jordan, Bruns' Beitr. XIV. Bd. 1895.

7) Hildebrand, Langenbeck's Archiv. XLVII. Bd. 1894.

Digitized by Google

Möglichkeit der Entstehung aus versprengten Nebennierenkeimen halte ich auch für wahrscheinlich, wenn es sich erweist, dass die Zellen der Nebenniere nicht vom Epithel abstammen."

Der letztere Vorbehalt hat sich als nicht zutreffend erwiesen, denn die entwicklungsgeschichtlichen Studien haben ergeben, dass die Nebenniere mit der Urniere vom Ectoderm abstammen.

Günstig haben nun in diesem heillosen Durcheinander die schon genannten Arbeiten von Lubarsch und Busse gewirkt zur Klärung der Sachlage. Und wohl nicht zufällig konnte z. B. bald darauf Burckhardt (l. c.) aus der Würzburger Klinik 4 derartige, von ihm „Nebennierenadenome der Niere" benannte Tumoren beschreiben, welche allein im letztverflossenen Jahr zur Operation gekommen waren.

APR 7 1902 LIBRARY

Eine deutliche Sprache spricht auch die Reihe unserer 7 Fälle; zugleich bieten sie ein instructives Bild der graduellen Verschiedenheiten der einzelnen Fälle, welche von dem einfachsten, klaren bis zu den verworrensten Bildern Vertreter liefern.

Der Fall 8 darf als reiner Typus der Strumen angesehen werden:

Die Geschwulstknoten sind scharf von dem erhaltenen Nierengewebe abgegrenzt, was durch eine reichliche Bindegewebsneubildung erreicht ist. Die dadurch abgekapselten Knoten zeigen ein theils markiges Aussehen, theils sind sie der Nekrose anheimgefallen. Die Geschwulstelemente sind säulenartige und cylindrische Anordnungen von grossen, epitheloiden Zellen mit grossem glasigen Protoplasmaleib. Ihre Stütze finden sie in einem feinem Stroma, welches aus den feinsten Capillaren besteht, auf denen der Zellaufbau stattfindet. Dieser nimmt auch hier schon variablere Formen an, so dass der fast einem Spinngewebe vergleichbare Eindruck verschwommen wird. Derartige stromaärmere und zellreichere Partien bieten Nr. 3 u. 14. Bei letzterem tritt dabei noch in die Erscheinung das Vorkommen von mehrkernigen Riesenzellen. Sie sind schon häufiger beschrieben, so von Marchand[1]), der sie ebenso wie Manasse[2]) in einfachen Hyperplasien der Nebenniere fand, ja Askanazy zählte bei einem Fall in einem Schnitt von 1½ cm Länge 20—50 Riesenzellen.

Aber nicht nur die Zellenordnung ändert sich, sondern auch die Wucherungen des Stromas bringen mannigfache Bildungen zu Stande. Nicht mehr mit einer gewissen Regelmässigkeit findet die Ausbreitung statt, sondern mit grösster Ueppigkeit schiessen hier und da Sprossen hervor, so dass wie in Fall 7 der Aufbau mit dem der Cacteen mit ihren breitbasigen Verzweigungen verglichen werden kann. In diesem

1) Marchand, Festschrift für Virchow. I. Bd. S. 535.

2) Manasse, Virchow's Archiv. CXXXIII. Bd.

Digitized by Google

Fall haben wir, um die Variation recht mannigfach zu gestalten, auch noch grössere Cysten zu verzeichnen, die bei den gehärteten Präparaten mit einer homogenen Masse gefüllt sind und eine regelmässige Auskleidung mit cubischem einreihigen Epithel besitzen.

Das Vorkommen dieser ist von Ricker[1]) als Argument angeführt, dass es sich um verlagerte Nierencanäle handele, so dass man es vielleicht mit einer Art von Mischgeschwulst zu thun habe, während er später[2]) den Tumoren der Nebennierenkeime bloss Erweichungscysten zuerkennen will.

Ich gebe zu, dass auch in unserm Tumor sich eine Reihe von adenomähnlichen Bildungen findet, die solche Vermuthungen aufkommen lassen könnten, aber es finden sich daneben eben gerade vereinzelte strumöse Stellen, welche unsere Diagnose völlig sichern.

Solche Cysten sind einwandsfrei übrigens auch von anderen Untersuchern gesehen worden. So beschreibt Busse sogar Bilder, wie es durch Wucherung der wandständigen Excrescenzen und durch Verschmelzung der Zellsäulen zur Ausfüllung der Innenräume der ursprünglichen Cysten komme. Dass diese Cysten eine bedeutende Grösse annehmen können, ersehen wir aus den durch instructive Abbildungen ergänzten Schilderungen Buday's[3]), der annimmt, dass die Vergrösserung der Cysten nicht nur durch Transsudation an den Gefässen, sondern auch durch eine Secretion der Randzellen erfolge, wie sie auch bei Endotheliomen beobachtet worden ist.

Abgesehen von diesen echt cystischen Gebilden, die doch relativ selten, kommen aber sehr häufig oder fast in der Regel Hohlräume vor, welche durch Nekrose und Zerfall von Tumorpartien zu Stande kommen. In jedem Hypernephrom finden sich Zeichen der Nekrose. Entweder sind es grössere Herde, welche der einfachen Nekrose anheimgefallen, oder es haben sich ausgedehnte hyaline Degenerationen abgespielt. Oft sind es auch Blutungen, welche, wie es bei dem grossen Gefässreichthum des Strumas nicht verwunderlich ist, weit in das Gewebe eingedrungen und nun einen Zerfall der Geschwulstmassen bewirkt haben.

Nicht zu verwechseln mit diesen degenerativen Processen sind die Fettinfiltrationen, welche sich in geradezu typischer Weise in den

1) Ricker, Zur Histologie der in der Niere gelegenen Nebennierentheile. Centralbl. f. allg. Path. VII. Bd.

2) Derselbe, Beiträge zu der Lehre von den Geschwülsten der Niere. Ebenda. VIII. Bd.

3) Buday, Cystenbildung in suprarenalen Nierengeschwülsten. Ziegler's Beitr. XXIV. Bd. 1898.

Digitized by Google

Zellen der Nebennierentumoren finden. Die Conservirung unserer Präparate erlaubte mir nicht hierüber für unsere Fälle genauere Angaben machen zu können. Man konnte aber oft in den Zellen die Residuen des einstigen Fettgehalts in Gestalt von zahlreichen Vacuolen finden. Schon Grawitz hat in seinen ersten Publicationen darauf hingewiesen, dass es sich hierbei nicht um eine Fettmetamorphose handelt, sondern um einen den Nebennierenzellen eigenthümlichen Infiltrationsprocess.

Ebensowenig war es mir durch die vorgenommene Conservirung möglich, die genaue Untersuchung auf Glycogen anstellen zu können. In schöner Weise das reichliche Vorkommen von Glycogenkörnern und -schollen darzustellen, gelang mir nur noch in Fall 9. Es soll sich nach den Autoren auch nicht unbedingt in allen Tumoren finden. Wo es vorkommt, findet es sich meist in eminenter Menge, wie es Perthes und Stratz und v. Jong in charakteristischer Weise zur Abbildung gebracht haben.

Boten die bisherigen Tumoren, wenn auch in verschiedenem Grade, immer noch deutliche und namentlich relativ zahlreiche charakteristische Stellen, so waren Fall 5 und 12 geeignet, die Diagnose aufs äusserste zu erschweren.

In beiden Tumoren sind die meisten Partien hauptsächlich eingenommen von Tumorzellen, die sich eng aneinander reihen. Diese haben nun einmal ihren ursprünglichen Charakter wesentlich modificirt, sind polymorph, ihr Protoplasmaleib kleiner. So ist es erklärlich, dass ein früherer Untersucher des Falles 5 glaubte, ein Carcinom vor sich zu haben. Noch verwirrender war aber Fall 12. Die Hauptmassen des Tumors stellten eine so reichliche, fast völlige Vertretung von mehr länglich-runden, eng zusammengelagerten Zellen dar, mit nur minimaler Dazwischenmengung von einzelnen Bindegewebszügen, dass die Vorstellung eines Sarkoms ausserordentlich lebhaft erweckt wird. Bei beiden Tumoren gelang es aber schliesslich doch einzelne Stellen zu finden, wo man die schon verschiedentlich geschilderte strumöse Anordnung wenigstens andeutungsweise nachweisen konnte, so dass damit die Diagnose gesichert werden konnte.

Soweit die rein pathologisch-anatomische Stellung unserer Tumoren.

Ich komme nun zu der Frage: ist es wohl klinisch möglich eine differentialdiagnostische Entscheidung zu treffen, mit welcher Tumorart man es zu thun hat.

Die Beantwortung dieser Frage möchte fast müssig erscheinen, da die Provenienz der Tumoren gleichgiltig erscheinen könnte, doch

Digitized by Google

hat schon vor längerer Zeit v. Bergmann darauf hingewiesen, wie verschieden die Nierentumoren in ihrer Ausbreitung, in deren Wegen und in der Intensität des Wachsthums seien, so dass man bei gesicherterer Diagnose eher einen Entschluss fassen könne.

Diesen Versuch haben nun speciell in Rücksicht auf die Nebennierentumoren Perthes und Burckhardt unternommen.

Zur besseren Einsicht in unsere Fälle habe ich eine tabellarische Zusammenstellung derselben gemacht, die nach dem Eintritt des 1. Symptoms geordnet ist.

I. Strumen.

Nr.		Schmerzen	Blut	1. Tumorzeichen	Klinischer Befund	Bemerkung
1	Nr. VII.	3 Jahre.	6 Woch.	3 Jahre.	Kindskopfgross, fixirt.	Seit 25 Jahren Ren. mobilis.
2	Nr. XIV.	2 Jahre.	2 Jahre.	Nie.	Diffuse Resistenz.	In Narkose.
3	Nr. IX.	2 Jahre.	2 Jahre.	10 Woch.	Kindskopfgross, beweglich.	—
4	Nr. III.	1 Jahr.	1 Jahr.	1 Jahr.	Kindskopfgross, fixirt.	—
5	Nr. V.	½ Jahr.	½ Jahr.	½ Jahr.	Gänseeigross, verschieblich.	—
6	Nr. XII.	Nie.	Nie.	2 Jahr.	Kindskopfgross, verschieblich.	—
7	Nr. IV.	—	5 Mon.	2 Mon.	Kindskopfgross, fixirt.	—
8	Nr. XVIII.	Nie.	Nie.	Nie.	Kindskopfgross.	Metastase am Schädel.

II. Andere Tumoren.

Nr.		Schmerzen	Blut	1. Tumorzeichen	Klinischer Befund	Bemerkung
1	Cystadenom Nr. I.	½ Jahr.	Nie.	¼ Jahr.	Kolossal, fixirt.	—
2	Carc. diffus. Nr. XV.	½ Jahr.	¾ Jahr.	Nie.	Nihil.	Seit ¾ Jahr Kachexie.
3	Adenocarcinom des Nierenbecken. Nr. XI.	¾ Jahr.	Nie.	2 Woch.	Gänseeigross, verschieblich.	Seit ½ Jahr Kachexie.
4	papil. Carcinom des Nierenbecken. Nr. VI.	½ Jahr.	5 Woch.	5 Woch.	Faustgross.	—

Digitized by Google

Die Tabelle I der Strumen lehrt, dass allerdings bei ihnen die Symptome im Verhältniss zur Grösse und Ausbreitung der zur Entwicklung gelangten Tumoren ausserordentlich geringe sind, worauf Strübing[1]) verschiedentlich hingewiesen.

Bei der Mehrzahl der Fälle, wo sich meist schon bis kindskopfgrosse Geschwülste fanden, die sicherlich eine gewisse Zeit zur Entwicklung gebrauchten, fanden sich als früheste Angaben, dass vor 3 Jahren eine Vergrösserung der bestehenden Wanderniere beobachtet war (Nr. 7), sich damals auch Schmerzen einstellten. In 2 Fällen war ein Zeitraum von 2 Jahren verstrichen (Nr. 8 u. 14), dass die ersten Schmerzen und Blutungen die Pat. aufmerksam machten, dabei war bei Nr. 14 selbst nach 2 Jahren erst durch Narkose Klarheit zu verschaffen möglich. Im 1. Fall zeigten sich die 1. Schmerzen vor 1/2 Jahr, und schliesslich einmal fanden sich ausser einem seit 2 Jahren bemerkten, damals gänseeigrossen Knoten, der ohne Beschwerden bis Kindskopfgrösse wuchs, überhaupt keine Symptome.

In ziemlich denselben Zeitgrenzen fand sich ein anderes, vielleicht das wichtigste diagnostische Merkmal, die Hämaturie. In den 7 sicheren Strumenfällen wurde sie 6 mal beobachtet, 4 mal coincidirend mit den ersten Schmerzanfällen; 1 mal setzte sie erst 2 1/2 Jahre nach den ersten Schmerzattaquen ein; 1 mal bestanden letztere überhaupt nicht, so dass die Blutung das erste Symptom war.

Sie ist scheinbar immer das erste Alarmzeichen, das den Pat stutzig macht und zum Arzt treibt, denn die Rücken- oder Seitenschmerzen werden meist durch so mannigfache Momente erklärt, dass der Gedanke an einen Nierentumor sehr entfernt liegt, und das ist erklärlich bei der wirklichen Seltenheit der Tumoren. So giebt Israel[2]) an, dass bei einer Reihe von 587 Sectionen nur 9 Nierenkrebse (= 1,53 Proc.) zur Beobachtung gekommen sind; beweist doch auch unsere Zusammenstellung von 24 Fällen[3]) im Zeitraum von 12 Jahren ihre Rarität, wenn man bedenkt, ein wie reichhaltiges Material neben den anderen Nierenerkrankungen, deren Besprechung ich mir für später vorbehalte (es sind 7 Hydronephrosen, 10 Steinbildungen, 10 Tuberculosen, 4 diffuse Abscedirungen, 2 Echinokokken, 1 Cystenbildung, 1 Exstirpation einer normalen Niere, 1 Nephralgie

1) Strübing, Archiv f. klin. Medicin. Bd. XXIII. 1888.

2) Güterbock, Die chirurgischen Krankheiten der Niere. IV. Bd. Leipzig und Wien. 1898.

3) Einschliesslich der noch folgenden 3, sowie von 6 inoperablen Fällen, die in den klinischen Büchern notirt; die Poliklinik habe ich unberücksichtigt gelassen.

Digitized by Google

und 13 perinephritische Abscesse), wir sonst an unserer Klinik zu beobachten haben.

Auffallend mag in meiner Zusammenstellung erscheinen, dass sich weder ein Kind unter den Patienten findet, noch ein Operationsfall von embryonalem Sarkom, wie sie bei diesen besonders häufig gefunden werden. In unseren Journalen finden sich allerdings sechs Kinder; sie alle kamen aber in so vorgeschrittenem Stadium zu uns, dass wir von einem operativen Eingriff absahen. Dasselbe thaten wir bei einem erwachsenen Patienten, dessen Erkrankung manches Interesse bot, und dessen Krankengeschichte daher kurz hier angeführt sei.

16. Wilhelm B., 56 Jahre alt, Müller aus R.; 1899; aufgenommen am 10. December, entlassen am 24. December.

Anamnese: Eltern im hohen Alter gestorben, 3 Geschwister, Frau und 3 Kinder sind gesund. Patient hatte in der Zeit von 1863—1874 sechsmal angeblich acute Pneumonien, erholte sich aber stets ganz davon. Seit Mai 1899 verspürt Patient Kreuzschmerzen, auch war das Bücken beim Arbeitsanfang schwer. Einmal soll der Urin „roth" ausgesehen haben, wurde aber sofort weggeschüttet. Am 10. September consultirte Patient einen Arzt, der nichts fand, ebenso bei einer autoritativen Untersuchung am 31. October. Erst vor 3 Wochen wurde vom Arzt zum 1. Mal eine Geschwulst in der rechten Nierengegend gefunden und vor 3 Tagen ein Knoten im rechten Testikel.

Status: Blasser, sonst kräftig gebauter Mann. Auf der rechten Lunge einige Verdichtungen. Herz intact. In der rechten Nierengegend vom Rippenbogen abwärts liegt ein männerfaustgrosser harter, schmerzloser, unverschiebbarer Tumor. Etwas unterhalb, der Innenseite der rechten Darmbeinschaufel aufliegend, findet sich ein wallnussgrosser Knoten. Der rechte Hoden ist scheinbar ums dreifache seines Volumens verdickt und hart.

Urinmenge nur ca. 800 ccm pro die, ohne alle pathologischen Bestandtheile.

Am 15. December tritt ein ausgedehntes Oedem am rechten Bein und rechtem Scrotum ein, ohne dass Schmerzen bestehen.

Da Patient nicht mehr Gegenstand eines operativen Eingriffs zu sein scheint, wird er am 24. December entlassen.

Im Januar 1900 ist dann der Tod eingetreten und nach den liebenswürdigen Mittheilungen des Herrn Geheimraths Müller, der die Section auswärts vorgenommen, fand sich ein Carcinom der rechten Niere mit Durchbruch in die Vena cava, sowie ein metastatischer Knoten im rechten Testikel.

Der Bestand einer carcinomatösen Metastase im Testikel, der ein seltener Befund ist, hatte den Fall differential-diagnostisch zu einem sehr discutirbaren gemacht, da dadurch der Gedanke an eine Tuberculose angeregt wurde, welcher umsomehr in den Vordergrund trat,

Digitized by Google

da die Anordnung einiger inficirter Lymphdrüsen peripher nahe dem Poupart'schen Band ebenfalls nicht in den gewöhnlichen Entwicklungsmodus der malignen Nierengeschwülste passte.

Die Autopsie lehrte nun, wie rapid die Entwicklung des Tumors gewesen sein muss, und welche Vernichtungen derselbe angerichtet hatte. Sie bestätigten aber auch, dass sicherlich, ehe der Tumor richtig in Erscheinung getreten war, seine Entwicklung schon lange stattgefunden haben musste, obwohl 8 Wochen vor der Einlieferung von fachkundiger innerer Seite noch nichts Positives hatte nachgewiesen werden können.

Dass Nierentumoren lange Zeit bestehen können oder überhaupt existiren, ohne durch Anzeichen ihre Existenz zu verrathen, ist eine öfter beobachtete Thatsache.

Den Befund eines kleinen Nierentumors machten wir z. B. bei folgendem Fall.

17. Herr T. aus E. wird wegen totaler Pylorusstenose eingeliefert. Er befindet sich in einem Zustand der grössten Inanition. Es wird baldigst eine Gasteroenterostomie vorgenommen, doch reicht der Kräftezustand nicht aus, dass Patient die Operation übersteht, sondern 36 h. post operat. tritt der Tod ein.

Bei der Section fand sich u. A. im oberen Pol der linken Niere ein weicher, halbhühnereigrosser, graugelber, unregelmässig rothgetüpfelter Tumor.

Der Urin war bei der Aufnahme genau untersucht mit negativem Erfolg. Eine mikroskopische Untersuchung war natürlich nicht vorgenommen, da kein Sympton auf diesen Nebenbefund hingewiesen hatte.

Den überall in der Litteratur angeführten Fällen Manasse's und Rupprecht's, die beide bis kindskopfgrosse Tumoren mit rein adenomatösem Charakter beobachteten, welche einmal bei einer 53jähr. Frau, das andere Mal bei einem 2½ jährigen Kinde entfernt wurden, ohne dass Symptome bestanden hatten, kann ich als geradezu exorbitante Parallele folgenden Fall hinzufügen, von dem ich nebenstehend die Abbildung gebe.

18. Frau Ernestine R., 53 Jahre alt, Oeconomsfrau aus Langensalza; aufgenommen am 9. Mai 1900, gestorben am 18. Mai.

Anamnese: Patientin ist, abgesehen von einem Gelenkrheumatismus vor 15 Jahren, immer gesund gewesen. Im December 1899 will sich Patientin mit dem Kopf an eine scharfe Kante einer Thür gestossen haben, worauf eine kleine erbsengrosse Schwellung am Tuber frontale dext. im Laufe der ersten 8 Tage aufgetreten sein soll. Diese Geschwulst ist nach ihrer Angabe bis jetzt täglich gewachsen. Ihretwegen begiebt sich Patientin in unsere Klinik.

Status: Alte, hagere Frau mit schlaffer Hautbedeckung. An der rechten Schädelhälfte findet sich, 2 Querfinger breit, oberhalb des rechten

Digitized by Google

Orbitalrandes beginnend, eine annähernd gänseeigrosse, prallelastische Geschwulst, auf welche sich die Pulsation des Hirns fortsetzt. Er ist nicht verschieblich. Median von diesem Tumor ein zweiter, kirschengrosser von derselben Consistenz.

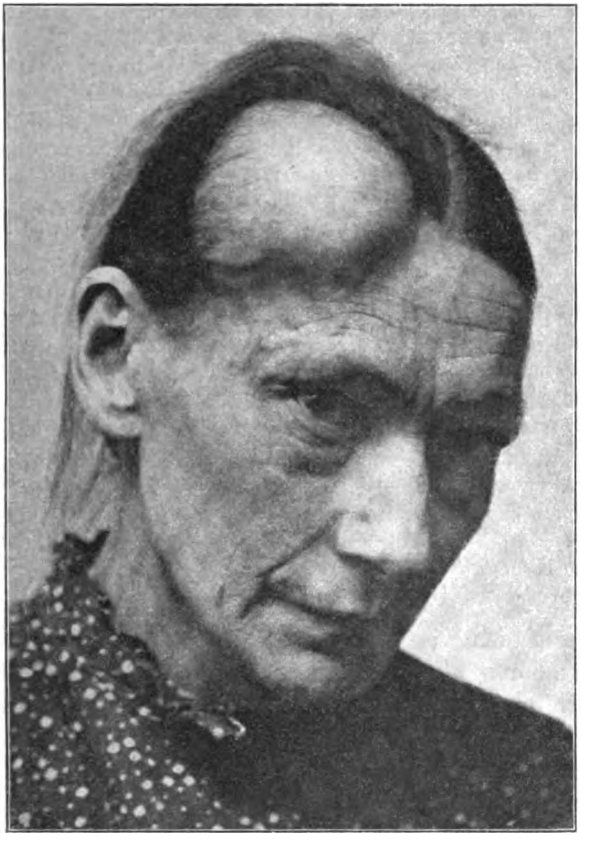

Bei der weiteren Untersuchung findet sich das Abdomen in der rechten Nierengegend etwas vorgewölbt. Man fühlt einen massiven Tumor vom Rippenbogen bis fast zur Crista ossis ilei reichend. Es zieht der Darm vor ihm her, doch ist nicht genau bestimmbar, ob er von der Leber oder der Niere ausgeht, doch ist letzteres wahrscheinlicher.

Urin wird in normaler Menge gelassen, ist absolut frei von patholog. Beimengungen.

Bei der Operation fand sich, dass der Schädeltumor das knöcherne Dach total zerstört hatte. Er liess sich von der Dura unter grosser Blutung ablösen; ein Ast der Art. meningea wird umstochen. Die Patientin bot noch eine Reihe interessanter Beobachtungen im weiteren Verlauf, die ich übergehe, und ging schliesslich an einer eitrigen Meningitis zu Grunde.

Digitized by Google

Die Section ergab nun folgenden Nierenbefund: Linke Nebenniere mässig gross, bleich. Linke Niere von mässiger Grösse, Kapsel zart, Oberfläche glatt, Substanz mässig fest, Rinde gelbbraun, Mark blassrothbraun; Kelche und Becken bleich und glatt.

Rechter Ureter mittelweit; rechte Niere in einen umfänglichen Tumor von 200 mm Länge und 110 mm Dicke umgewandelt. Die Nebenniere liegt der medialen Fläche etwas unterhalb des oberen Pols an. Von der Nierenstructur ist auf dem Durchschnitt absolut nichts mehr zu erkennen; die sie völlig einnehmenden Tumormassen sind vielmehr weich, strahlig angeordnet, theils weiss, theils schwefelgelb, theils röthlichgrau. Die Schleimhaut des Beckens und der Kelche, welche durch die Tumorentwicklung nur undeutlich differenzirbar, sind geröthet, aber glatt.

Die mikroskopische Untersuchung lehrte, dass wir es hier ebenfalls mit einer Struma suparenalis zu thun haben. Fast die grösste Menge des Tumors ist allerdings nekrotisch zerfallen, aber die restirenden Theile bieten Bilder, die die Diagnose erhärten. Und dabei wusste die Patientin gar nichts von der Existenz dieses Tumors, und der Urinbefund war ein völlig intacter. Was sie zu uns führte, war der Tumor am Schädel, dessen miskroskopische Untersuchung zeigte, dass wir es mit einem metastatischen Knoten gewaltigen Umfangs zu thun hatten. Eine bessere Illustration des symptomlosen Verlaufs giebt es wohl kaum.

Häufig ist jedenfalls eine derartige Metastase nicht. E. von Bergmann erwähnt im Handbuch für pract. Chir. I. Bd., pag. 143 (1900) einige Beobachtungen. Auffallend war es mir aber immerhin, dass sich Holzinger[1]) bei der Mittheilung eines dem unseren ganz ähnlichen Falles sehr reservirt über den eventuellen Zusammenhang von gleichzeitigem Nieren- und Durasarkom ausspricht.

Beweisend mag ja auch der Umstand sein, dass die von uns operirten Tumoren alle eine enorme Entwicklung von Gänseei- bis Kindskopfgrösse erreicht hatten, dabei die Symptome vor 3, 2, 1 und nur ½ Jahre zum ersten Male aufgetreten, in einem Fall überhaupt nicht existirt hatten.

Aus diesem Grunde ist die Frage aufgeworfen, ob nicht lange Zeit hindurch die Tumoren eine gutartige Entwicklung durchmachen und dann erst eine maligne Degeneration einsetzt. Sie ist schwer oder garnicht stricte zu beantworten, vielmehr liegen nur Muthmaassungen vor, dass dies der Fall ist, doch spricht die Wahrscheinlichkeit ganz entschieden dafür.

Dass in den späteren, aber mehr malignen Stadien die Hämaturie einsetzt und klinisch die bereits erfolgte maligne Umwandlung des Tumors anzeigt, ist aus unserer Liste nicht nachweisbar, ebensowenig wie die Perthes'sche Beobachtung, dass meist schon ein recht

1) Holzinger, Zur Casuistik der perforirenden Sarkome der Dura. Inaug.-Dissert. Tübingen 1893.

Digitized by Google

erheblicher Tumor da war, wenn die erste Nierenblutung dem Patienten verrieth, dass er krank war.

Bei Fall 9 fand sich Blut schon vor 2 Jahren, und erst vor 10 Wochen, obgleich die palpatorische Untersuchung bei dem hageren Patienten keine Schwierigkeiten bot, war der Nachweis des Tumors möglich; bei Fall 14 waren es ebenfalls 2 Jahre seit der 1. Hämaturie und der Tumor dann nur ungewiss diagnosticirbar, und heute 1 Jahr post oper. ist Patient wohl und munter; im Fall 12 wurde schliesslich überhaupt nie Blut beobachtet, was mit unseren beiden letztangeführten Fällen übereinstimmt.

Es ist daher nicht mit Unrecht gefragt worden, ob es wohl auslösende Momente für die maligne Degeneration giebt. Und wenn dies auch nicht immer der Fall ist, so ist es interessant genug constatiren zu können, dass verschiedene Ursachen als ätiologisch wichtig angegeben sind.

Paoli (S. 161) und Braatz führen die Wanderniere als solche an, ersterer in einem Fall auch (S. 163) ein Trauma. Dies thut auch Busse in seinem 10. Fall, bei dem die Hämaturie ganz bestimmt auf einen beim Tragen schwerer Last erfolgten Fall zurückgeführt wurde. Er will nicht behaupten, dass der Mann jene Geschwulst nicht bekommen hätte, wenn er etwa nicht zu Fall gekommen wäre, aber die Aetiologie verdiente immerhin eine gewisse Beachtung, indem sich dieser Fall denjenigen anreihte, bei denen sich unmittelbar an ein Trauma maligne Geschwülste entwickelt hatten.

Auch in unserm Fall 7 wird die Angabe gemacht, dass seit 29 Jahren eine Wanderniere bestanden und diese seit 3 Jahren begonnen habe sich zu vergrössern. Ich begnüge mich nur mit der Constatirung dieser Thatsache.

Ziehen wir nun eine Parallele zwischen Tabelle I und II, so ist letztere allerdings zu klein, um absolute Schlüsse daraus ziehen zu können. Soviel ersehen wir aber daraus, dass nicht nur bei den Strumen, sondern auch bei den verschiedenen anderen Tumoren wir ein spätes Auftreten von Symptomen haben, denn selbst bei hochgradigem Vorgeschrittensein war die erste Schmerzandeutung 3 mal $^1/_2$ Jahr, 1 mal $^3/_4$ Jahr vorher.

Nicht so häufig scheint allerdings die Hämaturie zu sein, denn nur in 2 von den 4 Fällen, bei dem Adenom und dem diffusen Carcinom fand sie sich, während sie bei beiden Nierenbeckentumoren völlig fehlte. Dies erklärt sich aber ganz einfach dadurch, dass einmal zunächst die Entwicklung in dem blutgefässarmen Nierenbecken

Digitized by Google

stattgefunden, bei weiterer Wucherung aber eine totale Abknickung oder Verlegung des Ureters zu Stande gekommen ist, die jedweden Abfluss überhaupt verhindert hat.

Selbst aber das intermittirende Bluten, auf das bei den Nebennierentumoren ein besonderes Gewicht gelegt ist, — auch wir hatten es ausgesprochen in Fall 3, 4, 7, 14 —, ist bei dem diffusen Carcinom (Nr. 15) in Erscheinung getreten.

Das Facit hieraus ist, dass die Nierenblutungen bei den Strumen fast constant vorhanden sind. Es erklärt sich ja leicht aus dem eminenten Gefässreichthum der Geschwulst und aus ihrer Tendenz, in die Blutbahnen vorzudringen und weiterzuwuchern, wie auch mehrere unserer Fälle zeigten (Nr. 3, 4 und 9). Ebenfalls sehr häufig und zwar in 50 Proc. besteht die Hämaturie bei den anderen malignen Nierentumoren; ausgeschlossen sind dabei die embryonalen Adenomcarcinome, über die wir keine Erfahrung besitzen. Vielleicht eine relativ hohe Zahl der letzteren in seinen Tabellen haben Kocher zu dem Dictum veranlasst, dass nur in 1/3 aller Nierentumoren Blutungen vorkämen. Denn dass sie bei Kindern viel seltener wie bei Erwachsenen, hat schon Guyon[1]) constatirt.

Als markant wäre vielmehr nur das hervorzuheben, dass gerade bei den reinen, echten Carcinomen, nämlich dem diffus-infiltrirenden und dem Carcinom des Nierenbeckens, die eingetretene Kachexie anamnestisch besonders hervorgehoben wurde, im Gegensatz zu den anderen Tumorarten, speciell Strumen, wo dies nur selten der Fall, aber lange nicht so ausgesprochen im Verhältniss zur Grösse und Dauer der Entwicklung war.

Werfen wir dann noch einen Blick auf die therapeutischen Resultate, welche durch die Operation erzielt wurden, so haben wir gesehen, dass bald nach der Operation

I. bei transperitonealem Vorgehen

a) von den 6 unverschieblichen † 4 = 66,66 Proc.,
b) von den 7 verschieblichen † 1 = 14,21 Proc.,

II. bei lumbalem Vorgehen

c) von den 2 operirten † 1 = 50,0 Proc.

Summa: von den 15 operirten † 6 = 40,0 Proc.

Der eine Todesfall der Gruppe c traf eine schwer carcinomatöse Frau, die schon Metastasen aufwies, auch bei Gruppe b handelte es

1) Guyon, Diagnostic précoce des tumeurs malignes du rein. Annales des malad. des organs génitaux-urin. VIII. Bd. 1890.

Digitized by Google

sich um eine durch Carcinommetastasen kachectische Patientin. Was schliesslich Gruppe a betrifft, so waren es z. Th. so denkbar schlechte Fälle, wo eine Operation, wie sich später zeigte, kaum noch einen Erfolg verheissen konnte.

Bei dem einen Fall von Struma scheint mir eine universelle amyloide Degeneration vorgelegen zu haben. Diese findet sich ziemlich häufig bei den Strumen, so dass schon an eine Parallele zwischen ihr und dem Glykogengehalt der Strumen gedacht ist.

Diese Zahlen zeigen nun, dass das transperitoneale Vorgehen, welches in der Hauptsache bei uns in Anwendung gekommen, durchaus keine ungünstigeren Zahlen ergiebt, wie das so oft von den Vertretern anderer Richtungen behauptet ist.

Wir stehen damit in Uebereinstimmung mit Hildebrand (1895), der dasselbe aus der Göttinger chirurg. Klinik constatiren konnte, wie mit dem von Perthes, der sah, dass nicht die Methode, sondern eine frühzeitige Diagnose der Hauptfactor zur Herabsetzung der Mortalität nach Nephrectomie wegen malignen Tumors ist.

Wie stellen sich nun unsere Dauerresultate?

Folgende Liste giebt darüber einen Ueberblick.

		starb nach der Operation
Fall V		1/4 Jahr,
= XIII		1/2 Jahr,
= IX	lebt	5/6 Jahr p. op.,
= VI	starb	1 Jahr,
= XIV	lebt	1 Jahr p. op. wohl u. munter,
= VII	starb	1 3/4 Jahr,
= XII	starb	2 1/2 Jahr,
= VIII		?
= X	lebt	5 Jahre p. op.

Unter dem Begriff der Dauerheilung glaubt Wagner die Fälle anführen zu können, bei denen nach mindestens zwei Jahren ein Recidiv ausbleibt, da dieselben nach 2 Jahren mit ganz verschwindenden Ausnahmen kaum noch auftreten würden. Er giebt für solche Dauerheilungen 26 Fälle, die in der Literatur sich finden, an.

Unser Fall XII würde aber auch als Dauerheilung aufzufassen sein. Die Todesursache desselben habe ich aber nicht genau eruiren können, doch glaube ich nach Allem, dass man lieber die Küster'sche Grenze von 3 Jahren annehmen soll.

Dann verschlechert sich allerdings die Statistik gleich gewaltig, denn von 155 publicirten Fällen, welche von 263 die Operation über-

Digitized by Google

standen, waren nur 9 nach 3 Jahren recidivfrei.[1]) Nur die Israel'sche Statistik[2]) zeichnet sich auch hier wieder durch glänzende Zahlen aus, da von seinen 21 primär geheilten Patienten 7 Recidive bekamen, während von den übrigbleibenden 6 länger als 3 Jahre recidivfrei blieben = 60 Proc.

Wir können den Küster'schen 9 Fällen als 10. unsere Nr. X hinzufügen, welche im 5. Jahre frei von Recidiven geblieben ist.

Die Vorschläge, diese nicht sehr erfreulichen Zahlen zu bessern, zielten dahin, die Diagnose frühzeitiger zu ermöglichen.

Die palpatorische Sicherstellung ist nach Küster dadurch erschwert, dass am häufigsten die Mitte der Niere der Sitz des Tumors ist, denn von 194 genau beschriebenen Tumoren gingen

80 von der Mitte,
60 vom unteren Pol,
54 vom oberen Pol aus.

Zur letzten Gruppe kommen dann noch die Erkrankungen der Nebenniere und zu der ersten die primären des Nierenbeckens, von denen wir ja auch zwei Vertreter haben.

Von unseren anderen 11 näher bekannten Tumoren ist zu constatiren, dass einer (Nr. 18) die Niere in toto einnahm, einer (Nr. 17) im oberen Pol lag, 7 lagen in der Mitte und im unteren Pol, während 2 Strumen (Nr. 3 u. 14) sich in der Mitte hielten und einen grösseren oberen und kleineren unteren Nierenpol freiliessen, welche kapuzenartig der Geschwulst ansassen.

Palpatorisch war diese Abgrenzung zwischen Niere und Tumor bei uns nie nachzuweisen. Pawlick[3]) glaubt, dass dieses diagnostische Merkmal zur Sicherstellung der Diagnose sehr werthvoll sei, indem es einen fraglichen Bauchtumor direct als der Niere angehörig kenntlich macht. In den von ihm mitgetheilten Fällen war der obere Theil der Niere knaufartig erhalten gewesen, aber die ganze Niere derart gesenkt, dass die Tastung wesentlich erleichtert; das sind aber sehr seltene Fälle.

Wir haben derartige Hilfsmittel kaum nöthig gehabt, denn abgesehen von dem diffusen Carcinom, welches die Grösse der Niere fast garnicht beeinflusst hatte, und Fall 14, waren die Tumoren alle derart, dass sie mit Leichtigkeit zu erkennen waren.

Und daher stimme ich mit Rovsing überein, dass wir von der

1) Küster, Centralbl. f. d. Sexualorgane. 1897.

2) Israel, Centralbl. f. Chirurgie. 1897. S. 1039.

3) Pawlick, Casuistische Beitr. zur Diagn. u. Ther. der Geschwülste der Nierengegend. Langenbeck's Archiv. LIII. Bd. 1896.

Digitized by Google

Digitized by Google

Fig. 1.

Fig. 3.

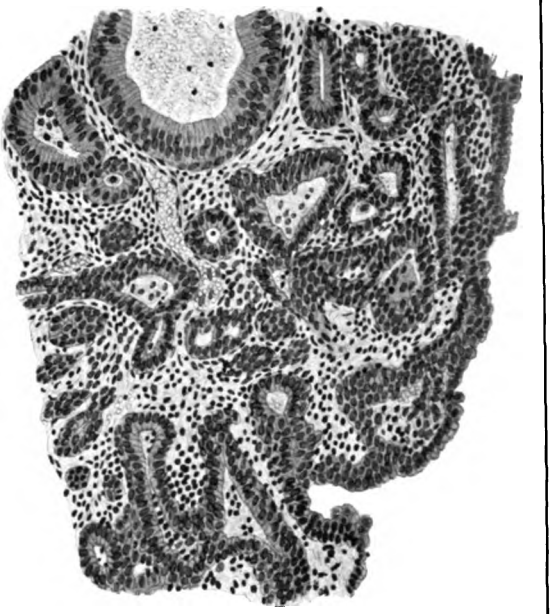

Fig. 2.

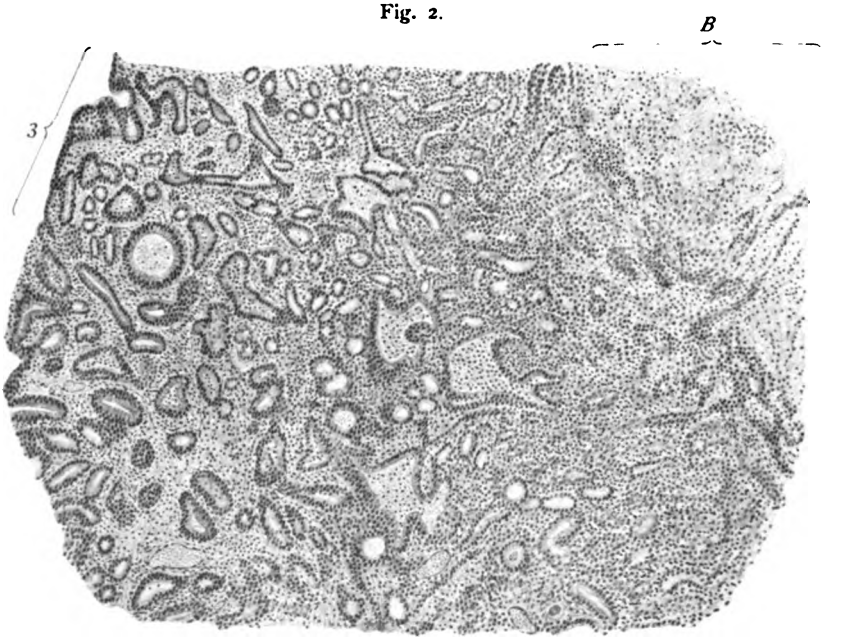

Grohé. Druck von August Pries in Leipzig.

Verlag von F. C. W. Vogel in Leipzig.

Digitized by Google

weiteren Ausbildung der diagnostischen Nierenpalpation nicht allzuviel zu erwarten haben. Der pract. Arzt ist es, welcher die Fälle zuerst in die Hände bekommt, der kann sich unmöglich eine derartige, auf viel Empirie gestützte Fertigkeit aneignen. Dass einer der erfahrensten Nierenchirurgen die Palpation des kirschgrossen Tumors selbst als etwas Besonderes angesehen, zeigt zur Genüge die Schilderung, wie dies in Anwesenheit von 6 Aerzten geschehen sei; also verlange man doch nicht specialistische Technik von unsern Aerzten.

Bei jeder Nierenblutung gleich an einen Tumor zu denken, halte ich auch für einseitig. Specielle Arbeiten über Nierentumoren bezeichnen die Hämaturie natürlich als ein wesentliches Symptom. Liest man Specialarbeiten über andere Nierenerkrankungen, so wird von diesen oft die Hämaturie ebenfalls als Symptom sehr weit herangezogen, so möge man die jüngste Arbeit von König [1]) über Nierentuberculose einsehen. Ich will nur noch erinnern an die Hämaturien, die sogar bei scheinbar gesunden Nieren beobachtet sind [2]), ganz abgesehen davon, dass der Grund bei Hämaturie aus den tieferen Harnwegen stammmen oder seine Provenienz überhaupt vorläufig unaufgeklärt bleiben kann.

Was mir am Wichtigsten erscheint, ist, dass jeder pract. Arzt bei jedweder unklaren Hämaturie den Patienten möglichst bald einem geschulten Chirurgen zuweist und das ist heutzutage nicht so schwierig, umsomehr da durch die Kassen die Krankenhausbehandlung solchen Patienten wesentlich erleichtert ist. Der prakt. Arzt kann dies aber um so eher, als er mehr und mehr erfährt, dass durch fachkundige genaue Untersuchung einmal die Diagnose wesentliche Fortschritte gemacht hat, dann aber auch die Chirurgie der Nierenerkrankungen in immer ausgedehnterem Maasse als Heilfactor mit in Betracht zu ziehen ist, und er dadurch seinen Patienten den besten Dienst erweist.

Erklärung der Abbildungen auf Tafel I.

Gezeichnet von B. Keilitz-Wien.

Fig. I. Carcinoma papilliforme des Nierenbeckens (Fall 6, Anna B., 37 Jahre). Von dem Nierenbecken (*B*) erheben sich die Tumorwucherungen (Zeiss a^2, Oc. 2. Vergr. $^{12}/_1$).

Fig. II. Adenocarcinom des Nierenbeckens (Fall 11, Auguste W., 60 Jahre). *B* Bindegewebe des Nierenbeckens, auf dem sich die Geschwulst aufbaut (Zeiss B, Oc. 1. Vergr. $^{60}/_1$).

Fig. III. Vergrösserung der in Fig. II mit 3 bezeichneten Stelle (Zeiss D, Oc. 1. Vergr. $^{175}/_1$).

1) König, Deutsche Zeitschr. f. Chirurgie. LV. Bd. 1900.

2) Naunyn, Hämaturie aus normalen Nieren und bei Nephritis. Grenzgebiete. V. Bd. 1899.

Digitized by Google

II.

Aus der chirurgischen Abtheilung des Garnisons-Spitales Nr. 1 in Wien. Vorstand: Regimentsarzt Dr. Alfred Zimmermann.

Ein Beitrag zur Casuistik der Tuberculosis herniosa.

Von

Regimentsarzt Dr. Friedrich Justian,
Secundärarzt der Abtheilung.

Das Verdienst, zuerst auf diese relativ seltene Form der Tuberculose aufmerksam gemacht zu haben, gebührt den Franzosen; denn Lejars brachte als erster am Ende der achtziger Jahre des vorigen Jahrhunderts 7 Fälle, von denen 6 aus der Litteratur zusammengetragen sind, der 7. aber über eine eigene Beobachtung berichtet.

Im Jahre 1895 hat dann Tenderich in der Deutschen Zeitschrift für Chirurgie (Bd. XLI) 3 neue Beobachtungen publicirt, und aus der Litteratur 19 weitere, unter welchen sich auch die von Lejars befinden, gesammelt, so dass bis 1895 22 Fälle von Bruchsacktuberculose veröffentlicht worden waren. Unter diesen Arbeiten ist besonders die von Bruns bemerkenswerth, weil darin zuerst über Diagnose und pathologische Anatomie der Erkrankung ausführlicher gesprochen wird. Auch ist er es, der den Namen „Tuberculosis herniosa“ creirte. Im Jahre 1896 erschien in den Beiträgen zur klinischen Chirurgie eine Publication von Dr. Carl Roth aus der Heidelberger Klinik, in welcher Roth 19 Fälle aus der früheren Litteratur bringt und 3 neue Fälle aus der Heidelberger Klinik bespricht; offenbar ist ihm die Arbeit Tenderich's entgangen; denn sonst könnte er nicht die Gesammtzahl der beschriebenen Fälle mit 22 angeben. Im Jahre 1897 erschien in der Petersburger medicinischen Wochenschrift eine Arbeit von Brackel, welche zwei neue Fälle enthält, weiters Anno 1898 in der Wiener klinischen Wochenschrift ein Beitrag von Sternberg, und auch im Jahre 1898 eine Publication von Broca in Durante's Festschrift. Leider war mir diese Veröffentlichung, die 15 Fälle von Bruchsacktuberculose im kindlichen Alter behandelt, nur im Referate des Centralblattes für Chirurgie zu-

Digitized by Google

gänglich. Berücksichtigt man nur die casuistisch näher ausgeführten Fälle, so ergiebt sich die Zahl von 28, abgesehen von den 15 Fällen von Broca, von welchen mir, wie gesagt, keine Einzelheiten bekannt sind. Es ist nun gewiss auffällig, das bei der grossen Anzahl von Hernienoperationen, welche sich ja seit der Einführung von Bassini's Methode gewiss in ausserordentlicher Weise vermehrt hat, nicht öfter derartige Erkrankungen zur Beobachtung gelangt und besprochen worden sind, so zwar, dass man annehmen darf, dass die Tuberculosis herniosa immerhin eines der selteneren Vorkommnisse darstellt. Deshalb mag es nicht ungerechtfertigt erscheinen, wenn ich den früher erwähnten 28 Fällen die Casuistik des 29. anfüge.

Am 24. Juli 1900 kam auf die chirurgische Abtheilung des Garnison-Spitales Nr. 1 in Wien der Infanterist S. J. mit der Bitte, ihn von seinem rechtsseitigen Leistenbruche zu befreien. Der 22 Jahre alte, im zweiten Dienstjahre stehende Mann will bisher immer gesund gewesen sein; seit zwei Wochen bemerkte er in der rechten Leistengegend eine Geschwulst, die sich beim Gehen vergrössert, bei Bettruhe hingegen verschwindet und mässig schmerzhaft ist. Seit einigen Tagen besteht Kurzathmigkeit, und treten öfter stechende Schmerzen in der linken Thoraxhälfte, besonders hinten unten, auf.

Status praesens: Mittelgrosser Mann. Etwas anämisch. Musculatur und Fettpolster mässig entwickelt. Die Inspection des Thorax ergiebt nichts Abnormes. Die Percussion ergiebt links vorn absolute Dämpfung von der 4. Rippe abwärts, hinten absolute Dämpfung von der Mitte der Scapula nach abwärts. Ueber der Dämpfung abgeschwächter Stimmfremitus und in den unteren Partieen aufgehobenes Athmen. Die Untersuchung des Abdomens zeigt in der rechten Leistengegend eine mannsfaustgrosse Geschwulst, welche in das Scrotum hinabsteigt, nach oben zu im Leistencanale verschwindet: beim Activiren der Bauchpresse wird sie grösser und praller, ist reponibel, verschwindet ganz nach längerer Bettruhe. Der Leistencanal ist für 2 Finger durchgängig. Die Percussion der Geschwulst ergiebt tympanitischen Schall. Sonst zeigt das Abdomen überall normale Verhältnisse.

Diagnose: Hernia inguinalis dextra libera. Pleuritis exsudativa sinistra. Patient wird zunächst zur Behandlung seiner Rippenfellentzündung auf die interne Abtheilung transferirt.

Da die interne Therapie keine wesentliche Aenderung des Exsudates zu erzielen im Stande war, wird am 22. September 1899 zur Entleerung desselben durch Thoracocentesis geschritten. Es wurden 1000 ccm einer serösen, leicht getrübten Flüssigkeit entleert, welche spärliche Fibrinflocken enthält. Die mikroskopische Untersuchung zeigt eine grosse Menge mononucleärer Leukocyten, spärliche polynucleäre Leukocyten, rothe Blutkörperchen in geringer Menge, Detritus und Fibrinflöckchen. Da das Fieber, welches sich zwischen 37,5 und 39,5° bewegt, auch nach der Punction sich nicht viel ändert, wird mit Rücksicht auf den Befund ausser-

Digitized by Google

ordentlich zahlreicher Leukocyten ein sich etablirendes Empyem vermuthet, und am 24. September zur Thoracolomie geschritten.

Narkose mit Billroth-Mischung. Schnitt 6 cm lang im 6. Intercostalraum, in der hinteren Axillarlinie. Eröffnung der Pleurahöhle. Es entleeren sich circa 200 ccm einer trüben, serösen, mit spärlichen Fibrinflocken gemischten Flüssigkeit; kein Eiter. Drainage; Verband. Patient fieberte noch einige Zeit, doch erhob sich die Temperatur nie mehr über 38, 38,5, und nach ungefähr 2 Wochen war der Mann vollständig fieberfrei. Die Thoraxfistel schloss sich langsam und war Anfangs December vollständig geheilt. Der Percussionsbefund ergab rechts normale Verhältnisse, links von der Mitte der Scapula abwärts leichte Dämpfung, welche auf Schwartenbildung zurückgeführt wurde. Die Athmung war überall hörbar, vesiculär; links unten zeigten sich die Symptome eines Katarrhes der gröberen Bronchien. Das vorwiegend schleimige Sputum ergab bei wiederholten Untersuchungen auf Tuberkelbacillen stets einen negativen Befund. Der Mann erholte sich zusehends, ging fleissig herum und sollte behufs völliger Wiederherstellung auf längere Zeit beurlaubt werden; bat jedoch, ihn zuerst von seiner Hernie zu befreien. Da er bereits zwei Monate fieberfrei, der Bronchialkatarrh fast geschwunden, und sein Aussehen ein befriedigendes war, wurde seinem Wunsche willfahrt und am 6. Februar zur Operation geschritten. Radicaloperation nach Bassini ausgeführt von dem Chef der Abtheilung, Regimentsarzt Dr. Zimmermann. Narkose mit Billroth-Mischung. Nach Freilegung des Bruchsackes zeigt sich derselbe als sehr derber, stellenweise verdickter, Flüssigkeit enthaltender Schlauch. Die Flüssigkeit lässt sich leicht in die Bauchhöhle zurückbringen. Nach Incision und Entleerung einer grösseren Menge von rein seröser Flüssigkeit zeigt sich, dass die Innenfläche des leeren Bruchsackes mit miliaren bis hirsekorngrossen, gelblichweissen Knötchen übersät ist, ebenso die Serosa einer vorgezogenen Dünndarmschlinge. Es wurde nun der Bruchsack an seinem innig verwachsenen peripheren Ende frei präparirt, ebenso so weit als möglich abdominalwärts isolirt, aus dem Abdomen durch Druck auf dasselbe flüssiges Exsudat in geringer Menge entleert, hierauf der ganze Bruchsack exstirpirt, sein abdominales Ende mittelst Durchstechungsligatur versorgt und zum Verschlusse des Leistencanales nach der bekannten Bassini'schen Methode geschritten, sodann die Operationswunde vollständig geschlossen. Am 2. Tage nach der Operation trat eine ziemlich schmerzhafte Anschwellung der rechten Scrotalhälfte auf, welche auf Verbände mit essigsaurer Thonerde zurückging. Von da ab gestaltete sich der Wundverlauf durchaus normal; am 15. Tage nach der Operation war die Wundheilung per primam intentionem beendet und die Operationswunde vollständig geschlossen. In der ersten Woche post operationem stellten sich Abendtemperaturen bis zu 38,8 — 39,0° ein, die aber bald heruntergingen. Im Abdomen hatte sich inzwischen neuerdings eine geringe Menge Exsudates angesammelt, das auf einen Schmierseifencyklas hin aber stetig abnahm. Gegenwärtig geht der Mann seiner Genesung entgegen.

Stellt man nun den eben beschriebenen Fall in Vergleich zu den früher publicirten, so ergiebt sich für die Aetiologie der Erkrankung

Digitized by Google

zunächst Folgendes. Es handelt sich offenbar um eine secundär im Anschluss an eine Tuberculosis serosarum, speciell an eine latent gebliebene Tuberculosis peritonei aufgetretene gleichartige Erkrankung des Bruchsackes. Es scheint hier einer jener Fälle vorzuliegen, in welchen die Tuberculose der serösen Häute primär aufgetreten ist, da weder die Erscheinungen in der Lunge, noch auch die Untersuchung der anderen Organe dafür sprechen, dass irgendwo anders als an den serösen Auskleidungen des Brust- und Bauchraumes Erscheinungen tuberculöser Natur beständen. Wenn auch die Anschauungen namhafter Pathologen über die Häufigkeit des primären oder secundären Auftretens der Tuberculosis serosarum sehr auseinandergehen, so ist doch die Mehrzahl derselben der Ansicht, dass die primäre Form der Serosentuberculose eine Seltenheit ist. Speciell bei der Tuberculosis herniosa nun stehen sich zwei Ansichten gegenüber. Erstens Bruns, welcher die Erkrankung, für die meisten Fälle wenigstens, als secundäre, zweitens Jonnescu, der sie als primäre auffasst. Jonnescu macht geltend, dass sich die Tuberculose der Serosen am liebsten an den tiefsten Stellen entwickle in Winkeln, in Divertikeln; dass der Ansiedelung von Infectionskeimen Vorschub geleistet werde durch die Verlangsamung des Blutstromes an der doch stets relativ verengten Bruchpforte, sowie durch die nicht seltenen Attaquen von Peritonitis herniosa simplex; endlich führt er auch noch mechanische Insulte ins Feld, welchen die Hernien, speciell durch die meist unzweckmässig construirten, oder doch nicht rationell angelegten Bruchbänder und andere zufällige Schädlichkeiten ausgesetzt sind. Halten wir nun dem gegenüber die einschlägige Litteratur, so ergiebt sich, dass von den 28 Fällen fünfzehn nachweislich an irgend einem anderen Organe tuberculös erkrankt oder wenigstens mit Tuberculose erblich belastet waren. Nur einmal konnte ein, wenn auch nicht ganz einwandsfreier, Zusammenhang mit einem Trauma constatirt werden, nämlich in dem zweiten von Roth publicirten Falle, wo übrigens auch ein verdächtiger Bronchialkatarrh und erbliche Belastung vorhanden waren.

Hierbei sehe ich ganz ab von den Erkrankungen, bei welchen sich nur tuberculöse Peritonitis und Ascites vorfanden, weil bei denselben die Entscheidung, ob der Bruchsack oder das übrige Peritoneum das primär Erkrankte war, meist schwer zu stellen sein dürfte. So mag denn wohl das Urtheil gerechtfertigt erscheinen, dass gut zwei Dritttheile der Erkrankungen an Bruchsacktuberculose secundärer Provenienz sind.

Was nun Alter, Geschlecht und Art der Hernie anlangt, so ist be-

Digitized by Google

merkenswerth, dass 9 Krankheitsgeschichten von Kindern handeln, die nicht ganz 10 Jahre alt waren, so zwar, dass man unter Berücksichtigung der Broca'schen Publication, welche über 15 im Kindesalter beobachtete Bruchsacktuberculosen berichtet, zu der Annahme sich berechtigt glauben kann, dass die Form der Tuberculose häufiger im ganz jugendlichen Alter vorkommt. Was nun das Geschlecht anlangt, so überwiegen bedeutend die männlichen Individuen mit ihren so häufigen Leistenhernien, wir finden, soweit Geschlechtsangaben vorliegen, die Erkrankung 4 mal bei Frauen, darunter bei drei mit Cruralhernie behafteten, die übrigen Fälle betreffen Männer mit Inguinalhernien.

In pathologisch-anatomischer Hinsicht kann man 3 Formen der Tuberculosis herniosa unterscheiden. Erstens diejenige Form, bei der sich an der Serosa des Bruchsackes oder -Inhaltes Aussaat miliarer Knötchen findet, sie ist wohl die häufigste und findet sich in dem von mir beschriebenen sowie in 18 weiteren Fällen der Litteratur, soweit die pathologische Anatomie berücksichtigt erscheint. Selbstverständlich zeigt auch dabei der Bruchsack oft schwielige Verdickungen, vorherrschend ist aber doch die Aussaat miliarer Knötchen.

Als zweite Form wird die knotige Form beschrieben, sie tritt überall dort auf, wo durch Confluenz von miliaren Knötchen, oder von vornherein, grössere kirschkern- bis haselnussgrosse und grössere Knoten im Bruchinhalt oder an der Wand des Bruchsackes entstehen; als charakteristisches Beispiel hierfür gilt der Fall von Roth, wo es sich bei einem 55 Jahre alten, sonst angeblich gesunden Manne um eine kindskopfgrosse linksseitige Inguinalhernie handelt, die in letzter Zeit vor der Operation irreponibel wurde. Bei der Operation fand sich ein grosses Convolut von untereinander durch Adhäsionen innig verwachsenen Dünndarmschlingen, von Netz und Mesenterium mit zahlreichen theils geschwollenen, theils bereits verkästen oder vereiterten Drüsen und Infiltraten.

Endlich besteht noch eine dritte Form, entsprechend dem Sectionsbefunde, den Hayem publicirte, wo es sich um eine tuberculöse Entzündung des Bruchsackes in der Weise handelte, dass derselbe durch Septa fächerförmig in Abtheilungen getheilt sich erwies.

Betreffend die Diagnose, muss man zunächst jene Fälle ausnehmen, wo die Erkrankung zufällig bei der Autopsie entdeckt worden ist. Es sind dies 3 Beobachtungen von Cruveilhier, eine von Hayem und eine von Guinon. Es bleiben somit von den 28 Fällen der Litteratur 23, welche chirurgisch behandelt worden waren. Da wurde nun nur viermal vor der Operation die Diagnose stricte auf Tuberculosis herniosa gestellt. Einmal von Prof. Bruns durch Probe-

Digitized by Google

punction eines am Grunde des Bruchsackes gelegenen, durch Verwachsung abgesackten kalten Abscesses. Das zweite Mal in dem Falle von Bellefrage, wo ein hühnereigrosser fluctuirender Tumor bestand, dessen Inhalt sich in die Bauchhöhle entleeren liess und auf dessen Grunde dann Verdickungen und Unebenheiten zu palpiren waren. Das dritte Mal war es Geheimrath Helferich, welcher in einem Curse für die Militärärzte der Garnison Greifswald bei einem 7jährigen Knaben aus einem gleichzeitig vorhandenen Ascites und den unebenen Stellen des ins Abdomen entleerbaren Bruchsackes die Diagnose auf Tuberculosis peritonei et processus vaginalis stellte. Derselbe Symptomencomplex lag in dem zweiten Falle von Brackel vor, welcher auch richtig diagnosticirt worden ist.

Abgesehen nun von jenen operativ behandelten Bruchsack- oder Bruchinhalttuberculosen, bei welchen die tuberculöse Erkrankung im klinischen Bilde durch das Hervortreten von Incarcerations- oder Irreponibilitätserscheinungen vollkommen verdeckt und die Diagnose daher unmöglich war, wurden fast immer Netzbrüche als bestehend angenommen. Eine Annahme, welche sich aus dem Palpationsbefunde des oft verdickten, mit Strängen und Rauhigkeiten durchsetzten Bruchsackes ergiebt. Auch in unserem Falle wurde die Diagnose nicht gestellt. Theils verliess man sich auf den im Juli aufgenommenen Befund, wo von tympanitischem Schalle der Hernie die Rede ist, weshalb man Darm als Bruchinhalt vermuthete, theils ergab die Untersuchung, welche kurz vor der Narkose an dem liegenden Patienten vorgenommen wurde, einen ziemlich derben, mit kleinen Unebenheiten versehenen Strang, der vom Scrotum gegen den Leistencanal zog und für verdicktes, am Bruchsacke adhärentes Netz angesprochen worden ist. Offenbar war in der Rückenlage des Kranken die Flüssigkeit ins Abdomen zurückgetreten und man fühlte nur den verdickten Bruchsack, der als adhärentes Netz imponirte.

Der Grund, dass die Diagnose so selten gestellt worden ist, liegt wohl zunächst in der Seltenheit der Erkrankung, in zweiter Linie aber in dem Umstande, dass die Patienten mit Bruchkrankheiten zuwachsen, deren Symptome die Tuberculose verdecken.

Was nun die Prognose anlangt, so war mit Rücksicht auf die so überaus günstigen Erfolge der Laparotomie bei Peritonitis tuberculosa von vornherein eine relativ gute auch bei der Tuberculosis herniosa zu erwarten.

Von den 23 klinisch behandelten Fällen sind, soweit hierüber Angaben vorliegen, 15 Heilungen durch Operation zu verzeichnen, welche als Dauererfolge angesehen werden können. Auch Broca verzeich-

Digitized by Google

net unter seinen 15 Fällen 9 Heilungen, bei welchen die Beobachtungsdauer bereits 1—5 Jahre beträgt. Bemerkenswerth ist, dass nach der Operation nicht nur die miliaren Formen ausheilen, oder sich wenigstens bessern, sondern auch die knotigen Formen, wo es bereits zu zahlreichen entzündlichen Adhäsionen, Infiltraten und Abscessen gekommen war, wie der bereits bei der Besprechung der pathologischen Anatomie des Leidens erwähnte Fall Roth's beweist, wo bei einer kindskopfgrossen, seit einiger Zeit irreponibeln Leistenhernie, bei welcher Bruchsack und Bruchsackinhalt tuberculös erkrankt waren, die Radicaloperation versucht wurde. Da sich nach Eröffnung des Bruchsackes Schwierigkeiten boten, den grossen Tumor zu reponiren, ja letzteres auch gar nicht indicirt schien, so wurde das ganze Convolut von Darmschlingen, Netz, Drüsen und Mesenterium mit antiseptischen Lösungen abgespült, mit Jodoform eingestreut und die Operationswunde geschlossen. Nach einiger Zeit nahm die Bruchgeschwulst an Grösse ab und liess sich theilweise reponiren. Der Patient war andauernd wohl.

Was schliesslich die Therapie anbelangt, so ist es selbstverständlich, dass bei der Natur des Leidens und den so günstigen Resultaten stets ein operatives Vorgehen eingeschlagen werden soll. Der erkrankte Bruchsack wäre so weit als möglich freizupräpariren und zu exstirpiren. Auf eine, wenn auch nur theilweise, operative Entfernung tuberculös erkrankten Bruchinhaltes wird man, ganz seltene Fälle ausgenommen, natürlich verzichten müssen.

Bei gleichzeitiger Erkrankung des Hodens oder Nebenhodens wurde einigemale mit gutem Erfolge die Castration ausgeführt.

Litteratur.

Tenderich, Deutsche Zeitschrift für Chirurgie. Bd. XLI.
Bruns, Beiträge zur klinischen Chirurgie. Bd. IX.
Roth, Beiträge zur klinischen Chirurgie. Bd. XV.
v. Brackel, Petersburger medicinische Wochenschr. XXII. 42, 43. 1897.
Sternberg, Wiener klinische Wochenschrift. XI. 9. 1898.
Broca, Durante's Festschrift als Referat im Centralblatte für Chirurgie. 1898.

Digitized by Google

III.

Zur Casuistik der Aneurysmen und des Angioma arteriale racemosum.

Von

Dr. R. Stierlin,

dirig. Arzte des Kantonsspitals Winterthur.

Die Litteratur über Aneurysmen setzt sich hauptsächlich aus Casuistik zusammen. Ueber grössere Beobachtungsreihen dieser interessanten, aber doch im Ganzen seltenen Affectionen verfügt kaum ein Chirurg.

Selbst Billroth[1]) konnte an seinem Lebensabend aus einem Material von ungefähr 23000 Kranken der Wiener Klinik (1860—92) nur 26 Fälle von Aneurysmen des Halses und der Extremitäten zusammenstellen.

Grössere zusammenfassende Arbeiten müssen sich daher meist darauf beschränken, die da und dort beschriebenen Einzelbeobachtungen zu sammeln und kritisch zu sichten. Dies und der Umstand, dass Aneurysmen äusserst vielgestaltig sind, weil sie je nach Art und Ort ihrer Entwicklung sehr wechselnde Bilder bieten können, machen es erklärlich, dass, wie auch E. Hofmann[2]) betont, in der Therapie dieser Krankheiten die Wege, welche die einzelnen Autoren einschlagen, noch ziemlich stark auseinandergehen.

Fast jeder Fall birgt eben Ueberraschungen, fast jeder stellt an den Operateur seine eigenen Anforderungen: dem Individualisiren ist kaum auf einem andern Gebiete der operativen Chirurgie ein so grosser Spielraum geboten. Dabei bedarf es eines ausgezeichneten Gedächtnisses, um die Erfahrungen des einen Falles nach Jahr und Tag beim nächsten verwerthen zu können.

Unter solchen Umständen, wo Seltenheit und Vielgestaltigkeit bei einer Krankheit zusammentreffen, da sind wir, um unsere Kenntnisse

1) Billroth, Wiener klin. Wochenschr. 1893.

2) Hofmann, Beitr. zur klin. Chirurgie. Bd. XXIV.

Digitized by Google

zu bereichern, auf das Studium zahlreicher Einzelbeobachtungen angewiesen, und diese Ueberlegungen bewogen mich, die Casuistik der aneurysmatischen Erkrankungen um 3 lehrreiche, in 8jähriger selbstständiger chirurgischer Thätigkeit gesammelte Fälle zu vermehren. Zwei von diesen Kranken beobachtete und behandelte ich im Alexanderspital zu Sofia, den dritten im Kantonsspital zu Winterthur.

Ich beginne mit dem Fall von Angioma arteriale racemosum. Leider verfüge ich für denselben nicht über eine reguläre Krankengeschichte, wie es wohl wünschenswerth wäre — dieselbe ruht in den Archiven des Alexanderspitales in Sofia, allein der therapeutische Abschnitt derselben, auf den es hier in erster Linie ankommt, ist mir sehr lebhaft in der Erinnerung geblieben, und auch über das Endresultat der Behandlung bin ich informirt.

Im Herbst 1894 ging mich ein in der Mitte der Zwanziger stehender Mann, seines Zeichens Kürschner, wohnhaft in Sofia, um meine Hülfe an wegen einer Gefässgeschwulst der rechten Supraorbital- und Stirngegend. Die ersten Anfänge des Leidens datirten weit zurück. Ob ursprünglich ein Gefässmal oder eine Verletzung vorgelegen hatte, weiss ich nicht mehr. Später wurde die Geschwulst mehrmals mit dem Ferrum candens behandelt, aber ohne jeden Erfolg. Als ich sie zu sehen bekam, hatte sie reichlich die Ausdehnung eines halben Handtellers und spitzte sich an der Stelle der grössten Prominenz, oberhalb des Margo supraorbitalis, förmlich zu, indem daselbst die Narbenhaut papierdünn geworden war, so dass man jeden Augenblick eine Perforation erwarten musste. Der Tumor bedeckte das rechte Stirnbein etwa bis zur Haargrenze, schloss nach aussen mit dem äussern Augenhöhlenrand ab, erstreckte sich über den Margo supraorbitalis hinunter auf das obere Lid und nach innen bis zur Glabella. Die Geschwulst fühlte sich überall weich an, war compressibel und pulsirte lebhaft in ganzem Umfange. Nach der Peripherie hin löste sie sich in zahlreiche, einzelne, arterielle Gefässe auf. Dass nur durch Exstirpation dieses Rankenangiom zum Verschwinden gebracht werden könne, war mir sofort klar, aber bei einfacher Excision sah ich einen enormen Blutverlust voraus. Ich ging daher so vor. Eine kräftige, stark gekrümmte Hagedornnadel, mit starkem Seidenfaden armirt, wurde etwa 1—1½ cm vom obern Rande des Tumors entfernt eingestochen, bis die Spitze den Knochen berührte. Dann schob ich die Nadel immer hart auf dem Knochen vorsichtig tastend eine Strecke weit vor und stach aus. Bevor ich die Fadenenden über einem Bäuschchen Jodoformgaze knotete, legte ich die 2. Umstechungsnaht so an, dass ich zwischen Ein- und Ausstich der ersten einging, ähnlich wie man bei Kettennähten von Ovarialstielen u. s. w. verfährt, um keine Lücken zu lassen.

Auf diese Weise gelang es mir die ganze Geschwulst mit einem dicht gefügten Ring von Umstechungsnähten zu umziehen. Wohl spritzte es oft beim Einstechen hoch auf aus einer getroffenen Arterie, aber das Anziehen der Fadenenden oder die nächste Naht stillten stets prompt die Blutung. Als der Kreis der Nähte geschlossen war, sank der Tumor zu-

Digitized by Google

sammen, und die Haut über ihm wurde stark cyanotisch — Beweis, dass eine Zufuhr von Blut durch den Schädel hindurch nicht stattfand.

Die Excision verschob ich auf eine 2. Sitzung 10 Tage später. Bis dahin erhielt der Pat. einen sorgfältig angelegten aseptischen Occlusivverband.

Nach Abnahme des Verbandes zeigte es sich, dass die umstochene Hautpartie — der ursprüngliche Tumor — nicht gangränös geworden war, sich aber auch nicht wieder gefüllt hatte.

Die Excision etwa 1 cm innerhalb des Umstechungsringes gelang nun ohne jede nennenswerthe Blutung — ich glaube nicht, dass ich mehr als 6 Ligaturen brauchte — und umfasste alle Weichtheile bis auf den Knochen. Die Umstechungsnähte, von denen die meisten dem Durchschneiden nahe waren, einzelne etwas eiterten, konnten entfernt werden. Der Defect wurde später durch Epidermistransplantation gedeckt. Die Heilung war und blieb eine vollkommene — noch 3 Jahre später sah ich den Mann oft fleissig arbeitend vor der Thüre seiner Werkstatt sitzen und wurde stets ehrerbietig von ihm begrüsst. Ob er ein Spätrecidiv, welches nach Siegmund's [1]) erstem Falle 6 Jahre auf sich warten lassen kann, bekommen hat oder bekommen wird, bin ich festzustellen allerdings nicht mehr im Falle.

Nachdem die Unzulänglichkeit der Elektropunktur, der Unterbindung einzelner zuführender Gefässe oder gar der Ligatur der grossen Arterienstämme am Halse und anderer Eingriffe erwiesen ist, sind bei der Behandlung des Rankenangioms heutzutage namentlich zwei Methoden empfehlenswerth: entweder man exstirpirt die ganze erkrankte Weichtheilpartie mit dem Messer, oder man sucht durch Alkoholinjectionen zwischen die Gefässe diese zur Verödung zu bringen. Unterbindung mehrerer zuführenden Arterien und nachherige elektrolytische Behandlung der Geschwulst empfiehlt zwar neuerdings Beaumont[2]); doch dürfte das Verfahren kaum viele Nachahmer finden. Für die schon von Plessing[3]) erprobte Wirksamkeit der Alkoholinjectionen hat in letzter Zeit Lieblein[4]) einen neuen glänzenden Beweis erbracht, indem er über einen Fall referirt, wo Wölfler bei einem mächtigen Aneurysma cirsoïdeum durch 402 Einspritzungen volle Heilung erzielte. Der Fall lehrt, dass von Alkoholinjectionen auch da noch etwas zu erhoffen ist, wo wir der grossen Ausbreitung der Erkrankung wegen das Messer resignirt wegzulegen genöthigt sind.

Wo die Excision aber möglich erscheint, soll sie entschieden in erster Linie in Frage kommen. Dem Beispiel von Heine[5]) sind hierin

1) Siegmund, Deutsche Zeitschr. f. Chirurgie. Bd. XXXVII. 1893.
2) Beaumont, Brit. med. Journ. 1897.
3) Plessing, Arch. f. klin. Chirurgie. Bd. XXXIII.
4) Lieblein, Beitr. z. klin. Chirurgie. Bd. XX.
5) Heine, Prager Vierteljahrsschrift f. prakt. Heilkunde. 1869.

Digitized by Google

Rose[1]), Körte[2]) und Andere gefolgt, so dass die Zahl der durch Exstirpation geheilten Fälle schon eine ganz stattliche sein dürfte. Auch ich[3]) konnte seiner Zeit aus der Krönlein'schen Klinik über einen Fall von glücklich exstirpirtem, beginnendem Rankenangiom berichten.

Allein aus freier Hand ausgeführt, bleibt bei grösserer Ausdehnung der Geschwulst die Exstirpation des Rankenaneurysma doch ein Wagniss, welches den kühnen Operateur nicht immer mit Erfolg lohnt.

Gerne wird man daher Hilfsmittel in Anwendung bringen, welche in wirksamer Weise die Blutung bei der Operation mässigen. Dahin zielt die vorgängige Unterbindung der Art. carotis, deren sich Heine und Körte mit Vortheil bedienten. Gute Dienste leisteten ferner in dem zweiten der von Siegmund beschriebenen Fälle ein um den Kopf gelegter Gummischlauch, sowie an den Schädel fest angedrückte Guttaperchaplatten.

Ebenso wirksam als diese Maassnahmen erwies sich mir das oben beschriebene Verfahren der kettenförmigen Umstechungsnaht rings um den Tumor, an das man die Exstirpation entweder sofort oder erst nach einigen Tagen anschliesst. Ganz zweckmässig wird es sein mit der Exstirpation mindestens bis zum folgenden Tage zu warten und sie auch dann nur in dem Falle zu machen, wenn der umstochene Weichtheillappen Zeichen beginnender Gangrän zeigt, sonst aber ruhig 8—10 Tage zuzuwarten, wie ich es that.

Der Nahtkreis muss recht reichlich bemessen sein, damit man, ohne zu wenig wegzunehmen, ringsum 1—1½ cm nach innen von der Umstechungslinie excidiren kann.

Die Idee, Rankenangiome durch Umstechungsnähte zu isoliren, ist nicht neu. Heineke[4]) erwähnt ihrer bereits — allerdings nicht in empfehlendem Sinne. Er fürchtet einerseits die Blutungen aus den Stichcanälen, andererseits sah er in einem Falle eigener Beobachtung aus der vorantiseptischen Zeit Fieber, Fröste, Anschwellung und partielle Gangrän der Schädeldecken eintreten, was ihn begreiflicherweise nicht zu einer Wiederholung der Verfahrens ermunterte.

Aber unter dem Schutze der Asepsis darf man Manches wagen, was man früher nicht ungestraft thun konnte — so auch diese Um-

1) Bloch, Beitr. zur Kenntniss der Aneurysmen. Inaugural-Dissertation. Zürich 1881.

2) Siegmund, l. c.

3) Zur Casuistik pulsirender Geschwülste am Kopfe. Beiträge zur klin. Chirurgie. VIII.

4) Heineke, Deutsche Chirurgie. 1882. S. 136.

Digitized by Google

stechungen. Ausserdem soll man es eben nicht zur Gangrän des Tumors kommen lassen, sondern bei den ersten Anzeichen derselben zur Exstirpation schreiten. Hierzu ist tägliches Wechseln des Occlusivverbandes während der ersten halben Woche nach der Operation erforderlich.

Unter diesen Cautelen glaube ich das Verfahren überall da empfehlen zu dürfen, wo, wie fast überall am Schädel, im ganzen Umkreise des Angioms eine glatte, knöcherne Unterlage vorhanden ist.

2. Fall. Aneurysma traumaticum verum arteriae femoralis sin.

Christo Krsteff, 26 Jahre alt, aus Sofia, wird am 3. Januar 1896 ins Alexanderspital zu Sofia aufgenommen.

Die Anamnese ergiebt, dass Pat. vor 5 Jahren einen Gewehrschuss ins linke Bein erhielt. Die Schusswunden heilten reactionslos aus, aber an der Innenseite des Oberschenkels entwickelte sich nach und nach eine Anschwellung, die stetig, wenn auch langsam, an Grösse zunahm. Mit dem Wachsthum der Geschwulst gingen stärker und stärker werdende Schmerzen in der Wadengegend Hand in Hand. Pat. stellte sich zuerst in meiner Privatsprechstunde vor und wurde dann als casus rarus von mir zur Operation in die chirurgische Abtheilung des Alexanderspitals dirigirt.

Status praesens: Kräftiger, gut gebauter, gesund aussehender, junger Mann. An den inneren Organen nichts Auffallendes.

Am linken Oberschenkel sieht man so ziemlich in der Mitte der Innenseite einen annähernd halbkugeligen, orangegrossen Tumor, an dem schon von Weitem Pulsationen sichtbar sind. Die Geschwulst misst in der Längsrichtung über die Kuppe 12, in der Quere 11 cm. Sie ist mit normal aussehender, frei verschieblicher Haut bedeckt, die auf dem Scheitel des Tumors eine runde, alte Narbe von 11 mm Durchmesser trägt.

Gegen den Knochen lässt sich die Geschwulst nur im Zusammenhang mit der Musculatur verschieben. Ihre Oberfläche ist glatt, ihre Consistenz prall elastisch, Fluctuation nicht vorhanden Starke excentrische Pulsation, die bei Compression der Art. femor. am Lig. Pouparti gänzlich aufhört, sowie ein lautes Blasegeräusch sichern vollkommen die Diagnose Aneurysma. Druck gegen dasselbe verursacht Schmerzen in der Wadengegend.

In der Fossa poplitea etwas oberhalb des Gelenkspaltes sieht man eine zweite Hautnarbe, der erstbeschriebenen in Form und Grösse ganz analog. Eine dritte längliche Narbe bemerkt man endlich auf der Aussenseite des Unterschenkels etwa 8 cm oberhalb des äusseren Knöchels. Dort soll nach Aussage des Pat. die Kugel ausgetreten sein. Alle Bewegungen des Knie- und Fussgelenks sind ungehemmt, das Bein ist weder ödematös noch cyanotisch.

10. Januar 1896 Operation, bestehend in Totalexstirpation des Aneurysma.

Morphium-Chloroformnarkose von 1½ stündiger Dauer, Constriction dicht unterhalb des Lig. Pouparti. Schnitt an der Innenseite des Oberschenkels der Richtung der Art. femor. entsprechend, Bloslegung der Art.

Digitized by Google

femor. oberhalb des Tumors in der Spitze des Scarpa'schen Dreiecks. Das gehörig isolirte Gefäss wird zwischen 2 starken Seidenligaturen durchgeschnitten. Dem peripheren Stumpf entlang wird dann das Aneurysma allmählich von oben nach unten isolirt unter sorgfältiger Schonung der Schenkelvene. Im untersten Abschnitt und an der hinteren Wand wird die Präparation schwierig. Ich ziehe daher vor, jetzt den Sack zu spalten und zwar der ganzen Länge nach. Nach Ausräumung der darin enthaltenen Gerinnsel ist es nun viel leichter, die Rückwand des Aneurysma und die Austrittsstelle der Arterie frei zu bekommen und die letzere nach ausgiebiger Isolirung zu unterbinden und durchzuschneiden. Nachdem ich mich überzeugt hatte, dass grössere Gefässe aus dem Aneurysmasacke nicht entspringen, liess ich die Constriction lösen. Ich hatte thatsächlich nur einige Muskelgefässe zu fassen — die Blutung im Bereiche der Geschwulst stand vollkommen. Die Ligaturen der kräftig pulsirenden Stümpfe der Femoralis hielten sehr gut.

Während der Verband angelegt wurde, bemerkte man bereits eine deutliche Cyanose und eine Herabsetzung der Hauttemperatur des operirten Beines. Diese Circulationsstörung glich sich im Laufe von 2 Tagen bei Hochlagerung des Gliedes vollständig aus.

Der Verlauf gestaltete sich durchaus günstig, einzelne Fadenausstossungen abgerechnet.

Am 11. Februar, also einen Monat nach der Operation, konnte Pat. ganz geheilt entlassen werden.

Betrachtete man das Präparat, so erkannte man leicht, dass nur die mediale Wand der Art. femoralis sich an der Bildung des Aneurysmasackes betheiligt hatte. Ein- und Austrittsstelle des Gefässes lagen nämlich an der lateralen Wand des Sackes nur 3 cm von einander entfernt, und der dazwischen liegende Theil der Arterienwand zeigte gar keine Ausbuchtung und war viel dicker als die übrige Wand des Aneurysma. Wir hatten also ein wandständiges Aneurysma vor uns, überdies ein Aneurysma verum in des Wortes engster Bedeutung. Denn der ganze Sack war von glatter, weisslichgelber Intima lückenlos ausgekleidet. Die ziemlich voluminösen, entfärbten Fibringerinnsel, welche das Aneurysma enthielt, lagen theils frei in dessen Höhlung, theils bedeckten sie zwiebelschalenartig geschichtet die Wandung; überall aber liessen sie sich von dieser leicht abziehen, worauf die intacte Intima zu Tage trat.

Aus diesem Sachverhalt dürfen wir, wie mir scheint, mit Bestimmtheit auf folgende seltene und interessante Art von Verletzung schliessen: das Projectil (aus einem Militärgewehr) trat in der Mitte der Innenseite des Oberschenkels ein, kreuzte und streifte die mediale hintere Wand der Arteria femoralis, dabei aber nur die äusseren Wandschichten derselben verletzend, ohne das Lumen des Gefässes zu eröffnen. Diese geschwächte, verdünnte Stelle der

Digitized by Google

Arterienwand bildete in der Folge den Ausgangspunkt des Aneurysma. In der Kniekehle trat die Kugel aus, und, indem sie noch die Aussenseite der Wadengegend streifte, verursachte sie dort eine oberflächliche Wunde in Form einer Rinne. Höchst wahrscheinlich hielt der Patient, als er den Schuss empfing, sein linkes Bein im Knie leicht flectirt.

Da der Fall einer in sich abgeschlossenen Beobachtung entspricht, habe ich es nicht für nöthig erachtet in der Litteratur nach analogen Vorkommnissen zu fahnden — vorhanden sind ja gewiss welche in kriegschirurgischen Berichten.

Ich bin bei der Therapie des Falles radical zu Werke gegangen, weil die Verhältnisse relativ einfach und übersichtlich lagen und ziemlich leichte Ausführbarkeit der Exstirpation versprachen, weil es sich um einen jungen, kräftigen Mann handelte, bei dem ungeschwächte Herzkraft vorausgesetzt werden durfte, und weil — ich will es offen bekennen — mich die Aussicht auf ein schönes und seltenes Präparat lockte.

So argumentirte ich damals. Ende 1896 aber erschien eine Arbeit von Schally[1]), die mich in einem nächsten, ähnlichen Falle unbedingt veranlassen würde, vor der Exstirpation wenigstens einen Versuch mit methodischer Compression zu machen. Schally zeigt uns nämlich an Hand einer Statistik von Erichsen, dass nach operativer Behandlung der Aneurysmen in 25 Proc. der Fälle Gangrän der betreffenden Extremität erfolgte — ein allerdings erschreckend hoher Procentsatz dieses für den Patienten so gefährlichen, zum Mindesten aber kläglichen Misserfolges. Andererseits bringt uns Schally Belege für die Wirksamkeit der Digitalcompression in Gestalt von 4 tadellosen Heilungen aus der Wölfler'schen Klinik betreffend 2 Aneurysmen der Schenkelarterie, einen Fall von Aneurysma art. subclaviae und einen Fall von Exophthalmus pulsans. Demnach ist für Aneurysmen unter allen Umständen zunächst ein Versuch mit Compressionsbehandlung indicirt. Zu der nämlichen Ansicht gelangt Schopf[2]) für die Therapie der Aneurysmen der Arteria ileo-femoralis, nachdem der von ihm beschriebene Fall von Exstirpation ebenfalls eine Gangrän des Unterschenkels nach sich gezogen hatte.

Scheitert die Compression, so hat man die Wahl zwischen den verschiedenen blutigen Behandlungsmethoden, unter denen die zweizeitige, Mikulicz'sche Modification des Verfahrens nach Antyllus

1) Schally, Prager med. Wochenschrift. 1896. Nr. 51 u. 52. Ref. Centralbl. f. Chirurgie. 1897. Nr. 17. S. 503.

2) Schopf, Wiener klin. Wochenschr. 1898. 47.

Digitized by Google

und die Exstirpation des Aneurysmasackes wohl am meisten empfohlen werden dürften.

Die Antyllus'sche Methode ist die schonendere, schonender namentlich in Beziehung auf ein Ereigniss, welches die Gefahr der Gangrän mit grosser Wahrscheinlichkeit heraufbeschwört: die Verletzung des Hauptvenenstammes. Dagegen gewährt die sorgfältig ausgeführte Exstirpation die Beruhigung, dass Nachblutungen so gut wie ausgeschlossen sind.

3. Fall. Aneurysma spontaneum arteriae iliacae communis utriusque.

Bosshard H., 49 Jahre alt, Metzger, wohnhaft in Töss, wurde am 16. Juni 1900 in den Kantonsspital Winterthur eingeliefert als Nothfall.

Anamnestisch erfahren wir von ihm, dass er aus gesunder Familie stamme und selber bis vor wenigen Jahren nie krank gewesen sei. Venerische Infection wird aufs Entschiedenste in Abrede gestellt, so oft man den Pat. darnach fragt, Potatorium bis auf 2 Liter Wein im Tage zugegeben. Während der letzten Jahre litt Patient häufig an rheumatoiden Schmerzen und typischen Gichtanfällen — letzter Anfall vor $2^1/_2$ Monaten. Vor 3 Jahren entstand ohne ersichtliche Ursache in der linken Kniekehle eine etwa nussgrosse pulsirende „Blutgeschwulst". Der deswegen consultirte Arzt behandelte dieselbe mit Druckverbänden und erzielte damit Heilung im Laufe von ca. 6 Monaten.

Ueber den Beginn der jetzigen Krankheit vernehmen wir Folgendes: vor 2 Tagen bekam Pat. nach längerer Fahrt auf seinem Metzgerkarren einen heftigen Schmerz im Unterleibe und zwar in dem Augenblicke, als er vor seiner Wohnung vom Wagen stieg. Zu dem Schmerz gesellte sich alsbald heftiger Stuhldrang. Auf dem Abort aber wurde er von so grosser Schwäche befallen, dass er sich kaum noch bis zu seinem Bett schleppen konnte. Der eilends gerufene Arzt constatirte (laut Begleitschreiben) grosse Blässe bei kleinem Puls, in der linken Unterbauchgegend eine auf Druck sehr empfindliche Resistenz, welche gedämpften Schall gab, und in der Glutäal- und Perinealgegend ausgebreitete frische Suggillationen. Da der Zustand sich am folgenden Tage nicht wesentlich besserte, sandte der Herr College den Pat. in den Spital mit der Vermuthungsdiagnose: „Platzen eines intraabdominalen Gefässes oder Aneurysmas."

Status praesens. Grosser, starkknochiger Mann mit reichlichem Fettansatz. Puls an der Radialis kaum fühlbar, am Herzen gezählt 124, regelmässig. Die Arterie fühlt sich nicht rigide an, und erscheint nicht geschlängelt, andere sichtbare Arterien ebensowenig. Temperatur 37,5°. Respiration regelmässig, ruhig. Gesichtsfarbe sehr blass, mit einem Stich ins Wachsgelbe, Lippen und sichtbare Schleimhäute wie bei einem hochgradig chlorotischen Mädchen. Zunge trocken, belegt. An den Thoraxorganen kein abnormer Befund. Herzgrenzen normal, Herztöne leise, aber rein.

Abdomen gespannt, nicht meteoristisch. Im linken Hypogastrium

Digitized by Google

eine intensive Dämpfung, die sich aussen an den Darmbeinrand, unten ans Lig. Pouparti anlehnt, nach innen mit rundlicher Contour nach der Bauchhöhle vorspringt bis in halbe Nabelhöhe.

Im ganzen Bereich der Dämpfung äusserst druckempfindliche Resistenz, deren Grenzen nicht ganz scharf markirt sind. Pulsationen oder Geräusche sind über den gedämpften Partien nicht wahrzunehmen.

Am Damm, in der linken Glutäalgegend, an der linken Scrotalhälfte sind ausgedehnte blauschwarze Suggillationen zu sehen. Das linke Bein zeigt keine Spur von Anschwellung oder Venenstauung. Der Puls der Art. femoralis ist gut zu fühlen und synchron mit dem der rechten Seite. Eine exacte Diagnose wird zunächst nicht gestellt. Selbstverständlich ist eine sehr starke, nach Sitz und Ausbreitung wahrscheinlich subperitoneal liegende Blutung, als deren Ursache vermuthet werden:

1. Rupturirtes Aneurysma der Arteria iliaca.
2. Ruptur eines Varix im kleinen Becken.
3. Geplatztes, gefässreiches Sarkom der Darmbeinfläche oder der dortigen Muskeln.

Zu einem sofortigen Eingriff lag keine Indication vor, da offenbar in den letzten 24 Stunden das Hämatom nicht zugenommen hatte. Also exspectative Behandlung: Eisblase auf die gedämpfte Partie, Tieflegen des Kopfes, Hochlagerung des Beckens, flüssige Nahrung, innerlich Sol. acid. phosphoric. 5,0:200,0. Von Kochsalzinfusionen wird Umgang genommen, um nicht durch Erhöhung des Blutdruckes erneuter Blutung zu rufen.

Bei diesem Regime brachten die folgenden Tage erhebliche Besserung. Der Puls wurde kräftiger, voller und langsamer und blieb bereits vom 20. Juni an unter 100. Hand in Hand damit gingen Besserung des Allgemeinbefindens, Regelung des Stuhlganges, Abnahme der Empfindlichkeit der gedämpften Partie.

Die Resistenz aber schwand nicht, sondern wurde härter, praller, leichter abgrenzbar — kurz sie entsprach mehr und mehr einem wohlumschriebenen Tumor, an dem sich eine stetige, langsame Zunahme nicht verkennen liess. Hierzu traten im Laufe der nächsten 2—3 Wochen noch 2 Phänomene, welche endlich die Diagnose sicherten: Die Geschwulst begann selbständige, kräftige Pulsationen zu zeigen, und überall über derselben vernahm man, auch beim leichtesten Aufsetzen des Rohres, ein mit der Systole synchrones kurzes, stossendes Blasegeräusch.

Es handelte sich also thatsächlich um ein Aneurysma der Arteria iliaca, wahrscheinlich communis.

Die Dimensionen der Geschwulst wurden nachgerade monströs. Anfangs August reichte der Sack bereits bis gut zur Linea alba und oben bis zur Nabelhöhe — sie war also weit grösser, als das grösste Aneurysma der Aorta thoracica je werden kann. Es war nicht denkbar, dass die erkrankte Arterienwand einer solchen Ausdehnung fähig sei — man musste im Einklang mit der Anamnese und den Anfangs beobachteten Erscheinungen annehmen, dass ein ursprünglich vorhandenes Aneurysma spontaneum verum nach der Wagenfahrt vom 14. Juni geplatzt sei, und dass

Digitized by Google

der grösste Theil der jetzt fühlbaren Geschwulst einem Aneurysma spurium oder Haematoma arteriale entspreche.

Bei alledem befand sich unser Pat. verhältnissmässig wohl. Er wurde nicht von Schmerzen gepeinigt, er hatte keine Verdauungsstörungen, er ass mit ordentlichem Appetit, verbrachte täglich einige Stunden ausser Bett und nahm an Körpergewicht eher zu. Die Suggillationen verblassten im Laufe der ersten Wochen; Nachschübe erfolgten bis kurz vor dem Tode nicht. Von einem operativen Eingriff wollte er durchaus nichts wissen. Ich schilderte ihm zu wiederholten Malen seinen Zustand als sehr ernst und schlug ihm vor, durch einen allerdings schwierigen und nicht ungefährlichen Eingriff die Gefahr womöglich abzuwenden, allein ich predigte tauben Ohren: er fühle sich nicht schwer krank, und die Geschwulst werde gewiss wieder von selbst vergehen, wie früher die in der Kniekehle.

Ich erwartete die Katastrophe täglich — sie erfolgte Anfangs September.

Am 2. September hatte der Tumor den Rippenbogen erreicht, am 3. September fand ich ihn plötzlich noch viel mehr vergrössert: er verschwand unter dem Rippenbogen und griff nach rechts weit über die Medianlinie hinaus. Gleichzeitig war aber jetzt der Puls wieder klein und frequent geworden, das Aussehen entsprach demjenigen bei der Spitalaufnahme — die Pulsationen der Geschwulst, sowie das Blasegeräusch waren plötzlich weg. Pat. hatte Todesahnungen und wünschte jetzt schnell noch operirt zu werden.

Absolute Ruhelage, Excitation. In der folgenden Nacht plötzlicher Exitus letalis, nachdem Pat. in einem unbewachten Augenblick aus dem Bette gestiegen war, um zu uriniren.

Section am 5. September 1900. Sehr blasse Leiche. Gutes Fettpolster.

Herz klein, schlaff, Muskulatur desselben blassbräunlich, Klappen zart, ohne Veränderungen. Im Anfangstheile der Aorta und der Art. pulmonalis atheromatöse Veränderungen der Gefässwand, aber nicht hochgradige.

Lungen überall lufthaltig, wenig blutreich. Das Abdomen wird in seiner linken Hälfte durch einen glattwandigen Tumor ausgefüllt, welcher das Zwerchfell bis zur 5. Rippe drängt und mit dessen Kuppe verwachsen ist, unten bis zum horizontalen Schambeinast reicht und nach rechts bis zur rechten Parasternallinie. Das Colon descendens liegt in ganzer Ausdehnung dem Tumor auf und ist fast bis zur Mittellinie verdrängt; der Tumor liegt also ausgesprochen retroperitoneal. Die Flexura sigmoidea ist bis auf die rechte Darmbeinschaufel verschoben.

Der herausgenommene Tumor ist 36 cm lang, 19 cm breit und etwa eben so tief. An der Bildung seiner Wände betheiligen sich: nach innen das Rückwandperitoneum, nach oben das Zwerchfell, nach unten und nach aussen die Muskeln der Becken- und hinteren Bauchwand, sowie die ganz plattgedrückte linke Niere sammt ihrer Fettkapsel.

Die Aorta zeigt in ihrem ganzen Verlaufe einzelne verdickte Stellen von weisslicher oder intensiv gelber Farbe, namentlich da, wo Aeste abgehen. Immerhin fühlt sie sich bis etwa 1 Finger breit oberhalb der

Digitized by Google

Theilungsstelle ziemlich glatt an. Von da an abwärts aber nehmen die atheromatösen und arteriosklerotischen Veränderungen sehr überhand: Stellen, an welchen die Intima ganz fehlt, wechseln mit kalkigen Einlagerungen ab; hie und da springen Kalkspicula frei ins Lumen vor. An der Abgangsstelle der rechten Art. iliaca communis erscheint das Gefässlumen durch eine schwielige Querleiste verengt. Die diffuse Erkrankung der Arterienwandung erstreckt sich über beide Arteriae iliacae communes und geht erst in den Iliacae externae wieder in Herdform über.

Genau an der Abgangsstelle der rechten Art. hypogastrica findet sich in der Arteria iliaca ein wandständiger, gänseeigrosser Aneurysmasack, mit alten, entfärbten, verfilzten Fibrinmassen dicht gefüllt, von der erkrankten Intima überall ausgekleidet.

An genau symmetrischer Stelle links sieht man in der Arterienwand eine daumendicke Oeffnung, welche in den grossen Aneurysmasack führt. Der Anfangstheil des letzteren erscheint noch deutlich von Arterienwand gebildet, weiter nach oben hört dieselbe auf, und es legen sich dann als innerste Auskleidungsschicht an die oben besprochenen Wandungen zwiebelschalenartig Lagen von ganz oder theilweise organisirten Fibrinmassen an.

Der Sack ist locker gefüllt mit Gerinnseln in allen Altersstufen; sein oberster Abschnitt enthält etwa 1 Kilo ganz frischer Cruormassen, in den unteren Partien liegen mehr oder weniger gefärbte oder ganz entfärbte Klumpen von Fibrin. Im untersten, augenscheinlich ältesten Theile des Aneurysma sitzt der Wand ein melonengrosser Fibrintumor fest auf, dessen dicke, organisirte Wände einen besonderen, mit frischen Blutgerinnseln gefüllten Hohlraum umschliessen — Aneurysma im Aneurysma.

Die Arteria femoralis zeigt das Verhalten der Art. iliaca externa, d. h. atheromatöse Erkrankung mässigen Grades in Form von Herden.

Die linke Vena femoralis thrombosirt. Die rechte Niere etwas vergrössert, sehr blass. An der linken Niere Erweiterung des Nierenbeckens und stark verwaschene Zeichnung. Milz vergrössert, Pulpa zerfliesslich. Fettleber.

In der Bauchhöhle kein Blut, ebensowenig in den Pleurahöhlen.

Von Syphilis keine sichtbaren Spuren.

Der vorliegende Fall ist jedenfalls in allererster Linie bemerkenswerth durch die ganz monströsen Dimensionen, welche der Aneurysmasack angenommen hatte. Auf Grund meines Nachforschens in der Litteratur hätte ich ihn für einzig in dieser Hinsicht gehalten, wäre nicht in letzter Stunde das Referat des hochinteressanten Falles von Keen [1]) erschienen, ein geplatztes Aneurysma der Bauchaorta betreffend, wo sich in der linken Seite ein Hämatom von ähnlichen Grössenverhältnissen entwickelt hatte. Ich komme unten auf diese Beobachtung zurück. Beachtenswerth erscheint es jedenfalls, welch gewaltige Menge von Blut der menschliche Organismus allmählich an ein solches Hämatom

1) Keen, Amer. journ. of medic. sciences. 1900. Ref. Centralbl. f. Chirurgie. 1900. 44.

Digitized by Google

abgeben kann. Man bedenke! Der Aneurysmasack musste nach meiner Schätzung schliesslich gut so viel fassen, als die gesammte Blutmenge eines normalen Menschen beträgt. Also musste, da der bei Weitem grösste Theil des Sackinhaltes durch Gerinnselbildung für den Kreislauf verloren ging, der Mann im Verlaufe von 2½ Monaten so viel Blut neu produciren, als er, anämisch wie er war, aber doch ohne eigentliche Kachexie, zum Leben bedurfte. Welche Arbeitsleistung für die physiologischen Werkstätten der Blutbildung, diesen Ausfall durch Regeneration zu decken!

Der Verlauf des Falles muss folgender gewesen sein: Der Pat. hatte jederseits an der Theilungsstelle der Art. iliaca communis ein Aneurysma, rechts in Form einer breitbasigen Ausbuchtung der Arterienwand, links divertikelartig mit relativ kleiner Basis. Das linksseitige Aneurysma platzte. Es erfolgte die erste grosse, acute Blutung, als deren Folge der Collapszustand aufzufassen ist, der den Pat. dem Spital zuführte.

Die Erholung von diesem gefährlichen Ereigniss konnte nur so erfolgen, dass

1. die umliegenden Gewebe zunächst nur bis zu einem gewissen Grade nachgeben, dann aber durch elastischen Widerstand die Blutung eindämmten.
2. das zum Theil stagnirende Blut rasch gerann und einerseits als schalige Gerinnsel die Wand des Sackes verstärken half, andererseits dessen Hohlraum erfüllte und verkleinerte.

Es folgt eine 10 Wochen dauernde Periode, in der sich das Aneurysma resp. das arterielle Hämatom allmählich weitete. Der Pat. verliert in Folge dieser Grössenzunahme zwar beständig Blut an den Sack, aber Verlust und Regeneration halten sich so ziemlich das Gleichgewicht, und die fortwährend sich bildenden Fibrinniederschläge sorgen dafür, dass der Kubikinhalt des Sackes nicht übermässig gross wird, dass zu seiner Füllung nicht eine all zu grosse Blutmenge erforderlich ist.

Endlich aber kommt es zu einem Ereigniss, das unaufhaltsam zum letalen Ausgang führt. Aber nicht Verblutung in die Bauch- oder Brustfellhöhle ist's, wie man füglich hätte erwarten dürfen, sondern die an der oberen Grenze des Sackes abgelagerten Faserstoffschichten gaben aus irgend einem Anlass nach und eröffneten dem Blut eine neue Provinz bis zur Zwerchfellkuppe. Die dort angehäuften Cruormassen waren der Ausdruck dieses letzten, acuten, grossen Blutverlustes welchem das Leben des geschwächten Mannes nicht mehr Stand zu halten vermochte.

Digitized by Google

Der Fall gehört, wie die Mehrzahl der Aortenaneurysmen, zu den spontanen Aneurysmen auf arteriosklerotischer Basis. Befremden muss uns aber das frühzeitige Auftreten des Leidens. Schon im 49. Lebensjahre sind Intensität und Extensität der Arterienerkrankung so gross, dass man deren Anfänge gewiss um 3—4 Jahre zurückdatiren darf. So frühzeitige Atheromatose der Arterien sieht man ja in der Regel nur in Folge von Lues. Bei unserm Pat. aber liessen sich Zeichen syphilitischer Erkrankung weder klinisch noch bei der Sektion nachweisen. Man muss daher in diesem Falle wohl Potus und Gicht zur Erklärung der Arterioselerosis praecox heranziehen.

Eigenthümlich ist ferner die Vertheilung der Atheromatose. Während die Herzklappen gar keine Veränderungen, der Anfangstheil der Aorta und die Art. pulmonalis nur einzelne kleine Einsprengungen aufweisen, und auch in der Bauchaorta nur kleine disseminirte Herde sichtbar waren, zumeist da, wo Gefässe abgehen, begann einige Centimeter oberhalb der Theilungsstelle eine diffuse Atheromatose allerstärksten Grades — und diese Veränderungen breiten sich aus bis in die Arteriae femorales und sehr wahrscheinlich auch noch weiter hinunter, wie wir aus dem Umstande schliessen dürfen, dass vor einigen Jahren schon ein Aneurysma der linken arteria poplitea bestanden hatte. Leider ist auf diesen Punkt bei der Autopsie nicht geachtet worden. Hervorzuheben ist in unserm Falle, dass im Stromgebiete der Arteriae iliacae 3 Aneurysmen auftraten. Diese Multiplicität kommt hauptsächlich bei arteriosklerotischen Aneurysmen vor, bei diesen aber, wie leicht verständlich, nicht allzuselten. Die therapeutischen Indikationen können sich durch diese Vorkommnisse ziemlich compliciren.

Aus der neuern Litteratur greife ich eine Mittheilung von Ensor[1]) heraus über Ligatur der Arteria iliaca dextra wegen gleichzeitigen Aneurysmas der Art. femoralis und poplitea derselben Seite. Im nämlichen Jahre erschien eine Publikation von Makins[2]) über einen Fall, bei dem er sich genöthigt sah, erst die linke iliaca externa und 7½ Monate später die rechte wegen Aneurysmen zu unterbinden Beide Male führte er die transperitoneale Operation aus.

Auch das ist nicht besonders auffallend, wenn auch nicht gerade charakteristisch für arteriosklerotische Aneurysmen, dass die beiden obern Säcke an genau symmetrischen Punkten entstanden, konnte man doch im ganzen Verlauf der Bauchaorta bemerken, dass die Erkrankungsherde mit Vorliebe symmetrisch an den Abgangsstellen von

1) Ensor, Lancet. 1893.

2) Makins, Lancet. 1893.

Digitized by Google

Gefässen lagen. Sassen also an der Ursprungsstelle der Art. hypogastrica jederseits solche atheromatöse Einsprengungen, und hielt die Degeneration der Arterienwand bei beiden dasselbe Tempo ein, so konnte es, da diese symmetrischen Punkte annähernd unter dem Einflusse der nämlichen Druck- und Spannungsverhältnisse standen, sehr leicht zur Bildung von Aneurysmen an korrespondirenden Stellen kommen.

Die Therapie der Iliacalaneurysmen hat seit etwa einem Decennium entschieden den transperitonealen Weg bevorzugt, und das wohl mit Recht. Gewinnt man doch dadurch einen viel freiern Einblick in die anatomischen Verhältnisse, so dass man weniger Gefahr läuft Missgriffe zu machen und wohl auch leichter in einzelnen Fällen die vollständige Aussichtslosigkeit operativen Vorgehens zu erkennen vermag.

Zur Kategorie der „aussichtslosen" hätte nun ohne Zweifel auch unser Fall gehört. Denn erstens wäre es, abgesehen von allen sonstigen technischen Schwierigkeiten, gar nicht leicht gewesen, sich nach Eröffnung der Bauchhöhle darüber zu vergewissern, wo die an dem ganzen Hämatomsack entlanglaufende Arterie mit demselben kommunizierte.

Zweitens hätte bei der hochgradigen Erkrankung der Arterienwand eine kräftig zugeschnürte Ligatur wahrscheinlich sofort oder in kürzester Frist durchgeschnitten, wie ich's bei Amputationen alter Leute (bei Altersbrand etc.) mitunter erlebte. Die Folgen dieses Ereignisses mag ich mir nicht gerne ausmalen.

Drittens wäre, wenn auch die Ligatur geglückt wäre, dem Patienten eine Gangrän des Beines nicht erspart geblieben bei der weit verbreiteten Arterienerkrankung.

Und endlich wäre ich, gerade wie Makins (l. c.), bald in die Lage gekommen, zu entdecken, dass derselbe Eingriff auch rechts nothwendig sei.

So war ich nachträglich froh, dass meine Vorschläge, operativ einzugreifen, von dem Patienten beharrlich abgelehnt worden waren.

Hätten wir aber bei einer etwaigen Operation nach Eröffnung der Bauchhöhle auch das rechtsseitige Aneurysma entdeckt, so blieb uns die Wahl, entweder jede Iliaca communis für sich oder dann das Endstück der Bauchaorta zu unterbinden.

Ich würde in einem analogen Falle wo immer möglich das Erstere thun; denn die Resultate der Aortenunterbindungen sind bis jetzt traurige.

Versucht wurde dieser Eingriff als ultimum refugium schon

Digitized by Google

längst. Stokes[1]) referirt im Jahre 1869 über eine von ihm wegen Aneurysma der Iliaca communis extraperitoneal ausgeführte Ligatur der Bauchaorta und sammelt bei dieser Gelegenheit bereits 5 weitere Fälle aus der Litteratur. Bis zum Ende des Jahrhunderts ist nach Körte[2]) die Zahl dieser kühnen Operationen auf 13 angewachsen, wozu als 14. der bereits citierte Fall von Keen (l. c.) kommt.

Dieser hat die Operation am längsten überlebt, nämlich 48 Tage, ein Fall von Tillaux[3]) 39 Tage, die anderen alle haben nach einigen Stunden oder wenigen Tagen letal geendet. Diese trostlose Statistik rechtfertigt es jedenfalls, wenn man Bedenken trägt, im gegebenen Falle seinem Kranken eine Aortenunterbindung zu proponiren. Ob die Operation doch noch eine Zukunft hat, vermag wohl heute Niemand zu entscheiden. Manches spricht dafür, so vor Allem der Umstand, dass sich wie beim Thierexperiment so auch beim Menschen ein zur Ernährung der untern Körperhälfte genügender Collateralkreislauf ausbildet (Fälle von Tillaux und Keen), wodurch aber auch der Heilerfolg wieder in Frage gestellt erscheint.

Andrerseits meint Keen, dass eine Ligatur der Aorta, wie es in seinem Falle geschah, stets durchneiden müsse, auch wenn an den Unterbindungsstellen die Arterienwand nicht erkrankt sei. Demnach wäre es von grosser Wichtigkeit, die chirurgische Technik durch Instrumente zu bereichern, welche die Aorta temporär zu comprimiren vermögen, ohne dass ihre Wandung durchreisst. Keen construirte zu diesem Zwecke eine entsprechend gearbeitete Klemme.

Ob es mit dieser gelingen wird, den 15. Fall durchzubringen, bleibt abzuwarten.

1) Stokes, Ref. Virchow-Hirsch's Jahresberichte. 1869. II. S. 313.

2) Körte, Freie Vereinigung der Chirurgen Berlins. 9. Juli 1900. Ref. Centralbl. f. Chirurgie. 1900. Nr. 44.

3) Tillaux, Bulletins de la société de médecine. Mai 1900.

Digitized by Google

IV.

Aus der chirurgischen Abtheilung des Herrn Geheimrath Prof. Dr. Hahn im städtischen Krankenhause im Friedrichshain zu Berlin.

Ueber Mischgeschwülste des Hodens.

Von

Dr. Adolf Gessner, Arzt in Memel,

früherem Assistenten der Abtheilung.

(Mit 9 Abbildungen im Text und Tafel II.)

Eine strenge Eintheilung der Hodengeschwülste ist bisher auf grosse Schwierigkeiten gestossen; da bei jeder der bisherigen Gruppen sowohl bei den Adenomen und Carcinomen als bei allen Tumoren der Bindesubstanz sich eine Anzahl von Mischgeschwülsten fanden, welche die verschiedensten dem Hoden fremden Elemente — Plattenepithel, Flimmer- und Schleimepithel, Knorpel, Knochen, glatte und quergestreifte Musculatur etc. — in allen nur denkbaren Combinationen enthielten, so bestand vielfach nicht nur die Unmöglichkeit einer Sonderung in die einzelnen Gruppen, sondern auch einer Begrenzung gegen die Teratome. Kocher betont schon in seiner älteren Bearbeitung der Hodenerkrankungen, wie schwer es häufig sei, einzelne dieser Mischgeschwülste und die Teratome auseinanderzuhalten.

Obwohl also anatomisch diese Unterscheidung nicht für jeden Fall streng durchzuführen war, trennte man doch nach genetischem Prinzip sehr streng die verschiedenen Arten der Mischgeschwülste von den Teratomen, indem die ersteren aus einer Metaplasie der verschiedenen Elemente des Hodens, die letzteren durch Keimverirrung erklärt wurden.

So weit es irgend möglich, wurde nun vermieden, diese Mischgeschwülste als Teratome aufzufassen; ihre Häufigkeit, ihre nahen Beziehungen zum Hoden und ihr fast ausnahmsloses Auftreten im kräftigen Mannesalter stempelte diese Tumoren zu dem Hoden angehörenden und ihm eigenthümlichen Gebilden. Daher wurde der typischste Vertreter dieser Gattung das seit A. Cooper gut beschriebenen „Hodencystoid", das die aufgeführten Bestandtheile meist mit grösster

Digitized by Google

Vollständigkeit enthielt, sowie das Adenocystoma mucosum oder atheromatosum, das Cystoma, Fibrocystoma, Chondrocystoma etc. auf Wucherungsvorgänge des Hodens selbst zurückgeführt, wie es auch die Namen zeigen als Adenome aufgefasst und für das Vorhandensein der teratoiden Elemente eine Metaplasie oder Heterotopie der des Hodens verantwortlich gemacht.

A. Cooper und Curling liessen die Tumoren durch Wucherung der Samenkanälchen entstehen.

Virchow leitete die einzelnen Elemente von entsprechenden des Hodens ab: Cylinder und Plattenepithel vom Hodenepithel, Flimmerepithel vom Wolff'schen Organ, Knorpel, Knochen, Muskel vom Bindegewebe.

Billroth führte alle Bestandtheile auf hypothetische Keimcylinder zurück.

So findet man in dieser Gruppe so manche Geschwulst, die man an anderer Stelle unweigerlich für ein Teratom erklärt haben würde.

Senftleben beschreibt ein „cancroides Hodencystoid", in der sogar eine phalangähnliche Bildung dem Bindegewebe des Hodens entstammen soll.

Zu den Teratomen rechnete man erst die den Dermoiden des Ovariums gleichenden cystischen Tumoren mit ausgebildeter Haut, Haaren, Zähnen, Knochen oder sonstigen in unverkennbarer Weise foetalen Organen ähnelnden Gebilden. Bei diesen liess ihre grosse Seltenheit, stets angeborene Entstehung und ein nur lockerer Zusammenhang mit dem Hoden eher eine Auffassung als Teratome zu. Die für ihre Ableitung dienenden zahlreichen und fast mit jeder neuen casuistischen Publication solcher Raritäten wechselnden Theorieen sind dieselben wie für die Erklärung aller anderen Teratome und entsprechen auch der Klebs'schen Eintheilung in endogene und ectogene Teratome.

Sie nehmen also eine Keimverirrung von demselben Individuum an, wie z. B. Kocher eine Verlegung des sogenannten Achsenstranges, in dessen Bereich nach Waldeyer zu einer frühen Zeit besondere Keimblätter noch nicht unterschieden werden, oder die Inclusion eines zweiten befruchteten Keimes (Verneuil).

Die Entwicklung aller dieser sehr zahlreichen und in allen ihren verschiedenen Modificationen stets den beiden Grundgedanken entsprechenden Theorieen darf ich wohl übergehen, da sie bereits in den ausführlichen Arbeiten von Wilms eine genügende Berücksichtigung erfahren.

Digitized by Google

Diesen Anschauungen gegenüber, die sich entweder auf den Vorgang einer Metaplasie oder den einer Keimverirrung stützten, steht diejenige, welche aus der Entwicklung eines der Geschlechtsdrüse als solcher eigenen Keimes — und der Entfaltung der diesem eigenen biologischen Eigenschaften für das Ovarium des Eies, für den Hoden der Samenzelle — die Entwicklung aller dieser Tumoren und aller in ihnen enthaltenen Gebilde erklärt. Obwohl für beide Organe früher bereits aufgestellt, wurde diese Theorie zuerst von Wilms auf überzeugende anatomische Beweise gestützt und demnach mit Erfolg vertreten.

Von den älteren Autoren hat für den Hoden Lang zuerst eine Auffassung der Teratome, welche der heutigen bereits sehr nahe kommt. Lang fand in dem angeborenen Tumor eines $1^1/_2$ jährigen Kindes ausgebildete Cutis mit Haaren und grossen Talgdrüsen und Hautpapillen, Nervenzellen und Nervenfasern, Schleimcysten mit Krypten und zellenartigen Bildungen und allen Attributen der Schleimhaut, Knorpel und Knochen mit lamellöser Schichtung. Da ihm auch der Nachweis von Repräsententen des bisher vermissten Darmdrüsenblattes gelungen, führte er die Tumoren, auf deren unzweckmässige Bezeichnung „Darmoidcyste" er bereits aufmerksam macht, auf die parthenogenetische Entwicklung einer Eizelle zurück. Das Vorhandensein einer solchen im Hoden stützt sich nicht auf eine willkürliche Annahme, sondern auf die von ihm citirten Untersuchungen von Waldeyer, der bei menschlichen Embryonen zu einer Zeit, wo das Geschlecht schon differencirt ist, Primordialeier im Hoden nachwies, ein Befund, der auch später von anderen Untersuchern gemacht wurde (Balbiani[1]). Für beide Geschwulstkategorien hatte diese Anschauung bisher keinen Boden gewinnen können; erst nach den gründlichen Forschungen von Wilms, welche Klarheit in den anatomischen Bau dieser Tumoren brachten, und nicht nur ihren constanten Aufbau aus Abkömmlingen aller drei Keimblätter, sondern auch eine bestimmte typische Anordnung und Lagerung derselben nachwiesen, konnten diese Geschwülste von den Teratomen und allen durch Metaplasie oder Keimversprengung erklärbaren Tumoren scharf getrennt, und somit als den Geschlechtsdrüsen eigene und als nachweisbar stets fötale Gebilde mit besserer Berechtigung von einer Geschlechtszelle abgeleitet werden.

Für den Hoden stellte Wilms zwei auch für die gleichen Gebilde des Ovariums passende Gruppen auf, welche alle die genannten Teratoide und Mischgeschwülste umfassten:

1) Siehe Arnsperger, Litt. 1.

Digitized by Google

1. die Embryome, cystische Geschwülste, welche eine Zotte enthalten, die die rudimentäre vordere Rumpfpartie eines Embryo darstellt und die Anwesenheit aller drei Keimblätter meist noch in normaler Lagerung erkennen lässt.

2. die embryoiden Tumoren — kleincystische Tumoren, die ebenfalls sowohl Abkömmlinge aller drei Keimblätter als Anklänge an fötale Organe doch in regellosem Durcheinander enthalten.

Während nun mit dieser Gruppe der Ovarialtumoren nach der Wilms'schen Publication sich eine Reihe grösserer Arbeiten beschäftigt (Pfannenstiel, Kroemer), welche seine Resultate meist bestätigen, fehlen solche in der Litteratur über diese Hodengeschwülste.

Die Untersuchung eines Hodentumors, mit der mich Herr Geheimrath Hahn nach einer von ihm ausgeführten Castration beauftragte, und die mich den Tumor als ein solides Teratom (embryoide Geschwulst) erkennen liess, gab mir die Anregung, die in der Sammlung der chirurgischen Abtheilung des Krankenhauses im Friedrichshain vorhandenen Hodentumoren nachzuuntersuchen und die Resultate derselben im Folgenden mitzutheilen.

Von 8 Geschwülsten, die ich im Ganzen untersuchte, fand ich
4 Sarkome, darunter 2 kleinzellige Rundzellensarkome, 1 grosszelliges alveoläres Sarkom, 1 Fibrosarkom (ausgehend von der Adventitia der Lymphgefässe), 4 teratoide und embryoide Geschwülste.

Fall I. Anamnestisch ist anzugeben, dass der Patient, ein 48jähriger Beamter, seit 10 Jahren an zerrenden Schmerzen im rechten Hoden gelitten hat; eine Anschwellung wurde jedoch nicht bemerkt, trat vielmehr erst vor 10 Monaten auf und nahm dann im Verlauf von zwei Monaten rasch zu. In letzter Zeit wurden auch starke Schmerzen in der linken Hüfte geklagt.

Die Untersuchung wies einen ca. gänseeigrossen birnförmigen Tumor nach, an dem sich Hoden und Nebenhoden nicht abgrenzen liessen. Die Geschwulst war im allgemeinen von glatter Oberfläche, nicht verwachsen, und liess stellenweise Fluctuation bei sonst derber Consistenz erkennen.

Castration am 10. März 1899. Der ca. gänseeigrosse Tumor, welcher von der Tunica vaginalis und von einer glatten ihn im ganzen überziehenden fibrösen Kapsel umgeben ist, scheint direct in den Samenstrang überzugehen, welcher ebenfalls verdickt und sulzig infiltrirt erscheint, sodass er hoch oben am Leistenkanal unterbunden werden musste. Hoden und Nebenhoden sind nicht mehr erkennbar. Auf dem Durchschnitt erweist sich die Geschwulst bestehend aus einer Anzahl von Cysten von ca. Haselnussgrösse bis zu den kleinsten noch erkennbaren; die Cysten sind theils mit einer schleimig-serösen, theils mit einer breiigen Masse angefüllt. Das Zwischengewebe ist sehr verschieden gefärbt, bald gelblich, opak, bald mehr weiss oder bläulich-transparent. An vielen Stellen finden sich bis

Digitized by Google

hanfkorngrosse rundliche Körperchen, die an ihrer Härte und ihrer bläulich-transparenten Farbe als Knorpelinseln zu erkennen sind. Mehrfach finden sich auch grössere käsige Nekroseheerde und Blutinfiltrate.

Der Tumor wird in Sublimat und Alkohol fixirt, in Paraffin eingebettet. Die Präparate mit Haemotoxylin-Eosin, nach van Gieson, und mit Orcein gefärbt.

Mikroskopisch setzt sich der Tumor zusammen aus den verschiedensten Elementen des Epithels und der Bindesubstanz; die epithelialen Elemente liegen meist in rundlichen Verbänden zusammen und bilden solide Zellstränge, Canäle und Cysten. Von diesen kann man im allgemeinen folgende Typen unterscheiden:

1. am zahlreichsten und ausgedehntesten sind Cysten und Canäle, welche von einem mittelhohen Cylinderepithel ausgekleidet sind; dasselbe zeigt sehr charakteristische und mit dem Wachsthum der Cyste ausgeprägtere Eigenschaften. Es bilden sich Falten, darauf zottige Fortsätze, zwischen ihnen gruben- und drüsenartige Vertiefungen, sodass Bilder entstehen, welche den Zotten und Lieberkühn'schen Krypten des Darmes sehr ähnlich sehen. Im Epithel finden sich reichlich Schleimbecherzellen, ein basaler Saum des Epithels ist meist vorhanden. Der Cystenwand zunächst folgt ein zellreiches Bindegewebe, in welches zahlreiche Leucocyten eingestreut sind; dieselben liegen meist vereinzelt, zuweilen auch zu einem kleinen rundlichen Häufchen vereint. Es folgt eine feine Muskelschicht, welche bis in die Zotten hinaufsteigt; die ganze Cyste wird umsponnen von mehreren Schichten von Ring- und Längsmusculatur.

2. Cysten oder Canäle mit cubischem Epithel, das meist einschichtig ist, und mit der Ausdehnung der Cyste an Höhe abnimmt; nur selten ist es mehrschichtig und treibt eigenartige dendritische Sprossen in das Lumen. Die Canäle sind glatt und rund.

3. Cysten mit einem einfachen hohen Flimmerepithel.

Die beiden letzten Categorien sind weniger zahlreich, nehmen vor allem weniger Raum ein, da die Cysten nicht zu solcher Grösse auswachsen wie die ersteren; ihre Wandung ist verschieden, öfter sind sie einfach in Bindegewebe eingebettet, zuweilen von glatter Musculatur umsponnen.

4. Cysten, Canäle und solide Stränge mit epidermoidaler Auskleidung. Die unterste Lage bildet stets Cylinderepithel, dem folgen polygonale Zellen. Diese beiden Schichten sind stets vorhanden; sehr häufig sieht man in der zweiten Lage Riffzellen, dann immer platter werdende Zellen mit Keratohyalinkörnchen und schliesslich eine Hornschicht. Zuweilen füllen die jungen polygonalen Zellen das Lumen ganz aus, zuweilen ist die Verhornung so stark, dass eine grosse Hornkugel das Lumen beansprucht und die unteren Schichten entweder nur schwach erkennbar oder ganz necrotisch sind. In grösseren Cysten bildet die Epidermis mehr flache Lagen und lässt dann zuweilen eine beginnende Papillenbildung erkennen.

Das Zwischengewebe enthält die verschiedensten Arten des Bindegewebes, meist junges kernreiches, ferner fibrilläres und elastisches Gewebe, viel glatte Musculatur. Hier und da verstreut in kleinen rund-

Digitized by Google

lichen Inseln, zuweilen in kurzen bandartigen Streifen, findet sich sehr zellreicher hyaliner Knorpel.

Vielfach wird das Grundgewebe von Spalten oder etwas weiteren, häufig buchtigen Hohlräumen durchzogen, die sich dichotomisch verästeln und anastomosiren. Sie erweisen sich durch ihren stets einschichtigen feinen Endothelbelag und die Anfüllung mit rothen Blutkörperchen unzweifelhaft als Bluträume. Oefter traten diese Bluträume in nahe Beziehungen zu Drüsencanälen, sodass im Zusammenhang mit einer stets gleichartigen Grundsubstanz ein eigenartiges charakteristisches Gewebe entsteht (Fig 4, Taf. II):

Fig. 1.

Es ist in kleinen dreieckigen oder keilförmigen Läppchen vertheilt; das Zwischengewebe aus dicht gedrängten jungen Zellen mit ovalen bläschenförmigen Kernen und Rundzellen bestehend, bildet runde oder kolbige, vielfach gelappte Stränge, welche Formen durch die Ausbreitung des beschriebenen Blutraumsystems entstehen. An einer Seite, gewissermassen am Hilus des Läppchens, zeigt sich meist ein grösserer mit mehrfachem cubischen Epithel ausgekleideter Drüsencanal, doch auch die erwähnten Stränge und Inseln des Stromas sind von entsprechend feineren mit dem gleichen doch einfachen cubischen Epithel bekleideten Canälen durchbohrt. Mit stärkeren Vergrösserungen erkennt man die feineren Ausbreitungen des Blutraumsystems in Gestalt sehr feiner Spältchen und

Digitized by Google

die entsprechenden des Canalsystems in Gestalt sehr feiner sich bildender Canäle oder Epithelstränge.

In dieser Anordnung beruht eine gewisse Analogie mit parenchymatösen Organen, doch lässt sich eine weitergehende Aehnlichkeit mit einem derselben nicht herausfinden; auffallend ist, dass constant die Bluträume mit rothen Blutkörperchen gefüllt, die Drüsenräume mit polynucleären Leucocyten vollgepfropft waren, sodass man bereits an eine Function dieses Gewebes denken könnte.

Grössere Aehnlichkeit mit einer embryonalen Lungenanlage hat folgendes Bild (Fig. 2):

Fig. 2.



Gerade Canäle verzweigen sich dichotomisch und endigen schliesslich in einem Blindsäckchen oder einer ovalen blinden knospenartigen Anschwellung. Das Epithel ist in den grösseren Canälen hochcylindrisch oder cubisch und geht allmählich über zu einem niedrigen endothelartigen Belag in den letzten Ausläufern, im Lumen liegen einige abgestossene Zellen oder Leucocyten. Das durch die Canäle gebildete Maschenwerk ist strotzend ausgefüllt mit rothen Blutkörperchen, an der Aussenwand der Canälchen sind meist Endothelzellen anliegend kenntlich.

Ferner sah ich an einer Stelle sehr grosse (Fig. 3) runde Zellen mit einem ziemlich gut tingirten fein gekörnten Protoplasma und meist sehr grossen runden oder rundlich ovalen bläschenförmigen Kernen, welche ein grosses Kernkörperchen und ein Kernnetz von dunkler Farbe einschliessen. Die Zellen sind jede für sich oder auch zu zweien von einer Hülle aus schmalen kleinen spindligen Kernen umgeben, mit welcher zusammen sie in lockeres zellreiches Bindegewebe eingebettet sind.

Die Bedeutung dieses Gewebes ist mir unklar, es erinnert mich nach Abbildung und Beschreibung sehr an die von E. Kworostansky in einem

Digitized by Google

soliden Ovarialteratom gefundenen und als Ureier erklärten Gebilde; ich möchte sie jedoch mit diesen nicht sicher identificiren.

Fall II. 32jähriger Arbeiter bemerkte seit 5 Monaten eine zunehmende Schwellung des rechten Hodens ohne weitere Beschwerden.

Befund: ein über faustgrosser Tumor des rechten Hodens von eiförmiger Gestalt; die Geschwulst ist nirgends dem Scrotum verwachsen, zeigt kleine halbkuglige Hervorragungen, und an einzelnen Stellen Fluctuation.

Fig. 3.



Castration (20. März 1883). „Die Tunica vaginalis ist mit dem Tumor verwachsen, auch in ihr einige Geschwulstknoten sichtbar; der Samenstrang ist frei."

Der Tumor ist etwa von Faustgrösse, von den verschiedenen Hüllen umgeben, die vielfach mit einander verwachsen und von Geschwulstknoten durchsetzt sind. Sie lassen sich jedoch mehrfach aus einander blättern, und man erkennt nun eine glatte fibröse Kapsel, welche als innerste Schicht dem Tumor unzertrennlich anliegt.

Am oberen Pol findet sich noch ein Stumpf des Samenstranges, welcher verdickt ist, und sehr erweiterte mit festen Massen ausgefüllte Gefässe zeigt. In der Nähe liegt der Geschwulst anscheinend ein Rest des Nebenhodens an, von ihm durch eine breite Zone Geschwulstgewebes getrennt und von allen Seiten vom Tumor umwachsen, ist ein kleiner Rest des Hodens erkennbar. Der Tumor besteht auf dem Durchschnitte im allgemeinen aus einem Conglomerat zahlloser kleinster bis haselnussgrosser Cysten und einem sehr verschieden gefärbten Grundgewebe. Die Cysten anastomosiren öfters durch feine Canäle; vielfach heben sich

Digitized by Google

rundliche Inseln ab, die ganz mit Zellmasse ausgefüllt sind, oder nur ein kleines Lumen zeigen. Auch grössere Blutergüsse finden sich in der Zwischensubstanz. Die Cysten sind öfter mit geronnenen Massen ausgefüllt.

Das mikroskopische Bild ist dem des Falles I im grossen und ganzen ähnlich. Die epithelialen Verbände bestehen aus Cysten, Canälen und soliden Zellsträngen. Die Hohlräume mit Cylinderepithel zeigen meist Schleimbecherzellen und einen dunklen Saum, seltener Flimmerepithel. Zapfen und Cysten mit epidermoidaler Auskleidung sind hier reichlicher vertreten; stets führen sie als unterste Schicht eine Lage Cylinderepithel, im übrigen enthalten sie entweder Lagen kleiner blasser polygonaler Zellen oder die typischen Schichten der Epidermis mit allmählichem Uebergang in Verhornung. Mehrfach ist auch eine beginnende Papillenbildung kenntlich. Die Cysten mit Schleimepithel zeigen vielfach Zotten und kryptenartige Erhebungen und Vertiefungen und in ihrer Wand eine leucocytenreiche lockere Schicht und Längs- und Ringmuskelschichten. Die Grundsubstanz zeigt zunächst die verschiedensten Qualitäten des Bindegewebes, fibrilläres Schleimgewebe und kurzes zellreiches Bindegewebe. Bemerkenswerth ist die sehr schöne Ausbildung der glatten Musculatur. Sie bildet sehr lang ausgewachsene Fasern, die zu kräftigen Bündeln vereinigt das Gewebe durchziehen und die Hohlräume umspannen. Knorpel ist ebenfalls in runden und ovalen Inseln als hyaliner zellreicher vorhanden.

Zu erwähnen ist ferner ein alveoläres Drüsengewebe. An einer Stelle bilden eine grössere Anzahl Bläschen (ca. 20 auf jedem Schnitt) einen kleinen flach kuppelförmigen Körper, der von beiden Seiten von Musculatur umgeben ist. Die Bläschen sind von platten Zellen ausgekleidet, im Innern sieht man absterbende Zellen und fettglänzende Secretkugeln. Sie sind eingebettet in ein netzartiges lockeres Bindegewebe und umgeben einen ebenfalls mit niedrigen Zellen ausgekleideten und mit Secretkugeln ausgeführten grösseren Gang. Dieser kleine Drüsenkörper liegt mitten im Gewebe, lässt keinen Zusammenhang mit der Epidermis nachweisen.

An verschiedenen Stellen und meist zu rundlichen Knoten vereint finden sich die verschiedensten Elemente des peripherischen und centralen Nervengewebes. Den Hauptantheil bildet meist der bindegewebige: sternförmige oder dreieckige Zellen und ein dichtes Netzwerk feiner blasser Fasern; viele dieser Zellen zeigen die typische Form der Gliazelle, lassen zahllose feinste Fortsätze erkennen. Dazwischen liegen bald vereinzelt, bald in dichteren Haufen (Fig. 6) Ganglienzellen von verschiedenster Gestalt und Grösse rundliche keulen-, birn-, flaschenförmige Zellen mit dunklem gekörnten Protoplasma und kleinerem bläschenförmigen Kern mit Kernkörperchen. Ihre Gestalt ist häufig noch sehr gut erhalten und der Austritt und die dendritische Verästelung der Protoplasmafortsätze, sowie der Austritt des feinen gleichdicken unverästelten dunklen Achsencylinders vielfach auf das Beste zu verfolgen.

Auch eine bestimmte Anordnung der einzelnen Elemente ist erkennbar. Zunächst liegen diese Knoten öfter unter einer ziemlich dicken Bindegewebsmembran; sie besteht aus dichten gleichgerichteten welligen Fibrillen und enthält Osteoblasten und Kalkablagerungen. In der Mitte

Digitized by Google

der Knoten herrschen Gliagewebe und dunkle Nervenfasern vor, Ganglienzellen finden sich hier nur vereinzelt; diese liegen dichter zusammen an der Oberfläche der Knoten. Die markhaltigen Nervenfasern vereinigen sich zu dichten Geflechten gleichgerichteter Fasern, haben im weiteren Verlauf öfter eine Schwann'sche Scheide und verlieren sich dann im Gewebe meist zwischen Muskelfasern. — Ganglienzellen liegen auch hier und da im Gewebe in kleinen Häufchen ohne nachweisbare Anwesenheit anderer Nervenelemente.

Fig. 6.

Auf Schnitten die ich durch den Anfangstheil des Samenstranges legte, fand ich die Venen sehr stark ausgedehnt und mit eigenartigen Thromben ausgefüllt. So findet sich auf demselben Schnitt in einer Vene eine kernarme bindegewebige Membran aus dichten welligen gleichgerichteten fibrösen Fasern bestehend. In ihr liegen in zackigen Höhlen kleine Zellen mit rundem dunklen Kern, welche in entsprechende Zacken der Höhle Fortsätze hineinsenden; obwohl eine Verkalkung noch nicht erkennbar, wird man sie als Osteoblasten betrachten müssen. Die Membran ist auf beiden Seiten besetzt mit einer dichten Lage epithelioider Zellen. In anderen Venen liegt wieder ein Gewebe bestehend aus einem Faserwerk und sternförmigen Zellen, in ihm sind vereinzelte Ganglienzellen eingestreut. Ferner finden sich Bünde gleichgerichteter Nervenfasern und

Digitized by Google

zwischen ihnen grosse Ganglienzellen. Dieselben liegen vereinzelt oder zu mehreren ein ovales Knötchen bildend. Endlich bemerkt man in runden oder ovalen Haufen oder bandartigen Complexen kleinere vielgestaltige dunkle Zellen mit bläschenförmigem Kern und Kernkörperchen. Zwischen diesen Zellen, welche häufig in radiären Reihen stehen, zeigen sich feine Fäserchen, welche mehrfach aus kleinen stark lichtbrechenden Körnchen gebildet werden, und kleinere und grössere solcher stark lichtbrechenden — Myalintropfen ähnlichen — Kugeln; diese Zellen wird man demnach als noch nicht differencirte Nervenzellen ansehen müssen. Endlich ist noch zu erwähnen ein aus dunkelbraunen Kügelchen zu maulbeerförmigen Haufen geballtes Pigment.

Fall III. Der Tumor ist von einem 33jährigen Manne durch Castration erhalten, seit 1886 in Spiritus conservirt.

Die ca. $^3/_4$ faustgrosse Geschwulst ist von glatt eiförmiger Gestalt von ziemlich glatter Oberfläche; sie ist von mehreren Hüllen umgeben, die stellenweise verwachsen sind, stellenweise sich auseinanderblättern lassen und als innerste Hülle des Tumors eine diese überziehende fibröse Kapsel erkennen lassen. Hoden und Nebenhodenreste sind nicht mehr erkennbar, die Geschwulst scheint sich in den Samenstrang fortzusetzen. Der Tumor zeigt vielfach eine glatte Schnittfläche, ist nur wenig von feinen Spalten und Canälen durchsetzt, grössere Cysten fehlen. Einzelne Partien von nicht über Erbsengrösse erwiesen sich schon beim Schneiden als knochenhart.

Mikroskopische Untersuchung: Die Hauptmasse des Tumors erscheint als ein Carcinom: ein aus derbem fibrillären Bindegewebe oder zuweilen aus mehr lockerem zellreichen Gewebe bestehendes netzartiges Stroma umschliesst Nester epithelialer Zellen oder Zellschläuche. Die Canäle bestehen aus einem kräftigen Cylinderepithel, mit basalem Saum, einem dunklen bläschenförmigen Kern, hier und da finden sich Schleimbecher; die Nester werden gebildet von polymorphen epithelioiden Zellen; zwischen diesen und den beschriebenen Cylinderzellen finden sich zahlreiche Uebergänge. Die ausgesprochenen carcinomatösen Partien gehen über in solche von mehr drüsenartigem Charakter. Hier finden sich verschiedene Elemente des Epithels und Stützgewebes in buntem Gemisch. Vorherrschend sind die beschriebenen Cylinderepithelcanäle, welche öfter flache Zotten bilden. Ferner finden sich glatte Canäle mit einem blassen feinen hohen Cylinderepithel. Sehr spärlich sind kleine Zapfen oder Canäle, die von Plattenepithel ausgekleidet sind. Im Stroma bemerkt man neben zellreichem und myxomatösem Bindegewebe spärlich glatte Musculatur ohne bestimmte Anordnung, ferner glatte oder zackige Knochenstücke. Der Knochen ist von Markräumen durchzogen, enthält zahlreiche Osteoblasten und lässt mitunter Andeutung lamellöser Schichtung erkennen. Immer ist er von einer derben fibrösen bindegewebigen Membran überzogen und von grossen Blutgefässen umgeben, und zeigt unter der Membran das Bild des jungen wachsenden periostalen Knochens.

In der Nähe eines solchen Knochens finden sich an einer Stelle zwei kleine Cysten, deren Wand von Ganglienzellen gebildet wird (Fig. 7): es sind grosse Zellen mit dunklem grobkörnigen Protoplasma und hellem

Digitized by Google

kleinen bläschenförmigen Kern mit Kernkörperchen; der dicke ovaläre Zellleib theilt sich nach aussen gabelförmig in zwei ziemlich starke sich allmählich verjüngende Fortsätze, welche sich in einem netzartigen hellen kernarmen Bindegewebe verlieren, was einem bindegewebig entarteten Gliagewebe ähnlich sieht. An einer anderen Stelle findet sich eine ungeheuer grosse Ganglienzelle von einer Hülle epithelioider Zellen umgeben.

Fig. 7.



Eine allen Tumoren gemeinsame Eigenschaft habe ich bisher unerwähnt gelassen, da ich sie im Zusammenhang schildern möchte. Trotz der anscheinend „regellosen Anordnung", in der die einzelnen Elemente und Gewebe in ihnen gelagert sind, zeigen die Geschwülste doch einen gewissen gesetzmässigen Aufbau. Sie sind nämlich, wie man schon mit blossem Auge oder mit schwachen Vergrösserungen erkennt, in eine Anzahl kleiner Läppchen (Fig. 1) getheilt, die wohl in Folge gegenseitigen Wachsthumshinderung von sehr verschiedener Form und Grösse, rundlich polygonal, dreieckig, oval erscheinen. Die Läppchen sind durch aus langfasrigem fibrillärem Bindegewebe gebildete Septa, mehr oder weniger scharf, stets jedoch deutlich abgegrenzt; in dem Septum sind auch reichlich gleichgerichtete elastische Fasern enthalten, sodass besonders bei der Arcein-Färbung diese Abtheilung in die einzelnen Läppchen sehr in die Augen fällt. Dieser Bau ist in allen meinen Fällen deutlich nach-

Digitized by Google

weisbar und tritt in sehr verschiedener Art in die Erscheinung. So heben sich bei I von dem meist sehr kernreichen und faserarmen Grundgewebe die langen Fibrillenreihen und kernarmen Züge der Septa ab, bei II fällt in die Augen, dass die in den Läppchen mächtig entwickelte Musculatur im Verlaufe der Zwischensubstanz fehlt, bei III sind auch die carcinomatösen Partien durch breitere bindegewebige Züge in einzelne grössere Felder getheilt. Diese Eigenschaft hat Lempkens bei den Adenomen des Hodens beschrieben; auch die Abbildung und Beschreibung von Wilms (Deutsche Zeitschrift f. Chirurgie. Bd. XLIX. S. 10 u. ff.) bezieht sich wohl auf dieselbe. Allerdings spricht hier Wilms davon, dass „ectodermale und entodermale Producte mit ihren mesodermalen submucösen und subcutanen Gewebsmassen für sich weiter wuchern".

In meinen Präparaten (Fig. 1) konnte ich jedoch nachweisen, dass stets Producte aller drei Keimblätter in solch einem Läppchen beisammen waren, meist nicht Epidermiszapfen, glatte Musculatur, Cysten mit Schleimepithel, vielfach Knorpel resp. sonst im Tumor vertretene Producte. Sehr selten vermisste ich Derivate des äussern Keimblattes und zwar in I in solchen Läppchen in denen ausgedehnte Necrosen vorhanden, oder in III in solchen, welche vollständige carcinomatöse Degeneration zeigten. Niemals waren ectodermale Producte allein in einem Läppchen vertreten. Das Verhältniss der einzelnen Formationen an Menge und Ausbreitung war freilich ein sehr verschiedenes. Für den Inhalt der Läppchen bilden die Septa eine sichere Begrenzung; niemals sah ich Gewebe verschiedener Läppchen zu einem organartigen Gebilde sich zusammenfügen. Die sichere Abgrenzung zeigt sich auch daran, dass die Septa dem Druck der wachsenden Cysten Widerstand leisten und sie zwingen, sich ihrer Gestalt anzupassen. Diesen Bau zeigte der Tumor auch da, wo er nachweisbar sich ausserhalb des eigentlichen Hodenparenchym entwickelte, es können also diese Läppchen den des Hodens nicht entsprechen.

Sehr wichtig für die Eintheilung der teratoiden Tumoren war bisher das Verhalten des Hodens, das vielfach noch als letztes und einziges Unterscheidungsmerkmal für sonst gleiche Geschwülste gelten musste. Indem man annahm, dass sich die Adenome, Cystoide u. s. w. im Hoden, die Teratome „am Hoden" entwickeln, zählte man Geschwülste mit nur geringem oder anscheinend gar keinem Zusammenhang mit den Hoden zu den Teratomen, andere mit deutlich nachweisbarem Sitz im Hoden zu den erwähnten Mischgeschwülsten. Wilms führte den Nachweis, dass sich alle diese Geschwülste im Hoden entwickeln.

Digitized by Google

Im Falle I konnte das Verhältniss zum Hoden mikroskopisch nicht untersucht werden, da das Präparat verunglückte; makroskopisch schienen Hoden und Nebenhoden völlig im Tumor aufgegangen, da die Geschwulst sich birnförmig in den Samenstrang fortsetzte, welcher gleichfalls ziemlich hoch hinauf tumorartig infiltrirt und auf dem Durchschnitt von sulzigen Massen durchsetzt erscheint.

Im Falle II erhielt ich Schnitte sowohl an der Grenze zwischen Tumor und Hoden, wie Tumor und Nebenhoden.

Der Rest des Hodens ist vollständig von Geschwulst umgeben (Fig. 8). An der einen Seite ist die Grenze glatt, leicht convex, eine ca. 2 mm dicke Bindegewebsschicht, bestehend aus einer äussern Lage fibrillären, ziemlich derben, längsfasrigen Bindegewebes und einer lockeren Schicht mit zahlreichen ansehnlichen Gefässen trennt Hoden und Neubildung.

Fig. 8.

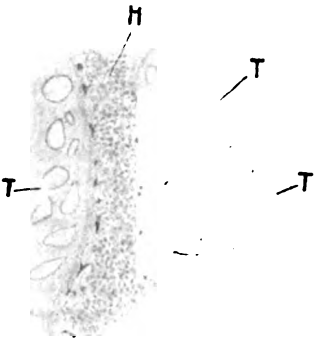

An der andern Seite ist die Grenze unregelmässig zackig: das Hodenparenchym wendet dem Tumor die Spitzen schmaler radiär zusammenlaufender Keile entgegen, zwischen welche dieser die des Hodenparenchyms auseinander drängend, seine eigenen rundlichen Läppchen hinein entsendet. Eine trennende Bindegewebsschicht ist auch hier vorhanden, nirgends geht Tumor und Hoden in einander über, die Grenze ist stets scharf. Das Hodenparenchym ist im Centrum noch normal und zeigt Spermatogenese, gegen den Tumor zu zeigt es Veränderungen einer immer mehr zunehmenden Druckatrophie — Zunahme des Bindegewebes, Verengerung der Canäle, Schwund des Epithels. In den schmalen vom Tumor comprimirten Zipfeln sieht man nur noch dünne Hyalinstränge an Stelle der Hodencanälchen.

Im Nebenhoden sieht man die anfangs normalen Canäle gegen den Tumor zu mehr und mehr erweitert (Fig. 5, Taf. II). Das Zwischengewebe nimmt ab, die sehr ausgedehnten Canäle sind dicht aneinander gelagert, benachbarte vereinigen sich durch Schwund ihrer Zwischenwände, das Epithel wird dabei immer niedriger und fehlt dabei schliesslich ganz. Das Lumen ist mit körnigem Secret, in dem gequollene Zellen liegen, angefüllt. Schliesslich erscheinen in den

Digitized by Google

anfangs noch intacten Canälen Geschwulstmassen (K_1, K_2) — epitheliale Elemente und junge Bindesubstanzzellen —; in den benachbarten haben die Tumormassen die Wand schon stark usurirt, schliesslich sind sie herausgewuchert (K_3), und weiter im Innern des Tumors erkennt man nur noch Reste der Wandungen.

Das Vordringen gegen den Hoden entsprach mehr einer gutartigen, das gegen den Nebenhoden entschieden dem einer bösartigen Neubildung. Dort eine scharfe Grenze und Trennung durch Bindegewebs-Membranen, hier fehlt jede Grenze gegen die Geschwulst, dort werden die Hodencanälchen comprimirt, hier durch die Tumormassen zerstört, dort Wucherung des Bindegewebes in der Zwischensubstanz, hier Rundzelleninfiltration. Eine maligne Entartung ist trotz des entschieden destruirenden Wachsthums auch an dieser Stelle nicht nachweisbar, dagegen zeigt das Gewebe entschieden den Charakter des embryonalen, und zwar in einer Abstufung, in der die am wenigsten differenzirten Elemente den letzten Ausläufern, allmählich besser differenzirten im rückwärtigen Gewebe entsprechen.

Zuerst erblickt man nämlich im Innern der Canäle nur Haufen von Zellen mit rundlichen dunkeln, bläschenförmigen Kernen, die wegen ihrer dichten Stellung keine bestimmte Zellform erkennen lassen, daneben liegen rechteckige, rhombische oders chon kurz spindelförmige Zellen mit einem runden, mehr homogen gefärbten Kern, anscheinend junge Formen von Muskelfasern; in einem weiter rückwärts gelegenen Canal erkennt man neben den obigen Elementen Uebergangsformen bis zu kurzen Muskelfasern, daneben Schläuche mit einem dichtgedrängten cylindrischen Epithel, in dem jedoch eine bestimmte Drüsenform noch nicht ausgesprochen ist, ferner Haufen von Zellen ähnlich den Neuroblasten; in einem benachbarten Läppchen finden sich Canäle mit Schleimepithel, Ganglienzellen und Nervenfasern, sowie ausgebildete Muskelfasern.

Im Falle III ist das Nebenhodenparenchym ganz im Tumor aufgegangen, mitten in diesem finden sich noch einige intacte Nebenhodencanälchen, welche jedoch keine Veränderungen ihres Epithels zeigen.

Zeigt sich im Falle II das Hodenparenchym noch im Zusammenhange, so zeigt Fall III gewissermaassen das Bild einer in demselben Sinne fortschreitenden Zerstörung desselben: zwischen den Läppchen der Geschwulst finden sich sehr breite keilförmige parallele oder radiär etwas zusammenlaufende bindegewebige Septen, in denen theil-

Digitized by Google

weise noch Reste des Hodenparenchyms in Form hyaliner Stränge kenntlich sind.

In allen 3 Fällen ist demnach anzunehmen, dass die Geschwulst sich innerhalb des Hodens entwickelt hat, da als äussere Umhüllung eine der Albugima ähnliche fibröse Kapsel nachweisbar ist, während dieselbe zwischen Hoden und Geschwulst fehlt. Nur die im Falle II vorhandene trennende Bindegewebsschicht an der einen Seite des Hodens könnte eine Albupima vortäuschen, da jedoch der Hoden ganz vom Tumor umwachsen ist, und an der anderen Seite eine solche Schicht fehlt, so wird man, da eine Tunica vasculosa den Hoden noch anliegt, annehmen, dass hier vielleicht der Tumor vom Corpus highmori aus zwischen die beiden Blätter der Albugima hinein gewachsen ist, und die äussere Schicht neugebildetes Bindegewebe ist. Denn als Ausgangspunkt für den Tumor kann in zwei Fällen (II u. III) nur das Corpus highmori in Frage kommen: im Falle II sehen wir, wie der Tumor sich zwischen die dem Corpus highmori zugewandten Läppchen des Parenchyms einsackt, die im Falle III von derselben Stelle auseinandergedrängt und erdrückt. Der primäre Sitz der Neubildung im Rete tertii ist seit Curling's Zeit von der überwiegenden Anzahl der Autoren angenommen und auch in der Mehrzahl seiner Fälle von Wilms festgestellt. Der Ausgang vom Hodenparenchym selbst scheint mir für keinen Fall sicher bewiesen; dass sich in einem Falle (Wilms) Hodenparenchym zu beiden Seiten des Tumors findet, kann ebenso gut die Folge eines Hineinwachsens vom Corpus highmori aus als einer Entwicklung des Tumors mitten im Parenchym sein. Für die Entscheidung, ob die Neubildung innerhalb oder ausserhalb der Canäle ihren Ursprung genommen hat, lässt sich ein stricter anatomischer Beweis nicht erbringen; indirect könnte man eine intracanaliculäre Entwicklung für wahrscheinlich halten, da wir (Fall II) Geschwulstmassen innerhalb der intacten Nebenhodencanäle heraufwuchern sehen. Das Epithel des Nebenhodens kommt natürlich für die Entwicklung derselben nicht in Frage, da die Geschwulstmassen im Centrum der Canäle liegen und ihrem Erscheinen nicht Wucherung, sondern völliger Schwund des Nebenhodenepithels voraufgeht.

Ein zufälliges Hineinwachsen an einer ferner gelegenen Stelle bleibt allerdings — wie auch für einen Wilms'schen Fall, in dem Tumormassen in einem Hodencanal wucherten — nicht ausgeschlossen. Wilms gelangte auf indirectem Wege zu der Annahme, dass die Neubildung im Innern der Hodencanäle wachse. Aus der Entwicklung innerhalb der Albugima und dem allgemeinen Charakter der Ge-

Digitized by Google

schwülste als foetale Anlage schliesst er, dass „für ihre Bildung in letzter Instanz nur die Geschlechtszelle des Hodens angeschuldigt werden kann", und weiter „bilden sich die Geschwülste aus einer Geschlechtszelle, so ist es von vornherein wahrscheinlich, dass sie sich innerhalb der Hodencanäle entwickeln".

Wie aus den Beschreibungen ersichtlich, zeigen diese Tumoren nicht unerhebliche histiologische Unterschiede, demnach möchte ich die ersten drei als genetisch gleichartig betrachten. Die Berechtigung, diese Geschwülste als foetale Gebilde aufzufassen und ihre Entstehung von der Geschlechtszelle herzuleiten, würde sich wohl aus dem Nachweis, dass sie Abkömmlinge aller drei Keimblätter enthalten, noch nicht ergeben, sondern diese einzelnen Elemente müssten auch eine Anordnung zeigen, die die Nachahmung foetaler Organe mit Sicherheit erkennen lässt. Dass man mit der Deutung solcher Combinationen sehr vorsichtig sein muss, um dem Vorwurf einer phantastischen Auslegung zu entgehen, lehrt die Erfahrung, dass gerade die Teratome der Geschlechtsdrüsen von jeher zu ganz besonders kühnen Deutungen geführt haben. Andererseits giebt es auch jetzt Stimmen, welche selbst die sehr wohl begründeten Erklärungen, welche Wilms an den cystischen Ovarialembryomen anstellt, rundweg für Phantasiegebilde zu halten scheinen. Von diesen Arbeiten nenne ich insbesondere eine kürzlich erschienene von Bandler, aus deren Referat ich folgende Sätze citire [1]):

„Die Dermoidcysten des Ovariums enthalten nur Producte des Ectoderms und Mesoderms. Anordnung und Lage dieser Bestandtheile haben keine Aehnlichkeit mit denjenigen bei der Entwicklung eines menschlichen Foetus, und es giebt in Dermoidcysten des Ovariums überhaupt keine Gebilde, die als menschliche Organe anzusehen sind."

Demgegenüber möchte ich auch an diesen Präparaten das Vorhandensein sowohl der drei Keimblätter als einer Anordnung ihrer Elemente zu Organen zu beweisen suchen.

Am vollkommensten entspricht den obigen beiden Anforderungen der Tumor II; hier findet sich Nervengewebe, das öfters eine Differenzirung in graue und weisse Substanz und peripherisches Nervengewebe nicht erkennen lässt. Die beschriebene periostähnliche scharf begrenzte Bindegewebsmembran mit eingelagerten osteoiden Bälkchen, welche stets die Knoten an seiner convexen Seite überdacht und an anderen Stellen im Tumor nicht auffindbar ist, lässt sich wohl mit Recht als

1) Referat, Münchener med. Wochenschrift. 8. Januar 1901.

Digitized by Google

Schädelkapsel auffassen. Auch der den Knoten öfters angelagerte Knorpel zeigt hier beginnende Verknöcherung. Als Ventrikel und Centralcanal imponiren Cysten mit hohem einschichtigen Cylinderepithel, welche zwischen die Nervensubstanz gelagert sind. Endlich ist bemerkenswerth, dass sich die Nervenfasern von benachbarten Knoten zu Bündeln gleichgerichteter Fasern vereinigen, die sich entweder so im Gewebe verlieren oder durch stellenweise Annahme Schwann'scher Scheiden den peripherischen Nerven gleich werden. Zu beachten ist, dass sich auch in der Metastase im Plexus spermaticus alle einzelnen Elemente des Nervengewebes wiederfinden, theils verstreut in den einzelnen Gefässen, theils aber auch in bestimmter Anordnung z. B. als peripherisches Nervengewebe mit Ganglienknoten. Gleichfalls nur vom äusseren Keimblatt kann das acinöse Drüsengewebe in Fall II abgeleitet werden; dasselbe zeigt auch deutlich Function, da sowohl Drüsenbläschen wie Ausführungsgang mit abgestorbenen platten Zellen und fettglänzenden Kugeln ausgefüllt sind. Ebenso sicher scheint mir die Anwesenheit des Ectoderms in Fall III erwiesen; obwohl hier Plattenepithel nur in kleinen Zapfen vorhanden, die nicht einmal mit aller Deutlichkeit immer alle Schichten der Epidermis zeigen, findet sich doch auch hier Nervengewebe, das, obwohl es durch cystische und bindegewebige Degeneration bis auf einen kleinen Bezirk zerstört ist, noch deutlich eine Scheidung in weisse und graue Substanz erkennen lässt. Weniger einwandfrei ist die Vertretung des äusseren Keimblattes im Falle I, durch die allerdings sehr zahlreichen und ausgedehnten Cysten und Stränge mit geschichtetem Plattenepithel bewiesen. Freilich zeigen diese stets sehr deutlich alle Schichten der Epidermis-Stratum malpighi, Riffzellen, Zellen mit Keratohyalinkernchen und ausgedehnte Verhornung; die echten Attribute der Haut-Talgdrüsen, Schweissdrüsen und Haare werden jedoch auch hier vermisst. Es ist dies ein sehr bemerkenswerther Unterschied gegen die cystischen Hoden und Ovarialdermoide, sowie die soliden Teratome des Ovariums, welche letztere von Wilms als die Analoga der uns hier beschäftigenden Tumoren betrachtet werden. In allen drei genannten Kategorien bilden ausgebildete Haut- und Nervengewebe die constantesten und am frühesten bekannten Antheile des Tumors, gegen die alle anderen sogar sehr zurücktreten können. Bei den soliden Hodenteratomen jedoch waren bisher noch in keinem Falle (auch unter den 10 Fällen von Wilms) Abkömmlinge des Ectoderms sicher nachgewiesen; es fanden sich stets nur, wie auch in unsern 3 Fällen, von der Haut Cysten mit epidermoidaler Auskleidung, Nervengewebe in keinem

Digitized by Google

Falle, sodass die Zugehörigkeit dieser Geschwülste zu den anderen embryoiden in Zweifel gezogen werden konnte und wurde; Wilms[1]) citirt eine von Recklinghausen in diesem Sinne gemachte Aeusserung. Da jedoch die Anwesenheit des Ectoderms durch den Befund von Nervengewebe in zwei Fällen sicher erwiesen ist, wird man auch annehmen können, dass die im Tumor befindlichen epidermoidalen Cysten und Zapfen wirklich vom äusseren Keimblatt stammen und nicht durch Metaplasie aus anderen Epithelien hervorgegangen sind. Ueberhaupt wird die Annahme des Ueberganges der einen Epithelart in die andere in unseren Fällen durch den anatomischen Befund in keiner Weise gestützt. Ein sehr häufiges Vorkommniss ist es sowohl im Falle I wie II, dass Cysten mit Cylinderepithel und geschichtetem Plattenepithel ausgekleidet sind. Auf Serienschnitten lässt sich jedoch dann fast immer verfolgen, dass dieses Ereigniss durch das Zusammenwachsen von Canälen mit verschiedener Auskleidung bewirkt ist. Man sieht einen Epidermiszapfen sich immer mehr der Cyste mit Cylinderepithel nähern, bald trennt ihn nur noch eine dünne Decke des durch den andrängenden Zapfen stark abgeflachten Epithels, nachdem auch diese eingerissen, kann eine so innige Verwachsung zwischen beiden Epithelarten schon in den nächsten Schnitten sichtbar sein, dass eine Grenze schwer zu erkennen ist.

Das innere Keimblatt ist in allen drei Tumoren zunächst vertreten durch das sehr massenhafte Schleimepithel, das zugleich die Darmanlage repräsentirt. Sehr schön sind besonders im Falle I die Zotten und Lieberkühn'schen Krypten des Darmes, sowie sämmtliche Schichten der Darmwand nachgeahmt; es findet sich die leukocytenreiche Tunica propria eine bis in die Zotten aufsteigende feine Muscularis muscae und stärkere den ganzen Canal umspinnende Ring- und Längsmuskellagen, letztere in wechselnder Reihenfolge. Diese dürfte jedoch weniger auf eine verschiedene Lagerung der Schichten zu beziehen sein, sondern darauf, dass hier Cysten in verschiedener Schnittrichtung getroffen sind. Im Falle II finden sich auch follikelähnliche Gebilde unter der Schleimhaut. Sehr reichlich sind in allen Fällen die Schleimbecherzellen. Am wenigsten ausgesprochen ist die typische Anwendung der Elemente in Fall III, das dürfte wohl daran liegen, dass dieses Epithel hier sehr bald in carcinomatöse Degeneration übergeht. Ausser dem Schleimepithel ist in allen drei Tumoren ein hohes, schlankes Cylinderepithel in glatten, runden Cysten vertreten,

1) Siehe Litteratur 29.

Digitized by Google

das einerseits Uebergänge zu Flimmer, andrerseits zu kubischem Epithel zeigt. Eine so charakteristische das Bild einer Trachea wiedergebende Lagerung dieser so ausgekleideten Cysten zu Knorpel und glatter Musculatur konnte ich allerdings nicht nachweisen, dagegen fand ich in Fall I, dass dieselben öfter als andere mit dichten Netzen elastischer Fasern umsponnen waren; dass sie das Epithel der Luftwege darstellen, schliesse ich aus einer Stelle in Fall I, die ich nur als Lungenanlage deuten kann (Fig. 2). Dafür spricht mir der Uebergang von Cylinderepithel aus den weiteren Gängen bis zu einem feinen endothelartigen Belag in den Endkolben, die dendritische Verzweigung der geraden Canäle und ihre Endigung in blinden Zellknospen oder alveolenartigen Blindsäckchen, und die Ausfüllung des durch die Canäle gebildeten Netzwerkes mit Bluträumen. Auffallend ist allerdings, dass Lungengewebe in diesen terotoiden oder embryoiden Geschwülsten ganz vermisst wurde, auch in den höher organisirten Dermoidcysten wird nur einmal von Wilms[1]) ein ähnlicher noch zweifelhafter Befund verzeichnet.

Das Mesoderm ist vertreten in allen Fällen durch glatte Musculatur, in Fall I und II durch Knorpel, in Fall III durch echtes Knochengewebe. Die glatte Musculatur ist in Fall II nur in kurzen schwachen Fasern doch sehr reichlich und fast stets in der Umgebung der Cysten und Canäle vorhanden; in Fall III ist sie spärlich. Eine ganz besonders günstige Entwicklung zeigt sie in Fall II, wo sie entweder in sehr kräftigen Bündeln die Cysten umspinnt oder in grossen breiten Längszügen, vielfach begleitet von glatter Musculatur den Tumor durchzieht. Auch die einzelnen Fasern sind zu ungewöhnlicher Stärke entwickelt. Quergestreifte Muskulatur, die ja sonst in diesen Fällen nicht selten ist, habe ich in keinen der meinigen gefunden. Der Knorpel ist immer von einem Perichondrium überzogen und scheint daher gegen das Bindegewebe scharf begrenzt. Meist ist es der junge wuchernde Knorpel mit kleinen dichtgedrängten Zellen, zuweilen auch älterer mit spärlichen Zellen in grossen Höhlen. Im Falle II zeigt Symptome beginnende Verknöcherung. An dem echten Knochengewebe in Fall III sind alle Bestandtheile vorhanden: Periost, Markräume, Knochenmarkzellen, sodass eine Entstehung dieses Knochens aus dem Hodenbindegewebe an und für sich schon sehr unwahrscheinlich ist. Das Bindegewebe ist besonders in Fall I und II in allen Formen vertreten, als fibrilläres, elastisches und junges embryonales.

1) Siehe Litteratur 27.

Digitized by Google

Was die Vertheilung und Ausbildung der einzelnen Elemente anbetrifft, so stehen sich Fall I und II ungefähr gleich; die Abkömmlinge aller drei Keimblätter sind in ihnen reichlich und gut entwickelt, in Fall I herrscht mehr das Entoderm, in Fall II Ectoderm und Mesoderm vor. Auch äusserlich repräsentiren diese Tumoren dieselbe Gattung, nämlich die typische Form des frühern „Hodencystoids." In Fall III dagegen, der auch äusserlich mehr als solider Tumor erscheint, sind meistens diese teratoiden Bestandtheile sehr zurückgedrängt; ja vielfach imponirt dieser Tumor als ein reines Carcinom. Da sich jedoch die Abstammung dieser carcinomatöson Neubildung aus dem Schleimepithel, ferner Derivate aller drei Keimblätter und ein echtes Knochengewebe sowie Elemente des Nervengewebes in bestimmter Anordnung nachweisen lassen, möchte ich keine Bedenken hegen, diese Geschwulst den beiden andern anzureihen.

Wie erwähnt werden die hier abgehandelten Geschwülste des Hodens mit den soliden Teratomen oder Embryomen des Ovariums in Parellele gestellt; in ihrem anatomischen Bau unterscheiden sich beide Kategorien im allgemeinen jedoch wesentlich.

Die letzteren zeigen nicht nur eine konstante, sehr vollkommen und überwiegende Entwicklung des Ectoderms, sondern auch viel häufiger und besser entwickelte organähnliche Bildungen. In den entsprechenden Hodengeschwülsten ist das äussere Keimblatt selten vollkommen vollkommen einwandsfrei, vielfach sehr rudimentär oder gar nicht vertreten, und auch meist nur schwächere Anklänge an menschliche Organe vorhanden. Die Berechtigung, beide Gruppen als analog zu betrachten, könnte demnach zweifelhaft erscheinen. Es giebt jedoch auf beiden Seiten Uebergangsformen, so unser Fall II, der wieder in vieler Hinsicht dem Fall I sehr ähnlich ist, mit seiner bessern Ausbildung des äusseren Keimblattes. Auf der andern Seite möchte ich die Tumoren von Gsell und von Sigwart erwähnen; in beiden, in dem intraligamentär und freilich nur mit Wahrscheinlichkeit vom Ovarium entstammenden und in dem andern sichern Ovorial teratom war das Ectoderm nur in Form von Lagen und Zapfen geschichteten Plattenepithels vertreten, echte Hautgebilde fehlten.

Für erwiesen kann es wohl gelten, dass die von drei Keimblättern aufgebaute sogenannte embryoide Geschwulst im Hoden wie im Ovarium vertreten ist; doch werden weitere Untersuchungen feststellen müssen, ob nicht unter beiden Gruppen, besonders aber in der von Wilms für die embryoiden Hodengeschwülste formirten noch strengere Sonderungen stattfinden müssen.

Wilms giebt zwar die Entstehung von reinen Myomen, Chon-

Digitized by Google

dromen, Osteomen aus dem interstitiellen Hodengewebe zu, ebenso wie die der „einfachen adenomatösen Wucherungen“ (Cystoma simplex) und des Carcinom von den Samencanälchen, rechnet jedoch alle Mischgeschwülste zu den embryoiden Tumoren.

Die neuere Casuistik enthält einzelne Mischgeschwülste, deren Classificirung nach den auch nur kurzen Beschreibungen schwierig ist.

v. Kahlden [1]) beschreibt einen Tumor von einem 47jährigen Manne, den er selbst zu dieser Gruppe rechnet, obwohl er nur entodermale und mesodermale, keine ectodermalen Elemente nachweisen konnte; der Tumor enthielt quergestreifte Musculatur, Schleimcysten, sarkomartiges Bindegewebe und Knorpel.

v. Recklinghausen [2]) eine von einem 40jährigen Arbeiter stammende Mischgeschwulst zu den cystischen Adenosarkomen: er bestand aus adenomatösem, fibrösem, sarkomatösem Gewebe und glatten und quergestreiften Muskelfaserzügen. Die cystischen adenomyomatösen Structuren kommen auch in kleineren secundären Geschwülsten vor, welche am Kopf des Nebenhodens und weiter hinauf im Samenstrang sitzen. Oberhalb dieser stecken in den Lymphgefässen des Samenstrangs lange, walzenförmige polypöse Bindegewebszapfen, in deren Achse jedesmal langgestreckte mit einem cubischen Epithel bekleidete Schläuche und Gruppen von Drüsencanälen eingeschlossen sind.

Mit diesem Falle gleichgestellt werden von ihm zwei andere, die wie folgt beschrieben sind: ein kindskopfgrosses Cystosarkom des Hodens, bei dem nicht nur dieser in Polycysten umgewandelt, sondern in einiger Entfernung noch eine Colonie von Polypen angesiedelt ist, von denen jeder eine grosse Adenocyste oder kleinere drüsige Einnistungen einschliesst.

Endlich wird ein Sammlungspräparat erwähnt: ein Cystosarkom mit perlartigen Einschlüssen, ausserdem mit polypösen Excrescenzen in den einzelnen Cysten.

Bei dem letzten Tumor lassen die „perlartigen Einschlüsse“ an die früheren „Cholesteatomperlen“ in die „Hodencystoiden“ denken, die sich jetzt als Hornkügelchen in Epidermiszapfen oder Cysten mit nekrotischem Epithel erwiesen haben, die polypösen Excrescenzen an die Zotten der darmähnlichen Gebilde, doch kann natürlich die Zugehörigkeit dieser drei Fälle zu der obigen Gruppe hiernach nicht behauptet werden.

Mit Sicherheit auf eine andere Genese zurückführen möchte ich jedoch folgende Geschwulst, die ebenfalls die verschiedensten teratoiden Elemente — Flimmerepithel, Knorpel, glatte Musculatur — enthält.

Fall IV. Das durch Castration gewonnene Präparat stammt von einem 36jährigen Patienten.

1) Referat: Münchener med. Wochenschrift. 1890.

2) Referat: Deutsche med. Wochenschrift. 1898. S. 36.

Digitized by Google

Der Tumor ist etwa faustgross, ist von platteiförmiger Gestalt, hat eine ziemlich glatte Oberfläche. Er ist von verschiedenen Hüllen umgeben, deren obere sich aus einander blättern lassen, während als unterste eine dem Tumor fest anliegende fibröse Hülle erscheint. Auf dem Durchschnitt ist die Geschwulst stellenweise von solider Consistenz, stellenweise von bis erbensengrossen Cysten und Canälen und unregelmässigen Buchten und Spalten durchsetzt. Die Hohlräume sind meist mit einem geronnenen Secret ausgefüllt, vielfach enthalten sie auch Blut; dasselbe ist auch im Gewebe in Form von Extravasaten oder in Pigment umgewandelten Herden sichtbar. Zahlreich sind harte als Knorpelinseln kenntliche Körperchen meist in rundlicher Form. Nekrotisches Gewebe ist mehrfach vorhanden.

Hoden und Nebenhoden sind nicht mehr deutlich erkennbar. An einem Pol der Geschwülste in der Nähe des Stumpfes des Samenstranges scheinen Reste von ihm zu liegen, doch nicht zusammen, sondern durch einen Keil sich zwischen sie drängenden Geschwulstgewebes getrennt.

Mikroskopisches Bild: (Härtung in Alkohol, Paraffineinbettung, Färbung mit Haemaleum-Eosin und van Giesen).

Die an entfernten Stellen entnommenen Schnitte bieten ein sehr verschiedenes Aussehen. In den cystischen Partieen sieht man in einem im allgemeinen kernreichen und fibrillenarmen Bindegewebe Spalten, Canäle und Hohlräume (Fig. 9 u. 10), die auf den ersten Anblick vielfach eine sehr unregelmässige und wunderliche Gestalt zeigen. Diese Räume sind mit sehr verschiedenem Epithel ausgekleidet, bald ein hohes Cylinderepithel, bald kubisches, bald platte endothelartige Zellen. Trotz dieser verschiedenen Auskleidung handelt es sich aber nicht um verschiedene Hohlräume, sondern es zeigt sich, dass das Epithel in denselben Räumen alle genannten Abstufungen durchmachen kann, dass beispielsweise eine ein glattes Epithel tragende Spalte in einen mit Cylinderepithel ausgekleideten Canal, dieser in einen grösseren Hohlraum mündet, der verschiedenes Epithel enthält. Alle diese Hohlräume bilden also ein System, das vielfach auch eine gewisse Anordnung erkennen lässt. Das Princip derselben ist die Vereinigung feiner Canäle und Spalten zu stärkeren Kanälen, die dann zu mehreren in grössere, buchtige, cystische Räume einmünden. So sieht man Bilder, die einen langen etwas geschlängelten Canal darstellen, in den von mehreren Seiten unter spitzem Winkel engere Canäle einmünden (Fig. 9), oder eine Y oder V förmige Figur, die aus der Vereinigung zweier Canäle unter spitzem Winkel entsteht. Einmal sah ich den einen sehr langen Schenkel des Y nach aussen und oben kurz umbiegen und so eine Schleife (Fig. 11, Tafel II) bilden, die an die Henle'schen Schleifen der Niere erinnert. In die grossen cystischen Hohlräume münden nun mehrere solcher Canäle ein zuweilen parallel hintereinander. In dem Wechsel des Epithels konnte ich ein bestimmtes System nicht erkennen, jedenfalls ist er nicht bedingt durch eine Abflachung in Folge der Ausdehnung der Cyste, denn wir sehen diesen Wechsel sowohl eintreten in engeren Spalten und Canälen und in grösseren Hohlräumen. Die Zellen haben einen

Digitized by Google

gut tingirten Kern mit schwach erkennbarem Kernkörperchen von längsovaler, runder oder querovaler Form je nach der Gestalt der Zelle. Nur da, wo hohe Cylinderzellen dicht zusammenstehen, ist er mehr stäbchenförmig. Vereinzelt lassen sich Flimmerhaare erkennen, das Epithel sitzt entweder dem Bindegewebe direct auf oder wird von einer strukturlosen Membrana propria getragen, grössere Canäle erhalten öfters glatte Muskelfasern in ihrer Wandung. Im Uebrigen findet sich glatte Musculatur in regellosen Zügen im Gewebe; dieselbe

Fig. 9.

erlangt jedoch hier keine besonders kräftige Ausbildung, sondern ist nur in schwachen Zügen und kurzen Fasern vertreten. Knorpel ist vielfach in rundlichen oder auch unregelmässig gestalteten Herden im Gewebe vertheilt; meist ist es hyaliner Knorpel mit zahlreichen kleinen Zellen, zuweilen liegen jedoch auch die Zellen in grossen Höhlen und sind spärlich. Meist ist er von einer Art Perichondrium umgeben, zuweilen finden sich jedoch auch unregelmässige zackige Herde, die sich wenig von dem umgebenden Bindegewebe abheben. Von irgend einer organartigen Anordnung von Cysten, Knorpel und glatter Musculatur ist hier keine Rede.

Der Inhalt der Cysten ist eine streifige feinkörnige Masse und abgestossene Epithelien; auffallend häufig findet sich innerhalb der Cysten auch Blut.

Kleine Extravasate sind auch in der Zwischensubstanz sichtbar; sowohl in dieser wie in den Cysten findet sich goldgelbes körniges hämatogenes Pigment.

Digitized by Google

Diese cystischen oder adenomatösen Partien gehen nun allmählich über in ein solides markiges Gewebe. Die mit demselben cylindrischen oder cubischen Epithel bekleideten Canäle erscheinen immer dichter gelagert, das Grundgewebe wird zu einem feinen alveolären Stroma, allmählich geht die Anordnung der Zellen zu Cysten und Canälen verloren, wir sehen ein sehr engmaschiges reticuläres Stroma mit cubischen oder polygonalen Zellen ausgefüllt, die entweder in runden oder prismatischen Häufchen oder zu Reihen geordnet sind. Dieses Bild des Carcinom. medullare ist in vielen Partien des Tumors vorherrschend.

Fig. 10.

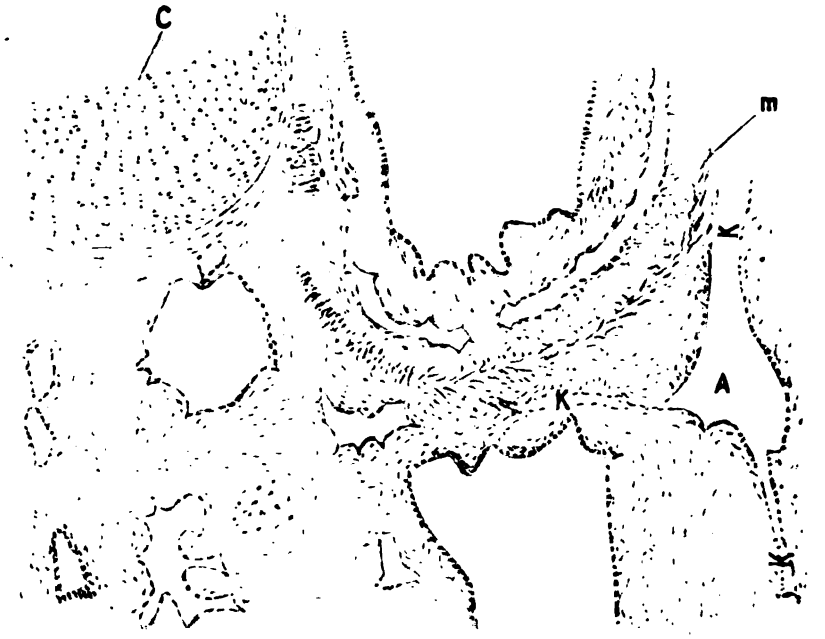

In einzelnen Partien zeigt sich eine Entartung, die vom Bindegewebe auszugehen scheint. Grosse unregelmässig gestaltete Zellen mit mehreren 3,6 bis zu 10 bläschenförmigen Kernen sind in ein feines bindegewebiges Stroma eingelagert, das vielfach jede Zelle einzeln umschliesst. Viele Zellen zeigen alle möglichen Formen der regressiven Kernmetamorphose; so sieht man riesige unregelmässige Gebilde mit Vacuolen in Protoplasma und grossen wunderlich gestalteten intensiv gefärbten Kernfragmenten.

Auf den durch den vermutheten Hoden- und Nebenhodenrest gelegten Schnitten zeigen sich folgende Verhältnisse: Hoden und Neben-

Digitized by Google

hoden sind auseinandergedrängt durch Geschwulstgewebe, das sich keilförmig zwischen sie drängt.

Die Spitze des Keils ist umgeben von einem derben welligen fibrillären Bindegewebe wie von einem Mantel; an der Seite des Hodens liegen unter dieser derben Schicht ziemlich weitere Gefässe im lockeren Bindegewebe. Hoden und Nebenhoden sind auf diese Weise vom Tumor völlig abgegrenzt, und zeigen die Zeichen der Druckatrophie, welche besonders im Hoden sehr ausgebildet ist, sodass nur noch dünne Stränge von den Canälchen übrig sind. Der Tumor besteht hier aus derberem fibrillenreicheren und kernärmeren Bindegewebe, in welches einzelne runde miliare Herde (Fig. 12) eingelagert sind. Diese Herde sind nach aussen von einem Mantel glatter Musculatur circulär umgeben.

Die Herdchen selbst werden gebildet von lockeren Bindegewebe, feinen Muskelfasern und feinen engen Drüsencanälchen mit cubischen oder cylindrischen Zellen. Einzelne dieses Herdchen zeigen einen Zerfall der drüsigen Elemente im Centrum und Anhäufung von Leucocyten.

Es fehlt jede Berechtigung, diese Geschwulst als eine embryoide aufzufassen. Zunächst ist das Vorhandensein des Ectoderms nicht nachzuweisen; doch würde dieser Umstand allein eine solche Genese vielleicht noch nicht gänzlich ausschliessen können. Auch in einem der Wilms'schen Fälle[1]) sind Abkömmlinge des Ectoderms garnicht nachweisbar, in anderen nur kleine Zapfen mit geschichtetem Plattenepithel vorhanden, doch scheint mir unser Fall III zu beweisen, dass das Ectoderm sicher auch da noch vorhanden sein kann, wo die epidermoidalen Gebilde nur eine unvollkommene Ausbildung zeigen. Aber auch das sonst in diesen Tumoren am constantesten und reichlichsten entwickelte Schleimepithel fehlt vollständig; der ganze Tumor enthält keine Schleimbecherzelle; überhaupt fehlt jede Andeutung darm- oder tracheaartiger Gebilde, insbesondere finden sich keine Zotten und Krypten, keine vorwiegende Anordnung der glatten Musculatur um die Cysten u. s. w. Zu erwägen wäre, ob hier nicht ein Adenom des Hodens vorläge; dasselbe könnte seinen Ursprung nur genommen haben von einem Theile der Ausführungsgänge zwischen Hodenparenchym und Kopf des Nebenhodens. Bei dieser Annahme fehlte eine ungezwungene Erklärung für den Wechsel des Epithels, ferner für das Vorhandensein teratoider Elemente, wie glatter Musculatur Knorpel- und Flimmerepithel; man müsste dann wieder zu der Annahme verschiedenartigster Metaplasien seine Zuflucht nehmen. Viel ungezwungener erklären sich alle Eigenthümlichkeiten dieses Tumors, wenn wir ihn als ein Analogon der

1) Siehe Litteratur 28.

Digitized by Google

von v. Recklinghausen auf Reste des Wolff'schen Körpers zurückgeführten Adenomyome und Cystadenome des Uterus und der Tubenwandungen auffassen.

Die Abstammung gewisser Myome mit drüsenartigen Einschlüssen von Resten der Urniere wurde von v. Recklinghausen in seiner Monographie über die Adenomyome und Cystadenome des Uterus und Tubenwandung, ihre Abkunft von Resten des Wolff'schen Körpers zuerst behauptet und eingehend begründet. Später hat diese Anschauung allerdings lebhaften Widerspruch erfahren insbesondere von Kossmann, der die drüsigen Elemente von dem Epithel der Mueller'schen Fäden ableitete; ebenso ist sie aber auch von vielen andern Seiten, so den Untersuchungen von Pick wesentlich bekräftigt worden, so dass jetzt die schon von v. Recklinghausen sehr sicher begründete Lehre jetzt als feststehend gelten kann. v. Recklinghausen spricht in der erwähnten Abhandlung die Hoffnung aus, „dass auch in das noch dunkle Gebiet der Entstehung der Adenome und Cystadenome des Hodens die in der vorliegenden Untersuchung zu Tage geförderten Erkenntnisse etwas Aufhellung werden bringen können"; er findet in vielen Beziehungen Aehnlichkeiten zwischen seinen Adenomyomen und den genannten Hodengeschwülsten, insbesondere nach den Beschreibungen und Abbildungen von Langhans. Auch früher schon ist der Wolff'sche Körper zur Erklärung wenigstens für einen Bestandtheil der Hodencystoide des Flimmerepithels herangezogen worden. (Virchow.)

Unser Tumor nun zeigt eine grosse Uebereinstimmung mit den v. Recklinghausen beschriebenen in der Configuration der Spalten, Buchten, Canäle und Cysten. So erwähne ich als Sammelrohr einen langen Canal, der von mehreren Seiten unter spitzem Winkel feinere Canäle (Fig. 9) aufnimmt und dann mit andern zusammen in die grosse buchtige Cyste der Hauptampulla mündet; ferner erinnere ich an die Y und V Figuren dichotomisch sich theilender Canäle, an die Schleifen-Figur (Fig. 11), welche auch in v. Recklingshausens Beschreibungen und Abbildungen so oft vertreten ist, und von ihm mit den Henleschen Schleifen der späteren bleibenden Niere verglichen wurde. Eine als charakteristisch beschriebene Kammform zeigt Fig. 10.

Eine andere Eigenthümlichkeit dieses Tumors, die in allen Beschreibungen wiederkehrt, ist der Wechsel des Epithels von hohem Cylinder- und Flimmerepithel zu einschichtigem Plattenepithel. Auch in unserm Tumor ist das Epithel — abgesehen von den carcinomatös degenerirten Partien stets einschichtig — und macht diesen Wechsel durch. Nach v. Recklinghausen ist dieser Wechsel insofern

Digitized by Google

ein gesetzmässiger als in den grossen concav-convexen Ampullen das convexe Dach meist plattes, während der concave Boden cylindrisches Epithel trägt, ferner an allen Stellen, wo das cytogone Gewebe einem festeren, fibrillären weicht, das Epithel meist ein niedriges ist. Eine so streng gesetzmässige Ordnung konnte ich allerdings in meinen Präparaten nicht feststellen, im allgemeinen lässt sich jedoch sagen, dass das Epithel in den grösseren geraden Canälen meist ein hohes Cylinderepithel, während es sowohl in den buchtigen grösseren Hohlräumen wie den feineren Spalten abwechselt. Wichtig ist, dass es stets einschichtig ist und keine Becherzellen, dagegen zuweilen Flimmerepithelien zeigt. Völlige Uebereinstimmung mit v. Recklinghausens Tumoren zeigt in dem unsern das Grundgewebe, das sogenannte cytogene Gewebe, das v. R. mit den Worten charakterisirt: „jenes lockere Gewebe, welches an kleinen Rund- und ganz kurzen Spindelzellen so reich an einem aus Fäserchen aufgebauten Gerüstwerk so arm ist". Freilich ist dieses Gewebe, das ja auch nicht gerade ein alleiniges Charakteristicum dieser Tumoren bilden soll, auch in den andern drei Fällen vielfach anzutreffen, hier zeigt jedoch das Grundgewebe alle Qualitäten des im foetalen und ausgebildeten Körper vorkommenden Stützgewebes, während in diesem Tumor das cytogene Gewebe mit geringen Abstufungen zu fibrillärem Bindegeweben die eigentliche Grundsubstanz bildet. Auch die häufige Anfüllung der Cysten mit Blut, und die entschiedene weit auffallendere Anhäufung von gelbem oder braungelben Pigment im Gewebe und in den Cysten bildet einen bemerkenswerthen Unterschied gegen die andern Fälle. Oefter sichtbare papilläre Erhebungen am Boden von cystischen Räumen (Fig. 10) erinnern vielleicht an die von v. Recklinghausen als Pseudoglomeruli gedeuteten Gebilde, sie haben mit den Zotten der als darmähnlich beschriebenen Cysten und Canäle in den andern Fällen nicht die geringste Aehnlichkeit. Für das Vorhandensein der glatten Musculatur brauchen wir wohl weiter keiner Erklärung, da es feststeht, dass sie in der Adenomyomen des Weibes wenigstens theilweise von den Resten der Urniere und nicht allein von Uterus und Tubenmusculatur herstammt. Mehr auffallen könnte das reichliche Vorhandensein von Knorpel, da ich dasselbe in keinem Falle der analogen Geschwülste des Weibes bisher erwähnt fand; doch ist die Entwicklung desselben aus einem aus der Fötalzeit persistirenden mesodermalen Product wohl erklärlich.

Trotz aller aufgeführten Eigenthümlichkeiten, welche mir eine Trennung dieses Tumors von den drei erst beschriebenen zu rechtfertigen scheint, zeigen beide Gruppen doch auch gewisse gemeinsame

Digitized by Google

Merkmale. Hier nenne ich vor allem den primären Sitz des Tumors, den ich wie bei II und III in das Corpus highmori verlegen möchte. Wir sehen hier Hode und Nebenhode auseinander gedrängt und vom Tumor deutlich abgegrenzt, diese von einem Mantel derben Bindegewebes umgeben; danach scheint eine andere Art für die Entstehung des Tumors nicht in Frage kommen. Beim Weibe hat man die Adenomyome entsprechend den Resten des vorderen und hinteren Theiles der Urniere in paroophorale und epoophorale eingetheilt; die Berechtigung einer solchen Eintheilung ist allerdings von vielen Seiten darunter dem Begründer der ganzen Lehre bestritten, jedenfalls entspricht die Mehrzahl aller Adenomyome dem Paroophoron. Unser Fall würde seiner Lage nach dem vordern Theil der Urniere oder dem Epoophoron des Weibes entsprechen. Pick beschreibt einen Tumor der im Hilus des Ovariums gelegen ist, ein Analogon zu diesem würde der unsrige bilden. Als die Analoge des paroophoralen Adenomyom könnte man dann die in Nebenhoden sich entwickelnden Cysten ansprechen, welche von mehreren Autoren (Ziegler) von der Paradidymis abgeleitet werden. Man müsste also annehmen, dass dieser Tumor ausgeht von Resten des vorderen Urnierentheils, welche nach der Bildung der Ausführungsgänge des Hodens übrig bleiben.

Eine zweite gemeinsame Eigenschaft aller unserer 4 Fälle ist die beschriebene Eintheilung des Tumors in einzelne Läppchen; diese Eigenthümlichkeit veranlasste v. Recklinghausen diese Geschwülste nach den Beschreibungen von Langhans als den von ihm beschriebenen gleichartig aufzufassen. Ein gewisser Unterschied scheint mir jedoch zu bestehen zwischen I, II und III einer- und IV andererseits: Bei den ersteren handelt es sich um kleinere gut begrenzte Läppchen (Fig. 1), bei IV mehr um eine gewisse concentrische Anordnung (Fig. 9) und die Vereinigung zu einem System innerhalb grösserer Partien der Geschwulst. Der Hauptunterschied ist jedoch der, dass in der einen Gruppe innerhalb jedes Läppchens Abkömmlinge aller drei Keimblätter vertreten sind, bei der anderen dagegen nicht. Auch ist wohl eine ganz verschiedene Entstehung dieser Anordnung für beide Gruppen anzunehmen; dies zeigt sich recht deutlich an der Wachsthumsgrenze der Geschwülste. Besonders hebe ich noch einmal den Unterschied zwischen dem Verhalten von Fall II an der Grenze des Nebenhodens (Fig. 5) und Fall IV an derselben Stelle (Fig. 12) hervor: Bei II das intercanaliculäre Fortkriechen von Geschwulststrängen, bei IV das Verschieben eines Bindegewebes, in welchem die beschriebenen kleinen runden von einem sie scharf begrenzenden myomatösen Mantel umgebenen Adenomyominseln eingebettet

Digitized by Google

sind (Fig. 12). Ich glaube, dass diese Herdchen eine grosse Uebereinstimmung zeigen mit v. Recklinghausens „miliaren Inselchen“ und für die Diagnose dieser Geschwulst ganz erheblich zu verwerthen sind.

Fig. 12.



Einer Erwähnung bedürfen noch die verschiedenen degenerativen Processe. Dass hier eine echt carcinomatöse Degeneration vorkommt, erscheint mir nicht zweifelhaft, ebensowenig, dass sie von den adenomatösen Partieen des Tumors ihren Ursprung nimmt; dafür spricht der allmähliche Uebergang der Drüsenschläuche in rundliche und reihenförmige Herde, sowie der Uebergang des Cylinderepithels in cubische polygonale, schliesslich rundliche Zellen. Auch in v. Recklinghausen's Fällen ist eine solche Degeneration mehrfach beschrieben, und von ihm von den Resten des Wolff'schen Körpers abgeleitet worden. Auch die ausgedehnten Nekroseherde, der schnelle Zerfall besonders in den als Carcinom bezeichneten Partieen bestätigt diese Auffassung.

Obwohl ich glaube, dass dieser Fall keineswegs vereinzelt dasteht, und ich mich also für berechtigt halte, diese Adenomyome, die von Resten der Urniere ausgehen, den embryoiden Tumoren gegenüberzustellen, möchte ich darauf verzichten, durch eine Kritik der casuistischen Litteratur gleiche Fälle herauszusuchen, weil diese beiden Categorien, wie beschrieben, auch viel Aehnlichkeiten mit einander haben, dürfte auf diesem Wege nicht viel Positives gewonnen werden. Ich beschränke mich darauf, zum Schlusse noch auf einige interessante Eigenschaften der embryoiden Tumoren einzugehen.

Die Teratome des Hodens gelten von jeher als angeborene Geschwülste, und Kocher[1]) betont dieses Verhalten als ein wichtiges diagnostisches Merkmal derselben; diese Ansicht wird auch bis auf die letzten Beobachtungen bestätigt für die den Ovarialdermoiden oder cystischen Embryomen (Wilms) analogen Gebilde des Hodens, welche im Allgemeinen den früheren Teratomen entsprechen; unter 34 Fällen, welche die Litteratur kannte, war nur 4mal congenitale Anlage nicht nachweisbar, jedoch nicht ausgeschlossen. Ihr widerspricht auch nicht ein Fall von Lexer — der übrigens auch eine weitere Bestätigung

1) Siehe Litteratur 12.

Digitized by Google

der Wilms'schen Auffassung von dem Bau dieser Geschwülste bietet und ihre Gleichartigkeit mit den Ovarialdermoiden beweist: Hier wurde bei einem 60jährigen Mann eine solche Bildung aus dem Bauche exstirpirt; da es sich also um einen retinenten Hoden handelt und diese Geschwülste nachweisbar vielfach ein sehr langsames Wachsthum zeigen, bleibt eine congenitale Anlage nicht ausgeschlossen. Einen stricten Gegensatz hierzu bilden die soliden Embryome oder Teratome. Wilms berechnet 90 Proc. als im kräftigsten Mannesalter entstanden; nach den letzten Publicationen und unsern 3 Fällen, welche dem 30. bis 40. Lebensjahre entsprechen, verschiebt sich obiges Verhältniss noch etwas mehr zu Gunsten dieses Zeitalters. Dabei zeigt die meiste Betheiligung das 3. bis 4. Decennium, nur wenige, etwa 7, stammen aus der Zeit nach dem vierzigsten Jahre. Das zweite Decennium fällt ganz aus; in das erste fallen wieder 3 Beobachtungen congenitaler Tumoren. Diese bilden jedoch im Gegensatz zu dem Heer der anderen Fälle einen sehr kleinen Bruchtheil, und da sonst im ersten und zweiten Decennium kein embryoider Tumor beobachtet wurde, könnten Zweifel über ihre Zugehörigkeit zu dieser Gruppe berechtigt sein. Noch auffallender ist diese Betheiligung eines Alters, das der Höhe der geschlechtsreifen Zeit entspricht, im Vergleich zu den analogen soliden Teratomen des Ovariums. Auch sie entstanden alle in dieser Periode und die Hauptbetheiligung zeigt hier entsprechend den physiologischen Verhältnissen ein früheres Alter, das dritte Decennium. Diese beiden wichtigen ätiologischen Momente, bei den Hodenembryomen die Congenitalität, bei den embryoiden Tumoren das geschlechtsreife Alter, sollten auch bei einer Theorie ihrer Genese eine genügende Berücksichtigung finden. Wilms sagt nämlich in seiner Arbeit „über die teratoiden Geschwülste“ [1]) „Genetisch sind die soliden Teratome den Dermoidcysten des Ovariums gleichzustellen. Nur mechanische Störungen durch die Raumverhältnisse scheinen mir maassgebend für den eigenartigen geschwulstartigen Wachsthumsmodus der ersteren.“ Diese Anschauung, die er in gleicher Weise für die soliden und cystischen Embryome des Hodens gelten lässt, hat Wilms bis auf die letzte Zeit beibehalten, da er sie in Martin's Handbuch „Krankheiten der Eierstöcke im Kapitel über die soliden Embryome näher ausführt. Alle vier Gruppen sollen sich also aus der Geschlechtszelle entwickeln, in dem cystischen Follikel wächst für gewöhnlich das cystische Embryom, in den engen Hodencanälchen wird aus der dreiblättrigen Keimanlage, die gezwungen ist, dem Verlauf der Canälchen, zu folgen und da-

1) Ziegler's Beiträge zur pathol. Anatomie. Bd. XIX. S. 387.

Digitized by Google

durch in Unordnung geräth, die embryoide Geschwulst. Sind nun entweder im Ovarium derart ungünstige Bedingungen, wie im Hoden etwa in engen Follikeln, oder andererseits im Hoden günstige mechanische Verhältnisse, wie im Ovarium z. B. in besonders weiten Hodencanälchen, so entsteht ausnahmsweise dort die embryoide Geschwulst, hier das cystische Embryom. Diese Anschauung nun trägt den erwähnten ätiologischen Momenten gar keine Rechnung, denn es ist kein Grund anzunehmen, dass diese ungünstigen resp. günstigen mechanischen Bedingungen gerade in einem geschlechtsreifen Ovarium oder einem fötalen Hoden allein vorkommen sollten.

Fragt man nach dem klinischen Charakter dieser Tumoren, so wird man sagen können, dass er entschieden mehr dem bösartigen Gewächse gleicht.

Zunächst wegen ihrer nahen Beziehungen zu carcinomatösen und sarkomatösen Degenerationen. Diese können im Ovarium zweierlei Art sein: von Resten des Ovariums vielleicht durch den Reiz der Neubildung ausgehend, oder von den Zellen des neugebildeten Embryoms. Beide Modi sind auch in den hier abgehandelten Geschwülsten vertreten: Neben den 10 Wilms'schen Fällen[1]) werden 5 mal Wucherungen in den Samencanälchen beschrieben, welche Wilms einige Male als ausgesprochen carcinomatös bezeichnet; welche von diesen Wucherungen als die primäre zu bezeichnen ist, muss freilich noch unentschieden bleiben. In unserem Falle III ist mit Sicherheit eine secundäre Degeneration von Antheilen der teratoiden Geschwulst und zwar der zur Darmanlage gehörigen Cylinderzellen vorhanden, die Charakteristica der malignen Degeneration sind hier nicht nur vertreten in dem typischen anatomischen Bau des Scirrhusgewebes, sondern auch in der Rückbildung der mit allen dem Darmepithel zukommenden Eigenschaften — Krypten und Zotten, Schleimbecherzellen, scharfem dunklen Basalsaum — ausgestatteten Drüsenschläuche zu regellosen Haufen epithelioider Zellen; diese Anaplasie lässt sich hier schon im Primärtumor in allen Stadien mit grosser Deutlichkeit verfolgen. In den cystischen Ovarialembryomen geht ja diese secundäre carcinomatöse Degeneration ausschliesslich aus von dem in ihnen am meisten entwickelten Entoderm, es fanden sich bisher in allen solchen Fällen Plattenepithelkrebse. Es wäre also verständlich, wenn hier das vorwiegend entwickelte Entoderm den Boden für diese Degeneration bilden würde; sicher haben wir eine Anzahl dieser teratoiden Geschwülste unter den

1) Siehe Litteratur 28.

Digitized by Google

Hodenkrebsen zusammenzusuchen, doch ist das Verhältniss der teratoiden Geschwülste zum Carcinom durch eine Kritik dieser Fälle kaum mehr festzustellen. Ein Fall von Kocher, ein Carcinom mit echtem Knochengewebe, scheint mir dem meinigen ähnlich.

Aber abgesehen von dieser malignen Degeneration, die, obwohl sie hier ein ganz auffallend häufiges Vorkommniss zu sein scheint, ja das Schicksal jeder gutartigen Geschwulst werden kann, ist die für den Kliniker wichtigere Frage, ob diese Geschwülste an sich maligne sind oder sein können, bereits von Kocher bejaht für das Hodencystoid wie für das Chondrom, Myxom und Fibrocystom[1]), unter welchen Rubriken wir ebenfalls eine grosse Zahl der embryoiden Tumoren zu suchen haben werden; Kocher schreibt diese auffallenden Eigenschaften sonst gutartiger Gebilde besonders günstigen Verhältnissen zu, die im Hoden für eine allgemeine Verbreitung von Neubildungen bestehen sollen.

Klinisch geben unsere Fälle für die Beantwortung dieser Frage leider wenig Material; Patient des Falles I starb schon kurze Zeit nach der Entlassung aus dem Krankenhause; die Section wurde leider verweigert, die Symptome waren zu unbestimmt, um mit Sicherheit den Exitus auf die vermutheten Metastasen zurückführen zu können; über die beiden anderen Fälle konnte ich nichts Näheres eruiren. Das schnelle Wachsthum bei I und II könnte vielleicht für Malignität verwerthet werden; bei I scheint ein längeres Latenzstadium vorausgegangen zu sein, dem dann eine rapide Entwickelung folgte, eine Erscheinung, auf die auch schon früher aufmerksam gemacht wurde (Kocher[1]), Wilms[2]).

Bessere Auskunft geben die anatomischen Befunde. Bei I spricht für Malignität das Uebergreifen auf den Samenstrang, der hoch hinauf bis zum Leistenring von Tumormassen infiltrirt war; Bei II sehen wir ein destruirendes Vordringen an der Grenze des Tumors in der schnellen Zerstörung der Nebenhodencanälchen, ferner findet sich bereits eine Metastase in den Gefässen des Samenstranges ausserhalb des Tumors. Mehrfach finden sich noch Bestandtheile des Tumors in grösseren Venen des Nebenhodens. An allen diesen Orten ist von einer Degeneration in Carcinom oder Sarkom nichts sichtbar, sodass diese malignen Eigenschaften der embryoiden Geschwulst an sich zugeschrieben werden müssen. Auch die beschriebenen häufigen regressiven Metamorphosen in diesen Tumoren sprechen für Malignität.

1) Siehe Litteratur 12.
2) Siehe Litteratur 28.

Digitized by Google

Noch unzureichend ist das bisher vorliegende Material für sichere Schlüsse über das Verhältniss von Recidiven und Metastasen zum Primärtumor. Bei Wilms sind 7 solche Fälle zusammengestellt [1]) (Paget, Billroth, Waldeyer, Breuss, Jacobi, Adler-Hansemann [2]), Wilms), in denen diese Geschwülste zu Metastasen geführt hatten. In einigen fehlen mikroskopische Untersuchungen der Metastasen (Billroth, Jacobi); bei Waldeyer wird eine Myxomwucherung in den Venen beschrieben, in den anderen zeigten die Metastasen mehrere teratoide Bestandtheile des Mutterknotens, Knorpel und Cysten (Paget) oder Myxomgewebe mit Cystenräumen (Breuss). Am interessantesten ist jedoch die Thatsache, dass die Metastase in einzelnen Fällen den gleichen Bau wie der Primärtumor zeigte und wie dieser aus Producten aller drei Keimblätter aufgebaut war, so in den Fällen von Adler-Hansemann und Wilms (Fall V). Hierin brauchte an sich nichts Auffallendes gefunden zu werden, da ja nacheinander auch die Producte der verschiedensten Keimblätter hineinwachsen können; dem widerspricht jedoch der Fall von Wilms. Hier wucherten in einer Vene zusammen die Abkömmlinge aller drei Keimblätter, die Vene zeigte sich rückwärts noch bis auf ein enges Lumen intact, sodass, wie Wilms selbst annimmt, diese Massen durch eine sehr kleine Oeffnung in das Gefäss hineingelangt sein müssen. Es müssen sich hier also aus sehr kleinen Keimen wieder alle drei Keimblätter entwickelt haben.

In dieser Hinsicht gleiche Ergebnisse liefern die analogen Gebilde des Weibes. Dieselben sind ausgesprochen maligne. Von 14 Fällen, die die Litteratur aufweist, zeigten Recidive oder Metastasen und gingen an ihnen zu Grunde 9 Fälle [3]), von 3 fehlen Nachrichten [4]), 1 starb gleich nach der Operation (Wilms), nur ein Fall blieb ein Jahr lang gesund (Kroemer). Recidive und Metastasen fanden sich auch in solchen Fällen, in denen von carcinomatöser oder sarkomatöser Degeneration nichts vorhanden, und enthielten stets mehrere teratoide Bestandtheile des Primärtumors, in zwei Fällen jedoch waren sie das Ebenbild desselben.

Ewald theilt folgende Fälle mit: bei einem 21jähr. Mädchen wird ein in fünf Monaten entstandener rechtsseitiger Ovarialtumor, mit einer an einigen weissen Knötchen besetzten adhärenten Netzpartie noch

1) Siehe Litteratur 28.

2) Berliner klin. Wochenschr. 13. Juni 1894. S. 678.

3) Die Fälle von Virchow, Marchand, Lazarus, Wernik, Sigwart, Sieveking, Ewald, Falk, Gsell.

4) Keller, Schreiber, Wilms.

Digitized by Google

durch Trennung des treguirten Stieles glatt entfernt. Die Geschwulst war ein aus Abkömmlingen aller drei Keimblätter aufgebautes kleincystisches Ovarialteratom, ohne irgendwelche carcinomatöse oder sarkomatöse Bestandtheile. Nach einem Jahre musste ein sehr schnell gewachsenes Recidiv von Mannskopfgrösse exstirpirt werden, das ebenfalls Derivate aller drei Keimblätter enthielt, dabei wird das linke Ovarium mit entfernt. Schon zehn Tage nach der zweiten Operation war wieder eine Resistenz in der linken Seite des Abdomens fühlbar, nach einem Vierteljahre waren multiple Tumoren im Bauche fühlbar und es erfolgte der Exitus. Es fanden sich zahlreiche Metastasen auf dem Peritoneum, aber auch retroperitoneale, über der Wirbelsäule und im Mesocolon transversum, von der verschiedensten Grösse bis zu kleinen miliaren Knötchen. Die histiologische Untersuchung lässt diese grösseren Tumoren als ein „aus allen möglichen Geweben, selbst Knorpel und von zahlreichen mit allen Epithelsorten und auch Schleimhaut ausgekleideten Cysten durchsetztes Teratom erscheinen". Die kleinsten Knötchen am Bauchfelle zeigen ganz indifferente jugendliche Zellen.

Also entwickelten sich auch in der Metastase aus diesen „ganz indifferenten jugendlichen" Zellen Knoten, die aus Ectoderm, Endoderm und Mesoderm zusammengesetzt waren.

Recidive und Metastasen waren hier also alle dem ursprünglichen Tumor insofern gleich, als sie wie er aus den Producten aller drei Keimblätter bestanden, doch zeigten sie eine sehr bemerkenswerthe Abweichung insofern, als sie eine vom ersten Tumor an stufenweise geringere Differenzirung der einzelnen Producte aufwiesen. So beschreibt Ewald in dem ersten Recidiv: „cystische Räume, in welche einzelne papilläre Auswüchse ragten. Der Epithelüberzug war überall einreihig und bestand aus mehr oder weniger hohen cylindrischen Zellen, die häufig Darmepithelien glichen. Seltener fanden sich sich Hohlräume, die von Plattenepithel ausgekleidet, grosse Massen verhornter Zellen einschlossen. Mitunter stellten sich Gruppen von Drüsen ein, welche im Querschnitte Schleimdrüsen glichen. An anderen Orten fanden sich zahlreiche Querschnitte von Haaren mit Haarbälgen." Die bei der Section gefundenen Metastasen liess die Untersuchung aufgebaut erscheinen:

„aus einem grösstentheils fibrösen mit embryonalem Bindegewebe untermischten Bindegewebe . . .; es enthielt zahlreiche solide und hohle Cylinder eingesprengt, welche meist aus platten selten aus cylindrischen Zellen aufgebaut waren. In der ersteren sah man manchmal Hornkugeln ähnliche Bildungen in der letzteren schleimige Absonderungen."

Der Unterschied ist auffallend; ich sehe in dieser allmählich

Digitized by Google

geringer werdenden Differenzirung der Gewebe dieselbe Erscheinung, die beim Carcinom zu Tage tritt und von Hansemann als Anaplasie bezeichnet ist, und damit einen Grund mehr, diese sogenannten embryoiden Geschwülste als echte maligne Tumoren aufzufassen. Mit der Genese dieser Tumoren hat dieser Vorgang meines Erachtens nichts zu thun, da durch diese Entdifferenzirung doch niemals Gewebe entstehen könnten, die beinahe den höchst differenzirten des menschlichen Körpers gleichen. Der Schlusssatz Ewalds: „Ich möchte daher die Teratome auffassen als Ausdruck einer pathologisch gesteigerten Anaplasie einer Zelle" sollte daher vielleicht richtiger lauten: „Die Anaplasie der Zellen findet auch in diesen Teratomen (sc. der embryoiden Tumoren) ihren Ausdruck."

Eine gleiche Beobachtung, die den Aufbau der Metastase aus allen drei Keimblättern beweist, hat Falk gemacht:

Bei einer 21jährigen Kranken, die wegen Ascites und vermuthlich bösartiger Eierstocksgeschwulst operirt wurde, fand sich das gesammte Bauchfell mit Knötchen besetzt. Ein solches herausgeschnitten zeigte bei der mikroskopischen Untersuchung Cystchen mit Cylinderepithel, quergestreifte Musculatur, Knorpel, Ganglienzellen, Hautgebilde. Kein sarkomatöses Grundgewebe. Exitus nach ca. 3 Jahren, die Section ergab ein 50 Pfund schweres solides Teratom des rechten, zwei cystische Embryome im linken Ovarium. — Was wir sonst noch über Metastasenbildung bei den embryoiden Tumoren wissen, ist vor allem, dass sie auch da auftreten, wo eine Entartung in die uns bekannten malignen Formen nicht vorhanden. Die Verbreitung dieser Metastasen geschieht bei den Hodengeschwülsten auf dem Blut- und Lymphwege, bei den des Ovariums durch peritoneale Aussaat, und auf dem Blut- und Lymphwege, bei den Hodentumoren ist die Infection durch die Blutbahnen bisher die häufigere. Es ist in einer Anzahl von Fällen anzunehmen, dass nicht fertig differenzirte Gewebe metastasiren, sondern noch wenig entwickelte Keime, welche die Fähigkeit haben, die vorhandenen Gewebe aus sich in den Metastasen entstehen zu lassen. Hierfür spricht der Ewald'sche Fall, sowie der von Falk, ferner der Befund von Wilms — Producte aller drei Keimblätter in einer Vene — endlich auch mein Fall II, bei dem sich alle Elemente des Nervengewebes theilweise noch in bestimmter Anordnung in der Vene befanden. Auch zeigte Fall II nur da destruirendes Wachsthum, wo ein noch sehr wenig differenzirtes Gewebe vorrückte.

Aus dem gesammten Material ergiebt sich eine Reihe von Thatsachen, welche gegen den von Wilms angenommenen und S. 117

Digitized by Google

näher erläuterten Entstehungsmodus sprechen. Auf die Beziehungen der Congenitalität und des geschlechtsreifen Alters zu Embryomen einer-, embryoiden Geschwülsten andererseits wurde schon hingewiesen. Da ferner die embryoiden Tumoren des Hodens vielfach, die des Ovariums ausgesprochen maligne, die cystischen Embryome entschieden gutartige Gebilde sind, ist es an und für sich sehr unwahrscheinlich, dass unter sonst gleichen ätiologischen und genetischen Bedingungen diese rein mechanischen Verhältnisse in dem einen Falle eine entschieden gutartige, im andern eine ebenso maligne Geschwulst erzeugen. Auch zu den fötalen Inclusionen und allen anderen cystischen oder soliden teratoiden Geschwülsten, welche auf die Entwicklung einer verirrten Eizelle zurückgeführt werden können, bildet dies Verhalten einen bemerkenswerthen Gegensatz. Abgesehen von carcinomatöser oder sarkomatöser Entartung fand ich in der grossen diesbezüglichen Litteratur in keinem Falle Malignität.

Allein der Fall von Pupovac könnte dem widersprechen. Er beschreibt eine congenitale Geschwulst am Halse eines 7 monatlichen Kindes, welche zur Hauptsache embryonales Nervengewebe, daneben glatte und quergestreifte Musculatur, Knorpel, Knochen, Canäle mit Flimmerepithel und Drüsenanlagen unbestimmten Characters enthielten. Im Centrum benachbarter Lymphdrüsen fand sich embryonales Bindegewebe, Gliagewebe und wahrscheinlich embryonale Nervenzellen. Verfasser hält den Tumor für ein ektogenes Teratom im Klebs'schen Sinne, welche Annahme ich für nicht bewiesen halte: es fehlen z. B. Hautgebilde ganz, auch der Nachweis des Entoderms ist nicht sicher geführt. Alle vorhandenen Gewebe liessen sich auch durch eine Abschnürung bei der Bildung des Nervensystems erklären.

Dieser Fall steht bisher vereinzelt da; die Metastasen sind dem Haupttumor nicht gleich, an sich beweist der einzelne Fall auch nicht Malignität. Auch bei den Dermoidcysten des Ovariums werden in vereinzelten Fällen Metastasen berichtet (Heineke, Kolaczek, Fraenkel[1]). Art und Sitz dieser secundären Knötchen auf der Serosa lässt jedoch ihre Entstehung stets erklären durch eine einfache Aussaat von Gewebsmassen, aus der geplatzten Cyste, also um Transplantationen, denen keine malignen Eigenschaften zukommen. Die embryoiden Geschwülste zeigen jedoch in einer grossen Anzahl von Fällen echte in die Blut- und Lymphwege hineinwuchernde Metastasen, destruirendes und schnelles Wachsthum und vor allem auch klinisch ausgesprochene Bösartigkeit.

1) Zusammengestellt bei Lexer, siehe Litteratur.

Digitized by Google

Eine Anzahl von Gründen beweist, dass die drei Keimblätter bei der Weiterentwicklung der Geschwulst immer zusammen bleiben: bei den Hodentumoren der gleichmässige Aufbau aus kleinen Läppchen, welche die Abkömmlinge der drei Keimblätter enthalten, und der Nachweis derselben in den letzten Ausläufern der Geschwulst, der besonders im Falle II auch an der Grenze ihres Wachsthums zu führen ist; ferner das Zusammenwuchern derselben in räumlich sehr kleinen Gebieten, wie in dem Wilms'schen Falle in einer engen Vene überhaupt das Verkommen dieser verschiedenartigen Producte in den Metastasen, wie es auch die gleichen Geschwülste des Weibes zeigen. Bei dem von Wilms angenommenen Entstehungsmodus würden wir allerdings ein Auseinanderwachsen der drei Keimblätter nach den verschiedensten Richtungen, wie es in seiner schematischen Figur [1]) veranschaulicht ist, und nur eine gelegentliche Wiedervereinigung derselben zu erwarten haben. Man könnte aber nach diesem Wachsthumsmodus den vorher erläuterten Bau der Hodentumoren nicht verstehen, man könnte es auch nicht verstehen, dass nach der glatten Entfernung einer gestielten Geschwulst ein dem Primärtumor gleiches Recidiv entsteht, dass sich dieser Vorgang noch einmal wiederholt und endlich auch die dann auftretenden Metastasen wieder Producte aller drei Keimblätter enthalten.

Sollten endlich diese Tumoren sich aus einer Geschlechtszelle in dem von Wilms erläuterten Sinne entwickeln, so würde man annehmen müssen, dass eine gleichmässig fortschreitende Differenzirung stattfindet, natürlich abgesehen davon, dass die Gewebe stellenweise in ihrer Entwicklung beeinträchtigt werden können und auf embryonaler Stufe stehen bleiben. Hier jedoch scheinen verschiedene Befunde nur erklärlich, wenn man eine ständige Wiederholung einer Differenzirung aus allerjüngsten Formen annimmt; denn man sieht öfter einen Wechsel zwischen undifferenzirten und besser entwickelten Elementen eintreten, und man findet gerade in den zuletzt entstandenen Antheilen der Geschwulst, in ihren letzten Ausläufern die am wenigsten differenzirten Form, so in dem Falle Ewald und in meinem Falle II.

Alle diese Erscheinungen sind schwer zu erklären, wenn man nicht eine Vielheit solcher Keime annimmt, aus denen sich die Producte aller drei Keimblätter entwickeln können; dieser Gedanke ist bereits früher ausgesprochen (Wilms, Kroemer). Wilms erwägt diese Möglichkeit angesichts eines Falles von embryoider Hodengeschwulst, die eine Zusammensetzung aus einer Anzahl kleinerer und

1) Siehe Ziegler's Beiträge zur pathol. Anatom. Bd. XIX. S. 324.

Digitized by Google

grösserer Teratomknötchen erkennen liess, verlässt aber diesen Gedanken, wegen der grossen Seltenheit dieser Erscheinung; dass sie aber durchaus nicht so selten, beweist der in allen meinen Fällen gleiche Bau der Hoden, sowie die angeführten Beispiele der gleichen Ovarialgeschwülste. Das Ziel weiterer Untersuchungen wird unter anderem sein müssen: festzustellen, ob der geschilderte Bau dieser Hodentumoren ein constanter, ob er auch in den Ovarientumoren nachweisbar, ferner wie das Verhältniss zwischen Metastasen, Recidiven und Primärtumor ist. Bei obiger Annahme müsste man aber noch eine weitere Consequenz ziehen: für die Erklärung des echt geschwulstartigen und so häufig malignen Charakters dioser Gebilde genügte dann nicht nur die Annahme einer Vielheit, sondern der einer unbegrenzten Proliferation solcher Keime.

Welcher Art diese Keime sind und ob sie nur eine Geschlechtszelle sein können, dürfte vorerst nicht zu entscheiden sein; trotz mehrfacher Widersprüche ist diese Ableitung für die cystischen Embryome doch bereits auf sehr gute Beweise gestützt und vielfach acceptirt. Daher hat sie auch für die embryoiden Tumoren, die mit den Embryomen so vielfache Analogien zeigen, die meiste Wahrscheinlichkeit, und nicht zum wenigsten desshalb, weil diese embryoiden Geschwülste, je mehr sie bekannt werden, ihren Charakter als specifische Gebilde der Geschlechtsdrüsen beweisen.

Im Widerspruch steht die Annahme einer unbegrenzten Proliferation mit der Entstehung aus der Geschlechtszelle keineswegs. Waldeyer hielt es für wahrscheinlich, dass die Ovarialdermoide sich aus einer embryonalen Geschlechtszelle entwickeln, und Wilms erwägt diese Genese für alle Embryome und embryoiden Tumoren. Nun finden sich mehrfach in malignen Tumoren des Ovariums, unter andern auch in einem embryoiden Tumor (Kworostanski, Fall I) Ureier in einer Anzahl und an allen Stellen des Tumors, dass hier eine Proliferation derselben vielleicht aus persistirendem embryonalen Ovarialgewebe angenommen werden müsste.

Zum Schlusse erlaube ich mir Herrn Geheimrath Hahn, meinem sehr verehrten früheren Chef, für die freundliche Ueberlassung des Materials meinen ergebensten Dank auszusprechen.

Digitized by Google

Beschreibung der Abbildungen.

(Sämmtliche Bilder wurden mit Hilfe eines Zeichenoculars (Leitz) angefertigt.)

Fig. 1 (Fall I). Objectiv 1 (Leitz). Uebersichtsbild, lässt die Eintheilung in die einzelnen durch bindegewebige Septa getrennten Läppchen erkennen, deren jedes Cysten mit Schleimepithel *D*, Epidermis *E* und Musculatur oder Knorpel (*C*) enthält.

Fig. 2. Leitz Obj. 6 (Fall I). Gewebe ähnlich einem Lungengewebe. (S. 92).

Fig. 3. Leitz $^1/_{21}$ Ol. Imm. Grosse Zellen in bindegewebigen Hüllen. (Fall I.) (S. 93.)

Fig. 4 auf Tafel II. Leitz Obj. 3 (Fall I). Junges Bindegewebe von Bluträumen und Drüsensystemen durchzogen.

Fig. 5 auf Tafel II. Leitz Obj. 3 (Fall II). Grenze zwischen Tumor und Nebenhoden. In den erweiterten Drüsencanälen erscheinen Tumormassen (k_1, k_2); in k_3 ist die Wand theilweise zerstört. Eintheilung der Geschwulst in Läppchen bereits erkennbar.

Fig. 6. Leitz Obj. 6 (Fall II). Nervengewebe.

Fig. 7. Leitz Obj. 7 (Fall III). Nervengewebe.

Fig. 8 (Fall II). Lupenvergrösserung. Grenze zwischen Hoden und Tumor.

Fig. 9. Leitz Obj. 1 (Fall IV). Uebersichtsbild; unregelmässig gestaltete cystische Räume mit wechselnden Epithel in concentrischer Anordnung in cystogenem Grundgewebe. Ein Canal (*k*) nimmt an mehreren Seiten Nebencanäle auf.

Fig. 10 (Fall III). Leitz Obj. 3. Cystische Hohlräume, Canäle, glatte Musculatur (*m*) und eine Knorpelinsel (*C*); mehrere Canäle (*k*) münden in einen buchtigen Hohlraum (*A*).

Fig. 11 auf Tafel II (Fall IV). Leitz Obj. 1. Schleifenähnliches Gebilde.

Fig. 12 (Fall IV). Leitz Obj. 1. Drüsenschläuche in myomatösem Gewebe mit myomatösem Mantel bilden eine kleine Insel, ähnlich v. Recklinghausen's miliaren Adenomyominseln.

Litteratur.

1) Arnsperger, Virch. Archiv. Bd. CLVI. S. 1.
2) Bandler, Archiv f. Gynäkologie. 1900. Bd. LXI. Heft 3.
3) Curling, Die Krankheiten des Hodens u. s. w. Leipzig, Teubner 1845.
4) Emanuel, Zeitschrift f. Geburtsh. u. Gynäkologie. 1893. S. 62.
5) Derselbe, Ebenda. Bd. XXV.
6) Ewald, Wiener klinische Wochenschrift. 1897. S. 225,
7) Falk, Monatsschrift f. Geburtshilfe u. Gynäkologie. Bd. XII. Heft 3.
8) Gsell, Archiv f. Gynäkologie. Bd. LI. S. 303.
9) Hausemann, Ueber die Spezifität den Altruismus und der Amplesie der Zellen. Berlin, Hirschwald 1893.
10) Joachim, Dermoide im Scrotum. Inaug.-Dissert. Berlin 1893.
11) Kalning, Zur Casuistik und Kenntniss der Dermoidcysten des Hoden. Inaug.-Dissert. Dorpat 1876.
12) Kocher, Handbuch der Chirurgie von Pitha-Billroth. Bd. III, 2.
13) Derselbe, Krankheiten der männlichen Geschlechtsorgane. Deutsche Chirurgie. 506.
14) Kroemer, Archiv für Gynäkologie. Bd. LVII. S. 322.
15) Kworestansky, Archiv für Gynäkologie. Bd. LVII. S. 1.
16) Kossmann, Archiv für Gynäkologie. Bd. LIV. Heft 2. S. 359.
17) Lány, Virchow's Archiv. Bd. LXXV. S. 329.
18) Lexer, Verhandlungen der Deutschen Ges. f. Chirurgie. 1900. S. 272.

Digitized by Google

19) Litten-Virchow, Virchow's Archiv. Bd. LXXV. S. 329.
20) Neumann, Virchow's Archiv. Bd. CIV.
21) Pick, Archiv für Gynäkologie. Bd. LVII. S. 461.
22) Derselbe, Ebenda. Bd. CLVI. S. 507.
23) Pussovac, Langenbeck's Archiv f. klin. Chirurgie. Bd. LIII. S. 62.
24) v. Recklinghausen, Die Adenomyome und Cystadenome des Icterus und der Tubenwandungen. Berlin, Hirschwald 1896.
25) Sieveking, Deutsche Zeitschrift f. Chirurgie. Bd. XXXVIII. 1893. S. 53.
26) Waldeyer, Archiv für Gynäkologie. 1870. S. 305.
27) Wilms, Deutsches Archiv f. klin. Medicin. Bd. LV. S. 289.
28) Derselbe, Ziegler's Beiträge zur patholog. Anatomie. Bd. XIX. S. 233.
29) Derselbe, Ebenda. Bd. XIX. S. 365.
30) Derselbe, Deutsche Zeitschrift f. Chirurgie. Bd. XLIX. S. 1.
31) Ziegler, Lehrbuch der speciellen pathol. Anatomie.
Die ältere Litteratur siehe auch in den Schriften von Wilms.

Nachtrag.

In der von mir in dieser Arbeit vertretenen Anschauung, dass diesen Gewächsen entschieden maligne Eigenschaften zukommen, wurde ich von Neuem bestärkt durch ein Präparat, das mir von Herrn Dr. Küsel-Memel freundlichst überlassen wurde, wofür ich ihm auch an dieser Stelle meinen besten Dank sage. Es handelt sich um einen 23jährigen Arbeiter, bei dem sich ohne nachweisbare Ursache in der sehr kurzen Zeit von ca. 3 Monaten ein faustgrosser Tumor des rechten Hodens entwickelte, an dem sonst vorher keinerlei Veränderungen bestanden hatten. Der Hode wurde am 22. October 1900 von Herrn Dr. Küsel entfernt; nach glatter Heilung kam Patient am 11. Februar 1901 mit einem ca. faustgrossen Tumor im Epigastrium wieder, der bald auf die Leber überging, und nachdem er Mannskopfgrösse erreicht hatte, am 1. April 1901 zum Exitus führte. Obwohl eine Section nicht gemacht werden konnte, ist ein Zusammenhang dieses Tumors mit der Hodengeschwulst bei dem jugendlichen Individuum mehr als wahrscheinlich. Das Präparat, auf dessen nähere Beschreibung ich leider verzichten muss, da ich es erst während des Druckes dieser Arbeit in die Hände bekam, zeigt äusserlich den typischen — aus multiplen Cysten und derberen Partieen bestehenden — Bau der Fälle I und II, ist von Faustgrösse, in der Albuginea entwickelt und verhält sich zum Hoden ähnlich wie Fall II. Es enthält ebenfalls Vertreter aller 3 Keimblätter — Epidermiszapfen mit schönster Papillenbildung und Verhornung, Schleimcysten, Musculatur und Knorpel — in der bei I und II beschriebenen Gestalt und Anordnung. An verschiedenen Stellen zeigt das Schleimepithel — ähnlich wie bei III — eine starke Wucherung, die ganz dem Bilde eines Carcinoma medullare entspricht.

Digitized by Google

Fig. II.

Fig. 4.

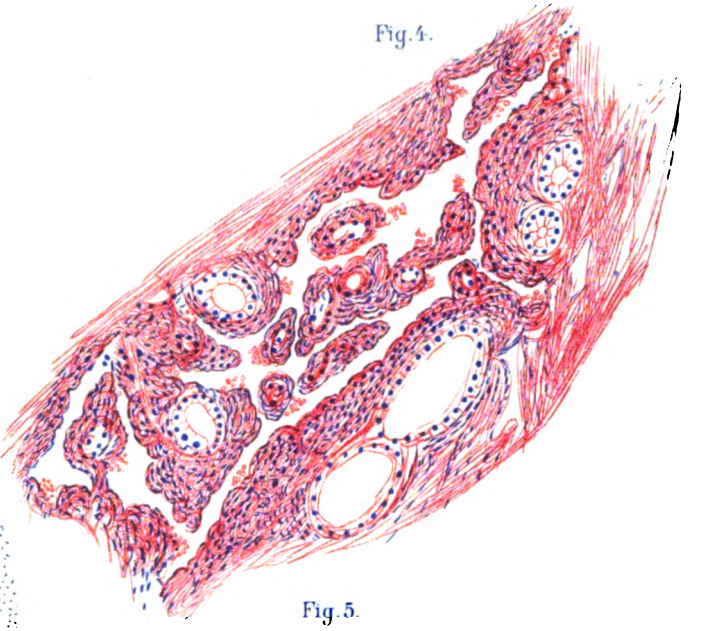

Fig. 5.

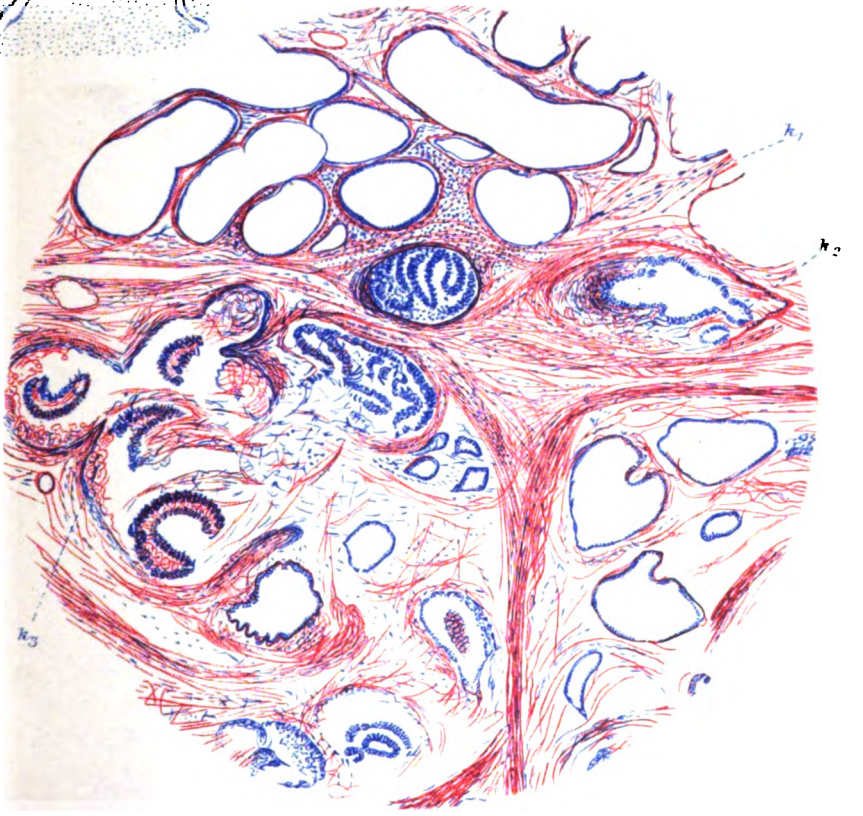

Digitized by Google

Digitized by Google

V.

Aus der chirurgischen Abtheilung des städtischen Krankenhauses Moabit zu Berlin. (Director: Geheimer Medicinalrath Prof. Dr. Sonnenburg.)

Ein weiterer Beitrag zur Casuistik der subphrenischen Abscesse.

Von
Dr. Julius Weber[1]),
Assistenzarzt.

In meiner ersten Arbeit habe ich über 9 Fälle von subphrenischem Abscess nach Appendicitis berichtet. Im Folgenden füge ich nun diesen Fällen 5 weitere aus der chirurgischen Abtheilung des Städtischen Krankenhauses Moabit und einen aus der Privatpraxis des Oberarztes Herrn Dr. Hermes hinzu, welchem ich für die gütige Ueberlassung desselben meinen verbindlichsten Dank hiermit ausspreche. Gleichzeitig sollen in Folgendem auch 5 Fälle, deren Entstehung auf eine andere Ursache als Appendicitis zurückzuführen ist, mitgetheilt werden.

Hinsichtlich der pathologischen Anatomie der subphrenischen Abscesse nach Appendicitis wies ich in meiner Publikation auf die Lageanomalie des unter die Leber geschlagenen Appendix hin. Diese Lageanomalie fand sich nun in 3 der Fälle, bei denen die Resection des Appendix ausgeführt wurde, nicht. Der Proc. vermif. wurde an typischer Stelle gefunden, nur in einem Falle lag er zwar nicht direkt subhepatisch, so doch nach oben geschlagen, seine Kuppe innig verwachsen mit dem Colon.

Dagegen hatte die Ausbreitung des Entzündungsprocesses gleichmässig sowohl entlang dem Colon ascendens als nach unten ins kleine

1) Weber, Zur Casuistik der subphrenischen Abscesse nach Appendicitis. Deutsche Zeitschrift f. Chirurgie. Bd. LIV. — Eine ausführliche Litteraturangabe für subphrenische Abscesse bringt die Arbeit von v. Brunn: „Ueber Peritonitis." Centralbl. f. allgemeine Path. u. path. Anatomie. Nr. 1. 1901.

Digitized by Google

Becken hin stattgefunden, eine Entwicklung, wie sie Sachs[1]) in denjenigen Fällen für charakteristisch hält, bei denen der Appendix auf dem medialen Rand des Psoas liegt. Die Entwicklung des subphrenischen Abscesses selbst war in 2 Fällen eine retroperitoneale, in 4 andern eine intraperitoneale. Interessant ist die Entwicklung des einen retroperitonealen Abscesses (Fall 1).

Bei der Appendicitisoperation wurde ein intraperitonealer Abscess eröffnet, der sich gleichmässig ins kleine Becken und nach oben längs des Colon ascendens entwickelt hatte. Auch hier brachte zunächst die Operation der Appendicitis dem Patienten Besserung. Indessen bereits am fünften Tage nach der Operation konnte ein Fortschreiten des Processes nach oben festgestellt werden. Durch Probepunction wurde das Vorhandensein einer serösen, rechtsseitigen Pleuritis constatirt. Die Secretion der Wunde war sehr stark, das Allgemeinbefinden sehr schlecht. Dann konnte nachgewiesen werden, dass die abundante Eiterung aus einem Gang kam, der sich weit herauf bis zur Nierengegend erstreckte. Eine Gegenincision in dieser Gegend eröffnete eine colossale Abscesshöhle, in welcher die von ihrer Kapsel entblösste Niere lag. Die Höhle hatte nach oben hin hinten und oberhalb der Leber eine Ausbuchtung. Mit der appendicitischen Abscesshöhle communicirte sie nur durch eine schmale Oeffnung.

Es fragt sich nun, wie dieser anatomische Befund zu erklären ist. Offenbar hatte die durch die Appendicitis hervorgerufene Eiterung bei ihrer Propagation längs des Colon ascendens an der Flexura coli dextra ein Hinderniss gefunden. Es bildete die Flexur offenbar eine Art „Barriere" (v. Mikulicz)[2]), welche den subphrenischen Raum nach nach unten hin abschloss. Die Widerstandskraft des Peritoneums war jedoch zu schwach, um das retroperitoneale Gewebe vor Infection der sehr virulenten Bacterien zu schützen; der entzündliche Abscess griff auf das retroperitoneale Gewebe über, es entstand eine Phlegmone desselben, dann eine solche des perirenalen Gewebes, und von da der subphrenische Abscess.

Ausgiebige Spaltung des ganzen Ganges konnte jedoch keine Errettung mehr bringen, der Patient erlag der von vornherein sehr schweren Erkrankung. Die Section wurde verweigert.

Das ein subphrenischer Abscess auch ohne grösseren chirurgischen Eingriff heilen kann, lehrt der zweite Fall.

Nach der Appendicitisoperation am 28. Mai 1900, bei welcher ein gangränöser Wurmfortsatz und bereits allgemeine Peritonitis gefunden wurde, besserte sich das Allgemeinbefinden des Patienten sehr rasch.

Am 7. Juni anhaltendes Wohlbefinden. Wunde in Ordnung.

1) Sachs, Der subphrenische Abscess im Anschluss an die perityphlitische und perinephritische Eiterung. Archiv f. klin. Chirurgie. Bd. L.

2) v. Mikulicz, Handbuch der praktischen Chirurgie. Bd. III. S. 108.

Digitized by Google

8. Juni. Schmerzen unterhalb des Rippenbogens. Gewisse Resistenz daselbst.

9. Juni. Rechts hinten und seitlich Dämpfung. Abgeschwächtes Athmen. Probepunction im 7. Intercostalraum hinten seitlich ergiebt seröses Exsudat.

10. Juni. Status idem. Anhaltend Temperatursteigerung.

11. Juni. Probepunction vorn im 9. Intercostalraum ergiebt dicken, übelriechenden Eiter. In demselben degenerirtes Bact. coli.

12. Juni. Temperaturabfall. Dämpfung hinten fast ganz ausgeheilt. Athem weich, vesiculär, leichtes Schaben. Vorn unten bis fast zur 6. Rippe nach oben und 2 Querfinger breit unter den Rippenbogen reichende Dämpfung. Die Schmerzen daselbst vollkommen geschwunden. Probepunction vorn in der Mamillarlinie im 8. Intercostalraum ergiebt etwas übelriechenden Eiter.

15. Juni. Temperatur normal. Schmerzen unterhalb des Rippenbogens dauernd geschwunden.

16. Juni. Dämpfung vorn zurückgegangen, desgleichen in der Axillarlinie. Wohlbefinden bei normaler Temperatur. Von da ab glatter Verlauf. Geheilt entlassen am 16. Juli.

Es gehört wohl zu den Seltenheiten, dass der Verlauf eines subphrenischen Abscesses so leicht ist wie im vorliegenden Falle. Zweierlei Deutungen lässt diese Erscheinung zu. Entweder es hat sich der Abscess spontan rasch resorbirt, oder der Abscess war so klein, dass die beiden Probepunctionen genügten, um die ganze gebildete Menge des Eiters abzusaugen. Ich halte das letztere für das wahrscheinlichste. Dass sich nicht wieder von neuem Eiter bildete, ist wohl darauf zurückzuführen, dass virulente Bacterien im Eiter nicht mehr vorhanden waren. Die Entstehung dieses Abscesses zeigt ebenfalls ein abweichendes Verhalten gegenüber den gewöhnlichen. Der Abscess hatte sich offenbar analog den secundären Abscessen gebildet, wie sie ja oft im Verlauf der durch Peritonitis complicirten Appendicitiden zur Beobachtung gelangen. Ein continuirlicher Gang von der perityphlitischen Abscesshöhle zur subphrenischen konnte nicht nachgewiesen werden.

Der 3. und 4. Fall haben einen so characteristischen Verlauf, dass ich mich hier auf einige Daten aus der Krankengeschichte beschränken kann.

Z. K., aufgenommen am 11. Mai 1900. Patient erkrankte am 8. Mai mit Erscheinungen von Appendicitis. Bei der Aufnahme bot die Erkrankung desselben das Bild einer schweren Appendicitis perforativa.

12. Mai. Operation. Resection des Proc. vermif., dessen Lage der normalen entsprach. Eröffnung zweier Abscesse, von denen der eine sich nach dem kleinen Becken zu, der andere längs des Colon ascendens erstreckte. Uebrige Bauchhöhle anscheinend frei.

Digitized by Google

19. Mai. Pat. klagt über Stiche in der rechten Brustseite. Hinten rechts unten Bronchialathmen, feuchte Rasselgeräusche.

22. Mai. Rechts seitlich über Mittellappen und Unterlappen ausgesprochene Dämpfung, abgeschwächtes Athmen und Andeutung von Bronchialathmen. Pectoralfremitus aufgehoben. Punction im 5. Intercostalraum in der Scapularlinie ergiebt Eiter. Ebenso seitlich im 6. Intercostalraum.

24. Mai. Resection der 6. und 7. Rippe in der Axillarlinie. In dem eröffneten Pleuralraum nur seröses Exsudat.

27. Mai. Keine Besserung des Allgemeinbefindens. Anhaltend Fieber. Punction durch das Zwerchfell hindurch ergiebt Eiter. Incision desselben. Eröffnung eines grossen subphrenischen Abscesses. Entleerung von ca. $1\frac{1}{2}$ l Eiter.

Von da ab Besserung des Allgemeinbefindens. Verlauf complicirt durch eine Kothfistel. Kein Empyem der Pleurahöhle. Geheilt. Am 23. August entlassen.

Fall 4. H. v. W., 6 Jahre alt. Am 8. Januar unter den Erscheinungen einer schweren Appendicitis erkrankt.

27. Januar. Operation. Resection des Appendix, dessen Kuppe nach oben geschlagen mit dem Colon innig verwachsen ist. Nach unten das geknickte und torquirte centrale Ende. Kothstein in der Kuppe. Eröffnung eines Abscesses, der die Kuppe umgiebt, und eines zweiten ins kleine Becken reichenden Abscesses. Freies Netz und Darm. Tamponade.

Anfangs Fieber, dann Besserung des Befindens bis zum 1. Februar 1900. Jetzt hohes Fieber. Pleuritische Symptome rechts. Klagen über Schmerzen in der Leber- und Magengegend.

5. Februar. R. h. u. Dämpfung von Angulus scapulae abwärts. Intensive Dämpfung in der Seite von der 6. Rippe ab. Probepunction im 8. Intercostalraum in der mittleren Axillarlinie ergiebt Eiter, hinten negativ.

Operation: Resection der 8. Rippe zwischen Axillar- und Scapularlinie. Eröffnung der Pleura. Entleerung von trübserösem Exsudat. Incision des Zwerchfells. Entleerung von 3 Esslöffel stinkenden Eiters. Die Abscesshöhle liegt zwischen Diaphragma und Leberkuppe, anscheinend abgegrenzt. Drainage. Tamponade.

Befinden in den ersten Tagen noch sehr kritisch.

Vom 9. Februar allmähliche Besserung.

16. Februar. Einsetzen einer linksseitigen Pneumonie. Verhaltung von nunmehr eitrigen Secret in der Eiterhöhle.

1. März. Dauernde Besserung. Glatte Heilung.

Ueberblickt man die Entwicklung der subphrenischen Abscesse in den vorliegenden Fällen, so kommt man zu folgendem Ergebniss: Der Abscess entwickelt sich gewöhnlich in vier Arten.

1. Indem sich der Eiter vom perityphlitischen Herd aus längs des Colon ascendens zur Unterfläche der Leber und von da ab in den subphrenischen Raum verbreitet.

Digitized by Google

2. In continuirlicher Fortsetzung des perityphlitischen Abscesses bei subhepatischer Lage desselben.

3. Als secundärer Abscess bei allgemeiner Peritonitis.

4. Extraperitoneal von dem retrocoecalen Gewebe aus.

Eine Entwicklungsart, wie sie sich in dem ersten der Fälle gezeigt hat, gehört wohl zu den Seltenheiten.

Bezüglich der Prophylaxe der Abscesse will ich hier noch einige Worte hinzufügen. Hierbei spielt die primäre Behandlung der perityphlitischen Abscesse gewiss eine wichtige Rolle. Wenn auch durch die Behandlung dieser, wie sie jetzt von Herrn Geheimrath Sonnenburg ausgeübt wird [1]), nicht in jedem Falle die Entwicklung eines subphrenischen Abscesses hintangehalten wird, so gewährt doch diese die grösste Möglichkeit, eine Propagation des Eiters nach dem Subphrenium zu verhindern. Nicht die Eröffnung eines Abscesses allein genügt; nur durch die Feststellung der anatomischen Lage des Wurmfortsatzes kann ein sicheres Urtheil über die Ausbreitung und Topographie des perityphlitischen Abscesses gewonnen werden, nur dadurch kann man im Stande sein, die Krankheit lokalisirt zu halten. Die Therapie des subphrenischen Abscesses nach Appendicitis setzt also schon mit derjenigen der Letzteren ein.

Im Anschluss an diese Fälle will ich noch kurz 2 Krankengeschichten von Fällen mittheilen, bei denen zwar eine Appendicitisoperation nicht vorher ausgeführt wurde, deren Entstehung jedoch dem ganzen vorangegangenen Krankheitsbild nach auf Appendicitis zurückzuführen ist.

Fall 5. I. A., Plätterin. Aufgenommen am 20. März 1896.

Anamnese: Die Pat. erkrankte plötzlich vor 14 Tagen mit heftigen Schmerzen in der Ileocoecalgegend und rechten Nierengegend und Hitzegefühl. Von da ab dauernd bettlägerig.

Status praesens: Mittelmässig genährte Person. Brustorgane ohne Besonderheiten. In der rechten Fossa iliaca Resistenz. Daselbst Schmerzhaftigkeit und Dämpfung. Abdomen im Uebrigen ohne Besonderheiten. Urin frei von Eiweiss und Zucker. Therapie: Einläufe, Morphium.

26. März. Geringe abendliche Temperatursteigerung. Sonst Status idem.

16. April. Die Leberdämpfung beginnt in der Mamillarlinie vom Oberrand der 6. Rippe, reicht nach unten etwa 2 Finger breit über den Rippenbogen hinaus, verläuft von hier nach dem abhängigen Theil des Abdomens, sich leicht verbreiternd, nach vorn den Rippenbogen folgend, nach oben abnehmend. Man fühlt in dem ganzen Bezirk der Dämpfung in abdomine eine Resistenz ungefähr der Härte der Leber entsprechend.

1) Sonnenburg, Pathologie und Therapie der Perityphlitis. 4. Auflage. 1900.

Digitized by Google

Eine besondere Druckempfindlichkeit besteht in der Axillarlinie unterhalb des Rippenbogens und unterhalb der Darmbeinschaufel, nach der Mitte zu abnehmend. Lungenbefund normal. Leichtes remittirendes Fieber bis 38,0°.

17. April. Operation: Incision oberhalb des Darmbeinrandes schräg abwärts und einwärts verlaufend. Nach Durchtrennung dicker Schwarten im oberen Wundwinkel Eröffnung einer abgeschlossenen Abscesshöhle zwischen seitlicher Thoraxwand und hinterer Leberfläche, ca. 15 cm nach oben reichend. Die freie Bauchhöhle nicht eröffnet.

Glatter Verlauf. 11. Juni geheilt entlassen.

Die Diagnose eines subphrenischen Abscesses konnte hier nicht mit Bestimmtheit gestellt werden. In erster Reihe musste an ein Perityphlitisexsudat gedacht werden, das sich in nächster Nähe der Leber entwickelt hatte. Auffallend ist an diesem Falle das Fehlen jeglicher pleuritischer Erscheinungen, die sich sonst im Laufe eines suphrenischen Abscesses einzufinden pflegen. Zweifelsohne liegt hier retroperitoneale Entwicklung des Abscesses vor.

Fall 6. L. P., Brauer, aufgenommen am 12. Juni 1900.

Anamnese: Vor etwa 4 Wochen will Patient Blinddarmentzündung überstanden, dann bald darauf längere Zeit an Husten gelitten haben. Bei der Aufnahme klagt er über Stiche in der rechten Seite, besonders hinten unten und über dem rechten Rippenbogen.

Status praesens: Verfallenes Aussehen. Athmung dyspnoisch. Ueber der rechten Lungenspitze vereinzelte Rasselgeräusche. Giemen. Rechts hinten unten nach unten zunehmende Dämpfung, die an der Lungenbasis absolut ist. Abgeschwächtes Athmen über dieser Region. Stimmfremitus vorhanden. Foetides Sputum. Therapie: Eisblase. Roborantien.

14. Juni. Dämpfung nicht mehr so ausgesprochen. Leichter tympanitischer Beiklang. Probepunction hinten negativ. Dagegen wird besonders vorn, vom 5. Intercostalraum abwärts die Dämpfung beim Vornüberbeugen des Körpers deutlich. Punction hier ergiebt äussert stinkenden Eiter.

Operation: Resection der 6. Rippe in der Mamillarlinie. Eröffnung des Pleuraraumes, der leer ist. Die Lunge retrahirt sich nur wenig. Der vorliegende Theil derselben mit schwartigem Gewebe bedeckt. Nach Incision des Diaphragma kommt jauchiger Eiter aus einer Höhle hervor, die zwischen Diaphragma und oberer Leberfläche sich befindet. Tamponade des Pleuraraumes und der subphrenischen Abscesshöhle.

15. Juni. Besserung des Allgemeinbefindens. Fötider Auswurf. In demselben Kokken, keine elastischen Fasern.

10. Juli. Wundhöhle in der Tiefe geschlossen.

21. Juli geheilt entlassen.

Bezüglich der Differentialdiagnose war es in diesem Falle nicht möglich, zu entscheiden, ob Empyem der Pleurahöhle oder subphrenischer Abscess vorlag. Für subphrenischen Abscess konnte der Wechsel der Dämpfung das Intensiverwerden der Dämpfung vorn

Digitized by Google

beim Vornüberbeugen des Körpers sprechen. Die Durchquerung des Pleuraraums war hier weniger bedenklich, da man mit Sicherheit das Vorhandensein einer plastischen Entzündung der Pleura diaphragmatica und costalis in der Nähe des subphrenischen Abscesses annehmen durfte.

Die folgenden Fälle von subphrenischem Abscess haben die verschiedenartigste Aetiologie. So entstanden nach Schussverletzungen 1 Fall, nach Perforation der Gallenblase 1 Fall, nach vereitertem Echinococcus der Leber 1 Fall, nach Adnexerkrankung der weiblichen Genitalien 1 Fall, nach putrider Bronchitis 1 Fall.

In dem 1. Fall (R. W., aufgenommen am 1. October 1896), der nach Schussverletzung entstand, fand sich die Einschussöffnung, die von einer Revolverkugel herrührte, links hinten am Thorax, 2 Querfinger breit einwärts von der hinteren Axillarlinie, und 3 Querfinger breit unterhalb des unteren Schulterblattwinkels. Der Schusscanal musste in der Richtung nach vorn verlaufen, da der Schuss hinter der Verletzten abgegeben worden war. Die Umgebung der Einschussöffnung war etwa 2 Handbreiten gross leicht geschwollen, mässig druckempfindlich. Das Athemgeräusch über dieser Stelle abgeschwächt, ebenso der Percussionsschall, sonst aber normal. Kein Husten, kein blutiger Auswurf. Therapie: expectativ. Verband der Wunde.

Der Verlauf war nun folgender: Bis zum 13. October ohne Besonderheiten. Da trat Erbrechen auf. Temperaturanstieg bis 38,5°.

Am 15. October wieder Erbrechen. Schmerzen im ganzen Leibe, leicht remittirendes Fieber. Leichter Meteorismus. Abdomen etwas druckempfindlich. Nur rectale Ernährung.

16. October. Status idem. Icterische Färbung der Haut und Conjunctiven. Weichtheile um die Einschussöffnung herum reactionslos.

17. October. Icterus wieder etwas zurückgegangen. Leib nicht mehr so druckempfindlich.

Bis zum 22. October zunehmende Besserung wieder. Aufnahme von flüssiger Nahrung per os ohne Beschwerden vertragen.

24. October. Von Neuem Temperatursteigerung. Sonst Status idem.

26. October. Temperatur bis 39,0°. Pat. klagt über Kopfschmerzen. Etwas unterhalb der Einschussöffnung etwas druckempfindliche Stelle, die Haut darüber nicht geröthet. Befund der Brustorgane normal.

28. October. An obiger infiltrirter Stelle ruft etwas stärkerer Druck ein Geräusch hervor, als ob aus einer gefüllten Höhle Flüssigkeit durch eine enge Oeffnung hindurch herausgepresst wird.

29. October. In Chloroformnarkose Schnitt in senkrechter Richtung über die Einschussöffnung. Eröffnung einer Abscesshöhle, die etwas nach vorn von der Einschussöffnung liegt. Eiter quillt aus der Tiefe hervor. Drainage.

30. October. Reichliche Secretion des etwas säuerlich riechenden Eiters. Zunehmende Besserung.

12. November. Noch tiefer Wundtrichter, dessen Spitze schräg nach unten und vorn liegt, gelangt man auf rauhen Knochen am Unterrand der 9. Rippe.

Digitized by Google

Resection eines 4 cm langen Stückes der Rippe. Dasselbe zeigt an seinem Unterrand einen etwa erbsengrossen Defect. Die Kugel wird nicht gefunden.

26. November. Allgemeinbefinden jetzt dauernd gut. Noch ziemlich starke dünnflüssige Secretion. Leichtes remittirendes Fieber. Mit einer Sonde gelangt man nunmehr von der Tiefe der Wunde aus in einen Gang, der sich etwa 15 cm weit schräg nach vorn in der Richtung nach dem Rippenbogen zu erstreckt. Kein rauher Knochen. Führt man den Finger in die Wunde ein, so fühlt man deutlich das Zwerchfell sich um denselben contrahiren. Der Heilungsverlauf ohne Störung.

31. November. Noch mit kleiner Wunde ohne Neigung zur Fistelbildung bei völligem Wohlbefinden entlassen.

Auffallend war in dem Fall das Fehlen von Erscheinungen seitens der Lunge. Offenbar aber hatte eine Verletzung derselben gar nicht stattgefunden. Die Kugel durchquerte die Pleurahöhle und zwar den Sinus phrenicocostalis im Moment der Exspiration, wo die Lunge sich aus demselben zurückgezogen hat, dann trat sie nach Durchbohren des Zwerchfells in die Abdominalhöhle ein in der Richtung nach der 9. Rippe. Im Verlaufe dieser Durchquerung streifte sie offenbar den Magen und verletzte dann die 9. Rippe. Ihre schliessliche Lage konnte nicht mehr festgestellt werden.

Die Entstehung des subphrenischen Abscesses lässt sich auf zweierlei Weise erklären, entweder die Infection des subphrenischen Raumes geschah von aussen her durch Vordrängen der Infectionskeime durch den Schusskanal, oder aber (was wohl die richtigere Erklärung ist) es bildete sich der subphrenische Abscess im Anschluss an die Magenverletzung. Gegen die erstere Erklärung spricht das Fehlen jeglicher Entzündung der Einschussöffnung; denn etwaige an der Kugel haftende inficirende Stoffe werden, wie auch aus einer Arbeit von Henne[1]) hervorgeht, schon bei Durchbohrung der Haut durch das Geschoss in den obersten Partieen des Unterhautbindegewebes deponirt. Es hätte also vor Allem noch eine Entzündung dieses Gewebes vorhanden sein müssen, die ja aber in dem vorliegenden Falle fehlte. Für Entstehung des subphrenischen Abscesses in Folge der Magenverletzung sprach hingegen der ganze Verlauf. Eine penetrirende Wunde des Magens ist wohl völlig auszuschliessen. Dagegen ist anzunehmen, dass die Kugel den Magen gestreift, die Serosa verletzt hat. Im Anschluss daran traten nun um die verletzte Stelle des Magens eine circumscripte Peritonitis mit Abscedirung auf, analog der Peritonitis, wie sie im Gefolge von Magengeschwüren oft

1) Henne, Die Schussverletzungen durch die Schweizerischen Militärgewehre. Zusammengestellt aus den Jahren 1880—1900. Inaug.-Dissertation.

Digitized by Google

genug beobachtet wird. Der Schusskanal selbst bot mit dem Eiter Gelegenheit, auch die tieferen Weichtheile zwischen der Einschussöffnung und Zwerchfell zu inficiren. Interessant ist an dem Fall auch das völlige Fehlen eines Pneumothorax und von Entzündungserscheinungen von Seiten der Pleura.

Die Krankengeschichte des subphr. Abscesses, der nach Gallenblasenperforation entstand, ist kurz folgende:

K. L, aufgenommen am 30. Juni 1892.

Anamnese: Patientin will vor 3 Jahren einmal mit Schmerzen erkrankt sein, die von der Leber aus nach der Schulter strahlten. Vor 2 Jahren litt sie an Magenbeschwerden. Seit 2 Tagen bestehen heftige Leibschmerzen, aufgetriebener Leib.

Status praesens: Pat. ist sehr elend. Puls sehr klein, frequent. Urin frei von Eiweiss und Zucker. Lungen und Herz ohne Besonderheiten. Abdomen stark aufgetrieben, rechts mehr als links, überall druckempfindlich. Die Percussion ergiebt eine Verbreiterung der Leberdämpfung in der Parasternallinie bis 2 Querfinger breit unterhalb des rechten Rippenbogens. Von dort fällt die Dämpfung in schräger Linie fast bis zur Spin. ant. ossis ilei ab. Hinten rechts Dämpfung bis zur 9. Rippe. Links normaler Schall. Sonst ist der Percussionsschall über dem Abdomen tympanitisch. Im Bereich der gedämpften Zone ist eine Resistenz zu fühlen, die mit der Leber im Zusammenhang zu sein scheint, und fluctuirt. Probepunction negativ im Bereich der Dämpfung.

Operation am 10. September. Flankenschnitt. Extraperitoneale Abtastung der rechten Niere und der Ileocoecalgegend, welche frei sind. Dagegen wird ein Tumor gefühlt, der vorn zwischen Rippenbogen und Spin. iliaca ant. liegt, von harter Consistenz. Probepunction wieder negativ. Nunmehr Eröffnung des Peritoneums. Es erscheint in der Wunde die stark herabgedrängte Leber, die normal aus sieht. Beim Abtasten der oberen Fläche derselben gelangt man an das ziemlich hochstehende Zwerchfell, wobei sich bereits mit Blut vermischter Eiter entleert. Ein zweiter Abscess wird eröffnet, als die Hand von der oberen Fläche der Leber nach hinten und unten zur rechten Niere geführt wird. Drainage der Abscesshöhle.

Das Befinden der Patientin war in den ersten Tagen noch sehr schlecht. Sie erholte sich dann allmählich bis zum 10. September. Von da ab wieder hohes Fieber. In der Gegend des bereits verheilten unteren Wundwinkels wieder Fluctuation. Eröffnung einer Abscesshöhle, in deren Grunde Steine constatirt werden. Extraction von 19 Steinen, die aus Cholestearin, Gallenfarbstoff und Kalk bestehen. Kein Abfluss von Galle.

Von jetzt ab ungestörte Reconvalescenz.

Am 20. October wurde Patientin geheilt entlassen.

Der Fall unterscheidet sich wesentlich und in interessanter Weise von den Fällen, die von v. Winiwarter [1]) mitgetheilt sind. Während

1) v. Winiwarter, Ueber Perforationsperitonitis von den Gallenwegen ausgehend. Wiener klin. Wochenschr. Nr. 42. 1899.

Digitized by Google

bei diesen eine ockergelbe Färbung des Eiters vorhanden war, die characteristisch sein soll für eine primäre Eiterung der Gallenwege, war der Eiter in dem vorliegendec Falle niemals gelb gefärbt. Dagegen wurden Gallensteine frei in der Abscesshöhle gefunden, die in den Fällen von Winiwarter nicht nachgewiesen wurden. Es spricht daher das Fehlen von Gallenfarbstoff im Eiter nicht mit absoluter Sicherheit gegen eine Erkrankung der Gallenwege als Ursache des subphrenischen Abscesses, anderseits ist für eine solche aber das Vorhandensein von Gallensteinen in der Abscesshöhle ohne Weiteres beweisend. In unserem Falle war offenbar der Ductus cysticus verödet, oder durch einen Stein verschlossen, so dass ein Uebertreten von Galle in die Abscesshöhle ausgeschlossen war. Die ganze Entwicklung des subphrenischen Abscesses bildet ein Analogon zu derjenigen eines solchen nach Appendicitis, bei welcher der Appendix unter die Leber geschlagen ist. Dass eine Infection der Pleura nicht eintrat, ist in nicht geringem Maasse wohl der frühzeitigen Operation zuzuschreiben.

An eine Erkrankung der Leber (Echinococcus) schloss sich dann noch der folgende Fall an.

A. G., aufgenommen am 25. August 1900.

Pat. will angeblich früher nie wesentlich krank gewesen sein. Einmal Icterus vor 10 Jahren. Er producirte sich gelegentlich in der Betrunkenheit als Glasesser, was ihm nie schlecht bekam. Am 24. August wurde Pat. beim Ringkampf hingeworfen. Dabei fiel auch der Gegner auf ihn. Am selben Abend soll dann noch Pat. Glas gekaut haben. Am folgenden Morgen verspürte Pat. in der ganzen rechten Seite Schmerzen und Stiche und wurde deshalb ins Krankenhaus aufgenommen. Mit Hunden will er nie in Berührung gekommen sein. Pat. klagt jetzt besonders über Schmerzen in der Lebergegend und in der rechten Schulter.

Status praesens: Mittelgrosser Mann von mässigem Ernährungszustand. Temperatur 39,4°. Die ganze untere rechte Hälfte des Thorax ist vorgewölbt, die Intercostalräume sind verstrichen. In der Mamillarlinie rechts absolute Dämpfung von der 5. Rippe abwärts bis zur Nabelhöhe nach links fällt die Dämpfung schräg ab, reicht aber noch am linken Rippenbogen bis zur Mamillarlinie. Nach hinten geht die obere Dämpfungsgrenze etwas abwärts, so dass sie in der Scapularlinie in Höhe der 8. Rippe steht. Auch ist die Dämpfung hier nicht so intensiv. Ueber derselben aufgehobenes Athemgeräusch. Die Leber ist anscheinend stark vergrössert, fühlt sich hart an, hat scharfen Rand, unregelmässig kleinhöckerige Oberfläche. Sie ist im Ganzen stark nach unten und links gedrängt, entsprechend den oben genannten Grenzen der Dämpfung. Icterus besteht nicht. Probepunction im 8. Intercostalraum in der mittleren Axillarlinie negativ, 2 cm weiter nach hinten im 9. Intercostalraum erhält man etwa 1 ccm dickflüssigen Eiters. In demselben wurden neben Eiter-

Digitized by Google

körperchen Cholestearinkrystalle gefunden. Culturverfahren ergab Sterilität des Eiters.

Operation am 14. Januar 1901. Resection der 8. Rippe in der Axillarlinie. Nach Eröffnung der Pleurahöhle entleert sich in mässiger Menge trübseröse Flüssigkeit. Das Zwerchfell wird stark in die Wunde gedrängt. Punction durch das Zwerchfell hindurch ergiebt wieder Eiter. Incision desselben. Nunmehr entleeren sich etwa 2 l Eiter. In demselben massenhaft Echinococcusblasen. Mikroskopisch zahlreiche Häkchen und Membranen nachweisbar. An letzteren deutliche Streifung nicht mehr vorhanden. Drainage der Abscesshöhle.

Verlauf gut. In der ersten Zeit noch Fieber. Kein Empyem der Pleurahöhle. Zur Zeit befindet sich Pat. noch als Reconvalescent in der Anstalt. Sein Allgemeinbefinden ist dauernd gut. Wunde geschlossen.[1])

Differentialdiagnostisch konnte als Ausgangspunkt des Abscesses vor allem auch eine perforirende Wunde des Magens oder Duodenum in Betracht kommen, hervorgerufen durch Glassplitter, die der Patient in den Tagen zuvor verschluckt hatte. Indessen war auffallender Weise das Allgemeinbefinden des Patienten nur sehr wenig alterirt. Schwere Störungen von Seiten des Magens und Darmtractus waren nicht vorhanden.

Die Ursache, dass ein Pleuraempyem nicht auftrat, ist wohl in erster Linie der Sterilität des Eiters zuzuschreiben, wodurch eine primäre Infection der Pleurahöhle bei der Incision des subphrenischen Abscesses nicht eintreten konnte. Da Sterilität des Eiters schon vor der Operation nachgewiesen wurde, so konnte ohne Bedenken die Pleurahöhle durchquert werden.

In seiner Aetiologie nicht völlig klar ist der folgende Fall.

Z. H., aufgenommen am 24. Februar 1901.

Anamnese: Vor 1½ Jahren Entbindung. Im Anschluss daran schwere Erkrankung mit starken Schmerzen rechts im Leib. Dauer ein Vierteljahr. Bis jetzt immer stechende Schmerzen rechts im Unterleib, die auch bei schwerem Heben sehr oft auftraten. Am 17. Februar erkrankte Patientin zugleich mit dem Auftreten der Menses, die immer regelmässig waren, mit Schmerzen im Unterleib auf beiden Seiten. Erbrechen und Fieber. Allmählich localisirten sich die Schmerzen mehr auf der rechten Seite.

Status praesens: Mässiger Ernährungszustand. Brustorgane ohne Besonderheiten. Kein Meteorismus. In der rechten Unterbauchgegend Resistenz. Bei bimanueller Untersuchung in der rechten Seite ebenfalls deutliche Resistenz fühlbar. Die Diagnose schwankte zwischen Appendicitis und eitriger rechtsseitiger Adnexerkrankung.

Operation: Durch Flankenschnitt oberhalb des Poupart'schen Bandes rechts wird ein Abscess eröffnet, der wenig geruchlosen Eiter enthält. Beim Suchen nach dem Appendix kommt freier Darm zum Vor-

1) Seitdem geheilt entlassen.

Digitized by Google

schein, so dass von einem weiteren Aufsuchen des Appendix Abstand genommen wird. Tamponade.

Verlauf: Am folgenden Tag wird bereits eine Dämpfung rechts hinten unten über der Lunge constatirt. Dabei reines Vesiculärathmen. Die Dämpfung vergrösserte sich in den folgenden Tagen nicht, doch blieb die Temperatur fieberhaft. Pat. klagte öfters über Stiche und Schmerzen in der rechten Seite.

Am 10. März. Eröffnung eines zweiten Abscesses von der Wunde aus, der nach dem kleinen Becken zu liegt. Probepunction rechts hinten negativ.

18. März acute Verschlimmerung. Nunmehr Dämpfung vorn bis zur Mamilla, übergehend in die Dämpfung nach hinten. Abgeschwächtes Athmen. Leberdämpfung nicht den Rippenbogen überschreitend. Punction in der mittleren Axillarlinie ergiebt Eiter. Da Pat. eine Rippenresection verweigert, Aspiration von $1\frac{1}{2}$ l Eiter.

19. März. Resection der 9. Rippe in der hinteren Axillarlinie. Sinus phrenicocostalis, durch Anlegen des Zwerchfells an den Rippen verödet. Eröffnung einer grossen Abscesshöhle zwischen Zwerchfell und Leber.

20. März. Einsetzen einer diffusen allgemeinen Peritonitis.

28. März. Exitus letalis.

Bei der Section fanden sich starke Verklebungen der Därme rechts, sehr fest, bindegewebig. Wurmfortsatz anscheinend in alte Schwarten eingelagert, ohne jegliche Entzündungserscheinungen. Rechte Adnexe ebenfalls mit der Umgebung stark verwachsen. An Stelle des Ovariums eine wallnussgrosse Cyste schleimigen Inhalts. Peritonitis fibrinosa bis zur Leber, Serofibrinosa acuta des übrigen Theils der Bauchhöhle. Unter der Leber am rechten Leberlappen eine faustgrosse Eiterhöhle. Subphrenischer Raum in eine grössere abgeschlossene, mit der Pleurahöhle nicht communicirende Abscesshöhle verwandelt. Diaphragma mit der Lunge und Pleura parietalis fest verwachsen. Kein pleuritischer Erguss. In der Pleura diaphragmatica mehrere haselnussgrosse Eiterherde, die in die Lunge selbst übergreifen.

Der Sectionsbefund macht die Annahme, dass die Erkrankung der rechten Adnexe die Ursache des subphrenischen Abscesses gewesen sei, noch am wahrscheinlichsten. Eine Perityphlitis ist wohl auszuschliessen. Wenn der Wurmfortsatz zwar in alten Schwarten eingebettet war, so spricht dieser Befund doch nicht gegen die erste Erklärung des Falles; denn wie oft kann bei Adnexerkrankung, die zur Laparatomie kommt, der Wurmfortsatz mit derben, schwartigen Adhäsionen mit der entzündeten Adnexe zusammenhängend gefunden werden, ohne dass jemals ein perityphlitischer Anfall vorhanden gewesen wäre. Es ist daher wohl anzunehmen, dass die an die Entbindung sich angeschlossene, rechtsseitige Adnexerkrankung nicht völlig zur Ausheilung kam. Im Anschluss an die Menstruation flackerte, wie das ja häufig beobachtet wird, von neuem der alte Krankheitsprozess wieder auf, um nun zum Ausgang einer progredienten Peritonitis zu

Digitized by Google

werden, die sich zuerst wesentlich nur auf die rechte Seite beschränkte. Der Eiter nahm dann in seiner Propagation zum Zwerchfell den gleichen Weg wie bei der Perityphlitis. Dafür sprechen die zahlreichen Adhäsionen, die die in der rechten Seite gelegenen Darmschlingen untereinander verbanden, vor allem auch der subhepatische Abscess.

Den Exitus letalis führte die frische serofibrinöse Peritonitis herbei, die von dem subhepatischen Abscess ausging und die bisher verschonte linke Hälfte des Abdomens ergriff.

Zuletzt will ich hier noch kurz über einen Fall von subphrenischem Abscess nach eitriger Pleuritis und Bronchitis berichten.

Es handelte sich um einen Mann, der längere Zeit im Krankenhaus wegen Gangrän des rechten Beines und chronischer putrider Bronchitis lag. Im Verlauf der Erkrankung trat noch eine rechtsseitige eitrige Pleuritis hinzu. Patient starb schliesslich an Marasmus. Bei der Section wird die klinische Diagnose bestätigt, die Lungenpleura war besonders an der Basis mit derben Schwarten bedeckt. Unter der Zwerchfellkuppe fand sich ein etwa hühnereigrosser Abscess.

Abscesse von so geringer Grösse entgehen natürlich der klinischen Beobachtung; sie werden auch nie Gegenstand eines chirurgischen Eingriffes.

Herrn Geheimrath Prof. Dr. Sonnenburg gestatte ich mir meinen verbindlichsten Dank auszusprechen für die Anregung, die er mir zu dieser Arbeit gegeben.

Digitized by Google

VI.

Beiträge zur Technik der Rhinoplastik.

Von

Dr. Erwin Payr,

Privatdocent für Chirurgie und Assistent an der chirurg. Universitätsklinik zu Graz.

(Mit 5 Abbildungen.)

Die nachstehenden Zeilen enthalten einen Bericht über einen nicht ganz gewöhnlichen Defect der Weichtheilnase, der nach der Entfernung eines von der Schleimhaut der Nasenhöhle ausgegangenen Carcinomes entstanden war und die Nasenspitze, grosse Theile beider Nasenflügel und fast das ganze häutige und knorpelige Septum betraf.

Bei der plastischen Deckung dieses grossen Defectes wurde ein Verfahren in Anwendung gezogen, das nicht zu den gebräuchlichsten Arten der totalen oder partiellen Rhinoplastik gehört, sondern im Besonderen dem vorliegenden Fall angepasst wurde und, obwohl im Princip gewiss nicht neu, in dieser Art meines Wissens bisher nicht versucht worden ist.

Ich erlaube mir diese „practische Erfahrung" in Kurzem, durch einige Abbildungen erläutert, mitzutheilen, da sie geeignet erscheint, bei manchen schwer zu deckenden partiellen Nasendefecten, die technischen Schwierigkeiten zu erleichtern.

Krankengeschichte: Ein 60jähriger Mann hat seit 2 Jahren ein kleines Geschwür in der rechten Nasenhöhle im Vestibulum, im Winkel zwischen Nasenflügel und Septum cartilagineum, das sich nach aussen bis zum Uebergange der Schleimhaut in die Haut des Septums erstreckt. Dieses Geschwür, ursprünglich nicht mehr als erbsengross, wird zunächst für lupös gehalten und durch 2 Jahre hindurch von einem Rhinologen bald mit dem Galvanokauter, bald mit dem scharfen Löffel, bald endlich mit Aetzmitteln behandelt. Schliesslich durchsetzte es das ganze Septum cartilagineum, das häutige Nasenseptum, griff von der rechten Nasenhöhle auf die linke über und brach etwa 1 cm oberhalb der Nasenspitze nach aussen durch und erzeugte hier ein kraterförmiges, 20 hellerstückgrosses Geschwür mit aufgeworfenen, harten Rändern, einer beträchtlichen Infil-

Digitized by Google

trationszone in der Umgebung und graugrünem, schmutzigem Belage. In der Nasenhöhle ist die Schleimhaut in weitem Umfange vom Krankheitsprocesse ergriffen und jederseits ein 1½ cm im Quadrate messendes Stück seitlich vom Septum cartilagineum ergriffen. Das ganze Septum bis tief in die Oberlippe hinein ist in eine harte, an ihrer Oberfläche grösstentheils exulcerirte Geschwulstmasse verwandelt und geht der Geschwürsprocess auch noch auf die Vorderfläche der Oberlippe über. Es sind also ergriffen der mediane Theil beider Nasenflügel, das häutige und knorpelige Nasenseptum bis etwa 2½ cm nach aufwärts von der Oeffnung der Nasenlöcher, die Nasenspitze und der mediane Theil der Nase und ein Stück der Oberlippe, dem Uebergange des häutigen Septums in sie entsprechend. Eine genaue Besichtigung dieses Krankheitsprocesses ergab, dass es sich um einen von Schleimhaut der Nasenhöhle ausgehenden Tumor handle, der überall, wo er im Bereiche der Schleimhaut lag, exulcerirt war, an den von Haut bedeckten Stellen aber eine Verschwärung nicht nachweisen liess, mit Ausnahme der Durchbruchsstelle nach dem Dorsum der Nase zu. Dort, wo der Tumor bereits an der Oberfläche zerfallen war, war er kleinhöckerig zu nennen, an den Randpartien liessen sich deutlich epitheliale Pröpfe ausdrücken. Sowohl der Tumor selbst als auch seine nächste Umgebung ist sehr derb. Das Septum cartilagineum erweist sich bei der Untersuchung mit dem Nasenspiegel etwa 1½ cm hinter dem Naseneingange durchbrochen und communiciren die beiden Nasenhöhlen durch eine runde, ca. ½ cm im Durchmesser haltende Oeffnung. Geschwellte Lymphdrüsen sind weder am Kieferwinkel, noch in der Regio submaxillaris oder submentalis zu finden. Sowohl klinisch, als auch histologisch, wie die nach der Exstirpation des Tumors vorgenommene Untersuchung ergab, handelte es sich zweifellos um ein primär im Vestibulum nasi rechterseits entstandenes, von der Schleimhaut ausgehendes Carcinom, das eine radicale Ausschneidung erforderte. Bei dieser Localisation des Tumors, seinen Beziehungen zum Septum cartilagineum, beiden Nasenhöhlen und endlich der Oberlippe, war es nicht allzu leicht, sich sofort für ein bestimmtes Verfahren zum Ersatze der zu entfernenden Theile zu entschliessen. Ganz nebenbei sei erwähnt, dass der Kranke dringend bat, die Stirnhaut nicht zum Ersatze des Defectes zu verwenden. Es wurde, da der Patient einen sehr kräftigen Vollbart trägt, der Plan gefasst, durch zwei lange, gestielte Hautlappen, deren Verlauf den Naso-labialfurchen entsprechen sollte und die sich bis über den Unterkieferrand gegen den Hals erstrecken sollten, den Defect plastisch zu decken. Mehrfache Messungen und Modelle ergaben, dass sich aus zwei derartigen Hautlappen, die mit ihrer Epidermis bekleideten Seite gegen die Nasenhöhle zu sehen sollten, reichlich Material gewinnen lasse, um den vorhandenen Defect zu ersetzen.

Die Operation wurde am 26. Mai 1900 in ruhiger Chloroformnarkose in folgender Weise ausgeführt:

Zuerst wird alles Krankhafte entfernt. Dies geschieht durch einen Querschnitt, der über die Mitte des Nasenrückens verläuft und an den sich an seinen beiden Enden je ein zur Längsachse der Nase parallel

Digitized by Google

laufender Längsschnitt anschliesst (s. Fig. 1). Die beiden Längsschnitte eröffnen die Nasenhöhle, und es wird nun unter Mitnahme des ganzen Septum cartilagineum von der Höhe des Querschnittes an der Tumor in toto entfernt und seine Ausläufer an der Oberlippe durch eine Keil-Excision mitgenommen. Dabei ist auch das ganze häutige Septum und die

Fig. 1.

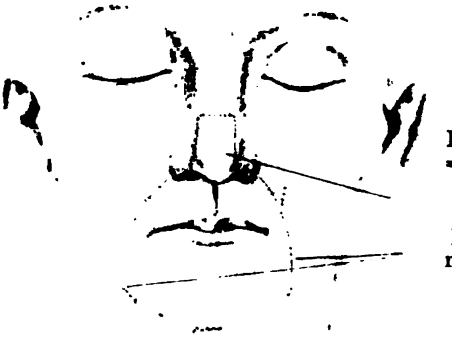

Punctirte Linie = Grösse des Defectes von aussen.

Lineäre Narbe nach Entnahme des Wangenlappens.

Fig. 2.
Vereinigungsnaht am Nasenrücken.



Aus gedoppeltem Lappen bestehendes neues Septum.

Vereinigungsnaht an der Oberlippe.

Basis des Wangenlappens.

Primäre Vereinigung der Substanzverluste an der Wange.

Nasenspitze verloren gegangen, so dass nun ein grosser, rechteckiger bis in die Oberlippe reichender Defect resultirt, durch den man in beide, nun miteinander breit communicirende Nasenhöhlen hineinsieht und dessen Länge an der Aussenfläche der Nase bestimmt, ca. 3 cm, dessen Breite 2 cm misst. Die Deckung dieses Defectes hatte zweierlei Aufgaben zu

Digitized by Google

erfüllen, einerseits den Abschluss der eröffneten Nasenhöhlen gegen aussen in einer die Profilhöhe nicht beeinträchtigenden Weise, zweitens aber die Wiederherstellung eines Septums und den Ersatz des Defectes in der Oberlippe. Zu diesem Zwecke wurden rechter- und linkerseits zwei lange, zungenförmige $2^1/_2$ cm

Fig. 3.

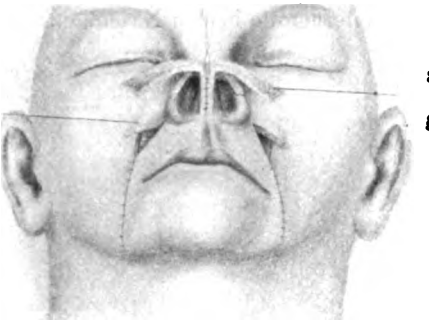

Fig. 4.



breite Hautlappen den Nasolabialfurchen entsprechend und bis zum Kieferrand reichend, gebildet, von ihrer Unterlage abgelöst und an ihrer Basis 1 cm nach aussen von den Nasenflügeln hängen gelassen. Es war trotz des Alters des Kranken fast überraschend, dass die beiden so gesetzten recht grossen Defecte der Wangenhaut sich ohne jegliche Spannung bis auf eine kleine dreieckige Fläche an der Basis der Lappen durch Knopfnähte linear

Digitized by Google

schliessen liessen, ohne dass eine Entstellung des Antlitzes resultirte (Fig. 2). Die beiden Lappen wurden nun so nach aufwärts und medial umgeschlagen, dass sie mit ihren Wundflächen aneinander gelegt und an ihrem unteren Rande in einer Ausdehnung von ca. 3 cm durch Knopfnähte allsogleich vereinigt wurden. Es wurde dadurch ein ziemlich resistenter, kleinfingerdicker Sporn gebildet, der in die eröffnete Nasenhöhle eingesenkt und am Boden der Nasenhöhle mit der durch die Abtrennung des Septums entstandenen Wundfläche, sowie mit der Oberlippe (Philtrum) durch Nähte vereinigt wurde (s. Fig. 2). Dadurch war folgendes erreicht: ein Septum, das wiederum die beiden Nasenhöhlen von einander schied,

Fig. 5.



überall gegen die Nasenhöhle zu mit äusserer Haut bekleidet; nach obenhin ein neues Dach für die rechte und linke Nasenhöhle, das nur in einer zweiten Sitzung mit den Schnitträndern der Nasenflügel vereinigt zu werden brauchte. An der Aussenseite war diese spornförmige Hautduplicatur natürlich wund und war beabsichtigt im Stadium der Granulationsbildung eine Ueberhäutung durch Transplantationen nach Thiersch zu erzielen. Die oberen Ränder der beiden median vereinigten Lappen werden an den quer über den Nasenrücken gehenden Schnitt (s. Fig. 1 u. 2) mit einigen Nähten angeheftet. Diese Stelle, sowie die Einpflanzung des gedoppelten Lappens in die Oberlippe stellen die beiden späteren, wichtigen Ernährungsbrücken für denselben dar. Es ist selbstverständlich, dass bei einem derartigen, zum ersten Male ausgeführten Verfahren trotz

Digitized by Google

genauer Beobachtung der allgemeinen für die Ausführung plastischer Operation geltenden Regeln nicht gleich alles genau nach Wunsch ging.

Einige Nähte am Boden den Nasenhöhle schnitten durch und ein Stückchen Ecke eines Lappens wurde nekrotisch; ich hatte den Fehler begangen, beide Lappen etwas zu lange genommen zu haben, wie auf Fig. 2 absichtlich dargestellt ist; die Lappen sollen sich viel näher an die Reste der Nasenflügel anlegen. — Solche technische Fehler werden sich hoffentlich vermeiden lassen.

Trotz dieser kleinen Zwischenfälle ging der Heilungsprocess gut von statten, und konnten vier Wochen nach der ersten Operation die beiden Lappen durchtrennt werden und ihre Durchschneidungsflächen mit der inzwischen granulirenden Wundfläche der Nasenflügel durch Nähte vereinigt werden (Fig. 3). Damit waren die beiden Nasenhöhlen geschlossen und durch ein aus gedoppelter Haut bestehendes Septum getrennt (Fig. 4). Der untere Rand der beiden Wangenlappen rollte sich stark nach aussen, seiner granulirenden Fläche entsprechend, um, und sorgte dadurch selbst für eine gehörige Formation der Umrandung der neugebildeten Nasenlöcher. Die Ueberhäutung der granulirenden Wundflächen der beiden Lappen am Nasenrücken ging so schnell von statten, dass die geplante Transplantation überflüssig wurde. Der kosmetische Effect dieses Eingriffes ist, obwohl kein idealer, doch ein sehr befriedigender zu nennen, indem die Nasenhöhlen völlig mit gesunder Haut ausgekleidet sind, das neugebildete Septum genügend hoch ist, die Nasenlöcher vollkommen normale Grösse und Formation besitzen und endlich das Profil der Nase nicht niedriger wurde (s. Fig. 5). Das einzige, was anfangs etwas störend wirkte, war die etwas unebene Aussenfläche der Nase, die durch spontane Heilung der granulirenden Flächen zu Stande gekommen war. Die solchen spontan überhäuteten Flächen eigenthümliche blauröthliche Färbung hat seither einer normalen Platz gemacht.

Ich habe mir erlaubt, dieses Operationsverfahren etwas eingehender zu schildern, weil ich der Ansicht bin, dass es nicht nur für die Deckung von Nasenflügeln und der Nasenscheidewand Brauchbares zu leisten im Stande ist, sondern weil ich glaube, dass es für partielle Nasendefecte, den unteren Theil des Organes, die ganze Nasenspitze, das Septum und beide Flügel betreffend in bequemerer und anderwärts weniger entstellender Weise zum plastischen Ersatze verhilft, als die hiefür meist verwendeten, gestielten Hautlappen von der Stirngegend. Insbesondere muss hervorgehoben werden, dass bei Mitnahme des Unterhautfettgewebes in die beiden Lappen dieselben nach ihrer Doppelung ein viel resistenteres Gebilde darstellen, als man sich vielleicht vorstellen würde.

Eine relativ grössere Dicke des Septums kann nach vollendeter Plastik durch eine Keil-Excision, falls man es für nöthig befinden sollte, leicht wieder corrigirt werden. Es ist bei dieser Art von plastischem Ersatze der häutigen und knorpeligen Theile der

Digitized by Google

Nase darauf zu achten, dass man das Septum von Anfang an höher nimmt, als es der Profilhöhe der Nase entspräche. Ebenso ist es sehr zweckmässig, die Vereinigung des oberen Randes der beiden miteinander vereinigten Hautlappen mit dem Defectrande der Nase sehr exact zu machen, um möglichst viele Ernährungsbrücken für das neu eingepflanzte Septum zu bilden. Die mediane Rinne, die sich bei der Doppelung der beiden Wangenlappen nach dem Dorsum zu in der Mittellinie bildet, ist nach einigen Tagen durch Granulationsgewebe ausgefüllt und verschwindet von selbst. Die Wundflächen der Lappen werden zweckmässig durch einige feine Catgutnähte vereinigt.

Dies Verfahren ist in seinen technischen Einzelheiten gewiss noch verbesserungsfähig und auch geeignet, für andere Defecte als den in unserem Falle vorliegenden zur Deckung benutzt zu werden.

Vor Allem würde ich in einem ähnlichen Falle versuchen, die nach aussen sehende Wundfläche beider Wangenlappen, soweit es für die Deckung des Defectes an Nasenspitze und Nasenflügeln in Betracht kommt, entweder sogleich mit Thiersch's Läppchen zu bepflanzen, oder was sich vielleicht noch mehr empfiehlt, durch einen seitlich von der Wangengegend unmittelbar neben der Nase entnommenen Lappen, der auf die Wundfläche der beiden aus den Nasolabialfalten geschnittenen Lappen gelegt wird, bedecken. Es würde dies den besonderen Vortheil bieten, dass eine neue und sehr ergiebige Ernährungsbrücke für die beiden ersten Unterfütterungslappen gewonnen würde, wenngleich die Verbindung, welche sich am oberen Rande des Nasenrückendefectes und an der Oberlippe, in welche ja das neugebildete Septum eingesenkt wird, für die Ernährung der Wangenlappen nach ihrer Abtrennung genügen.

Es würde dadurch eine ganz glatte, durch die Unterfütterung genau die richtige Form erhaltende schöne Hautkappe die Nasenspitze und die medianen Theile der Flügel bilden und dadurch das kosmetische Resultat ein noch besseres werden.

Das von mir in diesem Falle eingeschlagene Verfahren ist eine weitere Ausbildung eines ursprünglich von Thiersch[1]) gemachten Vorschlages zur Unterfütterung der Nase bei totaler Rhinoplastik; im Jahre 1879 empfahl Thiersch 2 Wangenlappen als Unterfütterung für einen später darauf zu legenden Stirnlappen mit einander zu vereinigen, um so einerseits ein Septum zu bilden, andererseits die Schrumpfung des Stirnlappens an seiner Innenfläche durch die Verwachsung mit den Unterfütterungslappen zu verhüten.

1) Thiersch, Ueber eine rhinoplastische Modification. Verhandlungen der Deutschen Gesellschaft f. Chirurgie. 1879. I. Theil.

Digitized by Google

Uebrigens ist ein ähnlicher Gedanke schon früher, wenn auch nicht ausgeführt, so doch ausgesprochen worden, in dem Labat[1]) für den Ersatz der ganzen Nasenspitze vorschlug, 2 trapezförmige Hautlappen von der Wangenhaut zu benutzen. Diese Angabe findet sich in v. Szymanowsky's[2]) Handbuch der practischen Chirurgie, das eine geradezu erstaunliche Fülle von Methoden und Vorschlägen für plastisch-chirurgische Bestrebungen enthält und manche als modern geltende Methode in etwas älterem Gewande erkennen lässt.

Dieser Gedanke Thiersch's (l. c.), der auf dem Gebiet der totalen Rhinoplastik durch das Bestreben, der neu zu bildenden Nase ein knöchernes Gerüst zu geben, überflügelt wurde, hat sich in verschiedener Weise für die partielle Rhinoplastik als befruchtend gezeigt.

Helferich[3]) hatte einen bei einer Mensurverletzung entstandenen Defect der Nasenspitze und eines Flügels zu decken und legte auf den Substanzverlust einen der Wange in horizontaler Richtung entnommenen Lappen, mit der Hautseite gegen das Naseninnere und doppelte diesen Lappen durch einen 2. von der entgegengesetzten Nasenwangenseite und erzielte damit ein befriedigendes Resultat.

In Anlehnung an dieses Verfahren gab v. Hacker[4]) ein sehr zweckmässiges Verfahren der Nasenflügelbildung an, bei dem ein der Nasolabialfalte entnommener Lappen mit der epidermisüberkleideten Fläche gegen die Nasenhöhle sehend, über den Defect gelegt wird und durch einen v. Langenbeck'schen Hautlappen von der anderen Nasenseite eine Deckung seiner Wundfläche erhält.

In neuester Zeit hat v. Hacker[5]) darauf aufmerksam gemacht, dass der Langenbeck'sche Lappen zur Ueberkleidung bisweilen gar nicht nöthig sei, ja dass nicht einmal die Ueberpflanzung von Thiersch's Läppchen sich unbedingt empfehle, da auch ohne diese Deckung schöne Resultate erzielt werden und die Umrandung des Nasenloches durch die Schrumpfung des Lappens nach seiner granulirenden Seite eine sehr natürliche werde. Wenn es sich nicht um den

1) Labat, cit. bei Szymanowski.

2) Szymanowski, Handbuch der operativen Chirurgie. 1870. S. 334.

3) Helferich, Zur Methode der partiellen und totalen Rhinoplastik. Arch. f. klin. Chirurgie. Bd. XXXVII. S. 617.

4) v. Hacker, Zur partiellen und totalen Rhinoplastik. Beiträge z. klin. Chirurgie. 1897. Bd. XVIII. S. 545.

5) Derselbe, Die Verwendung gestielter mit der Hautseite gegen die Nasenhöhle gekehrter Gesichtslappen zur partiellen Rhinoplastik. Beiträge z. klin. Chirurgie. 1900. Bd. XXVIII. S. 516.

Digitized by Google

Defect eines ganzen Nasenflügels handelt, so wird die Basis des mit der Hautseite gegen die Nasenhöhle gekehrten Lappens lateral vom Ansatze des Nasenflügels gebildet; von Hacker ging in einem Falle, wo es sich um Verlagerung eines narbig emporgezogenen Nasenflügels handelte, so vor. Ist der ganze Flügel zu ersetzen, so wird der Wangenlappen direct am Rande des Defectes nasenwärts umgeschlagen und entfällt die spätere Durchtrennung in der Nähe der Basis.

In unserem Falle, wo die laterale Hälfte beider Nasenflügel erhalten war, wurde in der erstgenannten Art vorgegangen.

Der Ersatz des ganzen Flügels ist einfacher, weil die Durchtrennung der Lappen an der Basis wegfällt; ihre Ernährung ist besser und sicherer, weil sie nie ganz von ihrem Mutterboden losgetrennt werden.

In unserem Falle sind die beiden, den Nasolabialfalten entsprechend entnommenen Lappen viel breiter und besonders länger genommen und ist durch die Verwendung eines doppelseitigen Lappens für sehr reichliches Material zum Ersatze des fehlenden gesorgt.

Bei Männern, die Vollbart tragen, kann man von einer Entstellung durch die Entnahme der Ersatzlappen überhaupt nicht sprechen, aber auch sonst fallen die vollständig linear zu gestaltenden Narben in beiden Nasolabialfurchen kaum störend auf. Durch die Ausdehnung der beiden Ersatzlappen bis zum n. über den Unterkieferrand, hat man es in der Hand, auch für recht grosse Defecte auszukommen.

Die Eignung von den Nasolabialfalten entnommenen Lappen für den Ersatz der Nasenspitze ist auch in allerneuester Zeit hervorgehoben und empfiehlt Lexer[1]) im Handbuch der practischen Chirurgie ein solches Vorgehen aus kosmetischen Gründen gegenüber den immerhin entstellenden Hautlappenbildungen aus Stirne, Nasenrücken oder seitlicher Wangengegend.

Eine weitere Bemerkung Lexer's empfiehlt für Defecte der Spitze und des häutigen Septum den Lappen so reichlich zu bilden, dass nach seiner Anheilung noch ein Fortsatz als Septum zu verwenden ist. Die Doppelung zweier mit den Wundflächen aneinanderliegender gestielter Lappen erscheint uns für grössere Defecte zu diesem Zwecke besonders geeignet und sind wir der Ansicht, dass sich dieser Vorgang für alle jene ausgedehnteren Defecte am häutig-knorpeligen Theil der Nase eignet, wenn das knöcherne Gerüst erhalten

1) Lexer, im Handbuch d. prakt. Chirurgie. I. Bd. S. 602.

Digitized by Google

ist. Obalinski[1]) benutzte ebenfalls einmal einen Wangenlappen mit medialem Stiele zum Ersatz der Nasenspitze.

Für den Ersatz einer der knöchernen Unterlage beraubten Nase leisten ja die auf massiver osteoperiostaler Unterfütterung basirten Methoden von König[2]), Israel[3]), Rotter[4]), Schimmelbusch[5]), v. Hacker (l. c.) u. A. Vorzügliches.

---

1) Obalinski, Zur Aufrichtung eingesunkener Nasen vermittelst plastischer Operationen. Deutsche Zeitschrift f. Chirurgie. Bd. XXIV. S. 197.

2) König, Eine neue Methode der Aufrichtung eingesunkener Nasen u. s. w. Archiv f. klin. Chirurgie. Bd. XXXIV. S. 165 und Verhandlungen der Deutschen Gesellschaft f. Chirurgie. 1886. II. S. 41.

3) Israel, Ueber einige plastische Operationen. Verhandlungen der Deutschen Gesellschaft f. Chirurgie. 1887. II. S. 85 und Archiv f. klin. Chirurgie. Bd. XXXVI. — Zwei neue Methoden der Rhinoplastik. Archiv f. klin. Chirurgie. Bd. LIII.

4) Rotter, Plastische Operationen an Mund- und Nasenhöhle. Verhandlungen der Deutschen Gesellschaft f. Chirurgie. 1889. I. S. 147.

5) Schimmelbusch, Rhinoplastik und Operation der Sattelnase. Verhandl. der Deutschen Gesellschaft f. Chirurgie. 1895. I. S. 134. II. S. 342. — Arch. f. klin. Chir. Bd. L.

Digitized by Google

VII.

Zur Technik der Exarticulation der grösseren Gelenke.

Von

Dr. Ferd. Schultze - Duisburg,
chirurgischer Oberarzt am St. Vinc.-Hospital.

Bei der Exarticulation der grossen Gelenke hat stets die exacte Blutstillung eine entscheidende Rolle gespielt. Die beste Gewähr für die blutlose Ausführung der Operation giebt die Esmarch'sche Blutleere. Wir sind jedoch nicht immer in der Lage, von dieser bequemen Methode Gebrauch machen zu können. Sobald Tumoren in Höhe des Gelenks auf der vordern oder hintern Seite in der Axilla etc. sich localisirt haben, lässt uns der Esmarch'sche Schlauch im Stich. Um auch unter solchen Verhältnissen den denkbar günstigsten Ersatz zu schaffen, sind die verschiedensten Vorschläge gemacht worden. Trendelenburg empfahl den bekannten Stahlstab, um die Esmarch'sche Blutleere weitgehend auszunützen; Rose machte den Vorschlag der schrittweisen Unterbindung der Durchschneidung zwischen 4 Fingern. Esmarch hat es vorgezogen, durch Compression der Aorta eine Blutstillung zu erreichen.

Von Senn ist ein Verfahren angegeben, welches nach Ausführung des Langenbeck'schen Resectionsschnittes den Knochen aus der Wunde drängt. Durch einen Schlauch, welcher in Höhe des Tub. ischi durchgeführt wird, soll dann nach beiden Seiten eine Esmarch'sche Blutleere hergestellt werden. Tilden Brown führte jüngst eine Exarticulation des Oberschenkels in folgender Weise aus. Längsschnitt an der Vorderfläche des Oberschenkels M. sartorius und rectus innen und M. tens. fasciae und glutaeus aussen bis auf das Hüftgelenk. Mit einer für diesen Zweck construirten Zange, deren Branchen dicht unter dem Lig. Pouparti aussen auf der Haut lag, deren andere unter den Sartorius und die grossen Gefässe geschoben, wurden letztere comprimirt. Dem Cirkelschnitt durch die Weichtheile des Oberschenkels folgte die Auslösung des Knochens.

Digitized by Google

In 3 Fällen habe ich Gelegenheit gehabt, ein einfaches Verfahren anzuwenden, welches mit Sicherheit jegliche Blutung ausschliesst und somit wohl als „Blutlose Exarticulation" bezeichnet werden darf. Ich lasse die Krankengeschichten hier folgen.

I. Fall. N. N., 7 Jahre alt.

Anamnese: Seit 4 Wochen klagt Pat. über Schmerzen im rechten Oberschenkel, welche Hinken veranlassen. Vor 1½ Jahren Lungenentzündung durchgemacht. Der Vater soll Lues gehabt haben, nachzuweisen ist jedoch nichts. Die übrigen Kinder sind gesund.

Status praesens: Zierlicher Junge. Aussen in der unteren Hälfte des rechten Oberschenkels findet sich eine 7—8 cm lange ovale Schwellung, welche auf Druck etwas empfindlich. Kniegelenk ist frei.

14tägige Beobachtung ergiebt keine Temperatursteigerung, aber Zunahme der Schwellung nach dem oberen und unteren Theil des Femur, die innere Seite bleibt frei.

Diagnose: Sarkoma femor. (— Gumma-Echinococcus?)

22. Mai 1898. Nach erfolgloser antiluet. Behandlung wird Probeincision gemacht. Die Hautmuskelschicht ist frei, Periost dünn, sulzig, nicht ablösbar. Man fällt in einen mit Blut- und Knochenbälkchen ausgefüllten Hohlraum, welcher ⅔ der Peripherie umgiebt, nur die Innenseite freilässt. Der Knochen ist überall arrodirt, leistenförmig abgebröckelt.

Mikroskopische Diagnose: Kleinzelliges Sarkom. Auf Wunsch Wiederholung der antiluet. Kur.

21. Juni. Exarticulatio femoris ohne Abschnürung. Infolge einer Ligaturrutschung erfolgt eine geringe Blutung. Die Muskeln werden bündelweise abgeklemmt und umstochen. Die Extremität als langer Hebel spannt die Musculatur und erleichtert wesentlich die Exarticulation. Entfernung der vergrösserten Leistendrüsen. Abmeisselung der Pfanne. Naht, Verband.

Pathol.-anat. Befund: Sarkom umfasst die untere Hälfte des Femur; beginnender Durchbruch in den oberen Recessus des Kniegelenks. Synovia injicirt. An einzelnen Stellen ist der Tumor in die Musculatur gewuchert. Die Tumormassen sind überall mit Knochenbälkchen durchsetzt.

Verlauf günstig. Heilung per primam. Der Hautlappen hat sich der Pfanne gut angeschmiegt.

Nach 1½ Jahren Recidiv in der Beckenschaufel mit nachfolgenden weitgehenden Metastasen, sodass am 2. Februar 1900 der Tod eintrat.

II. Fall. P. L., 54 Jahre alt, aus Moers, Zechenarbeiter. Aufgenommen am 15. März 1900, operirt am 17. März, entlassen am 27. April.

Anamnese: Vor 1½ Jahren wurde Pat. wegen eines am vierten linken Finger befindlichen Hautcarcinoms überwiesen und operirt. Ein grosses Carcinom in Höhe des ersten Gelenkes wird mit Eröffnung des letzteren exstirpirt; Transplantation. Heilung per primam. Pat. wird mit ganz functionsfähiger Hand nach 3 Wochen entlassen.

Jetzt stellt sich Pat. in reducirtem Zustande vor, und hat sei ½ Jahr einen Knoten in Schulterhöhe, welcher seit einigen Wochen ulcerirt.

Status praesens: Auf der Vorderseite des linken Schultergelenks

Digitized by Google

findet sich ein fast handtellergrosser ulcerirender Tumor. Die ganze Axillargegend ist infiltrirt, der Arm sehr stark geschwollen, steht fest in Adduction. Die Halsdrüsen sind nicht vergrössert. Der früher operirte Finger ist normal.

Diagnose: Carcinom.

Operation: Exarticulatio humeri. Lappenbildung von hinten, weil Vorderseite und Axilla unbrauchbar. Schrittweise Unterbindung durch Klemmen in 6 Bündeln, Exarticulation, Resection des Cav. glenoidalis, partielle Klemmnaht, Drainage. Keine Blutung. Die Ausräumung der Axilla machte einige Schwierigkeiten infolge der ausgedehnten Infiltrationen. Drüsen sind zum Theil zerfallen.

Path.-anat. Befund: Der Tumor war bereits in die Musculatur hineingewuchert.

Mikroskopisch: Carcinom. Drüsen carcinös.

Verlauf fieberlos. Es besteht längere Zeit eine starke Secretion.

Am 27. April 1900 wird Pat. mit granulirender Wunde der Ambulanz überwiesen.

1. Mai 1901. Pat. ist bis jetzt noch recidivfrei.

III. Fall. J. Z., 29 Jahre alt, Schiffer aus St. Goar. Aufgenommen am 17. September 1900, operirt am 17. September, entlassen am 1. Februar 1901.

Anamnese: Pat. wurde vom Eisenbahnzug überfahren und direct eingeliefert.

Status praesens: Ziemlich blass aussehender Pat. mit kleinem raschen Puls. Zermalmung des Unter- und Oberarmes. Die Haut ist nur axillarwärts frei und nicht gequetscht.

Diagnose: Zertrümmerungsbruch des Armes.

Operation: Exarticulatio humeri mit Lappenbildung von der axillarwärts gelegenen Oberarmhautpartie. Schrittweise Unterbindung durch Klemmen in ca. 6 Bündeln. Blutung minimal. Klemmnaht mit Drainage nach Resection des Car. glenoidalis.

Verlauf: Geringe Temperatursteigerungen, bedingt durch partielle Gangrän des Hautlappens.

15. December wird eine Deckung durch den etwas irregulär verlagerten Lappen vorgenommen und Pat. am 1. Februar 1901 geheilt entlassen.

Die Methode entspricht im Princip der schrittweisen Unterbindung Rose's[1]), welch' letztere auch Riedel in seiner Anleitung zum Operiren empfiehlt. Zur Verwendung gelangen die bekannten langen Klemmzangen nach Richelot-Doyen (Modell Nr. 4711 nach Catalog Stille-Stockholm). Dieselben haben den Vorzug, dass sie sicher und durch das grosse Fassvermögen zeitsparend wirken. Nach Vollendung des Hautschnittes werden die sämmtlichen Weichtheile nach der Reihe in mehreren Bündeln central und distal gefasst, durchschnitten, umstochen. Die Klemmzange wird geschlossen unter den Muskel geführt, dann weit geöffnet, um nach erfolgter Dehnung ge-

Digitized by Google

nügenden Raum für die Einführung der zweiten Zange zu bieten. Diese unterminirten Weichtheile werden nun mit der Zange gefasst, das distale Ende wird einfach mit einer dicksten Ligatur fest unterbunden, wohingegen das centrale Ende mit dünner Seide oder Catgut umstochen wird. Die zwischen beiden Zangen liegenden Weichtheile werden so durchschnitten, dass das centrale Ende möglichst lang ist. Eine Umstechung der Musculatur ist auf diese Weise bequemer auszuführen. Nach regelrechter Versorgung der grossen Gefässe werden die Nerven in genügender Ausdehnung resecirt. Eine vorherige hohe Amputation wird nicht vorgenommen, im Gegentheil, es bietet die Extremität als langer Hebel eine günstige Handhabe zur Spannung der einzelnen Muskelgruppen. Die ganze Arbeit der Exarticulation wird dadurch wesentlich erleichtert.

Uebertragen wir nun die Methode auf die Exarticulation des Armes. Die Präparation des Hautlappens hängt von den Verhältnissen ab. Nachdem beispielsweise beim seitlichen Ovalärschnitt der Deltamuskel bis oben in Gelenkhöhe freigelegt, wird dieser Muskel in 2 Partien, einer vordern und hintern, abgeklemmt und umstochen, ebenso der M. pectoral maj. Dann wird der M. biceps und coracobrachial. gefasst. Mit Anlegung der nächsten Klemmzange erfolgt nun die Unterbindung der grossen Gefässe sowie die Resection der Nerven. Der senkrecht auf den Humerusschaft zulaufende M. teres major und latissimus dorsi wird einfach central geklemmt und umstochen. Auf der Vorderseite in Gelenkhöhe wird der M. subscapularis central gefasst, ebenso der M. supra und infraspinatus und teres minor. Die Art. circumflexa posterior, welche unterhalb des M. teres minor zum Vorschein kommt, kann schlimmsten Falles eine leichte Blutung veranlassen. Dies pflegt aber auch alles zu sein, was an Blutung auftritt. Mit Durchschneidung der Gelenkkapsel erfolgt die Exarticulation. Die Klemmnaht mit Drainage beschliessen die Operation.

Handelt es sich um die Exarticulation der Hüfte, so vollzieht sich der Eingriff noch bequemer. Bilden wir hier beispielsweise einen hintern Lappen. Die Spitze der Schnittführung ist vorn in Gelenkhöhe gelegen und der Lappen allseitig abpräparirt. Der Extensor fasc. latae wird in 2 Partien mit dem Rect. cruris und sartorius versorgt und darauf die grossen Gefässe. Für den Ileopsoas genügt eine centrale Versorgung.

Nach Trennung des M. pectineus und ileopsoas wird möglichst hoch oben die Abklemmung der Adductoren in 1 oder 2 Bündeln vorgenommen, welches unter Abduction der Extremität sich leicht erreichen lässt. Hinterwärts findet sich dann noch die Musculatur

Digitized by Google

der Glutaen sowie die des kleinen Beckens, welche in 2 Partien zu versorgen sind. Die Trennung des Beuger am Tuber erfordert eine Abklemmung und beschliesst bei extendirter, in der Hüfte flectirter Extremität die Lösung der Muskelgruppen. Durch Lösung der Kapsel wird die Exarticulatio leicht beendet. Es folgt die Resection der Nerven sowie die Umstechung der centralen Muskelstümpfe. Von besonderem Wert ist es, bei der Hüftexarticulation den Hohlraum der Pfanne zu beseitigen. Quénn hat den Vorschlag gemacht, den Kopf in der Pfanne zu lassen, um die Bildung des Hohlraumes zu vermeiden. Abgesehen davon, dass wir doch gerade bei der Exarticulation das ganze Femur beseitigt wissen wollen, kann das restirende Gelenk nur erneute Complicationen verursachen.

Bezüglich des Verbandes sei noch erwähnt, dass es werthvoll erscheint, den Lappen mittels aufgelegten Polsters einzustülpen, damit sich derselbe der Unterlage resp. der tiefsten Höhle anschmiegt. Es ist dieser Verband sowohl bei Exarticulation der Hüfte wie der Schulter angebracht. Die von mir angegebene Klemmnaht[1]) — fremdkörperfreie Naht — leistet auch hier wie bei allen Amputationen, Resectionen, Trepanationen, gute Dienste. Ich will nicht unerwänht lassen, dass die geschilderte Technik sich auch bei eventueller Entfernung des Schultergürtels, sowie bei partieller Entfernung des Beckens zweckmässig verwenden lässt.

1) Versammlung der Naturforscher und Aerzte, Aachen.

Digitized by Google

VIII.

Ein in physiologischer Beziehung beachtenswerther Fall von Magenresection nebst Bemerkungen zur Gastro-Enterostomie.

(Demonstration auf dem 30. Congress der Deutschen Gesellschaft für Chirurgie.)

Von

Dr. Kelling-Dresden.

Es ist noch immer eine Controverse, wie lang man am besten die Jejunumschlinge für die Gastro-Enterostomie wählt. Petersen (Brun's Beiträge etc., XXIX. Bd.) hält es für das richtigste, die Schlinge möglichst kurz (3—10 cm) zu nehmen. Nach ihm ist die zulässige Länge derselben gleich der Entfernung der G.-E.-Anastomose von der Plica duodeno jejunalis. Eine richtig ausgeführte G.-E. posterior lässt überhaupt keinen Raum für die Zufügung einer Entero-Anastomose übrig. Diese Operation hält er auch bei der Wahl einer ganz kurzen Schlinge für gänzlich überflüssig, weil die Spornbildung nur von der übergrossen Länge der zuführenden Schlinge herrühre. Der abführende und der lange zuführende Schenkel sinken durch ihre Schwere parallel nach unten, und dadurch käme der Knick resp. Sporn an der Anastomose zustande. Man muss Petersen ohne weiteres zugeben, dass es natürlicher ist, eine der angegebenen Distanz angepasste Schlingenlänge zu nehmen, als eine viel grössere. Es müssen aber dann drei Bedingungen erfüllt sein:

1. muss die Gastro-Enteroanastomose tiefer liegen als die Plica duodeno-jejunalis; sonst wird der Darm im Knick fixirt.

2. muss eine Garantie vorhanden sein, dass die gewählte Darmlänge auch wirklich die passende ist;

3. muss eine unbedingte Sicherheit gegen den Circulus vitiosus gegeben sein.

Nur wenn diese drei Bedingungen in jedem Falle erfüllbar sind, könnte die Vorschrift Petersen's allgemein empfohlen werden. Dies verhält sich aber keineswegs so. Schon Punkt 1 ist nicht immer

Digitized by Google

vorhanden. Bei schrumpfenden Processen (Scirrhus, Sanduhrmagen) kann die für die G.-E.-A. in Betracht kommende Stelle höher liegen als die Plica duodeno-jejunalis. Für Punkt 2 lässt sich bei der jetzigen Technik für die Wahl einer kurzen Schlinge keine Gewähr leisten. Wie weit die G.-E. bei der Füllung des Magens nach unten sinkt, können wir an dem leeren contrahirten Magen nicht beurtheilen. Ebensowenig können wir angeben, ob die an der leeren Darmschlinge abgemessene Länge im gefüllten Zustande derselben ausreicht. Die Differenzen können mit dem Wechsel des Contractionszustandes des Darmes das doppelte und mehr betragen. Man kann also sehr leicht in Gefahr kommen, eine zu kurze Schlinge zu wählen. Für die Function ist dies keineswegs gleichgültig. Die zu kurze Darmschlinge wird durch die Füllung des Magens nach unten gezerrt. Sie kann sich nicht contrahiren und kann nicht kurz und dick werden für den Durchfluss der Galle und des Pancreassaftes. Man kann sich den stenotischen Effect sehr einfach veranschaulichen, wenn man eine Darmschlinge in die Länge zieht. Sie wird lang und schmal. Am wichtigsten ist der Einwand gegen Punkt 3. Die Spornbildung hängt unzweifelhaft nicht nur von der Länge der zuführenden Schlinge ab. Sie hängt in erster Linie, wie sich mechanisch beweisen lässt, von etwas ganz anderem ab, nämlich vom Verhältniss des Fisteldurchmessers zum Umfange des gegenüber liegenden Darmtheiles (Vgl. Kelling, Boas' Archiv, VI. Bd. p. 466). Wir können also trotz der Kürze der Schlinge den stärksten Circulus haben und der Patient kann zu Grunde gehen, ohne dass wir im Stande sind, durch Zufügung einer Entero-Anastomase den Zustand zu heben. Bei Czerny's Fällen ist dies Ereigniss vermieden worden durch die regelmässige und technisch einwandsfreie Anwendung des Murphyknopfes.

Es ist aber sehr gefährlich, die kurze Schlinge als Mittel gegen Circulus vitiosus empfehlen zu wollen, weil wir viele Operateure haben, welche die Anastomose mit einfacher Naht ausführen, und auch andere, welche den Murphyknopf nicht in ebenso sicherer Weise anzuwenden vermöchten. Aus diesem Grunde wird die Wahl einer längeren Schlinge zu empfehlen sein, zumal die Nachtheile einer solchen sich in jedem Falle vermeiden lassen, und zwar muss folgendes vermieden werden:

1. dass die Schleife eine für die Entleerung ungünstige Form bekommt; dies ist z. B. der Fall, wenn die G.-E. posterior in der Nähe des Oesophagus angelegt wird. Es drängen sich dann in den engen Raum drei Darmtheile zusammen, der abführende Schenkel

Digitized by Google

und der ab- und aufsteigende Theil des zuführenden Schenkels. Man wird also für die G.-E. posterior am besten den tiefsten Punkt des Magens an der grossen Curvatur wählen. Ist an der hinteren Wand kein geeigneter Platz vorhanden, was selten der Fall ist, so wird man eher die G.-E. ant. in Betracht ziehen.

2. kann in den Ring, welcher von dem Mesocolon, der Rückwand des Bauches und dem Mesenterium der fixirten Dünndarmschlinge gebildet wird, eine Dünndarmschlinge hineinkriechen und sich einklemmen, und sowohl der abführende als auch der zuführende Schenkel. Wenn auch diese Form des Ileus sehr selten ist, so kann sie doch bei exactester Technik vorkommen und kann durch nichts anderes sicher vermieden werden, als durch Verschluss dieses Ringes. Dass man dies bei der G.-E. posterior leicht kann, ist ein Vortheil gegen die G.-E. anterior. Ich nähe den Spalt regelmässig mittels einiger Knopfnähte zu. Dabei spanne ich das Mesenterium des Dünndarmes durch Anziehen gegen die Radix an. Dies hat den Zweck, einen Zug an der G.-E.-A. zu vermeiden. Natürlich darf man die Gefässe nicht anstechen und muss zu dem Zwecke das Mesenterium entfalten.

Der 3. Punkt betrifft eine physiologische Frage. Es handelt sich darum, ob die Ausnutzung der Nahrung mit der Verlängerung der Schlinge in wesentlicher Weise leidet. Wir wissen, dass im Duodenum besondere Reflexe für den Zufluss von Galle und Pancreassaft und für die Vermischung der Nahrung mit diesen Säften bestehen. Würde also der Mageninhalt durch die G.-E.-A. in den Dünndarm geschoben, ohne das Duodenum zu erreichen, so würde die Verdauung eine qualitativ andere werden. Erreicht er aber regelmässig rückläufig das Duodenum, so wird sie nur quantitativ geändert. Infolgedessen ist die Ausnutzung der Nahrung von der Norm weniger verschieden; denn es ist klar, dass es nicht so sehr viel ausmacht, ob die Nahrung peristaltisch durch den Magen oder rückläufig durch die G.-E.-A. das Duodenum erreicht, wenn sie es nur regelmässig thut. In diesem Punkte liegt meines Erachtens auch ein Grund, warum die Gewichtszunahmen nach der G.-E. in verschiedenen Fällen ganz ungleich sind, und warum sogar eine Totalresection des Magens mitunter sehr gut vertragen werden kann.

Ich bin nun in der Lage, durch eine Beobachtung am Menschen nachweisen zu können, dass bei der von mir für die G.-E. post. angegebenen Länge der Jejunumschlinge (3 Handbreiten im leeren, 2 Handbreiten im gefüllten Zustande des Darmes; Archiv f. klin. Chirurgie, LXII. Bd) der Mageninhalt regelmässig rückläufig das Duo-

Digitized by Google

denum erreicht, um sich hier mit Galle und Pancreassaft zu mischen. Daraus lässt sich entnehmen, dass auch vom physiologischen Standpunkte aus keine Einwände gegen eine längere Schlinge (als Petersen für zulässig erklärt) zu machen sind. Diese rückläufige Bewegung des Mageninhalts zur Mischung mit Galle und Pankreassaft ist auch aus dem Grunde wichtig, weil hierdurch die Magensäure abgestumpft und der Entstehung eines Ulcus pepticum jejuni entgegen gewirkt werden kann. Von 8 Fällen von Perforation eines Ulcus jejuni nach G.-E. (Litt. siehe bei Neumann: Deutsche Zeitschrift für Chirurgie LVIII. Band, pag. 270) fallen 6 auf die vordere und 2 auf die hintere G.-E. Ich glaube nicht, dass dies Verhältniss rein zufällig ist. Die hintere G.-E. ist vortheilhafter, weil man eine kürzere Schlinge wählen kann, weil ferner die Abflussbedingungen für den Mageninhalt an der hintern Wand meist günstiger sind und die Acidität mit der Aufenthaltsdauer der Speisen im Magen ansteigt, besonders aber weil peritoneale Verklebungen ausgiebiger zu Stande kommen können. Es verhält sich hier ähnlich wie beim Magengeschwür, wo die Geschwüre der vordern Wand viel häufiger perforiren, als die der hinteren. Die Ursache der Ulcera hängt natürlich nicht mit der Wahl der vorderen oder hinteren Magenwand zusammen, sondern sie ist in ganz anderen Momenten zu suchen (Drucknekrosen, Gefässunterbindungen, Hämatomen, Abscedirungen u. s. w.). Die Folge dieser Gewebsveränderungen können aber an der vorderen und hinteren Wand verschieden sein.

Will man eine allgemeine Directive für die Ausführung der Gastro-Enterostomie aufstellen, so kann diese etwa so lauten: Man nehme eine möglichst hohe, aber nicht zu kurze Darmschlinge, wähle an der grossen Curvatur den tiefsten Punkt, mache die Oeffnung so gross, dass der Mageninhalt bequem heraus kann, sorge aber auch dafür, dass der Darminhalt ungehindert vorbeizupassiren vermag, und schliesse nach Möglichkeit alle mesenterialen Schlitze und peritonealen Spalten. Es ist nun meines Erachtens nicht richtig, die Frage allgemein so zu stellen: ist die Methode von Roux, von Hacker oder von Wölfler (diese beiden eventuell mit Entero-Anastomose) oder die Gastro-Duodenostomie das Beste? Man kann mit jeder dieser Methoden Resultate haben, die nichts — und solche, die manches zu wünschen übrig lassen. Die Methoden sind zudem nicht nur in technischer, sondern auch in functioneller Beziehung nicht ganz gleichwertig. Deswegen muss die Fragestellung lauten: Welche Methode ist für den vorliegenden Fall die geeignetste? Es sind dabei verschiedene Umstände zu erwägen. Die allgemeine Widerstands-

Digitized by Google

kraft, das Grundleiden, das motorische und secretorische Verhalten des Magens, die Zugänglichkeit gewisser Stellen, die Mesenteriallänge u. a. m. Die Principien, nach welchen ich mich zu richten pflege, will ich hier nicht weiter erörtern, da ich dies an anderer Stelle (Langenbeck's Archiv, LXII. Bd. und Boas' Archiv, VI. Bd.) ausführlich gethan habe. Es kam mir an dieser Stelle hauptsächlich darauf an, meine Bedenken auszusprechen gegen die von Petersen aufgestellte Regel, nach welcher die Darmschlinge in dem gerade vorgefundenen Contractionszustand nur so lang genommen werden soll, als es der bei der Operation zu Tage tretenden Distanz zwischen der Plica und der angelegten Magenöffnung entspricht.

Ich füge jetzt meine Beobachtung über die rückläufige Füllung des Darmes nach der G.-E. an. Sie wurde am folgenden Falle ermöglicht.

Bei einer 48jährigen Frau führte ich wegen Carc. pylori die Resection von ca. der Hälfte des Magens aus. Es wurde das Duodenum mit fortlaufender Naht verschlossen, der Magenstumpf durch Knopfnähte. Es wurde nun 3 Handbreiten von der Plica entfernt die G.-E. nach Hacker mit Murphyknopf ohne Entero-Anastomose ausgeführt. Die Schlinge wurde später durch Contraction der Längsmuskeln kurz und dick und mass nur noch zwei Handbreiten. Die Patientin hatte ausserdem noch Gallensteine, welche ich gleich im Anschluss an die Magenresection entfernte. Die Steine bestanden aus zusammengebackenen Concrementen, von denen 2 etwa hühnereigross, eines etwa kirschgross war. Die Wandung der Gallenblase war verdickt nud die Blase selbst mit der Leber ausgedehnt verwachsen. Es liess sich nicht die einfache Cholecystostomie ausführen und andererseits wollte ich nicht die Gallenblase exstirpiren, um die eingreifende Operation nicht zu verlängern. Ich beschloss deswegen die Gallenblase nach Poppert zu drainiren. Der eine Tampon nun, welcher an die untere Fläche der Gallenblase gelegt wurde, war wahrscheinlich die Ursache, dass die Verschlussnaht des Duodenums aufging. Nach 9 Tagen wurden die Tampons entfernt, und es zeigte sich ein tiefer Wundtrichter mit einem Abscess im Grunde. Die Wunde wurde nun gut ausgespült; im Grunde derselben sah man dann zwei Oeffnungen, von denen die eine in die Gallenblase, die andere aber ins Duodenum führte. Man konnte mit dem Speculum ganz genau die Duodenalschleimhaut erkennen. Es kam hier auch regelmässig Galle heraus und auch mitunter allein klarer Pankreassaft. Wenn Patientin Nahrung zu sich genommen hatte, floss dann regelmässig die Nahrung rückläufig hier aus. Ich habe Reis- und Grieskörner, Heidelbeersaft u. a. hier herauskommen und über die Bauchdecken ablaufen sehen. Ich will noch bemerken, dass wir häufig mit dem Speculum und der elektrischen Lampe den Grund der Wunde untersucht haben und mit Bestimmtheit behaupten können, dass es sich nicht etwa um ein Loch im Magenstumpf handelte, sondern um das Aufgehen der Verschlussnaht am Duodenumanfang. Ich habe

Digitized by Google

mit der Pincette später die eiternden Seidenfäden nach Möglichkeit entfernt. Die Patientin befand sich nun in sehr traurigem Zustand. Sie schwamm förmlich im Darmsaft. Hätte ich die Patientin in ein einfaches Wasserbad gebracht, so wäre sie jedenfalls in kurzer Zeit an Inanition zu Grunde gegangen. Ich dachte an die Untersuchungen, welche v. Mering an Hunden angestellt hatte. Dieser Autor hat im Duodenum unterhalb der Vater'schen Papille einen Querschnitt angebracht und die beiden Querschnitte circulär in die Bauchdecken eingenäht. Oben floss Galle und Pankreassaft ab, unten aber konnte er ausgiebig Nahrung einfüllen. Trotzdem gingen die Thiere in kurzer Zeit zu Grunde. Ich musste also die Fistel unter allen Umständen wasserdicht verschliessen. Vernähen wollte ich die Wunde anfangs nicht wegen der Eiterung im Grunde. Ich nahm zuerst einen Glastrichter, an dem ich die Röhre ein gutes Stück oberhalb ihres Ansatzes abschnitt. Dieser Trichter wurde nun so auf die Haut aufgedrückt, dass die Fistel in der Mitte blieb. In dieser Stellung wurde er auf die Haut aufgeklebt und zwar mit Wattefasern, die mit Collodiumlösung getränkt waren. Dies führte ich ungefähr 5 Tage durch. Der Darminhalt stand 1—2 Querfinger hoch im Trichter; das Niveau hob und senkte sich je nach den verschiedenen Umständen (Bauchpresse, Athmung, Nahrungsaufnahme). Die Wunde verkleinerte sich, und nun wurde ein wasserdichter Deckel über die Fistel modellirt und auf der Haut aufgeklebt. Dieser Deckel wurde hergestellt aus Wattefasern und einer Lösung von Celluloid in Aceton. Dazwischen machte ich noch einen Versuch die Wunde nach Anfrischung durch Naht zu verschliessen; es hielt aber nur die obere Hälfte; die untere wurde wieder mit dem Celluloiddeckel verschlossen. Nach $3^1/_2$ Wochen war die Fistel viel kleiner und secernirte nur in mässiger Menge, sodass ich Patientin in ein permanentes Wasserbad bringen konnte. Nach 29 Tagen wurde der Murphyknopf mit dem Stuhl entleert. Nach 7 Wochen (4. Januar 1901) war die Fistel geschlossen. Der Patientin geht es ganz gut; sie kann alles ohne Beschwerden essen; sie ist jetzt in einem blühenden Ernährungszustand. Eine dunkle Verfärbung der rechten Bauchseite ist von der Reizung des Pankreassaftes zurückgeblieben. Die Gewichtszunahme beträgt 20 Pfund gegen das Gewicht vor der Operation.

Dieser Fall giebt uns, wie ein Experiment, Aufschluss darüber, dass der Darm von der G.-E.-A. aus eine grosse Strecke rückläufig mit Mageninhalt gefüllt wird. Die Strecke beträgt wenigstens über 50 cm, da das Duodenum ca. 30 cm lang ist. Es lässt sich aber meines Erachtens noch ein zweites für die Behandlung hoher Dünndarmfisteln wichtiges Moment aus diesem Falle entnehmen. Diese für die Inanition so gefahrvollen Fisteln lassen sich selbst am Duodenum mitunter zur Heilung bringen. Man darf aber nicht die Patienten ohne Weiteres ins Wasserbad legen oder die Fisteln in gewöhnlicher Weise verbinden, sondern man muss von vornherein, um den Verlust der Darmsäfte zu vermeiden, die Fistel wasserdicht verschliessen.

Digitized by Google

IX.

Aus der chirurgischen Universitätsklinik zu Greifswald.

Die Aetiologie des Carcinoms und Sarkoms auf Grund der pathologischen Forschung.

Von

Dr. Carl Ritter,

Privatdocenten und Assistenzarzte an der chirurgischen Klinik zu Greifswald.

(Nach einem im Juni 1900 im Greifswalder med. Verein gehaltenen Vortrage.)

Von den verschiedenen Hypothesen über die Entstehung der bösartigen Geschwülste hat sich keine auf die Dauer allgemeiner Anerkennung erfreuen können. Verständlich ist es daher, dass man immer wieder versucht hat, die gleiche Entstehung wie bei anderen Krankheiten, deren Ursache wir kennen, anzunehmen, nämlich die Infection. Sieht man von den Nebenwegen, die Behla[1]) mit grossem Eifer und Geschick verfolgt hat, ab, so giebt es 3 Wege, um dieser Frage näher zu kommen:

1. die klinische Beobachtung,
2. die pathologisch-histologische und
3. die bacteriologische Untersuchung (Auffinden des Erregers und Uebertragung aufs Thier).

Von diesen Wegen hat keiner bisher zum absolut sicheren Ziel der Infectiosität der bösartigen Geschwülste geführt.

Zwar wird seit über einem Jahrzehnt mit unendlichem Eifer nach dem Erreger gesucht. Und wenn man die bacteriologischen Zeitschriften der letzten Jahre durchsieht, findet man eine für so kurze Zeit schon gewaltige Litteratur über gefundene Parasiten in bösartigen Tumoren und über gelungene Uebertragungen aufs Thier und auch von Mensch auf Mensch, so dass man glauben könnte, der Erreger ist schon gefunden worden oder die Entdeckung steht unmittelbar bevor.

1) Behla, Geographische Verbreitung des Krebses auf der Erde. Centralbl. f. Bact. 1899. S. 593.

Digitized by Google

Aber bisher hat die pathologische Forschung solche Hoffnungen stets zu nichte gemacht; denn die meisten gefundenen Erreger hat man als Zelldegenerationen und ähnliches entlarvt, die gelungenen Uebertragungen als nicht beweisend für die Infectionstheorie ansehen können, diese Theorie aber selbst für unmöglich erklärt, da sie den verschiedensten Thatsachen in der Pathologie widerspräche.

Die klinische Erfahrung endlich ist bisher zu allgemeiner Uebereinstimmung nicht gelangt.

Zwar ist auf Grund der klinischen Erfahrung in jüngster Zeit Czerny[1]) energisch für die Infectiosität besonders der Carcinome eingetreten. Und dieser Aufsatz hat ein gewisses Aufsehen erregt nicht sowohl deshalb, weil er ein zum Theil unzweideutiges positives Material für seine Theorie erbracht hat, das nun leichter vermehrt werden kann, wenn man mehr auf die von ihm aufgestellten Gesichtspunkte achtet, als besonders deshalb, weil er sich in der Hauptsache nur von klinischen Beobachtungen hat leiten und sie mit den bisher gefundenen Resultaten der Bacteriologie in Einklang zu bringen versucht hat.

Aber damit sind die Bedenken der Pathologie nicht beseitigt, sie stehen den Erfahrungen auf klinischem und bacteriologischem Gebiet nur noch schärfer gegenüber, und so sieht man sich denn vor die Alternative gestellt, entweder das Eine oder das Andere für falsch zu halten und gezwungen an der Möglichkeit, dass beide Ansichten sich mit einander vereinigen lassen, zu verzweifeln. Das ist aber, wie ich glaube, nicht nöthig, denn die Schwierigkeiten, die der Annahme einer Infection entgegenstehen, sind meines Erachtens nicht so gross, wie man bisher angenommen hat. Die für solche Schwierigkeiten sprechenden Thatsachen sind zum Theil nicht sicher bewiesen, zum Theil sind Zweifel an ihrer Richtigkeit berechtigt. Ja ich glaube, dass es sogar Thatsachen in der Pathologie giebt, die sich nur unter der Annahme einer Infection erklären lassen.

Allerdings sehe ich hier völlig von den Versuchen ab, die eine Einigung der Ansichten zu erzielen gesucht haben, indem sie eine neue Pathologie für die Geschwülste ad hoc aufgestellt haben. Von vornherein ist ja nicht von der Hand zu weisen, dass möglicher Weise die Geschwülste eine andere Pathologie haben als alle anderen bekannten Infectionskrankheiten. Dann wäre aber eine Discussion darüber vor der Hand unmöglich, denn die Pathologie könnte erst aufgebaut werden auf Grund eines sehr grossen sicheren Einzelmaterials von Uebertragungen u. s. w., das bisher nicht vorliegt.

1) Czerny, Bruns' Beiträge. Bd. XXV. S. 243—265.

Digitized by Google

Nur eine Pathogenese der bösartigen Geschwülste, die auf den bisher bekannten und sicheren Gesetzen der Pathologie fusst, halte ich für zur Zeit discutirbar. Aber dann bezweifle ich, dass es nöthig ist, die Pathologie der bösartigen Geschwülste erst aufzubauen, wenn der Erreger gefunden ist. Auch ohne dass z. B. der Lueserreger und die Uebertragung auf das Thier (Doehle) allgemein anerkannt sind, kennen wir die Pathogenese der Syphilis.

Allerdings ist es bei der Unsicherheit, die auf bacteriologischem Gebiet darüber herrscht, was zweifellos richtig ist, was nicht, bisher unmöglich, alle bacteriologischen Erfahrungen mit den pathologischen Ergebnissen zu vergleichen bezw. zu vereinigen. Hier soll es aber auch nur darauf ankommen, ob die Geschwülste infectiös sind. Jede Einzelheit muss späterer Vergleichung vorbehalten bleiben.

Es handelt sich danach lediglich um die Frage: Ist nach dem heutigen Stande der pathologischen Forschung die Annahme, dass die Geschwülste infectiös sind, ausgeschlossen oder ist es möglich, sie mit den Thatsachen der Pathologie ohne zu grossen Zwang in Einklang zu bringen.

So oft bisher eine Krankheit, die man ursprünglich als Geschwulst ansah, sich später als Infectionskrankheit herausgestellt hat, ist sie auch unter die chronischen Entzündungen eingereiht worden. So ist es bei der Actinomycose, der Tuberculose u. a. gegangen. Zwar bietet ja jede einzelne dieser Krankheiten ein in mancher Hinsicht besonderes Krankheitsbild, das sich wohl vielfach nach der Art des Infectionserregers richtet. Aber in Bezug auf die path. Physiologie sind sie sich alle im grossen und ganzen gleich. Sie entstehen nicht nur in gleicher Weise, auch das Fortschreiten des Prozesses bis zur Zerstörung des ganzen Körpers oder die Hemmung ihres Wachsthums und Heilung des Organismus entspricht denselben Grundsätzen.

Sind also die bösartigen Geschwülste infectiös, so müsste auch ihre Pathogenese der bei den chronischen Entzündungen gleich bezw. analog sein.

Wir sehen nun bei der Tuberbulose derjenigen Granulationsgeschwulst, die wir wohl am besten kennen, als Folge der Infection zunächst den mikroskopisch sichtbaren sogenannten Tuberkel entstehen (Rundzellen, epitheloide oder Endothelzellen, Riesenzellen). Dieser Tuberkel ist ja nicht, wie wir uns heute noch vielfach ausdrücken, und man früher allgemein glaubte, als die directe Wirkung der Tuberkelbacillen', sondern als eine Reaction des normalen Körpers aufzufassen; nicht die Tuberkelbacillen rufen den Tuberkel hervor,

Digitized by Google

sondern das gesunde Gewebe fängt an zu wuchern, wie wir heute glauben, als Reaction gegen das Eindringen der Tuberkelbacillen.

Diese Wucherung wird zwar gehemmt, denn die Tuberkelbacillen zerstören, wo sie sich einmal ansiedeln, durch ihr Wachsthum und ihre Stoffwechselproducte mehr und mehr das Gewebe der Umgebung und rufen immer von neuem die Nekrose der Zellen (hier in der Form der Verkäsung) hervor. Wo diese aber auch um sich greift, ist sie stets von einem neuen Wall von wucherndem, gesundem Gewebe umgeben. Ist das gesunde Gewebe kräftiger als die Tuberkelbacillen, so bleibt der nekrotische Herd einstweilen, allmählich wird er aber durch das normale Gewebe, das sich in Bindegewebe und Narbengewebe umwandelt, abgekapselt und kann später verkreiden oder verkalken. Sind die Tuberkelbacillen kräftiger, so geht die Nekrose immer weiter, und die Reaction ist geringer, obwohl auch hier fast immer noch Wucherung des normalen Gewebes vorhanden ist. In analoger Weise spielt sich die Pathogenese bei den anderen chronischen Entzündungen ab.

Nach diesem Vorgang müsste man sich meines Erachtens auch die Wucherung der bösartigen Geschwülste, wenn man annimmt, dass sie infectiös sind, nur so denken, dass hier die Geschwulstzellen eine Wucherung normaler Gewebszellen darstellen als Reaction gegen die Erreger der Tumoren.

In Wirklichkeit sollen aber die Carcinom- und Sarkomzellen anatomisch und physiologisch anders sein, als normale Gewebszellen, sie sollen, obwohl sie ja enormes Wachsthum und Zelltheilungsvermögen besitzen, doch so leicht zerfallen, dass sie normalen Zellen nicht analog zu sein scheinen. Am meisten spricht aber ihre Verbreitung im Körper gegen einen solchen Vergleich zwischen bösartigen und den sogenannten Granulationsgeschwülsten. Die Tuberkelbacillen verbreiten sich ja so weiter, dass sie in die Lymph- oder Blutbahn durchbrechen und nun durch den ganzen Körper getragen werden. Ueberall wo sie, besonders an ruhigen Stellen der Organe sich ansiedeln, sehen wir wieder einen Tuberkel aufschiessen, also wieder die Reaction des Körpers entstehen. Nun besteht ja der Tuberkel aus Rundzellen und Endothelzellen der Lymph- oder Blutgefässe. Sie sind aber überall vorhanden und so ist auch keine Schwierigkeit vorhanden, die Entstehung der metastatischen Tuberkel durch Verschleppung der Tuberkelbacillen zu erklären. Ganz anders beim Carcinom.[1]) Das Carcinom ist eine epitheliale Ge-

1) Es ist im Folgenden bald vom Carcinom, bald vom Sarkom die Rede, je nachdem man Gründe gegen die Infectiosität der einen oder anderen Geschwulstart angeführt hat. Im Allgemeinen bietet das Carcinom die grössten

Digitized by Google

schwulst, und wenn auch die Epithelzellen des primären Carcinoms durch Wucherung der in diesem Organe vorhandenen Epithelzellen im Kampf gegen die Infectionserreger entstanden wären, so ist das bei seinen Metastasen unmöglich. Finden wir z. B. bei einem primären Carcinom der Haut eine metastatische Epithelgeschwulst in einer Lymphdrüse, so kann dieses Epithel nicht durch Wucherung normaler Zellen bedingt sein, da in den Lymphdrüsen normal kein Epithel vorhanden ist. Bei der Metastase eines Darm- oder Magen-Carcinoms kann in der Leber die epitheliale Metastase nicht von normalen der Leber angehörenden Zellen herrühren, da keine solchen Cylinderzellen an dem betr. Ort vorhanden sind. Also sagt man können die Zellen nur durch Verschleppung der Geschwulstelemente selbst vom primären Ort und Weiterwachsen daselbst entstanden sein, sie sind also selbst bösartig.

Es fragt sich aber, ob das alles zweifellos richtig ist, ob wirklich die Geschwulstzellen ganz anders als normale Zellen sind, ob wirklich die Lehre von der Verschleppung der Geschwulstelemente selbst absolut sicher bewiesen und die einzige Möglichkeit ist, sich die Metastase der bösartigen Geschwülste zu erklären. Man nimmt also an, dass die Geschwulstzellen selbst bösartig sind.

Es hat immer Zeiten gegeben, in denen man glaubte, diese Bösartigkeit schon an den Zellen selbst bemerken zu können, und besondere anatomische Eigenthümlichkeiten beobachtet hatte, an denen man die sogenannte Krebszelle von einer normalen Zelle unterschied. Aber schon Joh. Müller[1]) wies nach, dass die specifischen Krebskörperchen auch in gutartigen Geschwülsten vorkommen und Virchow[2]) stellte fest, dass die Geschwülste aus ganz denselben Elementen beständen, wie die übrigen Gewebe des Organismus, aus dem sie hervorgingen und dass man der einzelnen Zelle es nicht ansehen könne, ob sie einer Krebsgeschwulst entstamme oder nicht. Trotzdem hat man immer wieder gehofft, die specifische Eigenschaft der bösartigen Geschwülste zu finden, und die typischen Krebs- und Sarkomzellen sind nicht, wie Zahn[3]) meint, vollkommen vergessen, sondern tauchen auch jetzt noch in verschiedenen Arbeiten auf. Aber jedesmal ist der Versuch ein anatomisches Merkmal zu finden bisher gescheitert, so oft

Schwierigkeiten für die Annahme einer Infection. Gegen die Infectiosität des Sarkoms ist Beweisendes viel weniger angeführt worden. Seiner Bösartigkeit und der Metastasen wegen sind auf das Sarkom die Lehren der Carcinompathogenese übertragen worden.

1) Joh. Müller, Ueber den feineren Bau und die Formen der krankhaften Geschwülste. Berlin 1838. I. Liefg.

2) Virchow, Die krankhaften Geschwülste. Berlin 1863—1867.

3) Lücke-Zahn, Deutsche Chirurgie. Lieferung 22. 1. Hälfte.

Digitized by Google

auch neue Wege (durch die Färbungsmethoden, die Entdeckung der Karyokinese) zur Prüfung der Frage erschlossen wurden.[1])

Der Chromatingehalt der Kerne in den bösartigen Geschwülsten ist nicht anders wie in normalem oder entzündetem Gewebe, und auch die Geschwulstzellen vermehren sich wie andere Gewebszellen unter Bildung von mitotischen Kerntheilungsfiguren. Auch der Reichthum an Karyokinesen ist kein unbedingtes Zeichen der Bösartigkeit wie Schütz[2]) will. Er kommt auch in gutartigen Tumoren vor. (Stroebe[3]) Klebs[4]).) Auch die Veränderungen endlich, die besonders Hansemann bei der Karyomitose in Geschwülsten fand, können nicht als Stütze für eine Specifität der Geschwulstzellen, wie man in neuerer Zeit geglaubt hat, gelten: Bekanntlich fand Hansemann[5]), dass die mitotischen Vorgänge im Stroma der Krebse sich nicht anders, als bei einfacher Regeneration oder entzündlicher Wucherung verhalten, dass aber die Karyokinesen des Carcinomparenchyms von denen des Muttergewebes ganz erheblich abweichen. Vor allem sah er in Carcinomen eine Asymmetrie der chromatischen Spindeln auftreten, indem die eine derselben eine geringere Anzahl Chromatinschleifen zeigte als die andern. Solche Figuren konnte er aber im Controlmaterial nie nachweisen. Wenn nun auch diese Befunde, auf denen Hansemann seine Lehre von der Anaplasie der Krebszellen aufbaute, vielfach als ein absolutes Characteristicum für die Carcinome angesprochen worden sind, so ist hier zunächst herverzuheben, dass Hansemann nie asymmetrische Theilungsfiguren in Sarkomen gesehen hat, dass also dies Merkmal für die Sarkome, die oft genau so bösartig sind wie die Carcinome, nicht vorhanden ist. Sodann sind die asymmetrischen Figuren nach Hansemann oft sehr selten, sodass selbst, wenn sie ein sicheres Characteristicum für die Carcinome wären, sie nach ihm selbst doch von keiner hervorragenden diagnostischen Bedeutung sein könnten.

Ausserdem sind aber die gleichen Aenderungen der Kerntheilungsfiguren, auch die asymmetrischen Mitosen von Stroebe[6]), sowohl bei anderen Neubildungen in gutartigen Geschwülsten Regenerationen,

1) Arnold, Virch. Arch. Bd. LXXVIII.

2) Schütz, Mikroskop. Befunde u. s. w. Frankfurt 1890.

3) Stroebe, Ziegler's Beitr. XI.

4) Klebs, II. Aufl. seines Lehrbuchs.

5) Hansemann, Virch. Arch. Bd. CXIX. 1890. S. 299 ff. — Bd. CXXIII. 1891. S. 356 ff. — Bd. CXXIX. 1892. S. 436 ff. — Die mikroskop. Diagnose der bösartigen Geschwülste. Berliner klin. Wochenschr. Berlin 1897. October. 1891.

6) Stroebe, Ziegler's Beitr. Bd. XI.

Digitized by Google

als auch in normalem Gewebe gefunden und Karg[1]) konnte solche Befunde für die asymmetrischen Kerntheilungsfiguren in gutartigen Geschwülsten und normalen Geweben bestätigen.

Allerdings sind diese Beobachtungen nach Hansemann nicht einwandsfrei. Denn Stroebe hat offenbar nur feine Schnitte untersucht, und dabei kann es nach Hansemann's Ansicht sehr leicht kommen, dass viele asymmetrische Figuren künstlich entstehen wenn Schrägschnitte die Zellen durchschneiden und einen Theil der chromatischen Spindeln fortnehmen. Ob auch Karg's Befunde auf solchen feinen Schrägschnitten beruhen, erscheint jedenfalls auch Hansemann zweifelhaft. Hansemann selbst hat nur dickere Schnitte untersucht und zur Schätzung der Chromosomenzahl nur solche Zellen ausgewählt, deren obere und untere Grenze von den benachbarten Zellen noch überragt wird, sodass keine Trugbilder entstehen könnten. Trugbilder sind nach Stroebe doch nicht ausgeschlossen. Aber ganz allgemein hat Stroebe bestritten, dass es möglich ist, den Zellen es jedesmal anzusehen, ob sie durchschnitten sind oder nicht.

Obwohl nun Hansemann die asymmetrischen Figuren nur beim Carcinom gefunden hat, verwahrt er sich doch — und das ist für unseren Zweck besonders wichtig — wiederholt ausdrücklich gegen die Annahme, als behaupte er, die asymmetrischen Mitosen kämen nur in Carcinomen vor. Die Frage nach dem Auftreten der Kerntheilungsveränderungen ist damit auch nicht völlig befriedigend beantwortet. Aber ein zwingender Grund anzunehmen, dass die Geschwulstzellen besondere anatomische Merkmale besitzen, ist z. Z. nicht vorhanden.

Allerdings entbehren deshalb, wie ich ausdrücklich hier bemerken will, m. A. nach die verschiedenen genannten Befunde (zu denen noch die oft enorme Grösse der Zellen und Kerne u. a. mehr gehören) deshalb nicht ohne Weiteres der Bedeutung oder beruhen auf Zufälligkeiten und Kunstproducten, wie manche Autoren angenommen oder behauptet haben. Sie sind zweifellos vorhanden. Dazu sind sie zu oft und einwandsfrei beobachtet. Und sie kommen auch fast durchweg im gesunden Körper nicht vor, sind also ein Zeichen, dass wir krankes Gewebe vor uns haben, mehr aber sind sie nicht. Später wird auch auf sie näher eingegangen werden.

Hat man demnach kein sicheres Characteristicum für Sarkom und Carcinomzellen, so kann man auch eigentlich schlechterdings nicht allgemein von einer „Aehnlichkeit mit Geschwulstzellen" sprechen: „Die Zellen sehen genau so aus, als ob sie bösartige Geschwulstzellen

1) Karg, Deutsche Zeitschr. f. Chirurgie. Bd. XXXIV.

Digitized by Google

wären.“ Daher hat auch z. B. Bard[1]) ganz recht, wenn er den Beweis von Dubois, den dieser für die Krebsnatur seines künstlich erzeugten Tumors aus dem Vorhandensein von verzweigten und embryonalen Zellen herleitet, zurückweist. Auch sogenannte embryonale oder embryonalähnliche Zellen kann man in normalen und Entzündungsgeweben finden und auch sie haben kein charakteristisches Merkmal an sich den Geschwulstzellen voraus.

Daraus geht hervor, dass man histologisch aus den Zellen nicht die Diagnose gutartig oder bösartig stellen kann. Und die klinischen Erfahrungen stimmen damit überein: oft genug ist eine harmlose Epithelgeschwulst für Carcinom, ist Granulationsgewebe und Gumma für Sarkom gehalten worden. Aber man hat dann solche Fehldiagnosen dem Untersuchenden vorgeworfen. Mit Unrecht. Man verlangte nur zuviel von ihm. Nicht die Diagnose war falsch, sondern die Hypothese, dass man die einzelnen Zellen des Epithels von solchen des Krebses, Sarkom, Lues Granulationszellen stets von einander unterscheiden kann. Die Geschwulstzellen sind anatomisch nichts anderes als Körperzellen.

Sie nehmen auch von ihnen ihren Ursprung. Das nahm schon Virchow an und auch in neuerer Zeit scheint diese Ansicht fast allgemein zu sein, ob man sie sich auch entstehen denkt aus einer Zelle, wie Bard[2]) es thut, oder aus mehreren zugleich, wie die meisten annehmen. Sie erleiden aber, wenn sie Geschwulstzellen werden, eine völlige Aenderung ihrer physiologischen Eigenschaften, sie degeneriren krebsig oder sarkomatös. Als Zeichen dieser Degeneration, der biologischen Aenderung der Zellen werden vor allem angegeben: das Fehlen jeder Function, die Aenderung der Wachsthumsrichtung und das regellose Wachsthum selbst.

Was die Function betrifft, so fehlt sie in der Regel. Zwar wird dagegen angeführt, dass manche Adenocarcinome trotz ihrer anerkannten Bösartigkeit normale Secretion zeigen. Aber diese Carcinome, die sogenannten malignen Adenome weichen so sehr in ihrem Bau von den gewöhnlichen bösartigen Geschwülsten ab, dass sie jedenfalls nicht auf eine Stufe mit diesen gestellt werden dürfen. Ausserdem sind sie selten, nicht die Regel. Sie werden später besprochen werden.

Abgesehen davon sind aber auch Adenocarcinome beschrieben worden, die in ihrem sonstigen Verhalten Carcinome sind und die vor

1) Discussion zu dem Vortrag von Dubois auf dem französ. intern. med. Congr. Nancy 1896. Nach d. Centralbl. f. Bact. Bd. XX. S. 687.

2) Nach Behla, Centralbl. f. Bact. 1900. Bd. XXVII.

Digitized by Google

allem nicht eine den normalen Drüsen analoge einfache Zellschicht mit einem Lumen im Innern zeigen, sondern mehrschichtige solide Schläuche oder Zapfen bilden. Hier bedarf es aber meines Erachtens einer sehr genauen Prüfung, ob wirklich Secretion bezw. Production im einzelnen Fall vorhanden ist. Nach den Präparaten, die ich gesehen habe, handelt es sich meist nicht um Secretions-, sondern Degenerationsproducte. Bei Präparaten, die einer gewissen Schrumpfung (durch Alkohol z. B.) unterlegen waren, sind die Carcinomzellen sehr scharf von der Masse getrennt, die sich im Lumen befindet. Ist aber die Härtung der Objecte sehr sorgfältig gewesen, so sieht man keine scharfe Grenze; die Carcinomzellen gehen ganz allmählich in die innerste Schicht über, indem allmählich die Färbbarkeit der Kerne abnimmt. Ein Lumen ist dann nicht zu sehen.

Auch in der Litteratur ist so oft von Degenerationserscheinungen die Rede, dass es sich dabei nicht um blossen Zufall handeln kann. Auch ist der so oft geäusserte Zweifel, ob es wirklich Drüsenlumina mit ihrem Secret ist, auffällig. Um nur einige Beispiele aus der Litteratur herauszugreifen, so spricht Krompecher [1]) bei Beschreibung des Inhalts seiner Drüsenschläuche von nekrotischen talgartigen Massen und gesteht selbst ein, dass es ihm nicht gelungen ist, über die Frage der Schläuche und Cystenbildungen gänzlich klar zu werden.

Und Tietze [2]) fand bei den Carcinomen der Mamma, die im Anschluss an Cystadenome entstanden waren, mächtige Lager von Carcinomzellen, die zum grossen Theil im Centrum der Nekrose verfallen waren.

„Wenn man nicht genau beobachtete, konnte man die letzteren dann für schlauchartige Zellzüge halten, welche dem ganzen Präparat ein eigenthümliches an ein Endotheliom erinnerndes Gepräge gaben. Zweifellos aber waren diese Bildungen an und für sich nur Kunstproducte und durch den Zerfall der mittleren Zellpartien bedingt."

Ebenso ist es mir nicht sicher, ob das Adenocarcinom Roncali's [3]), dem er die Fähigkeit Schleim zu secerniren zuschreibt, ein Adenom mit regulärem Drüsenbau gewesen ist. Aus seinen Abbildungen geht es nicht sicher hervor. Und ausserdem spricht er wiederholt von Degenerationserscheinungen der Geschwulstzellen, sodass es nicht ausgeschlossen ist, dass auch dieser Tumor kein Adenom, sondern ein Carcinom mit scheinbar adenomatösen Stellen gewesen ist.

Nehmen wir aber die malignen Adenome aus, so ist es richtig,

1) Krompecher, Ziegler's Beitr. Bd. XXVIII. 1900. S. 1ff.
2) Tietze, Deutsche Zeitschr. f. Chirurgie. Bd. LVI. S. 513ff. 1900.
3) Roncali, Centralbl. f. Bact. 1895.

Digitized by Google

dass z. B. das Carcinom der Mamma keine Milch producirt, nur wächst, dass das Knochensarkom allmählich alles zerstört, was seinem Wachsthum im Wege steht; und die Function des Knochens nicht zeigt. Vielmehr treten statt dsr specifisch functionirenden Zellen solche auf, die die normale Eigenschaft des betreffenden Gewebes verloren kaben, die keinen besonderen Charakter haben und die man daher physiologisch indifferente Zellen nennt.

Aber wäre diese Functionslosigkeit an sich auffallend? Ich glaube nicht; denn die Zellen, die bei der Entzündung thätig sind, üben keine Function aus wie normale Organzellen, und das scheint uns ja auch verständlich, wenn wir die Vorstellung eines Kampfes der Zellen bei der Entzündung festhalten: Nicht die Ackerbürger, sondern die Soldaten des Organismus sind dann nöthig. Nach Analogie der Entzündung stimmte also sogar die Functionslosigkeit der Geschwülste an sich, mit der Theorie der Infectiosität. Bei den Sarkomen vollkommen, da sie analog den Gewebswucherungen bei den Infectionskrankheiten gebaut sind, bei den Carcinomen aber nur scheinbar. Denn bei ihnen ist die Functionslosigkeit doch wesentlich anders als bei den Entzündungen. Bei diesen geht die Wucherung vom functionslosen[1]) Bindegewebe aus und alle Zellen sind daher von vorneherein functionslos. Das functionirende Epithel geht zu Grunde. Bei dem Carcinom geht die Wucherung aber vom Epithel aus, das sich erst in functionsloses umwandelt, indem die Zellen des Hautcarcinoms nicht mehr die Stachel- und Riffzellenform und keine Verhornung mehr zeigen und die drüsigen Cylinderzellen sich in polymorphe umwandeln.[2]) Eigentlich scheint auch die Functionslosigkeit nicht unbedingt zum Carcinom zu gehören. Denn wir kennen auch Carcinome, die angeblich völlig normale Functionen haben, wie z. B. die Cancroide. Und

1) Functionslos ist naturgemäss auch das Bindegewebe nicht. Es handelt sich aber hier nur um den Gegensatz zu dem secernirenden Epithel.

2) Diese Umwandlung ist nach Hauser oft ganz plötzlich. In der Regel tritt sie allmählich auf, oft so allmählich, dass man oft nicht sagen kann, wo das Carcinom beginnt. Nach übereinstimmender Ansicht tritt sie am unteren Rande des Epithels auf. Ehrhardt (Deutsche Zeitschr. f. Chirurgie. Bd. LIV. S. 130 ff.) sah diese Entdifferenzirung auch mitten im Gewebe bei Paget's disease. Nach ihm stellen die hellen Zellen mitten im Epithel an den verschiedensten Stellen die ersten Anfänge des Carcinoms dar. Diese Ansicht bietet, wie er selbst zugiebt, grosse Schwierigkeiten. Denn dass einzelne Zellen und nicht Zellverbände ihrer specifischen Eigenschaften beraubt werden, wäre etwas Neues und der Paget'schen Krankheit Eigenthümliches. Vorläufig kann man daher diese Deutung nicht verallgemeinern, umsoweniger, als jene hellen Zellen bisher die allerverschiedenste Deutung erfahren haben.

Digitized by Google

Hansemann[1]) beobachtete z. B. einen Oesophaguskrebs, der in seinen Metastasen, je weiter sie vom primären Herd entfernt waren, allmählich immer weniger Verhornung zeigte. Und doch war auch hier in den ersten Metastasen schon Krebs. Hansemann hat diese allmähliche Umwandlung (Anaplasie) mit der Bösartigkeit in Verbindung gebracht. Er stellte 3 Gruppen von Hautkrebsen auf, die er je nach dem Fehlen der Hornsubstanz für mehr oder weniger gefährlich anspricht. Die 3. Gruppe, bei der keine Verhornung mehr zu sehen und bei der also die Entdifferenzirung der Zellen am stärksten ist, ist am bösartigsten. Ganz erklärt diese Theorie aber die gefundenen Thatsachen nicht. Dagegen sprechen besonders die Versuche von Hanau[2]), bei denen er Carcinome von Ratten auf Ratten erfolgreich in die Peritonealhöhle überimpfte.

Hier fand Jenny[3]) mikroskopisch fast sämmtliche kleine Knötchen mit centraler Verhornung. Und doch müssen die Zellen, die hier übertragen wurden, — wenn man mit Hanau und Hansemann die Zellinfection annimmt — sehr bösartig gewesen sein. Denn dieser Uebertragungsversuch steht fast einzig vielen hunderten negativen Experimenten gegenüber. Selbst hier war also noch Verhornung vorhanden. Ja diese Verhornung war so massenhaft, wie sie nicht nur nicht im Muttertumor, sondern überhaupt normal nicht vorkommt.

Trotzdem glaube ich nicht, dass deshalb die Beobachtungen Hansemanns, dass die Carcinome, je bösartiger sie sind, desto weniger Verhornung zeigen, in Zweifel gezogen werden können, zumal sie von den verschiedensten Seiten bestätigt sind. Nur scheint es mir zweifelhaft, ob man ohne Weiteres die Verhornung als eine Function im gewöhnlichen Sinne des Wortes bezeichnen darf. Denn die Zellen gehen dabei schon unter normalen Verhältnissen zu Grunde, wie wir makroskopisch aus der Abschuppung, mikroskopisch an dem Kleinerwerden der Zellen, der Unmöglichkeit der Kernfärbung u. s. w. sehen. Und auch unter pathologischen Zuständen tritt die Verhornung stets bei (reizenden, nach heutiger Auffassung) nekrotisirenden Einflüssen auf: Wir wissen durch die Untersuchungen von Schuchardt[4]) und v. Büngner[5]), dass bei Ozaena, nach vielen Rhinologen[6]) schon

1) Hansemann, Virch. Arch. Bd. CXXIX. 1892.

2) Hanau, Fortschr. d. Med. 1889. Nr. 9.

3) Jenny, Langenb. Arch. Bd. LI. Heft 2.

4) Schuchardt, Sammlung klin. Vortr. 1889.

5) v. Büngner, Berliner klin. Wochenschr. 1889 und Arch. f. klin. Chir. 1889. Nr. 27.

6) Nach Posner, Virch. Arch. Bd. CXVIII. S. 396ff.

Digitized by Google

bei gewöhnlichen Katarrhen, bei Fremdkörpern u. s. w. eine Umwandlung des Flimmerepithels in Pflasterepithel mit Verhornung auftritt. Ohloff[1]) konnte am Trachealepithel durch Druck einer Canüle verhornte Zellen beobachten. Und es ist bekannt, dass, wenn beim Scheidenprolaps die Schleimhaut längere Zeit den austrocknenden schädigenden Einflüssen der Luft u. s. w. ausgesetzt ist, man die schönsten mikroskopischen Bilder von verhorntem Plattenepithel erhalten kann. Auch bei Geschwülsten mit Verhornung ist nach übereinstimmendem Urtheil Degeneration der Zellen vorhanden.

Man kann daher das Auftreten von Verhornung bei Krebsen nicht ohne Weiteres als ein Zeichen dafür ansehen, dass die Zellen noch die normale Function des Mnttergewebes ausüben, ganz abgesehen davon, dass nach Ernst[2]) die Verhornung der Carcinome oft wesentlich anders ist als die normaler Zellen, was ich bestätigen kann.

Im Allgemeinen sind die Carcinome functionslos. Auf den Unterschied in der Functionslosigkeit im Allgemeinen bei Geschwülsten und Entzündungen komme ich später zurück.

Es scheint nun, als ob mit dem Aufhören der Function eine grössere Wachsthumsenergie in die Zellen gelangt wäre. Und damit kommen wir zum zweiten Zeichen der biologischen Aenderung der Carcinomzellen der veränderten Wachsthumsrichtung. Denn das Carcinom wächst nicht, wie gutartige Epithelgeschwülste nach oben der freien Oberfläche zu, sondern wuchert in die Tiefe, schreitet über die Grenzen der gewöhnlichen Epithelzapfen hinunter und durchbricht die membrana propria der Schleimhäute. Die Zellen verhalten sich also scheinbar in der That wie bösartige Fremdlinge im Organismus.

Diese Lehre der sogenannten atypschen Krebswucherung bestand noch bis vor wenigen Jahren unbestritten, seitdem sie besonders durch Hauser[3]), Zahn[4]), Israel[5]), Lubarsch[6]) auch für die ersten Anfänge bewiesen war. Allerdings hat schon v. Recklinghausen[7]) 1893 eine andere Möglichkeit der Entstehung betont. Sie ist aber

1) Ohloff, Inaug.-Dissert. Greifswald 1891.

2) Ernst, Ziegler's Beitr. Bd. XXI.

3) Hauser, Das Cylinderzellencarcinom des Magens und Dickdarms. Jena 1890.

4) Zahn, Virch. Arch. Bd. CXVII.

5) Israel, Berl. klin. Wochenschr. 1890.

6) Lubarsch, Virch. Arch. Bd. CXI.

7) Lubarsch-Ostertag, Ergebnisse. 1895. 2. Abth. S. 446.

Digitized by Google

kaum beachtet worden. Erst Ribbert[1]) hat unabhängig von ihm mit Erfolg auf dieselbe Entstehungsart hingewiesen. Ribbert zeigte, dass in den meisten, wenn nicht in allen Fällen sowohl bei Haut- als Drüsenkrankheiten nicht das Epithel in die Tiefe wächst, sondern dass die Wucherung von Epithelien herrührt, die durch entzündlich neugebildetes Bindegewebe aus irgend einem Grunde aus ihrem Zusammenhange mit dem Epithel intrauterin oder postfötal verlagert sind. Die so isolirten Epithelzellen wachsen nun selbstständig, schieben entweder das normale Epithel vor sich her, oder verwachsen mit ihm erst secundär.

Dieser neuen Auffassung gegenüber ist von Hauser[2]), Hansemann[3]), von Notthaft[4]) u. A. die alte Lehre vom continuirlichen Wachsthum des Epithels in die Tiefe sehr energisch verfochten worden. Und der Streit um Tiefen- oder Höhenwachsthum, um epitheliale oder subepitheliale Wucherung ist noch nicht beendet. Ich will auf diese Frage hier nicht näher eingehen. Denn so lange sie nicht entschieden ist, kann man auch noch keine gültigen Schlüsse aus der einen oder der anderen Annahme ziehen. Aber das ist zur Zeit wohl zu sagen, dass von allen Seiten die Möglichkeit einer subepithelialen primären Wucherung, die bei Beginn des Streites ganz bestritten wurde, zugegeben ist. Auch hat man gesehen, dass das Vorkommen derselben nicht selten ist.

Mit dieser primären subepithelialen Wucherung wäre die für Carcinom characteristische Wachsthumsrichtung gefallen. Und damit fiele zugleich auch die andere biologische Aenderung des Zellcharacters. Denn die krebsig degenerirten Epithelzellen stellten dann den Zustand der allmählichen Verschmelzung dar, die so vollkommen nach Ribbert vor sich geht, dass, wenn der Tumor im Wachsthum vorgeschritten ist, es unmöglich ist, zu entscheiden, von welchem Gewebe er seinen Ausgang genommen hat. Dann erklärte sich auch unge-

1) Ribbert, Virch. Arch. Bd. CXXXV. 1894. — Münchn. med. Wochenschr. 1894. — Centralbl. f. path. Anat. Bd. V. 1894. — Virch. Arch. Bd. CXLI. 1895. — Deutsche med. Wochenschr. 1895. Nr. 1—4. — Pathologisches Wachsthum der Gewebe u. s. w. Bonn 1896. — Deutsche med. Wochenschr. 1896. Nr. 30. u. Nr. 11. — Bibliotheca medica. 1897. C. Heft 9. — Ziegler's Beitr. Bd. XXIII. Heft 1. — Deutsche med. Wochenschr. 1898. Nr. 25.

2) Hauser, Virch. Arch. Bd. CXXXVIII. 1894. Bd. CXLI. 1895. — Biolog. Centralbl. XV. 1895. — Ziegler's Beitr. Bd. XXII. 1897. — Centralbl. f. Path. 1898. Bd. IX.

3) Mikrosk. Diagnose. 1897.

4) v. Notthaft, Deutsches Arch. f. klin. Med. Bd. XIV. — Deutsche med. Wochenschr. 1896. Nr. 43.

Digitized by Google

zwungen das manchmal plötzliche, manchmal allmähliche Auftreten der krebsigen Degeneration am Rande zwischen gesundem und normalem Gewebe recht einfach, je nachdem die Verschmelzung schon vollkommen ist oder der Tumor erst eben die Grenze des normalen Epithels erreicht hat.[1])

Aber auch dann wäre die Nothwendigkeit, eine völlige biologische Aenderung der Zellen anzunehmen, noch nicht von der Hand zu weisen. Denn ob wir das epitheliale Tiefenwachsthum Hauser's oder die subepitheliale Wucherung Ribbert's annehmen, so bleibt immer noch die Frage übrig: Woher kommt das Wachsthum selbst, das nicht aufhört, als bis die Exstirpation im Gesunden oder der Tod Halt gebietet. Es ist naturgemäss, dass die Vertreter beider Richtungen auch in dieser Frage, da sie beide von verschiedenen Voraussetzungen ausgingen, auch zu anderen Schlüssen gekommen sind. Hauser und Hansemann fanden stets eine biologische Aenderung der Krebszellen im Vergleich mit den normalen Epithelzellen und sahen daher darin das Primäre des Carcinoms. Die Zellen büssen ihre physiologische Function ein und erfahren gleichzeitig eine dauernde Steigerung ihres Assimilations- und Proliferations-Vermögens. Das ist Hauser für die Erklärung des Wachsthums von besonderer Bedeutung. Denn darin liegt gewissermaassen eine Emancipation des Epithels vom übrigen Organismus nach ihm. Die physiologisch indifferenten Zellen scheinen ihm zum Organismus keine weitere Beziehung mehr zu haben als die, dass sie auf demselben vegetiren und die für ihre Existenz und ihre Fortpflanzung nöthigen Nährstoffe von ihm beziehen. In ähnlicher Weise äussern sich Ziegler[2]), Schmaus[3]), Birch-Hirschfeld[4]), Tillmanns[5]) u. a.

1) Es muss hier ausdrücklich betont werden, dass auch wenn die Ribbert-schen Befunde ganz allgemein anerkannt wären, die Schwierigkeiten für die Annahme einer Infection nicht gehoben wären. Das wäre erst der Fall, wenn die subepitheliale Wucherung nicht von Epithelien, sondern von Bindegewebszellen oder Endothelzellen hervorginge, wie das früher von Virchow, Köster, Gussenbauer angenommen, später aber von allen Seiten bestritten ist. Erst dann wäre die Analogie vollständig auch in Bezug auf die Functionslosigkeit im Allgemeinen. Allerdings ist die Unterscheidung zwischen den von Epithel und Bindegewebe herstammenden Zellen oft sehr schwer (s. unten). Vorläufig ist aber darüber nichts zu sagen, solange nicht die subepitheliale Wucherung allgemein anerkannt ist. Die weitere Entwicklung des Streites ist jedenfalls auch für die Frage der Infectiosität von der grössten Bedeutung.

2) Ziegler's Lehrbuch.

3) Schmaus, Grundriss.

4) Birch-Hirschfeld, Lehrb. u. Realencyclopädie von Eulenburg. 3. Aufl.

5) Tillmann's, Arch. f. klin. Chirurgie. Bd. L.

Digitized by Google

Aber diese Hypothese erklärt den letzten Grund des Wachsthums nicht, denn die Frage, wodurch die biologische Aenderung entsteht, bleibt auch hierbei unbeantwortet.

Man ist allerdings auch weiter gegangen und hat die Geschwulstzellen einfach als Parasiten erklärt. So gab ihnen Roncali in ausgedehntem Maasse auch eigene Bewegung. Das steht aber mit den bisherigen Erfahrungen in Widerspruch, und das hat er in seinem Fall auch nicht bewiesen. Am weitesten geht Schleich[1]): Er nimmt ähnlich wie Klebs[2]), aber unabhängig von ihm eine endogene Infection der Zellen nach Analogie der Befruchtung an. Die von einem Reiz getroffene Zelle inficirt ihre Nachbarschaft. Es kommt zur Bildung einer Geschwulst, die er als eine Art fragmentarischen Embryo auffasst. Nach ihm entsteht das Lymphom durch Befruchtung mit Leukocythen, das Carcinom mit Epithel-, das Sarkom mit Bindegewebszellen.

Aber so geistreich und gut durchgeführt auch diese Hypothese ist, so entbehrt sie doch der experimentellen und histologischen einwandsfreien Beweise.

Ueberhaupt ist die ganze Theorie, dass die Geschwulstzellen Parasiten sind, keine Erklärung für die bekannten Thatsachen; denn die Ursache, warum eine Zelle plötzlich zum fremden Schmarotzer wird, bleibt dabei völlig unerklärt.

Auch ist es recht auffallend, dass der Körper, der sonst auf jede Reizung Schädigung u. s. w. in irgend einer Weise zu reagiren pflegt, bei diesem Carcinom und Sarkom-Parasiten oft nicht reagirt. Denn selbst wenn man die kleinzellige Infiltration als Reaction auffassen will, so giebt es eine grosse Anzahl von bösartigen Geschwülsten, bei denen sie völlig fehlt.

Nach Ribbert ist die biologische Aenderung der Geschwulstzellen nicht die primäre Ursache für das Wachsthum. Erst secundär ändert sich der Zellcharacter, indem das Epithel aus seinem physiologischen Verbande gelöst wird. Ist das aber geschehen, so reicht die in allen Zellen vorhandene, für gewöhnlich nicht voll zur Geltung kommende Wachsthumskraft zur Erklärung völlig aus. Nach ihm ist also das Wachsthum selbst normal. Mithin bedarf auch nicht das Wachsthum, sondern die Loslösung aus dem Verband die subepitheliale Wucherung eine Erklärung. Diese Erklärung ist nach ihm gegeben durch eine Keimverlagerung, die er entweder nach Cohnheim im fötalen Leben annimmt, oder postfötal durch Trauma oder durch primäre Bindegewebswucherung. Mit Annahme einer fötalen Ver-

1) Schleich, Ueber die Aetiologie der Geschwülste. Deutsche med. Wochenschrift. 1891. Nr. 3.

Digitized by Google

lagerung nach Cohnheim ist allerdings eine Erklärung gegeben, denn wir wissen, dass embryonale Zellen eine erhöhte Wachsthumsenergie besitzen. Warum aber die Loslösung aus dem physiologischen Verband, die das Trauma oder die Bindegewebswucherung hervorgerufen hat, zu einer stärkeren Wachsthumsenergie führen, ist nicht ohne Weiteres erklärbar. Jedenfalls ist hier noch eine Lücke in der Erklärung.

Eine allgemein befriedigende Erklärung für das Wachsthum ins Unendliche liegt mithin, soweit ich übersehen kann, überhaupt z. Z. nicht vor. Kann die Infectionstheorie zur Erklärung helfen? Von den Infectionskrankheiten her wissen wir, dass die Ursache der Wucherung die Schädigung des Gewebes durch die Erreger bezw. die Stoffwechselproducte derselben ist. Man hat auch hier früher viel von Reizen gesprochen. Aber Marchand[1]), Neumann[2]), Ribbert[3]) haben gezeigt, dass Reize völlig unwirksam sind, wenn sie nicht schädigen, und nur wenn das der Fall ist, Hypertrophie hervorrufen. Es fragt sich also für die Erklärung des Wachsthums vor allem, ob in den Geschwülsten auch Zeichen von Schädigungen ähnlich wie bei der Entzündung stets vorhanden sind oder nicht und ob sie in gleichem Sinne gedeutet werden können wie bei der Entzündung.

Sollte das der Fall sein, so wäre auch damit die Frage nach der Herkunft des Wachsthumsreizes beantwortet.

Damit kommen wir auf das Gebiet der Degenerationen, von denen so ziemlich alle Arten in den Geschwülsten beschrieben sind, die wir überhaupt kennen.

Ueber sie gehen die meisten Arbeiten leicht hinweg, befassen sich wenig oder garnicht mit einer Erklärung, oder betrachten auch die Degenerationen als ein Zeichen, dass die rasch wachsenden aber rasch vergänglichen Zellen keine normalen Körperzellen darstellen.

Hier ist es allerdings zunächst dringend erforderlich, 2 Dinge streng von einander zu halten, den wirklichen Zerfall der Geschwulstzellen und die Annahme, dass ein Zerfall vorliegt, weil sich Substanzen finden, die man in zerfallenem Gewebe oft oder stets findet.

Das gilt vor allem für die fettige Degeneration, von der man noch ziemlich allgemein annimmt, dass sie vorhanden ist, wenn man Fett, besonders in feiner Form, in Geschwülsten findet. Ich[4]) habe

1) Marchand, Ziegler's Beitr. Bd. IV. 1888. — Antrittsvorlesung. Stuttgart 1882. 12. November 1881. — Antrittsvorlesung. Leipzig 1900.

2) Neumann, Ziegler's Beitr. Bd. V. 1889.

3) Fürst, Ziegler's Beitr. Bd. XXIV.

4) Ritter, Deutsche Zeitschr. f. Chirurgie. Bd. L.

Digitized by Google

schon früher in einem Fall von Endotheliom des Knochens im Gegensatz zu früheren Beobachtern derselben Geschwülste nachgewiesen, dass das Fett nicht in degenerirten Zellen lag. Ich habe seitdem weiter auf den Fettgehalt in Geschwülsten geachtet und gefunden, dass das Fett selten extracellulär, meist innerhalb gut erhaltener Zellen mit normal färbbarem Kern liegt. Man sollte besonders vorsichtig sein, in der Deutung des Fettes als Zerfallsproduct, weil schon normalerweise nicht nur bei Thieren, sondern auch bei Menschen in den meisten Organen Fett vorkommt. Wir wissen andererseits, dass bei anämischen Infarkten Nekrose und Fettgehalt nicht identisch ist, dass das Fett vielmehr am Rande sich zuerst zeigt, nicht in der Mitte wie man erwarten sollte, wenn es sich um Zerfall handelte. Es ist interessant, dass sich durch die Untersuchungen von Schmaus und von Sata[1]) derselbe Zusammenhang für die Nekrose bei der Tuberculose und bei Geschwülsten mit nekrotischen Heerden gezeigt hat. An der Grenze der Nekrose und Verkäsung tritt das Fett auf, in den nekrotischen Massen findet sich Fett nur in ganz geringer Menge. Wo es aber vorhanden war, konnte Sata nachweisen, dass es sich um Fett handelte, das schon vor der Verkäsung in den lebenden Zellen enthalten war. Es handelt sich also um ein um die Nekrose herum secundär auftretendes Fett. Woher das Fett kommt, ist ja noch nicht sicher entschieden, seitdem Rosenfeld durch seine Aufsehen erregenden Versuche die frühere Art der Entstehung ganz in Frage gestellt hat. Auch Sata lässt diese Frage offen, hält aber, da dies Fett auch in Geschwülsten ohne Nekrose auftritt, es nicht für richtig, anzunehmen, dass jedesmal eine Degeneration dabei im Spiele gewesen sein muss.

Es ist daher aus dem Gesagten wohl ersichtlich, dass es falsch ist, wenn aus dem Fettgehalt in bösartigen Geschwülsten wie es nicht selten geschieht, die Anwesenheit von Nekrose bezw. Degeneration erschlossen wird.

Das Gleiche gilt für die mucinöse, colloide und hyaline Degeneration. Auch hier ist es mehrfach bestritten, dass es sich um Degeneration handelt, vielmehr behauptet, dass eine Art Secretion nach Art der Knorpelproduction vorliegt. Trotzdem mag im einzelnen Fall Degeneration vorliegen. Aber das ist wohl sicher: Die Degenerationen, die ohne Weiteres aus dem Vorhandensein von einzelnen Substanzen geschlossen werden, sind nicht beweiskräftig, die Schlüsse aber noch weniger, die aus der Degeneration gezogen werden. Erst muss die Nekrose der Zellen nachgewiesen werden, ehe man sagen kann, dass das

1) Sata, Ziegler's Beitr. 1900. Bd. XXVIII. S. 461.

Digitized by Google

Tröpfchen oder Kügelchen, das in ihnen liegt, durch Degeneration entstanden ist.

Als sichere Degenerationsformen können wir dagegen die Verkäsung, die Verhornung und wie es nach den Untersuchungen von Lange[1]) zu sein scheint, auch die gallertige Degeneration rechnen.

Es ist allerdings der Begriff der Nekrose, die ähnlich wie bei Infectionskrankheiten ist, auch ganz geleugnet worden. So tritt nach Roncali[2]) im Gegensatz zur Tuberculose bei den bösartigen Geschwülsten die Verkäsung beziehungsweise Nekrose nie ein. Solange der Tumor durch den Blutstrom gut ernährt wird, fährt er immer fort zu wachsen und hält sich Jahre lang ohne die geringste Andeutung von Nekrose in ihrem Innern. Erst wenn der Blutlauf an einer Stelle zu stocken beginnt, finden hier Degenerationserscheinungen statt, welche aber mit der käsigen Nekrose nichts gemein haben, und dies verschiedene Verhalten der Geschwülste den Infectionskrankheiten gegenüber erklärt er dadurch, dass den Geschwülsten die Toxie absondernde Kraft der Erreger der Infectionskrankheiten fehlt. An sich ist das nicht richtig, sowohl Carcinome und Sarkome verkäsen, beide nicht selten.

Aber die Negierung der Nekrose steht auch in Widerspruch mit der Beschreibung die er selbst von seinem Tumor giebt, wenn er von Detritus, der durch Zerfall der Zellen und Parasiten entstanden ist, von ziemlich häufiger Degeneration neoplastischer Zellen in der Mitte des Tumors spricht oder die Beobachtung anführt, dass in der Mitte des Tumors kein Zuwachs stattfindet, weil an dieser Stelle die Elemente entweder geschwächt oder todt, also zur Fortpflanzung unfähig und nicht für das Leben der Parasiten geeignet sind.

Ich habe gerade bei diesem Autor besonders mich länger aufgehalten, weil der von ihm beschriebene Tumor mit grosser Wahrscheinlichkeit in Folge von Infection entstanden ist, aber scheinbar physiologischen Adenomtypus und keine Degeneration aufweisen sollte. Dass der reine Adenomtypus nicht vorhanden ist, habe ich schon oben erwähnt, und dass Degeneration von neoplastischen Zellen vorhanden ist, geht aus seiner Beschreibung auch hervor. In ähnlicher Weise vermisst man in der Beschreibung der bösartigen Tumoren, wo überhaupt darauf geachtet ist, Zerfall von Zellen sehr selten.

Ich glaube, dass die Nekrosen, wie ich schon oben ausgeführt habe, noch häufiger sind als bisher angenommen ist. Auch der In-

1) Lange, Brun's Beitr. XVI. Heft 2.

2) Roncali, Centralbl. f. Bact. 1895.

Digitized by Google

halt in einer Reihe von Endotheliomen, die ich im Laufe der Zeit untersucht habe, konnte ich, da die Geschwulstzellen allmählich in schlechter und nicht gefärbte übergingen, nicht anders als nekrotische Massen, mikroskopische kalte Abscesse, erklären.

Trotzdem ist Roncali's Ausspruch richtig: oft bleiben bösartige Geschwülste, besonders das Carcinom lange ohne grössere Zerstörung, wie wir Aehnliches ja auch bei den Infectionskrankheiten, z. B. den interstitiellen luetischen Entzündungen sehen.

Dass auch dann Zellveränderungen beobachtet worden sind, die sicher nicht anders als Degenerationen zu deuten sind, ist für die Auffassung der Degenerationen in Geschwülsten besonders interessante. Es fragt sich dann, ob nicht auch die Kerntheilungsanomalien als ein beginnender Zerfall zu deuten ist.

Warum die Degenerationen in bösartigen Geechwülsten so häufig auftreten, ist bisher nicht genügend erklärt, wie ich glaube. Der oben angeführte Grund ist höchst unwahrscheinlich. Denn nicht nur die Zellen sind, wie früher ausgeführt wurde, normal, auch die Degenerationen sind im Allgemeinen genau so wie bei der Entzündung.

Ebenso ist der nicht selten angeführte Grund der Aehnlichkeit mit den embryonalen Zellen nicht sehr plausibel: denn im embryonalen Leben gehen die Zellen bekanntlich nicht ohne Weiteres unter Bildung von Degenerationsherden zu Grunde.

Es scheint aber auch, als ob dieser Grund nicht so allgemeinen Anklang gefunden hat. Jedenfalls findet man bald in dieser, bald in jener Arbeit einen anderen Grund angegeben.

In der Hauptsache sind es folgende Gründe: Schlechte Ernährung in Folge von Gefässarmut oder Mangel von Stroma, von Circulationsstörungen, Stauung, Thromben, Endarteriitis, durch zu starkes Wachsthum einzelner Gesehwulstzellen selbst. Aber alle diese Erklärungen sind kaum ausreichend bezw. einwandsfrei.

Den Grund des excessiven Wachsthums einzelner Zellen zu Ungunsten anderer hat man in früherer Zeit fälschlich bei der Fettgewebsnekrose ins Feld geführt. Es ist wenig wahrscheinlich, dass er dann hier richtig ist, zumal wir wissen, dass normal oft eine Zelle auf Kosten der anderen wächst, und doch keine Nekrose wie bei den Geschwülsten eintritt.

Was die beiden anderen Gründe anbetrifft, so soll die Möglichkeit und das Vorkommen von Gefässstörungen nicht geleugnet werden. Gewöhnlich werden sie aber nur angenommen und die Belege dafür fehlen in den Beschreibungen. Aber allgemein muss hier betont werden, dass die Zellen und Gewebe des menschlichen und thierischen

Digitized by Google

Körpers sich nicht ernähren lassen, sondern sich selbst ernähren und auch an grössere, ihnen plötzlich in den Weg gelegte Hindernisse anpassen (Virchow). Und andererseits giebt es eine Reihe bösartiger Knochengeschwülste, die ausgezeichnet ernährt sein müssen, die ein enormes Blutgefässsystem aufweisen und doch Nekrose im Innern zeigen.

Nebenbei bemerkt sei, dass alle diese Gründe gewöhnlich angeführt werden unter der Annahme, dass die Geschwulstzellen bösartig sind, dass sie daher in Thromben, trotz grösster Circulationsstörungen, ohne dass ihnen neues Nährmaterial zugeführt wird und obwohl sie von allen Seiten gequetscht und losgelöst werden, sich weiter entwickeln und selbstständige Tumoren bilden können. Diese Erklärungen haben also wenig Wahrscheinlichkeit für sich.

In neuerer Zeit habe ich einen anderen Grund öfters angeführt gefunden. Man nimmt an, dass Bacterien im Spiele sind, die in den aus anderer Ursache entstandenen Tumor eindringen und nun die Nekrosen verursachen.

Wer wollte leugnen, dass bei den oft ulcerirten Geschwülsten eine Unmenge von Bacterien wuchern, die aber an sich nichts mit der Genese des Tumors zu thun haben und die ähnlich der Lungenphthise aus dem reinen Bild der Tuberculose eine vielfache Mischinfection machen.

Aber auch in Tumoren, die keinen Anlass zum Zweifel bieten, dass die gefundenen Parasiten nicht nachträglich in die fertige Geschwulstsubstanz eingedrungen waren, hat man die Degeneration auf solche spätere Verunreinigung zurückgeführt. Diese scheinbar auffallende Thatsache bei Arbeiten der letzten Jahre erklärt sich vielleicht aus dem allmählich immer grösser gewordenen Misstrauen, das man einem ursächlichen Erreger des Carcinoms und Sarkoms entgegenbrachte, sobald die Isolirung des Parasiten oder die Uebertragung aufs Thier nicht geglückt ist. Konnte man daher dieser Forderung nicht entsprechen, so konnte man den für den Erreger gehaltenen Parasiten auch nicht als Erreger beweisen, man beschrieb ihn daher nur, bildete ihn ab und bezog ihn auf die Nekrose. Nur so ist es mir erklärlich, wenn z. B. Korotneff, der sonst absolut auf dem Boden der Infectiosität des Carcinoms steht, annimmt, dass der Rhopalocephalus die Nekrose macht, wenn das Carcinom schon besteht, dies aber einem Trauma seinen Ursprung verdankt und doch harmlose Epithelwucherung ohne und stets bösartige Krebsentwickelung mit Rhopalocephalus unterscheidet.

Karg ist dagegen schon weiter gegangen, indem er auf die

Digitized by Google

Analogie der Nekrose bei den Tumoren und den Infectionskrankheiten hinweist, bei welchen auf den Reiz, den die eingedrungenen Bacillen ausüben, zunächst die Zellen mit lebhafter Theilung antworten, bis sie durch Stoffwechselproducte der Bacterien der Nekrose anheimfallen, wenn er auch sich durch die angebliche Infectiosität der Krebszelle (Metastasenbildung) abschrecken liess, eine Infection anzunehmen.

In ähnlicher Weise äussert sich Czerny.

Dagegen spricht Foà einwandsfrei von den die Zellen bewohnenden ursächlichen Parasiten [1]), die die Zelle einer langsamen Aenderung bis zur Nekrose führt, und ebenso deutet Sjöbring einen solchen Zusammenhang an. Sonst habe ich kaum eine bacteriologische Arbeit über Carcinom oder Sarkom-Erreger gefunden, die bei Annahme der Infection die ätiologische Bedeutung der Nekrose erwähnte. Es fragt sich daher, ob wir diese Annahme verallgemeinern dürfen und nach dem pathologischen Verhalten anzunehmen berechtigt sind, dass die Nekrose auch in den bösartigen Tumoren durch die muthmaasslichen Erreger hervorgerufen ist.

Bei den Infectionskrankheiten sind die Nekrosen stets central, um sie herum liegt das entzündete Gewebe. Auch beim Carcinom und Sarkom ist es genau so. Nicht nur in jedem verhornenden Krebs findet sich die Verhornung [2]) in der Mitte [3]). Auch in den Hanau'schen Versuchen fand sich dasselbe Bild. Hier war die Verheerung nicht nur in den grossen alten Krebsknoten, selbst in den kleinsten, frischesten Knötchen fehlte es nicht, sodass sie also offenbar nicht in Beziehung zum Alter des Carcinoms steht, wie das auch Ernst fand, sondern es schon früh dazu kommt. Ausserdem war stets um die verhornte Stelle herum ein Wall von lebenden reichlichen oder geringen Epithelzellen, die Anordnung war also, wie Jenny sehr richtig bemerkt, gerade umgekehrt wie normal. Es ist besonders auffallend, da bei den Knötchen auf dem Peritoneum die freie Oberfläche zur Verfügung stand. Dieselben Verhältnisse waren bei den Epithelsprossen und Zapfen. Auch hier war die Verhornung in der centralen Achse. Mit vollem Recht hat Jenny alle bisherigen

1) Inwieweit seine Erreger wirklich den Namen verdienen, darauf soll hier nicht eingegangen werden. Foà nach Centralbl. f. Bact. 1894. Sjöbring, Fortschritte d. Med. 1890.

2) Auch in dem primären myelogenen Plattenepithelcarcinom der Ulna. Carola Maier, Brun's Beitr. 1900. Bd. XXVI.

3) In den grösseren Geschwülsten multipel central, stets umgeben von nicht degenerirten Zellen am Rande.

Digitized by Google

Erklärungen für diese centrale Verhornung zurückgewiesen. Die Abgeschlossenheit des Krebsalveolus, die das centrale Epithel einsperrt, ist nicht Schuld an der übermässigen Verhornung, da die nicht verhornten Plattenepithelien, auch aus solchen zusammengesetzte Knötchen fanden sich, eine derartige rein mechanische Annahme gründlich widerlegen.

Dies Räthsel lässt sich meines Erachtens nicht lösen, ohne die Annahme eines fremden Virus, was an der Stelle der Verhornung diese Degeneration verursacht oder verursacht hat.

In gleicher Weise findet sich die Verkäsung und die gallertige Degeneration central, nicht am Rande. Für letztere fand Lange bei den Magen-, Darm- und Scheidencarcinomen jedesmal 3 Zonen, aussen nicht schleimige, weiter nach innen zu einige schleimig degenerirte Zellen, in der Mitte nur Schleimmassen. Oder die schleimige Degeneration fand vollkommen durch alle Zellen hindurch in den Krebssträngen statt; dann zeigten die jüngeren Partien geringe, die älteren vollkommene Degeneration.

Bei dem Gallertkrebs der Brustdrüse spricht er nur von schleimiger Einschmelzung des die Krebsstränge umgebenden Bindegewebes, und es ist zweifelhaft, ob man auch diese als eine centrale Anlage der Gallerte mitrechnen darf, da leider keine Abbildung mitgegeben ist.

Es ist jedenfalls nicht unmöglich, da auch hier mit der schleimigen Degeneration des Bindegewebes ein Untergang der von Schleim umgebenen Krebszellen und ein Schwinden der Krebsstränge bis auf die jüngsten Partien beschrieben wird, auch hier bei der ersten Gruppe 3 Zonen unterschieden werden:

1. Gewöhnliches Carcinomgewebe ohne Beimischung von Schleim mit Kerntheilungsfiguren.

2. Mittlere Schicht: Bindegewebige in schleimigem Zerfall, wobei auch die Krebszellen, allerdings ohne Gallertbildung, in Zerfall gerathen.

3. Nur zelloser Schleim ausser einigen Bindegewebszügen.

Was endlich die Verkäsung bezw. überhaupt allgemein Nekrose anbetrifft, so stimmen alle Beobachter darin überein, dass die nekrotischen Partien central, die frischeren Stellen mit gut gefärbten Kernen oder Kerntheilungsfiguren peripher gelegen sind, viele, dass die Parasiten, die gefunden wurden, bei geringen Nekrosen auch dort, sonst aber an den frischeren Stellen zu finden waren, und dass dann an den nekrotischen Partien die degenerirten Parasiten waren. Es geht wohl aus dem Gesagten hervor, dass die Degenerationen

Digitized by Google

sich ganz ausserordentlich leicht unter der Annahme einer Infectiosität der Geschwülste erklären lassen. Diese Erklärung ist die einzige, die im Stande ist, alle Erscheinungen bei den Degenerationen zu erklären.

Ganz anders ist dies aber bei der Metastasenlehre, die mit der Annahme einer Infection, wie es scheint, unvereinbar ist.

Sie gipfelt ja bekanntlich darin, dass von einer primären, bösartigen Geschwulst Bröckel auf dem Lymph- oder Blutwege verschleppt werden, in irgend einem Organ, z. B. Lymphdrüsen oder der Leber wie ein Embolus stecken bleiben und hier weiterwachsen, unabhängig von den Zellen des betreffenden Organs, während vielmehr letztere, wie man früher annahm, auch geschwulstig degeneriren, oder wie man jetzt nach Ribbert allgemein annimmt, erdrückt zu Grunde gehen.

Diese Metastasenlehre gründet sich darauf, dass die Zellen der Metastasen, ihre Zusammensetzung, ihr Bau ganz genau dem des Primärtumors gleich ist.

Sie überzeugt vollkommen. Denn wenn man z. B. in einer Handdrüse einen Plattenepithelherd oder in der Leber Zellen mit gallertartigen Massen findet, so sind diese Bestandtheile dem Organ völlig fremd.

Also müssen sie von aussen hereingekommen sein. Ausserdem sind sie den Zellen des Primärtumors vollkommen gleichgebaut; also werden sie wohl von dort hergekommen sein. Wir wissen nun von der Embolielehre her, dass Perioststückchen, von einem andern Orte verschleppt, weiter wachsen können. Daher folgern wir, werden sich wohl die Geschwulstbröckel losgerissen haben und an den Ort des Secundärtumors gelangt sein. Ausserdem aber giebt es zwei unzweideutige Befunde, die für die Metastasenlehre der Zellen sprechen. Man findet häufig, dass eine Geschwulst in ein Gefäss durchgebrochen ist und trifft nicht selten noch auf Bröckel von Geschwulstgewebe in Lymph- und Blutgefässen.

Was den ersten Punkt betrifft, so bezieht sich die Aehnlichkeit der Geschwulstzellen wiederum eigentlich nur auf die Carcinome, nicht auf die Sarkome.

Ob Rund- oder Spindel- oder Riesenzellensarkom, ob Endo- oder Peritheliom, sie gehen alle vom Bindegewebe oder Gefässgewebe aus, das sich überall befindet. Dieses Gewebe ist daher in keinem Organ etwas Fremdes. Ein Grund, eine andere Vorschleppungslehre als bei den Infectionskrankheiten anzunehmen, liegt also an sich nicht vor. Dass man auch ausgedehnte secundäre Neubildungen nicht

Digitized by Google

ohne Weiteres als Metastasen durch Zellverschleppung auffassen kann, hat v. Kahlden[1]) für das primäre Sarkom gezeigt.

Demnach handelt es sich in der Hauptsache um das Carcinom.

Da nun das Sarkom eigentlich die bösartige nicht carcinomatöse Geschwulst darstellt, so fragt es sich, ob man denn wirklich Carcinom und Sarkom so leicht unterscheiden kann. Das ist aber nicht der Fall. Ein Endotheliom oder gar ein Peritheliom sieht einem Carcinom oft so ähnlich in Bezug auf Aussehen und Anordnung der Zellen, dass die Krebsähnlichkeit fast diagnostisch wichtig für bestimmte Geschwülste ist. Eine ganze Reihe von Geschwülsten, die früher für Carcinome gehalten waren, sind nachträglich als Endotheliome erkannt. Zweifellos seltener wird heutzutage die Diagnose Carcinom als früher gestellt. Um ein Beispiel anzuführen, hat Krompecher nachgewiesen, dass die häufigste bösartige Geschwulst des Hodens das Endotheliom ist und in der Litteratur konnte er unter mehreren 100 beschriebenen Endotheliomen nicht eins finden, das sich auf den Hoden bezog.

Auch der scheinbare Ausgangspunkt der Geschwülste bietet oft wenig Anhalt zur Unterscheidung, besonders wenn die Geschwulst schon gross ist, seitdem Ribbert gezeigt hat, wie leicht nachträglich eine völlige Verschmelzung der ursprünglichen Geschwulstzellen mit normalen Epithelzellen eintreten kann.

Mit dankenswerther Offenheit hat auf alle diese Schwierigkeiten Hansemann[2]) hingewiesen. Nach ihm kann man überhaupt Epithel nicht als eine Gewebsart definiren, die Diagnose stützt sich lediglich auf die besondere Lagerung der Zellen. Liegen also bei Krebsen die Zellen nur in untergeordneten Haufen, so kann man nicht mehr von Epithelien reden. Sie lassen sich auch von den Zellen anderer Geschwülste, wie die Endotheliome nicht unterscheiden. Ist daher nur ein kleines Stück einer Geschwulst oder diese im Wachsthum weit vorgeschritten, so ist gar nicht zu bestimmen, von welchem Gewebe die Geschwulst ihren Ausgang nimmt. Er verwirft daher das histogenetische Princip ganz und schlägt vor, nur nach morphologischen Merkmalen zu benennen. Dass unter solchen Umständen auf die Aehnlichkeit der Zellen mit denen des primären Tumors nicht viel zu geben ist, ist wohl klar.

Hier könnte uns, worauf ich[3]) schon früher mehrfach hinge-

1) v. Kahlden, Ziegler's Beitr. XXI. Bd.

2) Hansemann, Naturforscher-Versammlung. Frankfurt a. M. Path.-anat Section. 1896 und Allgem. med. Centralzeitung. 1896. Nr. 81.

3) Ritter, Deutsche Zeitschr. f. Chirurgie. Bd. L u. LIV.

Digitized by Google

wiesen habe, der Blut- oder Lymphgehalt von Werth sein. Auf beides ist bisher nur sehr wenig in bösartigen Geschwülsten geachtet worden. Allerdings ist in der Leiche der Blutgehalt ganz anders wie im Leben, und auch im Leben ist es dank unseren Operationsmethoden oft sehr schwer, den Blutgehalt zu bewahren. Dann sind wir gezwungen, die Geschwülste zu untersuchen, wenn ihre Gefässe collabirt und die event. ein Lumen bildenden Zellen eng aneinander liegen. Aber oft findet man noch Blut in den Geschwülsten. Doch ist man heute sehr leicht geneigt, diesen Blutgehalt auf Blutung in die Tumormasse zu schieben, selbst dann, wenn von Zerfall, der die Ursache der Blutung sein soll, an der Stelle nichts zu sehen ist.

Ich halte es aber nicht für ausgeschlossen, dass man bei genauer Prüfung ob Zerfall vorliegt, in manchem Fall zu ähnlichen Anschauungen kommen kann, wie ich bei der Epulis gekommen bin und den Nachweis, dass die Zellen von Endothelien der Gefässe herstammen, liefern kann.

Ausser der Aehnlichkeit der Zellen wird die gleiche Function derselben im Primär- und Secundärtumor als Beweis für die Metastasenlehre angeführt. Denn wenn wir Galle in einer Lungenmetastase eines Lebertumors finden, so scheint damit der Beweis für die Verschleppung der specifisch gallesecernirenden Zellen erbracht zu sein. Das bezieht sich aber nur auf die malignen Adenome, die selten und völlig anders als die gewöhnlichen Sarkome und Carcinome gebaut sind. In letzteren Tumoren ist aber nach dem früher Gesagten eine Function im Sinne einer Secretion höchst zweifelhaft.

Auch die Verhornung hat man als Beweis herangezogen, weil Verhornung allgemein für eine specifische Eigenschaft des Plattenepithels gilt. Das scheint schon unter gewöhnlichen Verhältnissen nicht richtig zu sein. Auch da, wo kein Hineinwachsen des Plattenepithels wahrscheinlich ist, hat man Umwandlung der Cylinderzellen in verhornende Zellen unter dem Einfluss von Katarrhen gesehen. Und auch in Organen mit Cylinderepithel sind verhornende Krebse[1]) beobachtet worden. So ist also die Verhornung z. Z. kein ausschliessliches Zeichen für Plattenepithel.

Ob sie es für Epithel im Allgemeinen ist, ist mir nicht sicher. Denn es ist mir aufgefallen, dass in einzelnen Fällen nicht von Stachel- und Riffzellen die Rede war. So zeigen z. B. die Abbildungen von Carola Maier[2]) keine solchen Zellen und Ernst[3]) spricht bei seinem

1) Ohloff, l. c. Weber, Inaug.-Dissert. Würzburg 1891.
2) Carola Maier, Bruns' Beitr. Bd. XXVI. 1900.
3) Ernst, Ziegler's Beitr. Bd. XX.

Digitized by Google

Fall, dass in den Metastasen die Zellen an die eines Perithelsarkoms, einige sogar sehr an die eines grosszelligen Spindelzellensarkoms erinnerten. Andererseits ist die Verhornung nach Ernst in Carcinomen anders als beim normalen Epithel, und es ist mir daher fraglich, ob man so ohne Weiteres aus der Verhornung in einer Geschwulst auf die Zusammensetzung aus Epithelzellen schliessen darf und ob nicht die Verhornung ganz anders aufzufassen ist. Aber immerhin muss man meines Erachtens auf diese Frage mehr Gewicht wie bisher legen, ob die Zellen der metastatischen Tumoren genau dem Typus der Haut gleichen oder ob nur Verhornung vorhanden ist. Wäre letzteres der Fall, so wäre damit nur eine besondere Art der Nekrose — um solche handelt es sich ja wie oben gesagt stets — gefunden, die auch vorkommen könnte, ohne dass die specifischen Zellen verschleppt sind. Ist es nicht der Fall, so scheint vor der Hand nur die Zellverschleppungslehre eine Erklärung zu bieten, obwohl auch dann die in den Metastasen auftretenden Degenerationen völlig unerklärlich blieben. Die Verhornung kommt ja gerade bei den bösartigen Krebsen nach Hansemann nicht häufig vor. Aber ihr Vorkommen ist jedenfalls einstweilen noch nicht zur Genüge aufgeklärt. Vorläufig liegt jedoch ein zwingender Grund auch hier nicht vor anzunehmen, dass man mittelst der pathologischen Forschung nicht zum Ziel der Infectiosität gelangen kann.

Aber alle diese Befunde von Aehnlichkeit bezw. Gleichartigkeit der metastatischen Tumorgewebe mit den primären sind auch geleugnet worden, indem Klein[1]) auf der Naturforscherversammlung in Frankfurt über endotheliale Metastasenbildung des Carcinoms berichtet hat. Er fand bei Portio und Scheidenkrebsen (echten Cancroiden, bei denen also drüsige Gebilde gar nicht in Frage kommen) Röhren mit allen Uebergängen von ein- bis mehrschichtigem Epithel mit einem Inhalt meist Leukocyten und konnte Bilder bis zum soliden Epithelstrang beobachten.

Beweisend war ihm besonders eine Metastase vom Cervix in der Clitoris, wo die sonst vorhandenen Bluträume völlig fehlten, und an ihrer Stelle epitheliale Röhren sich fanden, nirgends aber Epithelzellen in einem mit Endothel ausgekleideten Lumen.

Aehnliche Bilder in Lungen-, Pleura- und manchen subcutanen Krebsmetastasen, die er gesehen hat, lassen nach ihm die Deutung einer Endothelwucherung zu. Eine Bestätigung solcher Befunde ist bisher, so weit ich sehe, nicht erfolgt. Auch hieraus kann man also

1) Klein, Vers. d. Ges. d. Naturforscher u. Aerzte. Frankfurt am Main. 1897. II, 2.

Digitized by Google

keine grossen Schlüsse machen. Aber dass nicht nur von eindeutigen Befunden und von einer einstimmigen Auffassung der Metastasenlehre die Rede ist, geht wohl auch hieraus hervor.

Wie steht's nun mit den verschleppten Zellen selbst, dem Hauptbollwerk der Metastasenlehre. Noch immer werden sie auf ihrem Wege nach dem Secundärtumor gesehen und beschrieben. Man sieht sie in langen Zügen oder Haufen in der Umgebung von Gerinnseln liegen. Aber von einem destruirenden Wachsthum in der Umgebung hinein habe ich selten etwas in der Litteratur gefunden. Sie sind auch im Lumen von Lymph- und Blutgefässen gefunden. Aber weder Siegert[1]) noch Jenny (l. c) oder M. B. Schmidt[2]) u. A. konnten irgend eine Veränderung der völlig intacten Endothelwand feststellen. M. B. Schmidt beschrieb sogar solche Zellhaufen inmitten körnig hyaliner Thromben in Lungenarterien, ohne dass überhaupt metastatische Knoten vorhanden waren. Er fand, dass während der folgenden Organisation die Thromben der Krebszellen bleiben und proliferiren oder aber zu Grunde gehen, gelegentlich selbst nach vorangegangener Wucherung. In einem Fall sah er Residuen von alten Krebszellenembolien zahlreicher bindegewebiger Tromben ohne Epitheleinschlüsse, ausserdem zahlreiche frische Pfröpfe mit Epithelzellenhaufen im Innern oft im Zerfall. Kleine Venen, die von Krebs durchwachsen werden, liefern weniger Material, da sie meist dabei obliteriren. Damit schwindet die Bösartigkeit dieser Krebszellenemboliem sehr und so kommt dann auch Schmidt zu dem Ergebniss, dass sie nicht so gefährlich sind, dass der geschilderte Vorgang zur Vernichtung, wenigstens Beschränkung der Wucherungsfähigkeit führt.

In ähnlicher Weise findet nach Goldmann[3]) schon in frühen Entwicklungsstadien der Primärgeschwulst ein Einbruch der krebsigen Wucheruug in die Venen statt, trotzdem spielt diese krebsige Venenthrombose für den Verlauf des Krebses keine so grosse Rolle, da sehr häufig auf dem Wege der Blutbahn Metastasen fehlen. Er fand auch in den Drüsenausführungsgängen beim Mammacarcinom krebsige Wucherung und trotzdem völlig normales Epithel.

Das ist sehr auffallend, denn allgemein gelten die verschleppten Zellen als sehr bösartig.

Ich bestreite die erhobenen Befunde in keiner Weise, wenn ich ihnen auch nach dem, was ich selbst gesehen habe, eine andere

1) Siegert, Virch. Arch. Bd. CXXXIV. 1893.

2) M. B. Schmidt, Ueber Krebszellenembolien in den Lungenarterien. Naturforscher-Versammlung. Braunschweig 1897.

3) Goldmann, Bruns' Beitr. Bd. XVIII. 1897.

Digitized by Google

Deutung geben möchte. Aber ich glaube, man muss sehr vorsichtig sein in der Beurtheilung der freien Zellmassen. Denn die von Aschoff[1]) gefundenen riesenkernhaltigen Zellen in Lungengefässen, die von Schmorl[2]) beschriebenen Zellmassen bei Eklampsie können genau so gut als Embolie von Krebszellen im gegebenen Fall gedeutet werden und sind es doch nicht gewesen. Dass Vorsicht geboten ist bei Zellbefunden in den Gefässen, haben auch die bekannten Heller'schen[3]) Endothelablösungen in kleinen Arterien ergeben. Auch Schmorl[4]) hat dem Ausdruck gegeben: Es finden sich häufig in normalen Fällen Parenchymzellen, z. B. Epithelien in Gefässen. Man muss sich den Vorgang so erklären, dass bei Herausnahme der Organe abgestreifte Zellen durch das Blut noch ziemlich weit verschleppt werden können. Sichere Beweise sind danach auch die Zellenbefunde für die Metastasenlehre nicht. Dass die Metastasenbildung ohne Mitwirkung der Zellen stattfinden kann, machen die erfolgreichen Impfungen von Jürgens[5]) in hohem Maasse wahrscheinlich, da er nicht frisches, sondern tagelang altes Zellenmaterial benutzte, indem er annahm, dass die Erreger sich noch hielten, während die Zellen in dieser Zeit zu Grunde gingen.

Aber noch ein anderer Grund muss uns in der Deutung der Tochtergeschwülste zur Vorsicht mahnen.

Tanaka[6]) fand für die bösartigen Endotheliome in seinen Fällen, dass die Tochterknoten stets untereinander und unmittelbar mit der Muttergeschwulst zusammenhingen. Es ist also nicht, wie wir heute eigentlich allgemein annehmen, ohne Weiteres gesagt, dass wenn wir irgendwo Tochterknoten finden, diese allein durch Metastase entstehen, sondern es ist die Möglichkeit einer Continuitätswucherung selbst in entferntere Orte erst nach genauester Untersuchung ausgeschlossen.

Es lässt sich demnach mancherlei auch gegen die jetzt herrschende Metastasenlehre anführen. Vor Allem ist eine Einigkeit in den Ansichten nicht vorhanden, vielmehr stösst man überall auf Widersprüche, sodass man den Ausspruch Korotneff's verstehen kann: Die Metastasenlehre bedarf einer gründlichen Durchsicht. Trotzdem sind einstweilen noch grosse Schwierigkeiten nicht zu ver-

1) Aschoff, Virch. Arch. Bd. CXXXIV. S. 11.
2) Schmorl, Centralbl. f. allg. Path. II. S. 803.
3) Naturf.-Versammlung. München 1899 und Centralbl. f. Path. 1899. S. 824.
4) Schmorl, Centralbl. f. allgem. Path. II. S. 825.
5) Jürgens, Verh. d. path. Ges. 1898. Düsseldorf u. Centr. f. Path. 1898.
6) Tanaka, Deutsche Zeitschr. f. Chirurgie. Bd. LII.

Digitized by Google

kennen, die der allgemeinen Annahme einer Infectiosität, besonders des Carcinoms, gerade auf dem Gebiet der Metastasenlehre entgegenstehen. Aber es ist nach dem Gesagten keineswegs ausgeschlossen, dass sie durch Untersuchungen in der angegebenen Richtung überwunden werden können.

Zum Schluss muss ich noch die malignen Adenome, die vielfach mit zu den Carcinomen gerechnet werden und auf die ich verschiedentlich schon hingewiesen habe, berühren. Ihre besondere Stellung hat neuerdings wieder Selberg[1]) betont. Sie sind dadurch ausgezeichnet, dass sie den rein drüsigen Charakter stets streng bewahrt haben, keine Mehrschichtigkeit des Epithels, keine Polymorphie der Zellen und keine soliden Zapfen besitzen. Dass sie aber keine einfachen harmlosen Adenome darstellen, beweist ihr schrankenloses Wuchern in die Umgebung und die Bildung von Metastasen, diese malignen Adenome gehen vom Darm, Uterus, Leber aus, sie secerniren Schleim bezw. Galle, zu ihnen rechne ich weiterhin die Schilddrüsenmetastasen, die Colloid produciren und die Nebennierentumoren, die Glykogen und Fett enthalten, obwohl man bei ihnen nicht ohne Weiteres von eigentlicher Secretion sprechen kann. Sie alle haben zunächst durchweg den völligen Drüsenbau und die Function gemeinsam. Ich habe früher betont, dass schon die Functionslosigkeit der bösartigen Geschwülste für die Infectiosität derselben spricht. Andererseits ist der normale Typus und die Function eigentlich ein Beweis, dass die reinen malignen Adenome an sich in toto nicht parasitären Ursprungs sind. Auch die Metastasen zeigen den drüsigen Bau und dasselbe Secretionsproduct des Muttergewebes. Es kann also die Metastase nicht nach Analogie der Entzündungen entstanden sein. Und schliesslich findet sich in ihnen durchweg keine Degeneration.[2])

Das alles ist Grund genug, sie von den gewöhnlichen bösartigen Geschwülsten abzusondern und wie es so oft geschieht von ihnen Rückschlüsse auf Carcinom und Sarkom zu machen.

Trotzdem scheint man dazu bei einigen Strumametastasen ge-

1) Selberg, Virch. Arch. Bd. CLX. 1900.

2) In Nebennierentumoren und ihren Metastasen ist vielfach doch Nekrose und Degeneration gefunden worden. Vielfach ist von fettiger Degeneration die Rede. Das ist aber offenbar in dem Sinne gemeint, wie man bisher auch von der Degeneration der normalen Nebenniere gesprochen hat. Diese Bezeichnung ist aber nicht genau, da von einer Degeneration der fetthaltigen Nebennierenzellen nicht die Rede ist. Als ein Zeichen der Degeneration sind verschiedentlich mit Unrecht auch die Bluträume angesehen worden. Ich habe in einem selbst beobachteten Fall, den ich nachträglich für eine Nebennierenmetastase ansehen muss, nicht die Spur von Degeneration gefunden.

Digitized by Google

zwungen zu sein. Denn mit ihnen combinirt sich nicht selten das Carcinom. Die Sache liegt aber m. E. recht einfach, wenn wie im Friedland'schen[1]) Fall in der Struma ein Carcinom sich befindet und carcinomatöse Metastasen an anderen Orten sich finden, ohne dass sich in letzteren Function zeigt. Einen ähnlichen Fall beobachteten wir 1898 in Kiel. Das steht mit der Infectionstheorie des Krebses nicht in Widerspruch. Anders ist es bei den Fällen, bei denen in den Metastasen Krebs und functionirendes Schilddrüsengewebe gefunden ist. Die Metastasen aus Schilddrüsengewebe lässt sich scheinbar nicht anders erklären, als durch Verschleppung der functionirenden Zellen. Und wenn das Schilddrüsengewebe verschleppt wurde, warum denn nicht auch das Carcinomgewebe?

Aber diese Fälle sind ausserordentlich selten beobachtet und z. Th. ist die mikroskopische Diagnose nicht einmal ganz sicher gestellt. Ausserdem aber fragt es sich, ob man nicht noch eine andere Erklärung heranziehen kann. Denn Honsell[2]) konnte neben den bösartigen Strumenmetastasen im Ganzen 12 gutartige Metastasen zusammenstellen, die ohne grosse sichtbare Erscheinungen hervorzurufen, jahrelang fast stationär bleiben und es könnte dann nachträglich auf diesem das Carcinom sich angesiedelt haben. Immerhin ist diese Frage nicht zu entscheiden, so lange wir noch nicht mehr über Ursprung, Genese Verbreitung u. s. w. der Strumametastasen wissen.

Nicht besser geht es uns aber mit den malignen Adenomen im Allgemeinen. Wir werden uns daher auch schwerlich von ihnen guten Rath für die Erklärung der Carcinome und Sarkome, mit denen sie sehr wenig gemeinsam haben, holen können. Und es scheint besser, beide einstweilen völlig von einander zu trennen.

Aus dem Gesagten geht wie ich glaube hervor, dass man auf Grund der pathologischen Forschung die Möglichkeit der Infectiosität des Carcinoms und Sarkoms nicht verneinen kann. Eine Analogie mit den Infectionsgeschwülsten ist für das Sarkom sehr wohl möglich; für das Carcinom sind noch Schwierigkeiten vorhanden, besonders was die Deutung der Verhornung und der ersten Geschwulstanlage betrifft. Aber es ist nicht unmöglich, dass sie sich durch weitere Untersuchungen in bestimmter Richtung überwinden lassen. Jedenfalls sind Zweifel an der Zellverschleppungslehre sehr berechtigt. Ein guter Anhalt für die Infectionstheorie liegt meines Erachtens in den Degene-

1) Friedland, Prager med. Wochenschr. 1896. Nr. 10 und Centralbl. f. Path. 1898.

2) Honsell, Bruns' Beitr. Bd. XXIV. 1899.

Digitized by Google

rationen, die nur unter diesem Gesichtspunkt eine Erklärung finden, deren bisherige Erklärung nicht ausreicht.

Trotzdem ist bis zur einwandsfreien Deutung der einzelnen Befunde auf Grund der Infectionstheorie noch ein weiter Weg, soweit sich das jetzt entscheiden lässt. Aber nicht dadurch lässt er sich verkürzen, dass man die bacteriologischen Befunde allein reden lässt und danach sich eine neue Pathologie zurecht macht. Vor Allem kommt es auf die Deutung der pathologischen Befunde an. Denn es scheint mir nicht unmöglich, dass der Carcinom- oder Sarkomparasit längst gefunden ist, dass man ihn aber vorläufig nicht anerkennt, weil man glaubt, dass die pathologischen Thatsachen die Annahme der Infectiosität unmöglich machen.

Ich habe oben gesagt, dass wenn die bösartigen Geschwülste analog den Infectionskrankheiten sind, sie so wie diese aufgefasst werden müssten. Nun ist in neuerer Zeit die Entzündung nicht nur als Reaction, sondern auch als nützliche Reaction des gesunden Körpers gegenüber den schädigenden Einwirkungen fremder Eindringlinge aufgefasst. Das Fieber ist schon oft im Laufe der Zeit, neuerdings besonders von Unverricht[1]) als ein solch heilsamer Vorgang gedeutet worden. Dann ist die acute und chronische Entzündung in gleicher Weise ausgelegt worden. Aehnlich hat man in letzter Zeit auch die Entzündung bei der Geschwulstbildung angesehen. So konnte Fritz König[2]) bei einem bösartigen Angiosarkom eine spontane Rückbildung und Heilung beobachten, die er durch die starke zellige Infiltration sich entstanden dachte: „Wie beim Tuberkel dieser durch die Leukocyten überwuchert wird und die bindegewebige Schrumpfung und Heilung bedingen, so sollten auch die Leukocyten die Endothelzellen allmählich zum Schwunde bringen.“ Diese Anschauung wiederholt sich fast durchweg in den Abhandlungen über Geschwülste. Da die Geschwulstzellen bösartig sind, so wird die entzündliche Wucherung, die kleinzellige Infiltration als Reaction den fremden Zellen gegenüber betrachtet. So hat auch Roncali Rundzellen und entzündliche Bindegewebswucherung als phagocytäre Reaction des Organismus gegen die Keime des Krebses bezeichnet. Und nach ihm entsteht durch die Einschliessung und also Zerstörung der Keime im Innern durch die Phagocyten eine oft übermässige Production von Bindegewebe, welches verhindert, dass die neugebildeten, mit Parasiten beladenen Zellen sich ablösen, in den Kreislauf gerathen und Krebsmetastasen

1) Unverricht, Deutsche med. Wochenschr. 1883. Nr. 5. 1887. Nr. 21/22 1888. Nr. 37/38. und Volkmann's klin. Vortr. N. F. Nr. 159. 1896.

2) Fritz König, Langenb. Archiv. Bd. LIX.

Digitized by Google

hervorbringen. Daher unterscheidet er einen acuten Phagocytismus und chronischen Zustand: die Hinderung der Metastasen.

Schon in früheren Arbeiten [1]) habe ich darauf hingewiesen, dass diese Annahmen falsch sind. Nicht der Tuberkel ist das Bösartige, sondern die Tuberkelbacillen. Gegen sie und ihre Stoffwechselproducte muss sich die Wehrkraft des Organismus richten. Daher werden auch neuerdings die den Tuberkel zusammensetzenden Zellen, die Epitheloid-Bindegewebs- und Riesenzellen mit den Leukocyten als Wall bezeichnet der vom gesunden Körper gegen die Tuberkelbacillen aufgeworfen wird. Ebenso sind nicht die Leukocyten eine Wehr gegen die Granulationszellen, sondern sie wird von beiden zusammen bei den gewöhnlichen Eiterinfectionen gegen ihre Erreger gebildet. Und so sind meines Erachtens auch die Leukocyten oder die Bindegewebswucherung nicht die Wehr gegen die Geschwulstzellen, sondern auch diese sind die nützliche Reaction gegen die Erreger. Ich komme daher zu der Ansicht, dass die Geschwulstzellen nicht bösartig, sondern sogar nützlich sind. Und ich fasse daher den Roncali'schen Begriff des chronischen und acuten Processs in anderem Sinne wie er, im gleichen wie bei der Tuberculose.

Diese Auffassung scheint mir nicht unwichtig zu sein auch für unser operatives Handeln.

Denn sind die Geschwulstzellen bösartig, so sind die nekrotischen Partien unschuldig, die frischesten Stellen mit den Kerntheilungsfiguren am gefährlichsten. Ist aber das junge Gewebe die Wehr des Organismus, so sind die nekrotischen bezw. in ihrer Nähe befindlichen Partien die allergefährlichsten. Ferner: bei sehr schnell verlaufenden Tumoren kommt es zu einer allgemeinen Carcinose und Sarkomatose ohne erhebliche Nekrose analog der Miliartuberculose und der Pyämie. Bei älteren kommt es zu Nekrose und aussen sich entwickelndem Bindegewebe. So müssen wir uns denken, dass wenn wir in einen ganz langsam verlaufenden, scheinbar gutartigen Tumor hineinschneiden, wir am Rande reactionsfähiges Zellenmaterial haben, das wenig schadet, in der Tiefe aber nekrotische Partien, in deren Nähe wir die Erreger vermuthen.

Wird nun mit demselben Messer weiter operirt, so wird bald hier, bald da durch die am Messer haftenden Erreger der Infectionsstoff in gesunde Theile gebracht. Und es ist dann kein Wunder, wenn er nun neue Tumoren hervorruft. Vielleicht ist es so auch möglich, die noch weit auseinandergehenden Ansichten über das Thiersch'sche regionäre Recidiv zu vereinigen.

1) Ritter, Deutsche Zeitschr. f. Chirurgie. Bd. L u. LIV.

Digitized by Google

X.

Ueber die Fractur des Processus coronoideus ulnae.

Von

Dr. Carl Beck,
Professor der Chirurgie in New-York.

(Mit 4 Abbildungen.)

Dass die Fractur des Kronenfortsatzes der Elle, welche wir selten und dann zumeist nur im Gefolge der hinteren oder lateralen Luxation der Speiche oder der Elle zu beobachten gewohnt waren, thatsächlich viel häufiger vorkommt, lässt sich wohl unschwer aus längerer Erfahrung mittelst der Röntgenstrahlen ergründen. Die Thatsache, dass ich kürzlich während des Zeitraums von nur vier Wochen bei dreien meiner Patienten die Fractur des genannten Typus nachweisen konnte, scheint mir einen beredten Ausdruck für eine solche Annahme zu bilden.

Bedenkt man, dass selbst der normale Processus kaum durchpalpirt werden kann, so begreift man wohl, dass sich auch seine Bruchfragmente nicht leicht durchfühlen lassen. Die kräftigen Ligamenta lateralia sowohl als das durch die Sehne des Musculus brachialis verstärkte Ligamentum annulare decken den Fortsatz direct, so dass eine Dislocation des fracturirten Fragmentes in den wenigsten Fällen zu Stande kommt. Crepitation ist demgemäss auch nur selten zu erzeugen. Nur wo eine Ecchymose in der Plica cubiti vorhanden ist, dürfte sich gleich der Verdacht auf eine derartige Verletzung lenken.

Das ausgesprochendste Symptom jedoch, ein bei starker Flexion hervorgerufener intensiver circumscripter Schmerz in der Ellbogenfalte, erzeugt durch das Hineinstossen des Fortsatzes in die Fossa anterior, ist subjectiver Natur.

So kann man wohl dreist behaupten, dass ohne Röntgenstrahlen die Diagnose nur selten mit positiver Sicherheit gestellt werden konnte. Und damit steht und fällt auch fast immer die Prognose. Wir wissen, dass bei geringfügiger Neigung zur Dislocation die Prognose selbst dann ziemlich günstig war, wenn die Diagnose gar nicht gestellt

Digitized by Google

wurde, dass aber die Function des Ellbogens erheblich beeinträchtigt wurde, sobald das Fragment aus seiner Stellung rückte. Allerdings ist die Diagnose um so leicher, je bedeutender die Dislocation der Fragmente sich erweist. Wir brauchen uns aber heutzutage über die Correctur dieses früher gefürchteten Umstandes keine grossen Sorgen mehr zu machen, denn unter der Mentorschaft des Röntgenbildes ist der Repositionsmodus des Fragmentes sehr vereinfacht. Die Bedeutung einer richtigen anatomischen Diagnose, wie wir sie nunmehr so überaus leicht stellen können, mag durch folgende Krankengeschichten kurz illustrirt werden:

1. Ein mit starkem Embonpoint gesegneter Herr von 46 Jahren stürzte am 17. März d. J., als er sich Abends spät unbedacht drehte, eine Steintreppe hinunter und fiel bei mässig gestrecktem Arm auf den Kleinfingerballen auf. Der Zufall wollte es, dass ich durch die Güte des Herrn Collegen Leshure den Patienten schon eine Stunde nach dem Unfall zu Gesicht bekam. Es war damals noch gar keine Schwellung vorhanden, dagegen liess sich Deformität abnorme Beweglichkeit und Crepitation nachweisen. Mein erster Eindruck war, dass es sich um eine Fractur des Olecranon handelte. Das alsbald angefertigte Röntgenbild (Fig. 1), welches mit der Flexorenseite aufliegend hergestellt war, zeigte auch einen Bruch des Olecranon, ausserdem aber einen Riss durch die Ulna unterhalb, welcher nicht von mir erkannt worden war. Ein zweites in umgekehrter Lage entnommenes Röntgenbild zeigte jedoch, dass der Processus coronoideus ebenfalls fracturirt war. Die Reposition gelang, wie sich aus Fig. 2 ersehen lässt, ohne Narcose völlig. Dieselbe Figur zeigt noch die Fracturlinie des reponirten Processus coronoideus. Die Fixirung geschah zuerst in Extensionsstellung, später in einem rechtwinkligen Verband. Das Resultat ist durchaus zufriedenstellend.

2. Ein vierzigjähriger Fabrikant stellte sich mir am 8. April d. J. vor und berichtete, dass er vor zwei Jahren von einem Treibriemen erfasst und geschleudert worden war. In einem Hospital von ausgezeichnetem Ruf soll von durchaus zuverlässiger chirurgischer Seite die Diagnose auf Bruch des Oberarms und des Radius gestellt worden sein. Da sich im Laufe der Behandlung eine Lähmung des Vorderarms einstellte, so wurde eine Nervenverletzung in der Höhe des Oberarmbruches angenommen und demgemäss eine Neurotomie ausgeführt. Dieselbe erwies sich als erfolglos.

Der Status praesens war folgender: Der rechte Arm ist etwas verkürzt. Wird der Vorderarm erhoben, so fällt die Hand schlaff herab. Streckung der Finger ist unmöglich. Die Sensibilität ist nur wenig beeinträchtigt. Der Ellbogen ist in spitzem Winkel fixirt und kann nicht gestreckt werden.

Die Untersuchung mittelst Röntgenstrahlen führte zu folgendem Ergebniss: Das Bild, in der Bauchlage, Arm auf der Flexorenseite aufliegend, genommen, zeigt die tadellose Apposition des Humerus

Digitized by Google

in der Mitte des Schaftes. Es kann also unmöglich eine Interposition von Weichtheilen irgend welcher Art zwischen den Knochenfragmenten stattgefunden haben und durfte die Quelle des Nerventraumas dem-

Fig. 1.

Fig. 2.

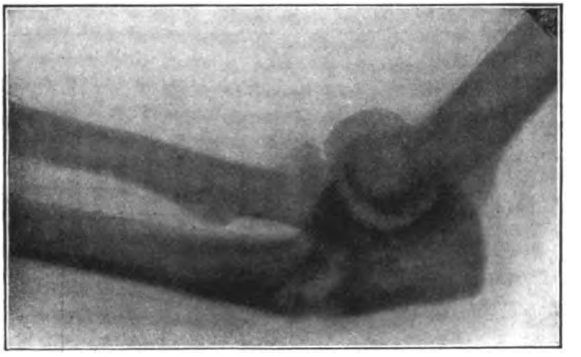

gemäss in dieser Region nicht gesucht werden. Der Radius zeigt an seinem unteren Drittel eine in etwas deformer Stellung geheilte Fractur. Auch hier konnte eine Nervencompression kaum stattgefunden haben.

Das Bild des Ellbogens jedoch, welcher nach den Angaben des Patienten gar nicht berücksichtigt worden war, gab den anatomischen Aufschluss über die Ursache der Lähmung. So zeigt Fig. 3, welche der Extensorenseite entspricht (Rückenlage), das in Auswärtsbiegung geheilte Fragment des Processus coronoideus. Zugleich ist eine totale Luxation des Radius nach aussen vorhanden, welche ebenso wie die

Digitized by Google

Fig. 3.

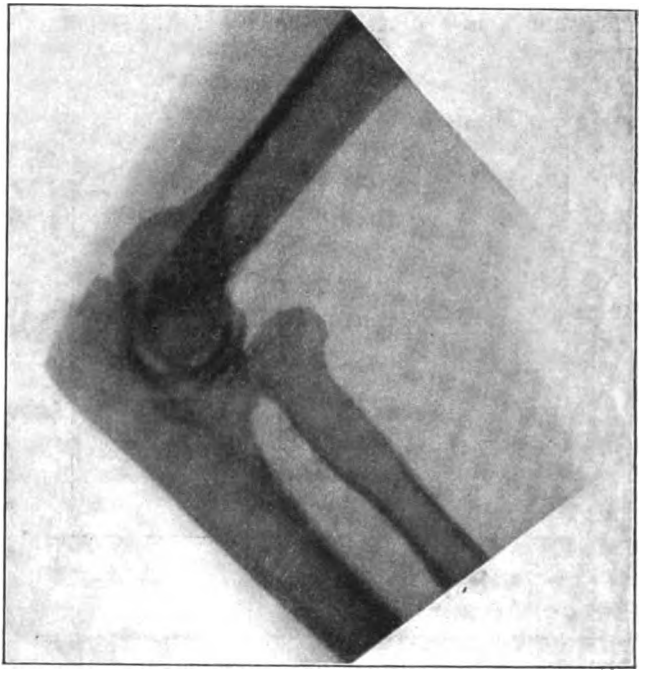

Fig. 4.

Digitized by Google

Fractur in dem ersten Bild (Flexorenseite, Bauchlage) nicht deutlich ersichtlich ist. Es ist dies ein erneuter Beweis für die Nothwendigkeit der Forderung, sich namentlich bei Traumen nicht auf ein einzelnes Röntgenbild zu verlassen.

Auf Grund der Röntgendiagnose wurde die Abmeisselung des vorspringenden Fragmentes und die gleichzeitige Resection des Radiusköpfchens anempfohlen. Ob diese Maassnahmen nach so langer Zeit noch einen Einfluss auf die Lähmung haben werden, lässt sich vorläufig natürlich nicht entscheiden. Jedenfalls würde die Deformität dadurch ausgeglichen werden.

3. Ein 50jähr. Arbeiter erlitt vor 11 Jahren eine Ellbogengelenksverletzung. Dieselbe soll erst nach Monaten geheilt gewesen sein und eine Steifigkeit des Ellbogens zurückgelassen haben. Seit den letzten zwei Jahren hatten sich entzündliche Erscheinungen eingestellt, welche als rheumatisch angesehen wurden. (Andere Gelenke waren nicht befallen.) Patient konnte seitdem seinen Arm zur Arbeit nicht mehr gebrauchen und litt häufig an Schmerzen im Ellbogen.

Am 14. April d. J., als ich Pat. zum ersten Male untersuchte, fand ich einen in spitzwinkeliger Stelle fixirten, verdickten Ellbogen, welcher besonders unterhalb des Condylus externus auf Druck schmerzhaft reagirte. Da die Beweglichkeit völlig aufgehoben ist, so kann etwaige Crepitation nicht nachgewiesen werden. Irgend welche auf Tuberculose, Lues oder Gonorrhoe hindeutende Anhaltspunkte konnten nicht eruirt werden.

Das Röntgenbild (Fig. 4) ergab das Vorhandensein einer deform geheilten Fractur (seitliche Deviation) des Processus coronoideus, welche wohl den Anlass zu der Arthritis deformans gebildet hatte, deren anatomischer Ausdruck im Condylus externus humeri besonders ausgeprägt hervortritt. Der linke Condylus ist mit dem Olecranon fest verwachsen.

Es wurde die Abmeisselung des vorspringenden Fragmentes, die Lösung der Verwachsung und die partielle Resection des Condylus externus, welcher der Sitz der acuten Nachschübe war, empfohlen.

Digitized by Google

XI.

Kleine Mittheilung.

Die Luxation der Kniescheibe durch Verschiebung nach oben.

Von

Dr. Georg Maillefert,
prakt. Arzt, Culm a/W.

(Mit 1 Abbildung.)

Malgaigne verstand unter „Verrenkung der Kniescheibe nach oben" diejenige Verletzung, die in den Lehrbüchern der Chirurgie heute allgemein unter dem Namen „Zerreissung oder Abriss des Ligamentum patellae" geht. Wenn ich also für einen von mir beobachteten Fall die alte Bezeichnung wieder einführen will, so muss ein eigenartiger, seltener Befund dies rechtfertigen, der es auch entschuldigen mag, dass ich den Fall der Oeffentlichkeit übergebe, obwohl seit der Verletzung schon mehr denn 15 Jahre verstrichen sind.

Am 2. Februar 1900 wurde der Schneider Emil F., geboren am 20. Januar 1845 zu Memel, wegen rheumatischer Beschwerden in das Johanniter-Krankenhaus zu Vandsburg aufgenommen, das ich damals in Vertretung des Herrn Sanitätsrath Dr. Krebs leitete.

Im Jahre 1885 glitt F. zu Marienwerder, ca. 4 Wochen vor Weihnachten, beim Ueberschreiten eines Rinnsteines auf dem frisch gefallenen Schnee unvermuthet aus und fiel mit stark gebeugtem linken Knie gegen eine granitene Bordschwelle; er war bewusstlos, konnte sich aber noch selbst erheben und gehen; grosser Schmerzen wegen wurde er jedoch nach wenigen Schritten in seine Wohnung getragen. Eine offene Wunde war nicht vorhanden, das Knie war stark geschwollen und jeder Versuch, es zu beugen, von heftigen Schmerzen begleitet.

Da F. in ärmlichen Verhältnissen lebte, so vertraute er sein krankes Bein einer klugen Frau an, die ihn durch Einreibungen mit verschiedenen Oelen soweit herstellte, dass er nach 4 Wochen das Bett verlassen und mit fest bewickeltem Knie gehen konnte; später liess er die Binde fort und hat eigentliche Beschwerden seit dieser Zeit an dem verletzten Beine nicht mehr gehabt.

Dank der Liebenswürdigkeit des Herrn Primaners Krebs bin ich in der Lage, meinen Untersuchungsbefund durch die beigegebene Photographie illustriren zu können.

Digitized by Google

Bei wagerecht gelagertem Beine fehlt auf der Vorderseite der linken Kniegegend die rechts vorhandene rundliche Wölbung; statt deren sieht man eine längliche, seichte Grube. Zu beiden Seiten derselben markiren sich deutlich die beiden Condylen des Femur, als untere Begrenzung springt die Tuberositas tibiae stark hervor, während sie oben von einer flach halbkugligen Wölbung überragt wird. In dieser fühlt man ohne Schwierigkeit die Kniescheibe, die nach allen Richtungen hin, — nach unten fast bis in ihre ursprüngliche Lage, — leicht verschieblich ist, an

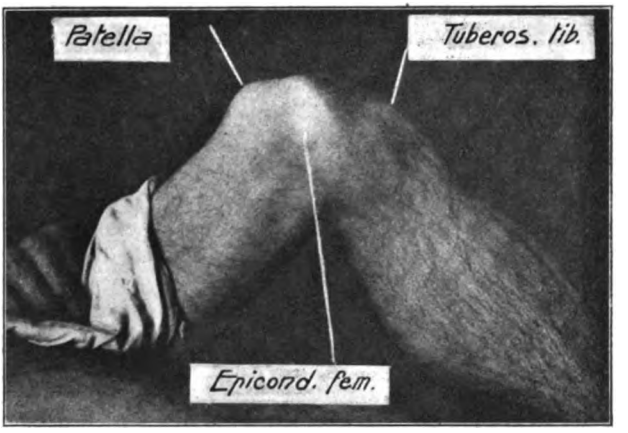

ihrem Oberrande aber deutlich mit der Quadricepssehne im Zusammenhange steht; die untere Spitze steht ca. 6 cm oberhalb der Gelenklinie. Durch Anspannung des Streckmuskels wird die Kniescheibe fixirt, und man fühlt dann an ihrer unteren Spitze einzelne schräg nach abwärts verlaufende zarte Stränge. Beugt man das Knie, so wird fast die ganze Gelenkfläche der Condylen dem palpirenden Finger zugänglich. In der Einsenkung zwischen ihnen, der Fortsetzung der Fossa intercondyloidea nach vorn, fühlt man aber, besonders deutlich, wenn man bei gebeugtem Knie zur Streckung des Unterschenkels auffordert und diese verhindert, einen etwa 2,5 cm breiten, flachen, derben, gespannten Strang, und kann ihn ohne Unterbrechung von der Tuberositas tibiae bis in die Quadricepssehne hinein verfolgen. Es besteht also keine Continuitätstrennung in dem Streckapparate des Kniegelenks.

Diesem Befunde entspricht auch die Function des Gelenks. Bei horizontaler Lage kann F. das linke Bein nicht nur völlig gestreckt erheben, sondern auch bei extrem gebeugtem Knie die untere Extremität activ mit grosser Kraft strecken, beides ein Beweis dafür, dass hier nicht etwa die Function der Vasti allein in Frage steht. (Rubinstein, Berl. klin. Wochenschr. 1897. Nr. 32). Demgemäss zeigt auch der linke Oberschenkel nur einen geringen Grad von Atrophie, sein Umfang ist nur um 1,25 cm geringer als der des rechten.

Ueber das Zustandekommen der Verletzung sind wir neben den klaren Angaben des Verletzten auf den Untersuchungsbefund, wie ich ihn jetzt

Digitized by Google

noch erheben konnte, angewiesen. Danach ist als wahrscheinlich anzunehmen, dass die reflectorische Anspannung des Quadriceps beim Falle im Verein mit dem Anstoss des stark gebeugten Knies gegen die Bordschwelle einen Einriss des Ligamentum patellae veranlasst hat, und dass nunmehr die Kniescheibe durch Einwirkung des gewaltigen Stosses auf ihre soeben frei gewordene Spitze aus ihrem Lager herausgehebelt und nach oben gedrängt worden ist.

Ohne einen Einriss des Ligamentum patellae ist das Zustandekommen dieser Verletzung überhaupt nicht denkbar; ebenso sicher ist aber in unseren Falle ein völliges Zerrissensein desselben auszuschliessen. Es wäre doch sonst wohl kaum möglich, dass F. unmittelbar nach dem Falle ohne fremde Hülfe bei einer so hochgradigen Verschiebung der Kniescheibe hätte aufstehen und gehen können, dann aber auch bei so wenig sachgemässer Behandlung wieder eine so lückenlose und feste Verbindung des Kniescheibenbandes eingetreten wäre.

Das völlige Erhaltensein der Continuität des Streckapparates im Kniegelenk und seiner physiologischen Function bei starker Dislocation der Patella nach oben berechtigt mich, wie ich glaube, die oben beschriebene Verletzung als „Luxation der Kniescheibe durch Verschiebung nach oben" zu bezeichnen, und damit die alte Benennung Malgaignes für eine viel enger und schärfer begrenzte Gruppe von Verletzungen in die Chirurgie wieder einzuführen.

Digitized by Google

XII.

Ueber das mikroskopische Verhalten subcutaner Brüche langer Röhrenknochen.

Von

Privatdocent Dr. Ziegler,
Specialarzt für Chirurgie.

(Mit Tafel III—VI.)

Trotz einer enormen Litteratur und zahlreicher zum Theil bedeutender Autoren sind wir in der histologischen Untersuchung subcutaner Brüche langer Röhrenknochen noch so wenig zu einer einheitlichen Auffassung und Klarheit gelangt, dass von gewichtiger Seite sogar noch ein Unterschied zwischen Mensch und Thier angenommen wird. Die Schwierigkeit liegt darin, dass nicht einmal die Grundprincipien der Structur des Knochens genau erkannt sind und dass die Untersuchungsmethode mangelhaft ist. Denn bisher war es nicht möglich, grössere Objecte in Verbindung mit den Weichtheilen in absehbarer kurzer Zeit zu entkalken. Ich habe nun nach langem Suchen in der schwefligen Säure[1]), die in Wasser gelöst in den Handel kommt, ein sehr gutes, rasch wirkendes Entkalkungsmittel gefunden, das in ebenso vielen Stunden wirkt wie die bisherigen Mittel in Wochen und sehr gut die feineren Structuren erhält und jede Färbung[2]) ermöglicht. Ich habe in einer grösseren Untersuchungsreihe zuerst am Meerschweinchen die Knochenbrüche untersucht, dann an Tritonen, weil ich hoffte, dass dort der Process langsamer erfolgt und freier von der für die Untersuchung lästigen Kernwucherung, und dabei interessante Aufschlüsse über die Entstehung des Knorpels bekommen, für welche Untersuchungen, — wie ich nachher erfuhr —, der Reptilienknorpel besonders geeignet ist, was schon Kassowitz gefunden hat. Aber die Heilung von Knochenbrüchen ist bei Tritonen gegen-

1) Ziegler, Festschrift für Geheimr. v. Kupffer. Ein Beitrag zur Technik der histologischen Untersuchung des Knochens. Fischer, Jena 1899.

2) Das Mittel wurde auch von Anderen zu pathologisch-anatomischen, embryologischen und histologischen Untersuchungen geprüft und sehr praktisch befunden.

Digitized by Google

über den von mir zur Untersuchung herangezogenen Warmblütern sehr verlangsamt, obwohl ich die Versuche im Frühjahr, wo die Thiere vitaler sind, machte und während die Thiere reichlich frassen. Während bei den Meerschweinchen der Heilungsprocess, ohne dass weitere Complicationen auftreten, bei 100 Tagen als beendet angesehen werden darf, war derselbe bei Tritonen erst bei ca. 160 Tagen zum Abschluss gekommen. Auch habe ich insbesondere zum Studium der Knorpelregeneration an Tritonen die Amputation der ganzen Extremität vorgenommen, wo bei dem grossen Regenerationsverfahren dieser Thiere in Kurzem die ganze Extremität bis vor zu den Zehen regenerirt war. Die Untersuchung dieser Objecte förderte jedoch keine wesentlich neuen Thatsachen zu Tage. Die Knochenbrüche habe ich stets subcutan ausgeführt, was bei Tritonen und bei jungen Meerschweinchen leicht, eventuell bei älteren Thieren zur Schonung der Haut nach Umwicklung mit einem Tuch bewerkstelligt werden kann; die Brüche habe ich dann anfangs in Intervallen von 3 Tagen, später alle 8 Tage untersucht, wobei auf einen Verband verzichtet wurde, da er bei der Wahl meiner Thiere nur schwer zweckentsprechend anzulegen gewesen wäre. Die Entkalkung war bei Tritonen in zwei Stunden, bei Meerschweinchen in weniger als 24 Stunden vollendet, je nachdem die wässrige Lösung der Säure stärker gesättigt war oder weniger. Darnach wurden die Objecte durch 24 Stunden ausgewaschen und hierauf in üblicher Weise in Celloidin oder Paraffin eingebettet. Zur Färbung benutzte ich, obwohl jede Methode in gleicher Weise möglich ist, Hämatoxylin, später die Hansen'sche Modification[1]) der van Gieson-schen Methode, die vorzüglich differenzirt und Knochen und Bindegewebe rot, Blut und Muskel gelb, Knorpel blau färbt. Zum Theil habe ich auch Boraxcarmin, namentlich zum Studium der Kernstructuren benutzt. Natürlich kann diese Entkalkungsmethode auch nicht direct, sondern wie alle andern Entkalkungsmethoden erst nach gehöriger Fixation angewandt werden und dazu habe ich gewöhnlich Sublimat oder Carnoy'sche Flüssigkeit (Alcoh. abs. 60.0 Chlorof. 30.0 acet. glaciale 10.0) angewendet; weniger gut schien sich mir das Formalin zu bewähren; es zeigten sich dabei die feineren Structuren weniger gut erhalten. Ich will nun die einzelnen Untersuchungsresultate anführen und dann die wichtigsten Ergebnisse derselben zusammenfassen, wobei ich auf die überaus grosse Litteratur nur so weit, als es nöthig erscheint, eingehe, da dieselbe eingehend in den Werken von Schuchardt, Maas, Gurlt, Kassowitz u. A. behandelt ist.

1) Anatomischer Anzeiger. Nr. 9. 1898. S. 151.

Digitized by Google

Befunde an Tritonen:

2 Tage nach der subcutanen Fracturirung des linken Oberarmknochens: Bruchenden völlig unverändert, berühren sich, nur einige schwarze Klumpen veränderten Blutes hafteten an beiden Bruchstücken und einzelne freie rothe Blutkörperchen.

Nach 6 Tagen: ohne Veränderung.

Nach 11 Tagen: ohne Veränderung.

Nach 21 Tagen: ohne Veränderung.

Nach 27 Tagen (cf. Fig. I Taf. III Arch. f. klin. Med. LXVI): 2 Präparate, im 1. keine Veränderung; im 2. Präparat findet sich vollentwickelte Knorpelbildung seitlich nahe dem Knochenbruch unter dem Periost an dem einen Knochenstück, während das andere noch des Knorpels völlig entbehrt; die Knochenstücke sind nur wenig dislocirt.

Nach 31 Tagen: keine Veränderung.

Nach 37 Tagen (cf. Arch. f. klin. Med. LXVI Fig. 5 Taf. III): an beiden Knochenenden ein feines, netzartiges Gewebe mit mässig reichlichen Kernen mit zahlreichen, durch Hämatoxylin wie Knorpel sich blau färbenden Fasern, die sich insbesondere an und um die Kerne legen, einen hellen Zwischenraum um die Kerne freilassend, doch ist nirgends noch fertiger Knorpel zu sehen.

Nach 50 Tagen (cf. Arch. f. klin. Med. LXVI Fig. 4 Taf. V): Unter dem Periost, von demselben umhüllt, hat sich an beiden Knochenbruchstücken Knorpel gebildet, und zwischen beiden die Verbindung herstellend, ein zartes Stroma mit spärlichen runden Kernen, die spärliches Protoplasma umgiebt, in dem zarten Stroma treten zahlreiche feinste, sich blau färbende Fäserchen auf, die sich namentlich um und zwischen die Zellen lagern, die Zellen mit ihren Kernen in einiger Entfernung ringförmig umgebend; mit Zunahme der Fasern, die in der Peripherie noch spärlicher, im Centrum reichlicher sind, wird schliesslich das ganze zarte Gewebe von den blauen Fasern eingenommen, die sich aneinander legen, um die Zellen dichtere blaue Ringe bildend, aber auch zwischen den Zellen lagern sich die Fasern aneinander, sodass sie eine gleichmässige blaue Grundsubstanz bilden, von homogen erscheinendem Charakter. Um den fertigen ausgebildeten Knorpel herum hat sich das Periost verdickt, ist auch mehr homogen, knochenähnlich geworden, mit abgeplatteten, spärlichen Kernen. Die untersten Theile der Knochenbrüche haben keine gefärbten Knochenkörperchen mehr, sind wie angenagt, mit zahlreichen Lacunen besetzt, aber ohne Riesenzellen. Im Mark finden sich vereinzelte Riesenzellen.

Nach 51 Tagen: Beide Bruchenden breit durch Knorpel von der Seite her verbunden, zwischen den Bruchstücken fehlt die knöcherne,

Digitized by Google

vom Periost gelieferte Schale, die Knochenenden weisen zahlreiche Lacunen auf, in denselben sind nur sehr selten Riesenzellen zu finden.

Nach 65 Tagen (cf. Arch. f. klin. Med. Bd. LXI Fig. 3 Taf. IV): Breite, die beiden Bruchstücke verbindende Knorpelmasse, nicht nur von der Seite her, sondern auch an den Spitzen der Bruchflächen abgelagert, an den peripheren Partien der Knorpel in Form von feinen Fäserchen erst in Bildung; das Periost hat nur an den Abgangsstellen Knochen gebildet, zeigt als Umrahmung des Knorpels in weiterer Entfernung noch die einzelnen Bindegewebszüge mit grösserem Kernreichthum.

Nach 75 Tagen: Breite Knorpelmasse, die die beiden Knochenstücke miteinander verbindet, nur der medialste Theil der beiden Knochenstücke ist eingenommen von einem alveolären Gefüge, in dem die Knorpelfibrillen erst sich bilden, und welches reichlich Blutgefässe enthält. Grosse Riesenzellen in der Nähe der Bruchenden.

Nach 78 Tagen: Noch beide Knochentheile durch breiten Knorpel verbunden, noch Blutreste an beiden Knochentheilen; an einer Stelle durchsetzt ein Gefäss vom Periost aus den Knorpel und den neugebildeten Knochen.

Nach 89 Tagen: breite Knorpelverbindung zwischen beiden Bruchstücken.

Nach 92 Tagen: An beiden Knochenstücken breiter Knorpel; peripherwärts gegen die Epiphysen zu nimmt der Knochen immer mehr zu in Spangen, indem mehr oder minder grössere, mit Fettzellen bedeckte Hohlräume entstehen, die von Knochenfranzen begrenzt sind. Es verwandelt sich ein Theil der durch die Gefässe, die eindringen, in Spangen umgewandelten Knorpels direct in Knochen, wobei man die verschiedensten Veränderungen der Knorpelzellen in Knochen beobachten kann.

Nach 123 Tagen: Die beiden Knochenstücke sind durch Knorpelmassen breit miteinander verbunden; die Knorpelstücke, die den Knochenstücken am nächsten sind, zeigen bereits den Beginn der Ossification, indem sowohl vom alten Mark und mitten durch das Periost Granulationsgewebe in den Knorpel wucherten, die ganze Dicke der Corticalis durchbrechend, wahrscheinlich im Verlaufe einem Haversi'schen Canal folgend. Diese zarten Gewebsmassen, die dann auch bald Fett aufnehmen, breiten sich innerhalb der Corticalis im Knorpel immer mehr aus, wobei der Knorpel zum grössten Theil zu Grunde geht, zum kleinern Theil wandelt er sich aber direct in Knochen um, aber ohne Osteoblasten, die neuen direct aus dem Knorpel entstandenen Knochenspangen, deren Umwandlung aus Knorpel an den einzelnen

Digitized by Google

Zellen man allenthalben noch erkennen kann, legen sich an den alten Knochen an. Die jetzt zu Markräumen gewordenen Hohlräume werden grösser und füllen sich mit Fett.

Nach 166 Tagen: Beide Knorpelmassen, die an den beiden Bruchstücken haften, berühren sich, sind aber noch durch eine schmale bindegewebige Leiste von einander getrennt. Die beiden alten Knochen sind reichlich auch innerhalb des Knorpels mit Lacunen, aber ohne Riesenzellen versehen. Der Knorpel bekommt in seiner Grundsubstanz von dem benachbartem Knochen zahlreiche rothe Fäserchen, sodass die Grundsubstanz jetzt roth erscheint, auch treten mitten im Knorpel ächte wahre Knochenbälkchen auf. An den Uebergangsfalten vom alten Knochen zum Knorpel, wo sich überall schon eine dicke knöcherne Umhüllung durch das Periost gebildet hat, sind im Knorpel Hohlräume, die mit markähnlichem Gewebe grösstentheils ausgefüllt sind, auch in den grösseren Knorpeln sind vereinzelte Markgefässknospen, die den Knorpel zum Schwinden bringen, entstanden.

Befunde an Meerschweinchen.

2 Tage nach der subcutanen Fracturirung des linken Oberarmknochens. Beide Knochenbruchstücke etwas gesplittert, Bruch in der Mitte des Humerus. Geringer Bluterguss, Gewebe blutig serös infiltrirt, Umgebung injicirt. Fixirung mit Carnoy'scher Flüssigkeit. Das periphere Stück weit vom Periost abgelöst. Das Periost ist auf eine grosse Strecke hin gequollen, streckenweise sind sogar die Periostzellen in Verlust gegangen, in weiterer Entfernung scheinen die Kerne bereits gewuchert, Mitosen. Ein grosses Blutextravasat umspült die Bruchgegend und dringt weit in den Markraum hinein, das Markgewebe auseinanderdrängend. An der einen Seite der Corticalis des einen Knochens fehlen fast ganz die Knochenkörperchen, man sieht nur Höhlen und in denselben noch spärliche Granula, wie Schollen von zerfallenen Kernen. In grösserer Entfernung von der Bruchstelle sind die Knochenkörperchen noch erhalten, wenigstens zum Theil, aber ohne bestimmte Grenzen, und eine Abhängigkeit von der Gefässvertheilung ist nicht erkenntlich. Einige kleine Splitter, die von der Corticalis losgelöst sind, liegen frei im Blutextravasate und entbehren ebenfalls gefärbter Knochenkörperchen. Das Markgewebe scheint jetzt stark vascularisirt, mit sehr erweiterten Gefässen.

In der normalen Epiphysenlinie, angrenzend an den auf den säulenförmigen Knorpel folgenden grossblasigen Knorpel, der aus viereckigen Knorpelzellen mit grossen Kernen besteht, haben sich offenbar die grossblasigen Knorpelzellen verändert, indem sie um

Digitized by Google

den Kern eines graukörnigen Protoplasmas lagert, das bei den entfernteren fehlt, in diese Knorpelzellen dringen die Blutgefässe ein, drängen den Kern zur Seite, in den Knorpelzellen arkadenförmig umbiegend, die bogenförmigen Gefässe sind ohne deutliche Membran, aber an der Kuppe gewöhnlich mit einem dicken, färbbaren membranartigen Protoplasmaklumpen, der manchmal auch einen Kern enthält und der sich in dünner Schicht entlang der Kuppe fortsetzt, erst in einiger Entfernung von den Kuppen sieht man spärliche Endothelien als Begrenzung der Gefässe; zwischen den Gefässen sind schmale Knorpelbrücken, die etwas centralwärts von den Gefässen bereits eine Umwandlung erfahren zu haben scheinen, wenigstens nehmen diese Brücken, die etwas granulirt erscheinen, Rosafärbung an, und zwar findet die intensivere Rosafärbung mehr am Rand und in welligen, nach aussen convexen Linien statt, entsprechend den Rändern der platt gewordenen, nach aussen noch convexen Knorpelzellen. Etwas weiter centralwärts haben sich dann an diese offenbar umgewandelten Knorpelspangen Zellen wie Osteoblasten reihenförmig angelegt und diese cubischen und stark granulirten Zellen bewirken durch ihre in die Dicke gehenden Ausscheidungen rasch eine Volumzunahme der Bälkchen und eine intensivere Färbung. In den von den Gefässen nicht ganz ausgefüllten Zwischenräumen zwischen den Bälkchen sieht man jugendliches Granulationsgewebe mit rundlichen und spindelförmigen Kernen eingelagert, diese Kerne werden, nachdem sie mit ihrem geringen Protoplasmarest sich reihenförmig angeordnet haben, zu Osteoblasten und erlangen dann die Fähigkeit, selbst auch Knochen zu bilden. Ein Theil der Kerne der Knorpelzellen geht sicher zu Grunde, da nachher viel weniger Kerne sichtbar sind, ein Theil ossificirt, ob sich ein Theil auch zu Markzellen umwandelt, habe ich nicht sicher entscheiden können, glaube es aber nicht, da sie ihre Vitalität ändern, das heisst die Chromatinfäden verlieren und überhaupt schlechter färbbar werden. An den umgewandelten getheilten Knorpelbälkchen sieht man sehr häufig die Hauptumwandlung von den Rändern her, indem diese allein roth gefärbt sind, während das Centrum dieser Knorpelbälkchen noch ungefärbt erscheint. In den neugebildeten Knochenbälkchen kann man oft noch deutlich die Contouren der ehemaligen Knorpelzellen durch die intensivere Färbung der Knorpelzellen erkennen, so dass es sich also um directe Umwandlung des Knorpels im Knochen handeln muss, zwischen den intensiver gefärbten Zellcontouren befindet sich eine schwache Färbung, offenbar noch nicht völlig verkalkte Grundsubstanz, wo die alten Knorpelzellen geschrumpft und kleiner geworden sind.

Digitized by Google

Nach 5 Tagen: Bruch Mitte des Humerus. Bruchstücke gut von Weichtheilen bedeckt. Carnoy. Die Wucherung des Periostes hat in seinen sämmtlichen Schichten bedeutend zugenommen bis um das Vierfache des Normalen und auf die ganze Entfernung von der Bruchstelle hin. Während nun die äussere Spindelzellenschicht in der Form ihrer Zellen unverändert bleibt, verändern sich die Zellen und Kerne der inneren Cambiumschicht, indem sie sich vermehren, sodass Kern an Kern steht, sich blähen, bedeutend in ihrem Dickendurchmesser zunehmen, einen granulirten Zellleib und einen runden grossen Kern bekommen (cf. Archiv für klin. Med. Bd. LXVI Fig. 2, Taf. III); dann bildet sich eine etwas streifige Zwischensubstanz zwischen den Zellen und es entstehen zwischen den Zellen lichtere Streifen von faserigem Aussehen und wie bestäubt, es ziehen auch von den Zellen ausgehend lange Fortsätze aus, die mit einander verfilzen, das Ganze entwickelt sich sehr rasch zu richtigen Bälkchen mit nur spärlicheren Kernen im Gegensatz zur kernreichen Umgebung, diese Kerne erscheinen mehr rund, dann unregelmässig gezackt, im Ganzen ziemlich gross, mit einem helleren Hof umgeben. Sobald die Bälkchen sich gebildet haben, die zapfenförmig freie Räume, die späteren Markräume umschliessen, lagern sich an dieselben reihenweise die benachbarten geblähten Zellen mit grossen Kernen an und nun nehmen die Bälkchen ein rasches Dickenwachsthum an, doch ist die Basis der vorherrschend noch schmal gebliebenen Bälkchen stets der alte Knochen und darüber hinweg legt sich erst die äussere Spindelzellenschicht des Periosts. In der nächsten Nähe der Bruchstelle sind diese neugebildeten Knochenbälkchen am stärksten, dicksten und längsten, nach der Peripherie hin verlieren sie sich allmählich mit Verschwächtigung der Periostwucherung. Am alten Knochen finden sich an der Innenseite der Corticalis gegen den Markraum zu die Knochenkörperchen geschwunden. Eine ähnliche Bildung von Knochenbälkchen wie an der Aussenseite beider Corticales findet man auch (Fig. 1, Taf. III. IV) auf der Innenseite des Knochens gegen den Markraum, doch erscheint dieselbe erst später und nicht so intensiv. Hier hat dem ganzen Saum der Corticalis entlang eine Wucherung von Zellen stattgefunden, die an Dicke und der Stärke der Granulation zugenommen haben und die offenbar, wenigstens zum Theil, ihren Ausgang von dem Endothel der Haversi'schen Canäle genommen haben, wenigstens erstreckt sich die Wucherung der Zellen noch eine Strecke weit in die Haversi'schen Canäle hinein (Fig. 7, Taf. V. VI), wahrscheinlich sind auch die benachbarten Zellen des Markraumes selbst mit an der Wucherung betheiligt und erzeugen eine continuirliche Schicht von geblähten Zellen auf weit

Digitized by Google

hin, doch kann ich den epithelähnlichen Besatz von Zellen nur auf der einen Seite des Knochens nachweisen, während die Knochenneubildung auf beiden Seiten gleichmässig erfolgt. Zwischen den geblähten Zellen bildet sich nun wieder eine streifige Zwischensubstanz, die sich zu Bälkchen anordnet, an die sich dann ein Theil der vergrösserten Zellen des Bindegewebes zwischen den neugebildeten Bälkchen reihenweise als Osteoblasten anlegen.

Die Knochenbruchenden sind unverändert; der Markraum ist durch das Blutextravasat, das in beginnender Organisation und Resorption steht, geschlossen. An der inneren dem Markraum zugewendeten Seite geht die Knochenneubildung peripher von der Bruchstelle gerade so weit als an der Aussenseite. An einigen Stellen findet sich in diesem Alter auch schon beginnende Knorpelbildung, an verschiedenen Punkten inselförmig zerstreut und nachher zusammenfliessend: da wo die vom Periost stammenden Zellen die breite, stark granulirte Form angenommen haben, bildet sich eine helle Zwischensubstanz unter Auseinanderrücken der Zellen, die Zwischensubstanz erscheint leicht faserig; ein Gegensatz zu dem neugebildeten Knochen, der einen grauen Ton hat und wie leicht bestäubt erscheint, bleibt diese Zwischensubstanz stark lichtbrechend, verdickt sich immer mehr, auch die ehemaligen mehr platten und polymorphen Periostzellen, um die immer ein heller freier Hof bleibt, werden rundlicher, gleichmässiger, und es bildet sich durch Verdickung der Grundsubstanz eine eigene Kapsel um die Zellen, die auch mit Hämatoxylin deutlich darstellbar wird; derartige Inseln von Knorpelgewebe fliessen unter dem Periost zusammen und bedecken grössere Strecken, direct den alten Knochen berührend.

Nach 8 Tagen: Bruchstücke fest umschlossen von einer dicken, bindegewebigen Narbenmasse, sodass sie sich nicht völlig herauspräpariren lassen. Das eine Stück noch sehr beweglich, aber nicht stark dislocirt. Carnoy. Die beiden Bruchstücke sind durch ein grosses Blutextravasat von einander geschieden, in das die Spitze des einen Knochens, frei vom Periost, weit hineinragt, nur an der einen Seite verbindet nach aussen eine breite Brücke von kernreichen Granulationsgewebe die beiden Knochen. Beide Knochen weisen eine starke Wucherung die Periostzellen auf, die sich in gleicher Mächtigkeit $1^1/_2$ cm peripher von der Bruchstelle erstreckt, mit reichlichen Mitosen. Das eine Knochenstück enthält in der periostalen Wucherung reichlich neugebildete Knochenbälkchen, während der andere Knochen nur spärliche Knochenbälkchen erkennen lässt, und zwar nur auf der Seite, wo der andere Knochen anliegt. Knorpelinseln enthalten beide Stücke

Digitized by Google

und zwar von bedeutend grösserer Mächtigkeit als in dem letzten Stadium, sie sind stets scharf umschrieben unter dem Periost. An manchen Stellen findet sich Knorpelwucherung direct anliegend an neugebildete Knochenbälkchen, an anderen Stellen ist in der Nähe neugebildeten Knochens kein Knorpel zu sehen. Das freie in das Blutextravasat hineinragende Knochenstück, das von Periost entblösst ist ist wie angenagt, ausgehöhlt, so dass ganz feine, stalaktitenähnliche Spitzen in das Blutextravasat hineinragen, in diesen Höhlungen, den Howship'schen Lacunen, liegen zum Theil dem Knochen hart an, zum Theil von ihm durch Fibrin getrennt, 3—10 kernige Riesenzellen, auch mitten im Blutextravasate finden sich noch einige Riesenzellen, während am andern Knochen diese nicht zu bemerken sind (Fig. 6, Taf. III. IV). Uebrigens entsprechen keineswegs jeder Lacune ine Riesenzelle, sondern die meisten Lacunen sind leer. An beiden Knochen wuchert das Endothel der Haversi'schen Canäle und man sieht besonders an dem oberen Stücke, wie sich die gewucherten Spindelzellen nach aussen direct in die Spindelzellen des Periostes fortsetzen.

Nach 11 Tagen: Schrägbruch in der Diaphyse des Humerus, zu $^2/_3$ fest umwachsen von einer dicken Narbenmasse, an der einen Seite ragen die von Periost entblössten Bruchstücke weit hervor. Im alten Knochen lassen sich in der Nähe der Bruchstelle die Knochenkörperchen auf Strecken hin in verschiedener Breite nicht mehr färben. Der grösste Theil des Periostes des einen Knochens ist normal, erst gegen die Stelle hin, wo sich die beiden Knochen berühren, findet starke Wucherung des Periostes statt, die auch in die umgebenden Muskeln sich fortsetzt, sowie Knorpelbildung, reichliche Wucherung des Endothels der Haversi'schen Canäle und Bildung von jugendlichem, neuem Knochengewebe mit grossen zum Theil noch rundlichen protoplasmareichen Knochenkörperchen, das die jungen Knochenbälkchen umgebende Granulationsgewebe ist von reichen Gefässen durchzogen. Der andere Knochen ist auf eine grössere Strecke hin von Periost entblösst und hier sieht man an der Knochenoberfläche keinerlei Veränderung. An einzelnen Schnitten ist gerade die Bruchstelle des einen Knochens in grösserer Ausdehnung senkrecht getroffen. Das Blutextravasat ist gering, durch Bindegewebe stark abgekapselt, belegt als schmaler Fibrinsaum die Knochenoberfläche, ohne aber in die Markhöhle einzudringen. An den Bruchrändern finden sich am Knochen anliegend einzelne grosse Riesenzellen in Howship'schen Lacunen, den Knochen annagend, aber auch weit entfernt von der Bruchstelle finden sich unter dem Periost Riesenzellen, und zwar hart am Knochen mit Lacunen oder auch mitten in den Spindelzellen des

Digitized by Google

Periostes. Der Markraum ist völlig durch ein zellreiches Keimgewebe mit reichlichen Mitosen abgeschlossen, das aber nicht von aussen vom Periost hereingewuchert sein kann, da das Periost auf beiden Seiten der Corticalis auf grössere Strecken hin abgelöst worden ist, sondern die Wucherung hat offenbar von innen, vom Markraum ihren Ausgang genonmen und schlägt sich nach aussen über die Knochenbruchstelle nach beiden Seiten hin um, die innere Hälfte der Dicke der Corticalis an der Bruchfläche bereits mit ihrer Wucherung bedeckend. Weiter gegen den normalen Markraum wird diese sehr zellreiche Wucherung, von deren Grundsubstanz man nichts bemerken kann, weniger zellreich, und man entdeckt dann eine fibrilläre, stark glänzende Grundsubstanz mit grösstentheils Spindelzellen und auch Rundzellen, offenbar Lymphocyten, die bereits starke Granulation aufweisen. Die gewucherten Zellzüge reichen eine Strecke weit in die Haversi'schen Canäle hinein, offenbar hat sich das Endothel der Haversi'schen Canäle ebenfalls an der Wucherung betheiligt und ist auch höher, cubischer geworden, aber nur eine mässig kurze Strecke, denn an den äusseren Partien der Corticales erscheinen die Haversi'schen Canäle wieder normal. Die Abgrenzung der Wucherungsschicht gegenüber dem normalen Markgewebe ist nicht scharf, sondern ganz allmählich, indem das fibrilläre, von zahlreichen Spindelzellen durchsetzte Gewebe immer mehr Rundzellen enthält, bis es schliesslich das Aussehen des normalen Markes erhält. In der Nähe der Bruchstelle entwickeln sich nun direct dem alten Knochen anliegend, aus der fibrillären Grundsubstanz an der Innenseite der Corticalis beiderseits reichliche, schmale Knochenbälkchen mit reichlichen, grossen Kernen indem sich hier noch kaum sichtbare Grundsubstanz in ihren fibrillären Zügen verdickt, verbreitert und aneinander lagert, gleichzeitig ein mehr homogenes, bestäubtes Aussehen annimmt. Diese Knochenwucherung innerhalb des Markraums erstreckt sich aber nur eine ganz kurze Zone von der Bruchstelle peripher auf beiden Seiten im Markraum und ist umkleidet von einem meist continuirlichen, zum Theil glatten, zum Theil schon mehr cubischen, granulirten Zellbesatz. An manchen Stellen berühren sich bereits die von beiden Seiten her hereinwuchernden Knochenbälkchen, an manchen anderen Stellen bleibt die Mitte des ehemaligen Markraumes noch frei von Knochenwucherungen. In der Höhe des alten Knochens, wo innen Knochenwucherung im Markraum aufgetreten ist, ist am Aussenrande der Corticalis reichliche Knorpel- und Knochenneubildung.

Nach 13 Tagen: Bruch in der Nähe der Epiphyse, ungefähr am anatomischen Halse erfolgt. Fixation mit Sublimat. Das obere

Digitized by Google

Stück in Verbindung mit dem Kopf zeigt in der Epiphysenlinie sehr schöne Ossificationsbilder, dagegen an der Stelle des Bruches keinerlei Veränderung, nur dicke bindegewebige Abkapselung mit Spindelzellen, nirgends Knorpel. Dagegen sind am anderen peripheren Knochenstück subperiostal grosse Knorpelinseln auf beiden Seiten zerstreut, sowie neue Knochenbälkchen, denen haubenartig die Knorpelinseln aufsitzen, am Uebergang von Knorpel in Knochen ähnliche Ossificationsbilder wie in der Epiphysenlinie. Der Knorpel hat da, wo er in beginnender Ossification sich befindet, meist die grossblasige Form angenommen, über die nach aussen das Periost in dichten Spindelzellenzügen hinwegzieht, der Knorpel wird durchzogen von den mit van Gieson'scher Färbung rothgefärbten fibrillären Zügen, die zum Theil in groben Geflechten durch die Knorpelgrundsubstanz ziehen, zum Theil aber auch in feineren Fasern aufgelöst die einzelnen Knorpelzellen umgeben; diese rothen Fasern stellen eine Umwandlung der Knorpelgrundsubstanz in leimgebende Fasern dar (cf. Arch. f. klin. Med. Bd. LXVI Fig. 6, Taf. II), da nur die leimgebenden Gewebe sich mit van Gieson roth färben. In diesem so vorbereiteten Knorpel dringt nun das stark vascularisirte Markgewebe hinein, da wo der Knorpel eine grössere Mächtigkeit gewonnen hat (Fig. 3, Taf. III. IV); wie an der normalen Epiphysenlinie oder sonst bei grösseren Knorpelinseln sieht man eine ganze Reihe von abgerundeten, arkadenförmig sich wölbenden Gefässschlingen aus dem Mark in den Knorpel hineindringen; die Gefässe, die in die grossblasigen Knorpelzellen hineinragen, dieselbe zum grössten Theil einnehmend, enden an den Kuppen mit mehr oder minder dicken Protoplasmasäumen von schwach Rosafarbe, auch einwärts von diesen Kuppen sieht man netzartig derartige feine Niederschläge, diese Protoplasmafäden verdünnen sich dem Centrum zu, wo dann die Gefässe wieder von normalen Endothelien umkleidet erscheinen, An den Kuppen sieht man zwischen den wohl erhaltenen rothen Blutkörperchen und dem kleiner gewordenen Knorpelzelleninhalt, dessen Kern häufig verkleinert ganz an die Seite gedrängt ist, stets diese feinen Protoplasmareste (Fig. 4, Taf. V. VI). Mit dem Eindringen der Gefässe, mit denen gleichzeitig etwas kernreiches Markgewebe hereinzieht, wird der Knorpel in dünne, schmale Balken zerlegt, die aber central von den Gefässschlingen rasch dicker werden, offenbar durch Aneinanderlegen von zwei und mehreren, und sich in ihrer Zusammensetzung ändern, denn sie färben sich jetzt rosa und centraler so roth wie die Knochen. Die Knorpelzellen, die zum grössten Theil von den Gefässschlingen eingenommen werden, ziehen sich zusammen um ihren Kern, werden mit dem Kerne an die Seite hinausgedrängt,

Digitized by Google

werden hier zum Theil in Knochen umgewandelt, theils unter Erhalten der Kerne, theils unter ihrem Verschwinden, ein Theil aber öffnet sich gegen den Markraum, die Kerne werden frei und schliessen sich vielleicht den an sie benachbart liegenden grossen Kernen des mit den Gefässen hereingewucherten Markgewebes an, hier später einmal Osteoblasten werdend, eine sichere Stelle, dass die Knorpelzellen zu Markzellen werden, habe ich aber nicht gefunden, wenn die Kerne im Mark auch den Kernen der Knorpelzellen ähnlich sehen. Nirgends sieht man freie, rothe Blutkörperchen im Innern der Knorpelzellen. Wenn nun die knorpeligen Septa eine chemische Umwandlung eingehen und sich durch van Gieson roth färben, beginnt diese Färbbarkeit keineswegs gleichmässig, sondern gewöhnlich zuerst am Rande in der Nähe der Gefässe in schmalen, abgesetzten, convexen Linien, wahrscheinlich entsprechend abgeplatteten ehemaligen Randknorpelzellen (cf. Arch. f. klin. Med. LXVI Fig. 7, Taf. V), und zwischen den gefärbten Buckeln sind farblose offenbar noch nicht verkalkte kleine Flächen, in diesen färbbaren Partien sind häufig auch platt gewordene Knorpelkerne zu erkennen; auch sonst richtet sich die Färbbarkeit häufig nach den Contouren der Knorpelzellen und mitten im Balken kann man trotz der Färbbarkeit die ehemaligen Knorpelzellen noch erkennen. An diese gefärbten Knorpelscheidewände, die durch Aneinanderlagern rasch an Dicke zunehmen, legen sich nun aus dem primären Markraume Kerne mit geringem Protoplasmaumfang an, diese werden granulirter, geblähter, cubischer, reihen sich mehr oder minder continuirlich wie ein Epithel an und scheiden an der Basis eine Anzahl feinster Fäserchen aus, die sich eventuell sogar kreuzen können, aber sehr bald in der gefärbten Grundsubstanz aufgehen, wo man sie nicht weiter verfolgen kann. Einzelne Zellen werden schliesslich ganz in Grundsubstanz eingebettet und es ist möglich, dass auch diese zu Knochen werden. Die Bilder der Ossification sind ganz gleich bei der Ossification von pathologischen Knorpeln oder Epiphysenlinien, nur ist der Gefässverlauf bei Epiphysenlinien naturgemäss ein gleichmässiger. Das spärliche Periost an dem kleineren Bruchstück mit dem Kopfe zeigt ausser Bindegewebswucherung keinerlei Knochen- oder Knorpelbildung.

Nach 14 Tagen: Fractur fest consolidirt, in der Diaphyse. Fixation in Carnoy. Die beiden Bruchstücke berühren sich fast an der Spitze, daselbst ausgedehnte Wucherung von neugebildetem Knochengewebe und ausgedehnte Knorpelinseln in der Mitte. Ueber die Knorpelinseln zieht das faserige Periost mit seinen Spindelzellen, sodass die Callusmasse des einen Knochens deutlich von der des

Digitized by Google

anderen Knochens sich absetzt. Das Bruchende des einen Knochens ist gerade in der Längsaxe getroffen, scheint stark ausgezackt, mit einzelnen Riesenzellen in den Lacunen, nur mehr geringe Blutreste sind vorhanden; neugebildete Knochenbälkchen dienen zum Abschluss des Markraumes, die ihrerseits bedeckt sind von gewuchertem Bindegewebe; die Knochenbälkchen sind grösstentheils besetzt mit Osteoblasten, die Haversi'schen Canäle zeigen starke endotheliale Wucherung, am stärksten in der Nähe der Bruchstelle und gegen das Mark hin, der Knorpel zeigt vielfach die grossblasige Form und ist an den verschiedensten Stellen in beginnender Ossification, auf Querschnitten von neugebildetem Knochen finden sich in den primären Markräumen die Gefässe meist gegen die Mitte zu, dann ringsum ein kernreiches Markgewebe und dem neugebildeten Knochen liegen, wenigstens in einem Theil des Umkreises, cubische Zellen an, während in den anderen Partien des Umkreises noch keine anderen Zellen als Belag zu sehen sind oder noch ganz platte. In manchen Partien des alten Knochens sind auf kleinere Strecken hin die Knochenkörperchen noch färbbar.

17 Tage: Feste Consolidation, dicker Callus. Fixation mit Carnoy. Ein grosses Blutextravasat reicht weit hinein in den Markraum des einen Knochens. Oberhalb des Blutextravasates im Markraum ausgedehnte Knochenneubildung, der alte Knochen entbehrt zum Theil noch der gefärbten Knochenkörperchen, die neue Knochenwucherung im Markraum geht von der Seite, von der Corticalisgegend aus, doch kann man nicht bestimmt erkennen, woher der Ausgangspunkt, es findet sich kein fortlaufender epithelähnlicher Besatz von Zellen an der Corticalis wie in den Präparaten vom fünften Tag wohl findet sich in geringem Maasse in den Haversi'schen Canälchen eine Wucherung des Endothels. An der Spitze der kuppelförmig angeordneten neuen Knochenbälkchen befindet sich ein zellreiches Gewebe mit grösstentheils grossen vieleckigen Zellen mit nur wenig Zwischensubstanz, die streifig erscheint und balkenförmig sich anordnet, an diese legt sich dann ein Theil der grossen granulirten Zellen offenbar als Osteoblasten an. Nach einwärts gegen den Markraum grenzt sich dieses grosszellige Gewebe ab gegen ein alveoläres Gewebe, mit nur wenig Zellen, grösstentheils Spindelzellen und auch schon vereinzelt Lymphocyten, in das noch zum Theil das Blut eingedrungen ist. Auf dem anderen Bruchstück sitzt haubenartig eine grosse Knorpelinsel auf, ohne aber in das Mark einzudringen.

20 Tage: Schrägbruch in der Epiphyse, bereits consolidirt. Carnoy. Der eine Knochen ist auf der einen Seite von Periost ent-

Digitized by Google

blösst, wenigstens zum Theil und zeigt hier keine Veränderung, im weiteren Verlaufe, da wo das Periost sich anlegt, ist geringe Knochenwucherung. Auf der anderen Seite, die dem andern Knochen abgekehrt ist, ist mächtige Knochenneubildung, die sich aber beim Schneiden vom alten Knochen abgelöst hat. Die Knochen sind unverändert; in der Umgebung des Bruches ist haubenartig eine mächtige Knorpelentwickelung mit Uebergang in Verknöcherung, doch senkt sich der Knorpel nicht ins Mark hinein, in welchem sich noch reichliche Blutreste finden.

An der untersten Spitze des Marks ist eine Wucherung von grossen runden Zellen mit starkgekörnten Kernen, die offenbar grösstentheils in beginnender Mitosenbildung sich befinden; abgegrenzt sind diese Zellen durch Blutextravasat gegen den alten Knochen, der keine Veränderung zeigt; der andere Knochen enthält im Markraum ebenfalls ein mächtiges Blutextravasat, auf der dem andern Knochen zugewandten Seite ist eine grosse Knorpelinsel und starke periostale Zellwucherung, auf der anderen Seite sind die Zellen des Periostes nur wenig gewuchert. Grosse Stücke beider alten Knochen sind noch ohne färbbare Knochenkörperchen, besonders in den inneren Lamellen.

23 Tage: Fester Callus ohne Beweglichkeit. Carnoy. Der eine Knochen ist im Längsschnitt getroffen, ist beiderseits von dickem neuem Knochen umgeben, der andere Knochen ist ziemlich quer getroffen, sodass nur ein kleines Stück sichtbar ist, das fast allseitig von Knorpel umgeben ist, der in beginnender Wucherung sich befindet. Der Rand der Knochenneubildung ist von dichten Zügen des Periostes umgeben, mit sehr grossem Zellreichthum, deren tiefste Zelllagen aus der Spindelform in die polygonale übergegangen sind; dies ist das Material, aus dem neue Knochenbälkchen aufgebaut werden. In den primären Markräumen zwischen den neugebildeten Knochenbälkchen sind die Bälkchen nur zum Theil mit Osteoblasten bekleidet, vielfach sind auf weite Strecken hin noch keine Zellen als Umsäumung zu sehen, aber man sieht in verschiedenen Zwischenräumen flache Zellen, die sich durch lange Fortsätze berühren, dann je näher dem Centrum, d. h. der alten Corticalis, werden die platten Zelllagen mehr continuirlich, schliesslich werden sie höher und es bestehen zuletzt continuirlich cubische Zellreihen mit starken Granulationen, besonders des Kerns; diese hohen cubischen Zellreihen finden sich auch besonders in der Gegend der Haversi'schen Canäle. An dem im Längsschnitte getroffenen Knochen findet man im Markraum starke Knochenneubildung mit primären Markräumen in der Nähe des Bruches, weiter peripher erscheint dann normales Mark. Das Bruchende erscheint unverändert;

Digitized by Google

über den Bruch zieht haubenartig eine grosse Masse Knorpel, von dem neugebildeten Knochen innerhalb des Markraumes scharf abgegrenzt durch eine helle, stark lichtbrechende zellose Masse, wahrscheinlich Knorpelgrundsubstanz. In der Nähe der Bruchstelle zieht sowohl von aussen als von innen vom primären Markraum her ein zellreiches Gewebe mitten durch die Corticalis, offenbar ein ehemaliger Haversischer Canal, der jetzt mit grossen polygonalen Zellen ausgefüllt ist. In den innern Lamellen des einen Knochens fehlen gefärbte Knochenkörperchen.

26 Tage: Sehr schräge Fractur in der Diaphyse, völlig fest, dünne Callusmasse dazwischen. Fixation nach Carnoy. Der eine Knochen im Längsschnitte getroffen, hat an der dem andern Knochen abgewendeten Seite nur geringe Wucherung der Periostspindelzellen, dagegen an der andern Seite, die dem andern Knochen zugekehrt ist, mächtige Knochenwucherung mit Ausnahme der Stelle, wo der andere Knochen, der sehr schräg getroffen ist, als spitzer Keil anliegt. Hier ist keinerlei Knochenbildung, sondern nur einige quergetroffene Muskelbündel liegen dazwischen. Der Markraum des im Längsschnitt getroffenen Knochens ist abgeschlossen durch eine Reihe von neugebildeten Knochenbälkchen, die aber grösstentheils noch nicht mit Osteoblasten bekleidet sind. Im Bruchende liegen ziemlich viel Riesenzellen, hart am Knochen in Lacunen und im zellreichen Periost, das das neugebildete Knochengewebe bedeckt. Der zweite Knochen, der schräg getroffen ist, ist umgeben von neugebildeten Knochenbälkchen, Knorpel, verknöcherndem Knorpel und zellreichem Bindegewebe, hier sieht man gute Bilder der Verknöcherung des Knorpels, besonders in Präparaten nach van Gieson gefärbt. Der Knorpel hat meist die grossblasige Form angenommen, Säulenform ist nirgends zu sehen, die Knorpelgrundsubstanz, die ganz schmal zwischen den aufgeblähten Knorpelzellen liegt, ist streifig geworden, hat sich rosa gefärbt, allenthalben dringt in den Knorpel ein gefässreiches Bindegewebe ein, doch sind die Gefässenden, da sie unregelmässig von allen Seiten her eindringen, nicht so gut zu studiren wie bei der normalen Ossification. An manchen Stellen, nahe von gebildeten Bälkchen, verbreitert sich die faserige, gefärbte Grundsubstanz immer mehr, die grossen Knorpelhöhlen verengernd, sie allmählich ganz umschliessend, dann legen sich diese breiten Bälkchen an schon vorhandenen Knochen an, die Zellen eingeschlossen haltend, die dann aus der rundlichen Form mehr in die schmale, gezackte Form des Knochenkörperchens übergehen, stets um die Stelle eine helle Zone beibehaltend; im Allgemeinen wird der Knorpel direct durch das eindringende gefässreiche Bindegewebe in

Digitized by Google

Balken getheilt, ein solches directes Anlegen von neugebildeten Bälkchen an alten Knochen ist seltener zu beobachten, und findet auch nicht auf grössere Strecken hin statt. Diese Bälkchen entbehren aber noch auf weite Strecken der Osteoblasten oder sie sind in grösserer Ausdehnung mit platten Zellen bedeckt, doch findet man auch schon zusammenhängende cubische Zellreihen. An der alten Corticalis sind grössere Bezirke ohne gefärbte Knochenkörperchen.

33 Tage: Schrägfractur in der Diaphyse; geringer Callus, Fixation mit Carnoy. Beide Stücke im Längsschnitt getroffen, die zwei Bruchstücke sind durch eine breite Masse neugebildeter Knochenbälkchen verbunden; entlang der einen Seite des einen Knochens, die dem andern Knochen zugekehrt ist, compacte grössere Knorpelinseln, deren Basis gegen den Knochen zu aber bereits in schmale Bälkchen umgewandelt ist; der Verschluss des einen Knochens, der gerade an den Bruchenden axial getroffen ist, ist durch Knochenbälkchen erfolgt. Der noch erhaltene Knorpel ist allenthalben von rothen Faserzügen durchzogen, die Faserzüge ziehen zum Theil vom benachbarten Bindegewebe, zum Theil auch direct vom Knochen aus; zwischen den einzelnen Knorpelzellen ziehen fast überall mehr oder minder breite Faserzüge. In so veränderten Knorpel wachsen von allen Seiten her unregelmässig Gefässe mit reichlichem, kernreichem Bindegewebe hinein, den Knorpel zertheilend in einzelne Knorpelspangen, die dann zu Knochenbälkchen sich umwandeln; aber auch ohne Zertheilung in kleinere Bälkchen können sich grössere Partien des von rothen Fasern durchzogenen Knorpels in Knochen umwandeln, indem die rothen Faserzüge breiter, compacter werden, die Zellen mehr und mehr einengen, und durch die Verdichtung immer mehr knochenähnlich werden, bis zuletzt auch die letzten Knorpelreste gegen die benachbarten Knochenbälkchen so umgewandelt sind, dass schliesslich alles knochenähnlich ist, nur sieht man noch lange in diesem Knochen die schwachen Contouren der Knorpelzellen, wenn auch diese schon völlig roth gefärbt sind und den fibrillären Charakter verloren haben. Mit der Umwandlung und festen Consolidirung der Fasern verwandeln sich dann die runden Knorpelzellen in kleinere mit kleineren Höhlen, dann in schmale und gezackte Zellen, aber unter Erhaltung einer kleinen Zellhöhle um den Zellleib. An beiden Enden des Knochenbruches sieht man in dem einen Knochen einen Granulationspfropf hineinwachsen in den alten Knochen, in der Nähe sind gute Bilder von Wucherung des Endothels der Haversischen Canäle. Die alte Corticalis entbehrt auf grosse Strecken hin der gefärbten Knochenkörperchen, ist also offenbar nekrotisch und fällt der Resorption anheim.

Digitized by Google

40 Tage: Dicker Callus oberhalb der unteren Humerusepiphyse, beim Herausnehmen bricht der Callus etwas ein. Fixirung mit Formalin. Die beiden Bruchstücke stehen in spitzem Winkel zu einander, der eine Knochen hat in der Gegend des Bruches noch keine gefärbten Knochenkörperchen und zwar auf der einen Seite in Entfernung von 5,5 mm, auf der anderen Seite reicht die Unmöglichkeit, die Knochenkörperchen zu färben, wenigstens in der innern Hälfte der Lamellen bis 8,75 mm weit; ebenso beim andern Knochen 7,7 mm beiderseits. Auf beiden Seiten des einen Knochens findet man neugebildete Knochenbälkchen, auf der dem andern Knochen zugekehrten Seite weniger als auf der freien Seite, die Knochenbälkchen sind offenbar aus Knorpel entstanden, da sie in den Bälkchen noch deutlich die Contouren der Knorpelzellen erkennen lassen, wie sich auch an der Peripherie der Knochenbälkchen noch Reste des Knorpels finden. Die Haversischen Canäle zeigen vielfache Wucherungsvorgänge, insbesondere in dem Knochentheil ohne färbbare Knochenkörperchen, wahrscheinlich in Beziehung zur Resorption stehend. Die Enden des Knochenbruches sind gezackt, ohne Riesenzellen, auf der einen Seite mit einem eindringenden Granulationspfropf an der Spitze versehen. Der andere Knochen enthält auf der freien Seite fast keine Knochenwucherung, dagegen reichlich auf der dem andern Knochen zugewandten Seite. In beiden Markräumen findet man noch grössere Blutreste mit wohl erhaltenen rothen Blutkörperchen in den verschiedensten Stadien der Resorption, noch in Haufen beisammen, aber auch schon weiter in das Gewebe zerstreut und zum Theil in weisse Blutkörperchen, die wallartige Abgrenzung bilden, eingeschlossen. Angrenzend an das Blutextravasat finden sich neugebildete Knochenbälkchen, die den Markraum an der Bruchstelle abschliessen, bei diesen im Innern des Knochens im Markraum gebildeten Knochenbälkchen geht die Bildung von Osteoblasten entschieden langsamer vor sich, denn hier finden sich fast nirgends ausgebildete Osteoblastenreihen.

47 Tage: Fractur in der Diaphyse, stark schräg, consolidirt. Fixation mit Formalin. Die 2 Bruchstücke ad latus dislocirt, zwischen den beiden alten Knochen eine breite Masse offenbar neugebildeter Knochenbälkchen, aber auch der eine alte Knochen ist ganz durchsetzt von hineingewucherten Markmassen und zeigt an der Corticalis auf 4,4 mm von der Bruchstelle ab keine färbbaren Knochenkörperchen. Es lässt sich der alte Knochen, der durch das Mark ganz canalisirt ist, kaum mehr von den neugebildeten Knochenbälkchen unterscheiden. Dieses Eindringen von Markzapfen in den alten Knochen lässt sich auch für den 2. Knochen aber minder stark be-

Digitized by Google

obachten, dessen Knochenkörperchen sind überall gefärbt. Zwischen den Knochenbälkchen beider Knochen befindet sich eine breite Knorpelmasse, die überall durchzogen wird von rothen fibrillären Zügen, die ihren Ausgang grösstentheils von den fertigen Knochenbälkchen in der Nachbarschaft nehmen, in ziemlich grobfasrigen Netzen in ihrer noch bestehenden Compactheit. Vielfach aber ist der grösstentheils noch compacte Knorpel durch das eindringende Gefäss-Granulationsgewebe bereits in einzelne Bälkchen zertheilt, die sich meist an den Rändern rosa färben, bevor aber die Bälkchen die Farbe annehmen, zeigen sie ein eigenthümlich krümmeliges Aussehen mit stark glänzenden Krümmeln; während nur im Allgemeinen die Ränder sich färben und das Centrum ungefärbt bleibt, finden sich nicht selten mitten im glänzenden Theil isolirt grosse, rosa gefärbte, einzelne Zellen, an deren Contouren man noch deutlich die Herkunft von den Knorpelzellen erkennen kann; häufig ist aber nicht die ganze Zelle rosa gefärbt, sondern nur ein Ring um den Kern, der Peripherie der Zelle entsprechend; auch an den Rändern der Knorpelmassen geht die Färbung nach den Contouren der ehemaligen Knorpelzellen, daher nach innen der gefärbte Rand ein buckelartiges Aussehen gewinnt, nicht selten kann man an den ganzen Bälkchen, ob gefärbt oder ungefärbt, noch die Contouren der ehemaligen Knorpelzellen ganz erkennen, doch sieht das Ganze wie bestäubt aus; sehr frühe legen sich dann an die äusseren Ränder der Bälkchen Osteoblasten an, die hier zum Theil schon continuirlich sich finden, die Zahl der Zellen in den Bälkchen ist aber bedeutend kleiner, als in dem ehemaligen compacten Knorpel, und es muss daher eine Zahl der Knorpelzellen zu Grunde gegangen sein, die restirenden sind noch bedeutend grösser als in alten Knochen, sind bereits platt und gezackt. Ein Theil der Knochenbälkchen entbehrt nun ebenfalls wie der alte Knochen färbbarer Knochenkörperchen, entweder fallen diese sofort der Resorption wieder anheim oder es sind Reste von altem, spongiösem Knochen. Als weitere Stütze der Ansicht, dass Knorpel direct in Knochen sich umwandelt, sehe ich ferner, dass kleine, noch ganz farblose Knorpelpartieen von Knochen ganz umschlossen werden.

54 Tage: Runder Callus, makroskopisch ohne Verlagerung von Knochenenden; Bruch in der Diaphyse. Formalinfixation. Die beiden Stücke stehen in spitzem Winkel zu einander, zwischen beiden ein breiter Knorpel und dem Knochen benachbart, ein neugebildetes, offenbar aus dem Knorpel entstandenes Knochenbälkchennetz; der eine Knochen entbehrt ganz, der andere zum Theil der gefärbten Knochenkörperchen. Der eine Knochen ist am Ende an der Stelle

Digitized by Google

des Bruches stark angenagt mit reichlich Lacunen, es finden sich aber nur einige wenige Osteoclasten. In beide Knochen dringt an den verschiedensten Stellen Markgewebe ein, sodass die beiden alten Corticalknochen das Aussehen eines spongiösen Knochens gewinnen. Von den neugebildeten Knochenbälkchen aus erblickt man gegen den Knorpel zu sehr schöne Ossificationsbilder. Von den nunmehrigen primären Markräumen zieht von beiden Seiten her gegen den Knorpel ein ungemein gefässreiches, zelliges Markgewebe, an der Grenze gegen den Knorpel zu sieht man wie bei der normalen Ossification ausgebuchtete Gefässschlingen, die aber hier vielfach nicht ganz den Knorpel berühren, durch meist platte Markzellen davon getrennt sind; an den Gefässschlingen sieht man häufig deutlich die endotheliale Begrenzung der Gefässe, selbst an den Kuppen noch, wie sich die Knorpelzellen auflösen, aber über die ferneren Geschicke der Knorpelzellen im Näheren kann ich nichts Bestimmtes sehen. Im Unterschied gegenüber der normalen Ossification konnte ich wahrnehmen, dass die erhalten bleibenden Knorpelbälkchen schon gleich von Anfang an in der Höhe der Gefässschlingen, wenigstens am Rande Rothfärbung zeigen, also im Beginne der Verknöcherung stehen, dass man mehrfach schon gleich im Beginne reihenweise geordnete Osteoblasten sieht, während ich sie weiter centralwärts nicht beobachten kann, dass auch hier die Rothfärbung grösstentheils nur den Rand betrifft, dass sie vielfach noch ungefärbte Knorpelzellen in grösserer Breite einschliessen, und dass der Knorpel zwar die grossblasige Form annimmt, aber sich nicht zu Säulen ordnet.

75 Tage: Fractur schlecht erkenntlich; Formalinfixation. Die 2 Stücke stehen in spitzem Winkel zu einander, durch Fett und Muskelgewebe von einander getrennt. An beiden Stücken finden sich die Markhöhlen durch spongiöse Knochenbälkchen von beträchtlicher Dicke geschlossen, sämmtliche Corticalknochen sind durch zahlreiche Markpfröpfe durchbohrt, die Knochenkörperchen sind in manchen kleineren Partieen ziemlich central, ungefärbt. Die Bruchstellen sind namentlich auf der Aussenseite von zahlreichen Lacunen, die continuirlich aneinanderstossen, besetzt, während Riesenzellen spärlich sind. Bei Knochen I findet sich auf der dem andern Knochen zugewandten Seite mächtige Knochenneubildung, deren primäre Markräume sich schon mit lymphoidem Mark gefüllt haben, auf der andern Seite keine Knochenbildung. Bei Knochen II findet sich auf der dem andern Knochen zugekehrten Seite wenig Knochenbildung, dagegen reichlich auf der freien Seite. Die neugebildeten Knochenmassen sind kaum mehr von den alten zu unterscheiden, da einerseits der alte durch-

Digitized by Google

setzt ist vom Lymphmarkgewebe, anderseits die primären Markräume sich mit Lymphoidgewebe gefüllt haben.

93 Tage: Fractur makroskopisch nicht zu erkennen, ganz leichte Verdickung. Mikroskopisch Fractur nicht zu finden. Formalinfixation. Enthält gute Ossificationsbilder, wie im nächsten.

100 Tage: Knochenbruch makroskopisch und mikroskopisch nicht zu erkennen. Gute Ossificationsbilder in der Epiphysenlinie. Der Knorpel wird auf weite Strecken hin von rothen Septa in der Längsrichtung durchzogen, die vom Knochen ausgehen und zwar von den knöchernen Scheidewänden. In den knorpeligen Septa verknöchert nur ein Theil der Knorpelzellen unzweifelhaft direct, denn man sieht an den Rändern die von einem breiten rothen Ring umfassten Zellen, die deutlich durch ihre Form und Contour als ehemalige Knorpelzellen zu erkennen sind, ein Theil geht jedenfalls durch das eindringende Markgewebe zu Grunde, ein Theil aber scheint sich vielleicht zu Markzellen umzuwandeln, wenigstens sieht man Knorpelzellen, die halbgefüllt sind, rings umgeben von Markzellen mit grossem runden Kerne und nur wenig Protoplasma um den Kern. An den Gefässschlingen kann man eine zarte, dünne Contour an der Convexität erkennen. Wenn die Gefässschlinge in die geblähte Knorpelzelle eindringt, wird der Kern zur Seite und an die Wand gedrängt, die Gefässe schaffen auf Kosten der geblähten Knorpelzellen zum Theil Platz, derartige kleiner gewordene Knorpelzellen können nun auch schon an der Spitze von rothen Contouren von Verknöcherungsringen umgeben sein.

113 Tage: Stark dislocirter Schrägbruch in der Diaphyse. Formalinfixation. Der eine Knochen steht in winkliger Stellung zum andern, der in grosser Ausdehnung in der Längsrichtung getroffen ist. Der erstere entbehrt zum grössten Theil gefärbter Knochenkörperchen, während der andere dieselben durchweg gefärbt enthält. Zwischen den beiden Knochenstücken ist reichlich neugewuchertes Knochengewebe, das den Zwischenraum zwischen den beiden Knochen ganz ausgefüllt hat; die beiderseitigen Wucherungen sind nur durch einen schmalen Zug Bindegewebe noch getrennt. Der eine Knochen ist rings umgeben von neugebildeten, spongiösen Knochenbälkchen, die Grenze zwischen altem und neuem Knochen ist vielfach nicht mehr scharf zu erkennen, meist erkennt man den Unterschied an der grösseren Reichlichkeit und bessern Färbbarkeit der Knochenkörperchen des neugebildeten Knochens. Der äussere Rand der Corticalis des alten Knochens ist vielfach wie angenagt durch Lacunen, aber ohne Riesenzellen, auch wuchert mitten in der com-

Digitized by Google

pacten Corticalis vielfach Markgewebe. Die primären Markräume zwischen den neugebildeten Knochenbälkchen haben sich bedeutend verengt, in den spärlicher gewordenen Markräumen tritt vielfach Fett auf, die vorhandenen Bälkchen sind aber auch jetzt noch nicht überall mit Osteoblasten in continuirlicher Reihe belegt, auf grössere Strecken sind die Markräume verschwunden und hat compactem Knochen Platz gemacht. Der andere Knochen zeigt in der dem Bruch benachbarten Partie schlechte Färbbarkeit der Knochenkörperchen, am Rande zahlreiche Lacunen und Einwucherungen des Periostes in den alten Knochen, gegen den andern Knochen Abschluss durch eine schmale Zone zellreichen Bindegewebes; nirgends ist mehr Knorpel zu sehen.

126 Tage: Stark schräg dislocirter Bruch in der Diaphyse unterhalb des Kopfes. Formalinfixation. Die beiden Bruchstücke stehen in starkem Winkel zu einander, sind aber gleichmässig so knöchern vereinigt, dass man die Fractur nur durch das Vorragen des einen Bruchstückes erkennen kann; die Grenze zwischen den beiden Bruchstücken ist vielfach nicht mehr zu erkennen, indem beide Knochen durch eine compacte Knochenmasse mit wenig primären Markräumen vereinigt sind; die ehemals mit Bindegewebszellen ähnlicher Masse gefüllten primären Markräume sind fast völlig geschwunden, dafür ist richtiges Markgewebe in die Räume gedrungen. Wo die Knochenbildung aufhört, grenzt an den Knochen als Periost eine Schicht zellreichen Gewebes. Die periostale Zellwucherung findet auch auf beiden freien Seiten der Knochen statt, wo keine Andeutung von Knochenbildung vorhanden ist. Das vorragende Knochenstück ist in der Längsrichtung getroffen, der Markraum nur durch Bindegewebe ohne Knochen geschlossen. Die Knochen zeigen zahlreiche Lacunen ohne Riesenzellen, die Knochenkörperchen sind nur an den äussersten Stücken gefärbt. An verschiedenen Stellen zieht verdicktes Periost gegen den alten Knochen hin. Nirgends zwischen den alten Knochen noch Knorpelmassen zu sehen, doch sind einzelne zellreiche Zwischenräume noch dazwischen, aber die Knochen ohne Osteoblasten.

Befund am Menschen bei einer 8 Wochen alten complicirten Knöchelfractur, die mit Resection behandelt wurde: Im ganzen Bilde sieht man hell mit Hämatoxylin himmelblau gefärbte Knorpelinseln, von denen aus schmale, röthlichgraue, schon fertige Knochenbälkchen ausstrahlen, die Knochenbälkchen sind in grösserer Entfernung vom Knorpel mit Osteoblasten belegt, die offenbar dazu dienen, sie rasch dicker zu machen, nahe am Knorpel entbehren sie der Osteoblasten. Zwischen den einzelnen Knochenbälkchen befindet sich ein gefäss-

Digitized by Google

reiches, kernreiches Bindegewebe von gelber Farbe grösstentheils von Spindelzellen, in grösserer Entfernung hat es schon wie das gelbe Mark Fett aufgenommen. In den einzelnen Knochenbälkchen sieht man eingeschlossen noch die scharfen Contouren der Knorpelzellen, zum Theil mit einem Rosaring umgeben, der durch die intensivere Färbung scharf vom grauröthlichen wie bestaubten Knochen absticht. Am ganzen Bilde sieht man noch vereinzelte verschieden grosse Knorpelinseln verstreut.

Nach diesen Befunden stellt sich die Knochenheilung bei Röhrenknochen dar als eine Wucherung der inneren Schicht des Periostes, und nebenbei fast damit einhergehend und nur wenig geringgradiger als eine Wucherung und Trübung der inneren Markschichten namentlich nahe der Corticalis und des Endothels der Haversi'schen Canäle, beide auf grössere Entfernung vom Knochenbruch hin. Während nach Billroth eine Knochenwucherung erst am 14.—20. Tag auftreten soll, habe ich bei Meerschweinchen bereits am 5. Tage (Fig. 1 u. 2, Taf. III. IV), fast gleichzeitig mit der Wucherung des Periostes sowohl innen als ausserhalb der Corticalis eine Ausscheidung von osteoider Substanz beobachtet (Fig. 2, Taf. III. IV), die zu wirklichen Knochenbälkchen wird und die Räume umschliesst, die ausgefüllt sind mit einem kernreichen Granulationsgewebe. Es sind das die primären Markräume. An anderen Stellen habe ich ebenfalls schon am 5. Tage eine Ausscheidung aus den Zellen von Knorpelsubstanz beobachtet. An die erstere Ausscheidung von Zapfenform legen sich dann grosse Zellen, die aussen vom Periost stammen, an der Innenseite der Corticalis vom Mark, dessen Zellen auch gewuchert und gebläht und vom gewucherten Endothel der Haversi'schen Canälchen, die sich grösser und höher werdend reihenweise ordnen und durch ihre Ausscheidung rasch eine Zunahme der Knochensubstanz bewirken. Der neugebildete Knorpel ist stets nur unter dem Periost und nie im Innern des Markraumes, aber an verschiedenen Stellen zu finden und setzt sich nicht scharf gegen das benachbarte Gewebe hin ab. Diese Knorpelsubstanz, die aus den einzelnen Inseln zusammenfliesst und im Anfang oft infolge der starken Kernwucherung schwer erkennbar ist, so dass sie im Anfange wie der Vorknorpel der Embryologen aussieht, später aber mit freiem Auge makroskopisch zu sehen ist, verknöchert direct und bildet spongiösen Knochen, worauf sich dann Resorptionsprocesse einleiten, bis schliesslich der den Markraum und die Grenzen des ursprünglichen Knochens überschreitende Callus die Form des ursprünglichen Knochens wieder annimmt, so dass die Bruchstelle schwer zu finden sein kann. Das Mark, das sich zu rothem Knochenmark um-

Digitized by Google

gewandelt hat, wird wieder durch Fettaufnahme zu gelbem, der alte Knochen wird wenigstens an den Rändern eingeschmolzen und scheint auch in grösserem Bereiche bis in der Ausdehnung von 8 mm einer Ernährungsstörung anheimzufallen, da die Knochenkörperchen sich nicht mehr färben, doch erholt er sich offenbar nach einiger Zeit wieder. Das Auftreten des Knorpels ist längst bekannt, aber auch vielfach bestritten, in seinem ersten Auftreten gerade bei den Tritonen zum Studium der Bildung des Knorpels sehr interessant, worauf auch Strassberg[1]), wie ich beim Studium der Litteratur ersehen habe, aufmerksam gemacht hat. Dehamel hat als erster 1741 beobachtet, dass bei Fracturen der Callus sich aus Knorpelgewebe entwickle, noch im vorigen Jahrhundert wurde von Böhmer, Dethleef und Haller[2]) behauptet, dass die Verknöcherung des aus den Bruchenden und deren Umgebung ergossenen Exsudates eine knorpelige Vorstufe habe, und Alquié fand schon 1844, dass die Bruchflächenvereinigung hauptsächlich durch eine vom Periost herrührende knorpelartige Substanz zu Stande kommt. Dagegen hat Ranvier[3]) das Vorkommen von Knorpel bei complicirten Fracturen beim Menschen geleugnet, was ich auf Grund der Untersuchung an den menschlichen resecirten Gelenkenden einer complicirten Knöchelfractur bestimmt behaupten kann. Auch nach Volkmann, Busch und Kölliker soll der hyaline Knorpel-Callus beim Menschen selten sein. Während Förster den knorpeligen Callus nur beim Thier findet, hat Kapsammer[4]) in der jüngsten Zeit das Vorkommen von Knorpel ganz negirt, wenn die Bruchenden ideal gelagert sind. Ich dagegen habe in wohl über 50 Fracturen jedesmal Knorpel ausser in den späten Stadien, wo der Knorpel schon verschwunden ist, gefunden. Allerdings konnte ich bei den von mir gewählten Thieren keinen exacten Verband anlegen, es hätten sich in dieser Hinsicht wohl am besten Vögel geeignet; allein all' das hat keine praktische Bedeutung, da es auch beim Menschen, wie wir durch die Röntgenstrahlen erfahren haben, nicht gelingt, einen idealen Verband anzulegen. Auch die Erzeugung einer complicirten Fractur würde die Deutung der histologischen Befunde noch mehr verschleiern und ist daher nicht räthlich. Zum Theil scheint Kapsammer unvollkommene Fracturen angelegt zu haben, und da halte

1) Strassberg, Zur Entwicklung der Extremitätenknorpel bei Salamandern und Tritonen. Leipzig 1879.

2) Citirt nach Hofmokl, Med. Jahrbücher. 1879. S. 350.

3) Nach Rigal u. Vigual, Sur la formation du cal. Comptes rendus de l'academie des sciences. 1880. p. 1218, soll das Auftreten von Knorpel vom Grad der bestehenden Reizung abhängen.

4) Kapsammer, Virchow's Archiv. Bd. CLII. Heft 1.

Digitized by Google

ich das Fehlen von Knorpel wohl für möglich. Mit meiner Auffassung in Uebereinstimmung wäre auch eine Arbeit Koller's[1]), die dahin führte, dass auch bei den Knochen bindegewebigen Ursprungs, beim Unterkiefer, Jochbogen und beim Schulterblatt der Callus stets knorpelhaltig ist. Einen vermittelnden Standpunkt nimmt Virchow ein, wenn er sagt: Wenn der eine wirklichen Knorpel, der andere ein dem Knorpel analoges Gebilde, der 3. Bindegewebe, der 4. ein eigenthümliches Blastom sah, so ist der Unterschied nicht so gross, als es schien; alle sahen ein Gewebe, das bald mehr dem Knorpel, bald mehr dem Bindegewebe glich. Darin stimme ich mit Kapsammer überein, dass, je dislocirter der Bruch ist, desto grösser auch der Knorpel im Callus ist. Das erste Auftreten des Knorpels, wie es bei Tritonen zu sehen ist (cf. Archiv f. klin. Med. Bd. LXVI. Fig. 5, Taf. III), bei Warmblütern erschwert der grosse Kernreichthum im Gewebe, findet in einem areolären, braun sich färbenden, zarten Gewebe statt etwa am 27. Tage nach geschehener Fractur, indem in dem nicht sehr kernreichen Gewebe blau sich färbende Fibrillen auftreten, die sich vermehren, an einander legen und in dichten Zügen die einzelnen Kerne wie blaue Ringe umziehen, aber immer in einer gewissen Entfernung vom Kern, schliesslich ist das ganze Gesichtsfeld eingenommen von blauen Fasern, die sich aneinander drängen und indem die einzelnen Fasern verschwimmen, wird das Ganze mehr homogen, aus dem sich die braunen Kerne mit einem hellen Hof durch die von den Fibrillen gebildete Kapsel scharf abheben. Neben den blauen sieht man auch aber spärlich rothe Fasern, offenbar Bindegewebsfibrillen das areoläre Gewebe durchsetzen und in den benachbarten Knorpel sich einsenken, wo man sie noch eine Strecke weit verfolgen kann, bis sie in der Grundsubstanz unsichtbar werden. Stets habe ich den Knorpel, sei es in den ersten Stadien, sei es später, unter der äusseren Spindelzellenschicht des Periostes gefunden, nie innerhalb des Markraumes, sondern stets seitlich, dagegen reicht der Knorpel, und dies gilt für Kalt- und Warmblüter, bis an die Bruchränder und kann sich quer über die Bruchlinie ausdehnen, indem eine breite Verbindungsbrücke zwischen den beiden von den Seiten her gewucherten Knorpelmassen innerhalb der beiden Bruchstücke entsteht, in der die beiden Bruchstücke gleichsam stecken. Die Knorpelinseln setzen sich anfangs nicht scharf, später schärfer ab von den kernreichen Spindelzellenzügen des Bindegewebes, wachsen rasch, vielleicht auch durch Confluenz benachbarter Inseln und nehmen in späteren Stadien bereits grosse

1) Koller, Archiv f. Entwicklungsmechanik. 1896. Bd. III. S. 624 656.

Digitized by Google

Flächen ein, aber stets unter dem Periost. Bei den Warmblütern kann man das fibrilläre Gefüge infolge der störenden, starken Kernwucherung weniger gut studiren, hier scheidet sich zwischen den dicht gedrängten Zellen eine hyaline Substanz aus (cf. Archiv. f. klin. Med. Bd. LXVI. Fig. 2, Taf. III), die sich allmählich verbreitert, wodurch die Kerne auseinanderrücken, man kann aber in der hellen Zwischensubstanz auch einzelne Fibrillen, aber weniger deutlich unterscheiden. Wenn nun die Zwischensubstanz grösser geworden ist, wird sie mehr gleichmässig, homogen, die Kerne, um die noch immer etwas Protoplasma liegen bleibt, bekommen offenbar von der hyalinen Zwischensubstanz eine Kapsel, es ist fertiger Knorpel geworden, was bei den Warmblütern schon ca. nach 10 Tagen, bei Tritonen nach 50 Tagen erfolgt. Da der Knorpel nachträglich ossificirt, so bewirkt die Knorpelbildung eigentlich eine verspätete Bruchheilung. Was ist nun eigentlich die Ursache der Knorpelbildung, warum bildet sich an der einen Stelle Knochen, an der anderen Knorpel? Kassowitz[1]) meint, es sei der Druck und die Reibung der Bruchstücke, die zur Knorpelbildung führen, schliesslich auch die Wachsthumsenergie, allein das kann nicht allein das Bestimmende sein, denn ich habe den Beginn der Knorpelbildung einmal bei Tritonen in 1 mm Entfernung von der Bruchfläche gefunden und dann wäre damit nicht genügend erklärt, dass an der Stelle des Abwurfs der Geweihe bei den Hirschen sich eine mächtige Knorpellage entwickelt. Bei meinen Versuchen konnte ich keine bestimmte Regelmässigkeit finden, und ich habe Knorpel gesehen sowohl auf der freien als auf der dem anderen Knochen zugewandten Seite, übrigens ist auch die Beurtheilung einer Fractur ohne Verband hinsichtlich Druckes sehr schwierig. Wenn nun der Knorpel fertig gebildet ist, ziehen vom Periost her in den Knorpel allenthalben leimgebende Fasern, wenigstens färben sie sich nach van Gieson wie alle leimgebenden Substanzen und lösen sich (cf. Archiv f. klin. Med. Bd. LXVI. Fig. 6, Taf. IV), die einzelnen Zellen umgebend, in feine Netze auf; die Zellen des Knorpels, besonders an der Peripherie werden grösser, der Inhalt, das Protoplasma wird gekörnter, in diesen so vorbereiteten Knorpel wachsen vom Rande allenthalben Gefässe mit spärlichem Granulationsgewebe herein, den Knorpel in schmale Bälkchen zerlegend. Am regelmässigsten ist dies zu beobachten an den normalen Epiphysenlinien, findet aber in gleicher Weise bei der Ossification des Knorpels, der endochondralen Ossification statt. Gegen die grossen Knorpelzellen, den grossblasigen Knorpel

1) Kassowitz Med. Jahrbücher. 1879. 1880.

Digitized by Google

wachsen nun die Gefässe, eröffnen die Zellen (Fig. 3, Taf. III. IV. u. Fig. 4, Taf. V. VI), die durch Ansammlung von körnigem Protoplasma um den grossen Kern und auch durch andere Färbung verändert sind, drängen den Kern zur Seite, und während von der Zwischensubstanz schwach violett sich färbende Bälkchen übrig bleiben, verschwinden die Zellen, und der Raum, die primären Markräume, wird ausgefüllt von den Gefässen und dem Granulationsgewebe. Ein Theil der Kerne geht jedenfalls zu Grunde, denn man sieht nachher weniger Kerne, und man sieht auch die noch wohl erhaltenen Contouren der ehemaligen Knorpelzellen, aber ohne Kerne, ein Theil schliesst sich den Bälkchen an und ossificirt mit ihnen seine Form verändernd. Ob ein Theil der Kerne, was seit langem strittig ist, zu Markzellen wird, habe ich nirgends sicher nachweisen können. Man sieht zwar in dem Markgewebe ähnliche Kerne wie die Knorpelzellen haben, aber Uebergänge habe ich nicht mit Sicherheit constatiren können. Brunn[1]) glaubt neben anderen, dass die Knorpelzellen in den Markräumen als Markzellen persistiren und von da zu Osteoblasten umgewandelt werden, ein Theil soll als Knochenkörperchen erhalten bleiben; auch Hofmokl vertheidigt energisch die Entstehung der Markzellen aus Knorpelzellen, auch Gegenbaur und Waldeyer sehen die Osteoblasten als Erzeugnisse der Knorpelzellen an. Die schmalen, durch die Gefässe getrennten, violett gefärbten Knorpelbälkchen verändern sich, färben sich allmählich roth, am intensivsten am Rande, was dafür zu sprechen scheint, dass die Veränderung von den Gefässen kommt; an diese Bälkchen, die sich intensiv roth färben, legen sich dann platte Zellen aus dem Markraum an, die rasch höher werden aber lange unterbrochen bleiben, scheiden Knochensubstanz als Osteoblasten aus und verdicken dadurch schnell die Bälkchen. An den Rändern der Gefässe, an denen man wenigstens an der Spitze eine eigentliche Membran nicht unterscheiden kann, sieht man an der Stelle, wo die Gefässe in die Knorpelzellen eindringen, Anhäufungen von Protoplasma, so dass hier die Wandung der Gefässe dicker erscheint, im weiteren Verlaufe sieht man die normalen Endothelien der Gefässwand. Sowohl bei dieser endochondralen Ossification als bei der eingangs erwähnten Parostose, der Entwickelung des Knochens aus Bindegewebe spielen die Osteoblasten erst eine secundäre Rolle und treten erst spät auf und dienen nur, um den Process der Knochenbildung mehr zu beschleunigen. Bei dieser endochondralen Ossification sieht man selbst am 54. Tage bei Meerschweinchen keine Continuität der Osteoblasten,

1) Brunn, Archiv f. Anatomie. 1874. I. S. 1.

Digitized by Google

während ich dieselbe bei der Parostose des Periostes schon am 5. Tage beobachtete, dass auch das Mark an der Innenfläche der Corticalis sich betheiligt, indem die Zellen ebenso in den Haversi'schen Canälen wuchern, höher werden, sich reihenweise anordnen, kurz sich wie Osteoblasten ansehen, sehe ich an zahlreichen Bildern (Fig. 7, Taf. V. VI). Die unzweifelhaft vorhandene knochenbildende Kraft des Marks, die wenn auch von Maas geleugnet, inzwischen auch experimentell mehrfach bewiesen wurde, ist im Allgemeinen zwar gegen das Periost zurücktretend, das ja hervorragende osteoblastische Function hat, hat aber an und für sich nichts Unwahrscheinliches, da es ja entwicklungsgeschichtlich dem Periost entstammt. Ich stimme überein mit Gegenbaur, Waldeyer und Busch, dass am ausgewachsenen Knochen der Knochen an der Innenfläche der Gefässe und des Markraumes (Fig. 1, Taf. III. IV) eine Auskleidung von Zellen hat, welche als Ueberreste der Osteoblasten zu gelten haben, diese legen sich wie aussen am Periost an die neugebildeten Zapfen des jungen Knochen, vielleicht etwas später als beim periostalen Knochen an. Das Blut ist indifferent und betheiligt sich sicher nicht, wie Maas meinte, am Aufbau des neuen Knochens; man findet in den früheren Stadien alle Erscheinungen der Resorption, aber noch nach 2 Monaten restirende Spuren. Dass Blut in sich auflösenden Knorpel sich bildet, habe ich auch nicht gefunden, ebenso nichts von einer Betheiligung der umgebenden Weichtheile, wie Billroth und Gurlt angenommen haben. Das ist möglich, dass die umgebenden Weichtheile durch stärkere Bindegewebswucherung zur Verdickung des Periostes beitragen, die Muskeln interstitiell wuchern, fibrös werden, die Nerven und Gefässe sich mit verdickten Scheiden umgeben. Die Muskeln werden von den neugebildeten Knochenbälkchen nie umschlossen, sondern nur verdrängt. Zu einer gewissen Zeit ist aller Knorpel ossificirt und verschwunden, und dann hört auch alle Beweglichkeit auf, was mit der Kassowitz'schen Ansicht von der Entstehung des Knorpels übereinstimmen würde, inzwischen sind mächtige Lager spongiösen Knochens entstanden. Bei den Tritonen ist dieser Process langsamer und noch nach 75 Tagen nach geschehener Fractur findet man am Knochen keine Reaction, hier scheint auch später die Bildung periostalen Knochens zu überwiegen, und zwar setzt sich der Knochen nicht geflechtartig, sondern mehr schichtweise unter dem Periost am alten Knochen an als dicke rothe Lagen mit spärlichen grossen platten Knochenkörperchen, die dem umgebenden Periost entstammen. Gleichzeitig wird der alte Knochen durch das eindringende zellreiche periostale Bindegewebe in zahl-

Digitized by Google

reiche Bälkchen zerlegt. Dann leiten sich Resorptionsprocesse ein, die jedenfalls zu den Blutgefässen in engster Beziehung stehen und in geringem Grade schon von Anfang an bestehen und die alten Knochenbruchenden erweichen, sie aushöhlen, so dass dieselben ein zackiges Aussehen bekommen (Fig. 6, Taf. III. IV). Ob bei diesem Vorgange die Milchsäure oder die Kohlensäure das wirksame Agens darstellt, will ich bis zur Ausführung weiterer Untersuchungen an anderen Objecten unbeantwortet lassen, jedenfalls spielen die in nächster Nähe reichlichen Gefässe eine wichtige Rolle. Ob die Riesenzellen — deren Herkunft noch ganz unklar ist und die nach Kölliker von den Osteoblasten, nach Billroth von den Adventitiazellen der Gefässe, nach Recklinghausen, Nasiloff von weissen Blutkörperchen, nach Rustizky von zusammengeflossenen Markzellen, nach Bredichin, Klebs und Rindfleisch von frei gewordenen Knochenzellen stammen sollen — hierbei allein eine so wichtige Rolle spielen, möchte ich vorläufig einem gelinden Zweifel unterziehen, da die Zahl der gefundenen Riesenzellen eine verhältnissmässig sehr kleine ist gegenüber den zahlreichen Resorptionsgruben, den Howship'schen Lacunen, die meist nach meinen Befunden leer sind. Die Resorption des Knochens ist noch ziemlich im Dunkeln und ist daher jeder Beitrag wünschenswerth.

Zum Schlusse obliegt mir die angenehme Pflicht, Herrn Geheimrath Dr. v. Kupffer für die Ueberlassung eines Arbeitsplatzes sowie den beiden Assistenten, Herrn Prosector Dr. Böhm und Herrn Privatdocent Dr. Neumayer für ihr stetiges, bereitwilliges Entgegenkommen zu danken.

Erklärung der Abbildungen auf Tafel III—VI.

Fig. 1. 5 Tage alter Knochenbruch beim Meerschweinchen. *p* Periost. *m* Mark. *nk* neue Knochenwucherung. *C* alte Corticalis. *T* epithelähnliche Beschaffenheit der Zellen an der Innenfläche der Corticalis im Markraum, der neuen Knochenbildung vorausgehend. Vergrösserung 110fach.

Fig. 2. 5 Tage alter Knochenbruch beim Meerschweinchen. *p* Periost. *m* Mark. *nk* neue Knochenwucherung. *C* alte Corticalis. Vergrösserung 110fach.

Fig. 3. Ossification der Epiphysenlinie bei einem 13 Tage alten Knochenbruch des Meerschweinchens. Vergrösserung 120fach.

Fig. 4. Ossification der Epiphysenlinie bei einem 13 Tage alten Knochenbruch des Meerschweinchens. Vergrösserung Immers. 820fach.

Fig. 5. 11 Tage alter Knochenbruch beim Meerschweinchen. Ossification im Markraum. *kbr* alte Knochenbruchenden. *C* alte Corticalis. *nm* normales Mark. *mk* Markossification. Vergrösserung 90fach.

Fig. 6. 8 Tage alter Knochenbruch beim Meerschweinchen. Zackige Resorption der Knochenbruchenden. *Z* Riesenzellen. *C* alte Corticalis. *bl* Blutreste, in die das Bruchende taucht. Vergrösserung 170fach.

Fig. 7. 5 Tage alter Knochenbruch beim Meerschweinchen. Wucherung des Endothels der Haversi'schen Canäle. *C* alte Corticalis. Vergrösserung 680fach.

Digitized by Google

Digitized by Google

Fig. 2.

Fig. 1.

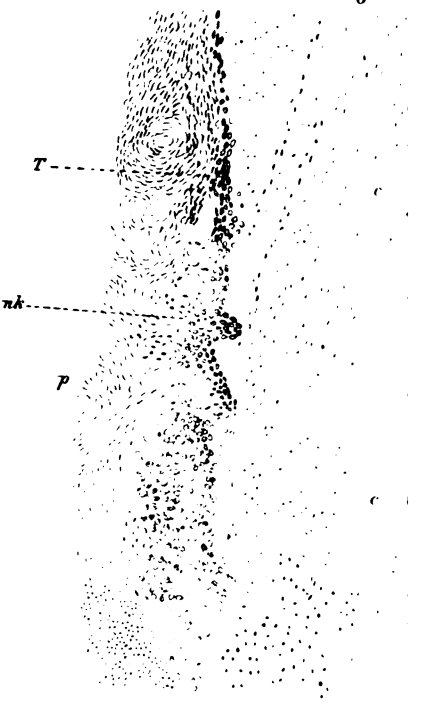

Fig. 6.



Ziegler.

Digitized by Google

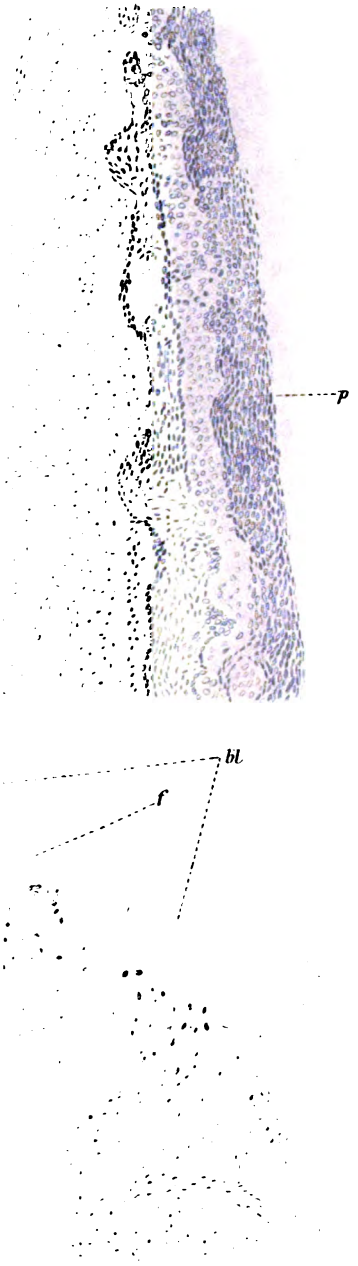

Fig. 3.

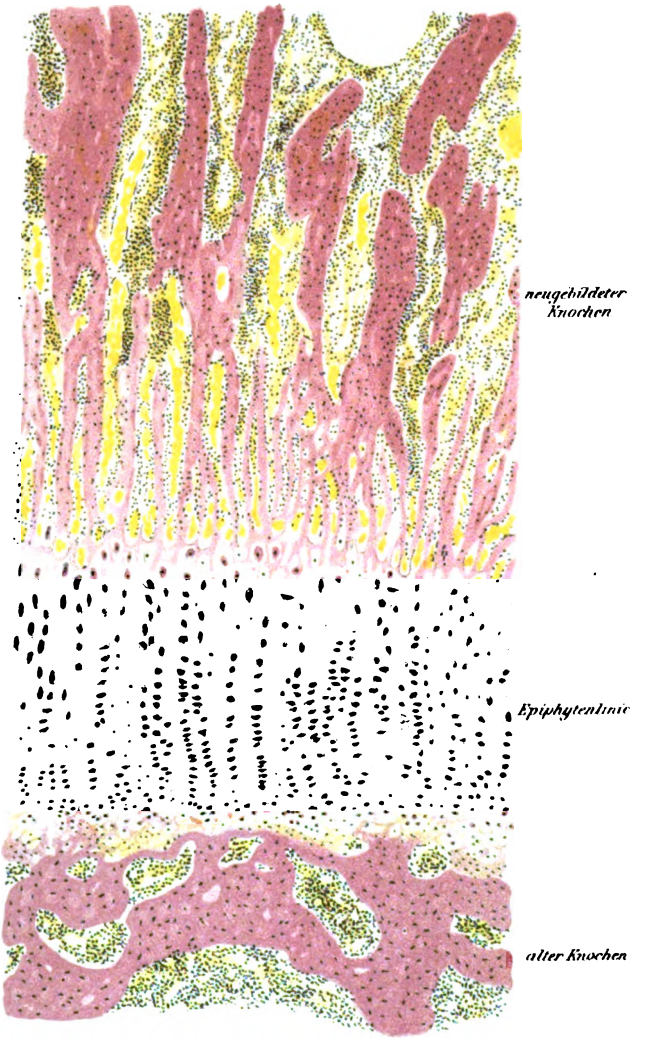

Digitized by Google

Digitized by Google

Digitized by Google



Fig. 5.

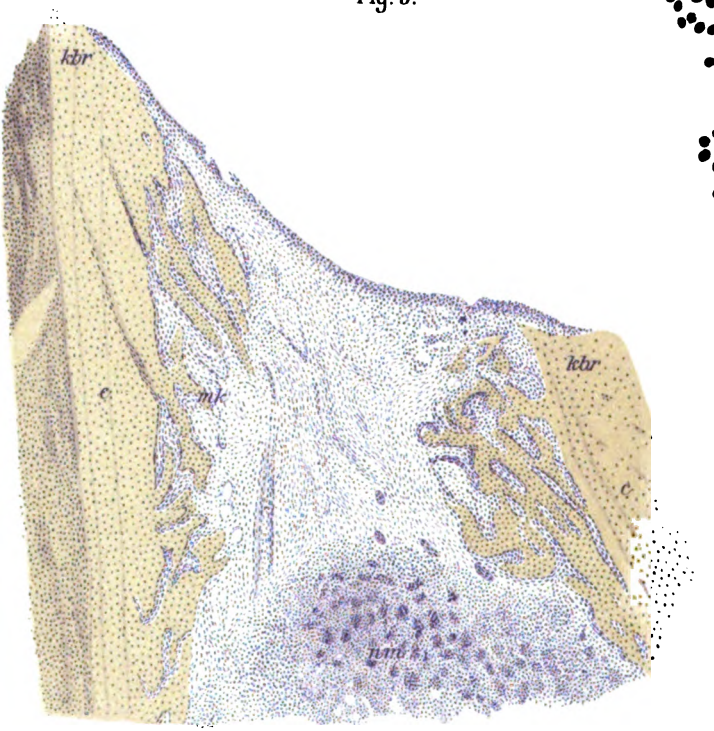

Verlag von F. C. W

Digitized by Google

Fig. 7.

Fig. 4.

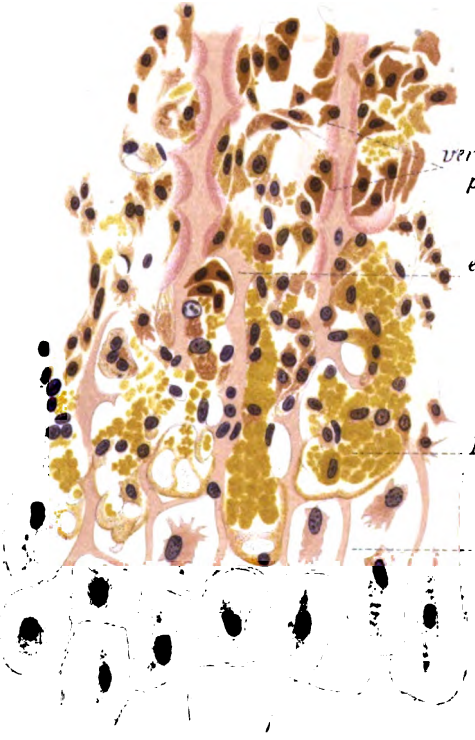

Digitized by Google

Digitized by Google

XIII.

Ein seltener Fall von Magenresection.

Von

Prof. Dr. Felix Franke,

Chefarzt des Diakonissenhauses Marienstift zu Braunschweig.

Eine von mir vor einiger Zeit ausgeführte Magenresection bietet, was den Befund vor und während der Operation, die bei der Operation auftretenden Complicationen und dadurch bedingte Operationsweise, den Verlauf nach der Operation und namentlich das Alter des betreffenden Kranken betrifft, soviel interessante Einzelheiten, dass ich es für gerechtfertigt halte, den Fall zu veröffentlichen.

Der 79jährige Rentner August H. von hier, dessen Arzt ich bin und den ich im Laufe der letzten 7 Jahre zweimal in der Chloroformnarkose operirt habe, das eine Mal wegen Fingerverletzung mit folgender Gelenkvereiterung und Phalangennekrose, das zweite Mal behufs Radicalheilung einer grossen und lästigen Hydrocele, ein noch ziemlich rüstiger Herr, liess mich am 22. August vorigen Jahres zu sich bitten wegen seit einiger Zeit bestehender Minderung seines sonst guten Appetits; andere Beschwerden hatte er nicht zu klagen, weder Druckgefühl, noch Schmerzen in der Magengegend, höchstens ein leichtes Vollsein des Magens nach dem Essen.

Ich fand bei dem nicht ganz so gesund wie sonst, aber durchaus nicht blass aussehenden Kranken ausser einer mässig belegten Zunge nichts Abnormes, insbesondere keine stärkere Abmagerung, keine Schmerzen oder sonst unangenehme Empfindung in der Magengegend auf Druck, keine Auftreibung oder Geschwulst daselbst. Der Stuhl war leicht angehalten. Die sonstigen inneren Organe erschienen gesund.

Bei diätetischer und medicamentöser Behandlung (Chinawein, später, als ich einen Tumor fühlte, Salzsäure, Condurango-Elixir nach Immermann, Tct. nucis vomicae, die am besten auf den Appetit wirkte) stellte sich in den nächsten Wochen eine Besserung des Appetits ein, wurde die Zunge reiner und die Gesichtsfarbe und das ganze Aussehen des Kranken besser. Das hatte mich aber nicht abgehalten, regelmässig die Magengegend genau abzutasten, da ich namentlich auch mit Rücksicht auf den Umstand, dass ein Bruder des Kranken an Magenkrebs gestorben war, von Anfang an Verdacht auf Krebs hegte. Schon am 1. September glaubte ich eine allerdings undeutliche Resistenz im linken Epigastrium zu fühlen, beim nächsten Besuche, am 5., fühlte ich einen kleinen Knoten,

Digitized by Google

der mir am 9. September deutlicher erschien, am 14. September grösser und am 19. September ganz deutlich unterhalb des linken Rippenbogens, etwa 5—6 cm seitlich von der Mittellinie fühlbar war und auf stärkeren Druck leicht schmerzte. In den nächsten Tagen erhob ich stets denselben Befund, und auf Grund desselben und in der Annahme, dass es sich um einen noch kleinen Tumor handeln könne, machte ich dem Kranken Mittheilung von meiner Ansicht über das Leiden, dass es nämlich höchstwahrscheinlich bösartiger Natur sei und nur eine Operation wirklich helfen könne. Als Sitz der Geschwulst glaubte ich den Magenfundus oder das Netz bezeichnen zu dürfen; das aus dem Grunde, weil die Geschwulst sich bei der Athmung nicht deutlich verschob und weil ich sie stets an der oben bezeichneten Stelle fühlte, nicht nach unten, wenig nach rechts und links, sowie nach oben verschieben konnte. Wendete ich bei dem Versuche grössere Kraft an, so spannte der Kranke die Bauchdecken und vereitelte dadurch meine diagnostischen Absichten. Von einer Ausheberung, sowie Aufblähung des Magens nahm ich Abstand, um den alten Herrn nicht unnöthig zu quälen, und in der Ueberzeugung, dass ich in diesem Falle durch sie keine besondere Förderung in der Diagnosestellung mehr erhielte.

Ohne besonderes Zureden von meiner Seite entschloss sich der Kranke, der lieber schnell infolge einer Operation zu Grunde gehen, als langsam am Krebs hinsterben wollte, zur Operation.

Ich nahm die Operation unter sehr vorsichtiger Chloroformnarkose, die mit Aethernarkose abwechselte, am Morgen des 2. October ohne vorhergehende Magenausspülung vor. Schrägschnitt links von der Mittellinie, 2 cm vom Rippenbogen entfernt und diesem parallel, legte den Magen frei und erlaubte vom unteren Wundwinkel aus in der Tiefe einen grösseren Tumor zu fühlen, den ich aber erst nach Verlängerung des Schnitts nach unten bequem fassen und vorziehen konnte. Der Tumor entpuppte sich als ein Carcinom der Curvatura minor, das bis dicht an den Pylorus reichte und also eine Umkippung des Magens nach links unten vorn bewirkt hatte. Drüsenschwellung fehlte. Trotz der Beweglichkeit des Tumors verzichtete ich mit Rücksicht auf das hohe Alter des Kranken zunächst auf die Resection des Magens und legte nach doppelter Abbindung des Netzes an der grossen Curvatur eine Gastroenterostomosis an der hinteren Magenwand an, möglichst weit vom Tumor entfernt. Da zwei bereitgelegte Murphyknöpfe bei nochmals von mir vorgenommener Probe versagten, musste ich die Anastomose mittels Naht (Seide) anlegen. Nach beendeter Operation liess der gute Verlauf der Narkose (ruhige Athmung, sehr geringer Chloroformverbrauch) die Resection sehr verlockend erscheinen. Sie wurde ausgeführt, Duodenum und Magen für sich vernäht, ersteres mittels Tabaksbeutelnaht und darüber angelegter seromusculöser Schnürnaht, die den Stumpf der ersteren eingestülpt erhielt, letzterer mittels stärkerer, die ganze Magenwand fassender, in 3 Absätzen durchgeführter fortlaufender Naht, über der ich noch eine ebensolche Serosamuscularisnaht anlegte, sie an einzelnen Stellen durch Knopfnähte sichernd, weil die Magenwand an dieser Stelle beim Anspannen etwas eingerissen war. Zu meinem Schrecken sah aber nach Beendigung dieser Naht die pylorus-wärts über der Anastomosisöffnung gelegene eine Hälfte der Magenwand so blassbläulich aus, dass ich für die Naht doch noch fürchtete. Schnell

Digitized by Google

entschlossen zog ich deshalb das Netz von links her über das freie Magenende herüber und nähte es nach hinten herum an den Magen durch eine Anzahl einzelner Knopfnähte bis zum Darm hin an, es sogar an diesem durch ein paar Nähte festheftend. Da erlebte ich, als ich nun den Magen reponirte, wieder eine neue Ueberraschung, indem ich sah, wie das abführende Darmende am Magen scharf abgeknickt wurde. Der dadurch drohenden Gefahr begegnete ich durch eine in kaum 3 Minuten mittels fortlaufender, in 2 Etagen angelegter Naht ausgeführte Anastomose zwischen der zu- und abführenden Darmschlinge.

Nachdem ich nun noch schnell die Toilette des Wundgebietes, das durch sterile Leinwandtücher und in heisse Kochsalzlösung getauchte Gazecompressen, wie jetzt immer bei derartigen Operationen, abgeschlossen war, gemacht und die Bauchfellwunde mittelst fortlaufenden Catgutfadens geschlossen hatte, fühlte ich mich, zumal die Narkose gut verlaufen war, begreiflicherweise etwas erleichtert. Es folgte die Muskel- und Hautnaht und Heftpflasterverband. Die Dauer der Operation betrug $2^1/_2$ Stunden.

Der Verlauf war, soweit das Operationsgebiet in Frage kam, ein ausgezeichneter. Es trat ausser einer leichten blutigserös-eitrigen, von einem den Muskel vereinigenden Catgutfaden ausgehenden Absonderung aus einer Stelle der Hautwunde nicht die geringste Reaction von Seiten der Bauchwunde oder des Magens oder Darmes auf, weder erfolgte Aufstossen noch Erbrechen. Die Hautnaht (Zwirn) wurde am 6. Tage nach der Operation entfernt.

Die Ernährung fand in den ersten drei Tagen durch Klystiere statt. Vom 4. Tage an erhielt der Kranke esslöffelweise in einzelnen Absätzen Milchmehlsuppe, die ich für solche Fälle wegen der Gerinnung der Milch in feineren Flocken der reinen Milch vorziehe, und Citronenlimonade zur Stillung des trotz reichlicher Kochsalzklystiere grossen Durstes. Am 6. Tage wurde etwas feiner Kartoffelbrei, am 7. Tage geschabtes Fleisch, am 8. Ei, Kalbskern und Zwieback, am 9. Taube, Gandersheimer Käse und feine Mettwurst gereicht, u. s. f.

Grosse Besorgniss und in der Folge viel Mühe verursachte eine am 2. Tage sich meldende Lungenentzündung, die ich erst am 3. Tage als solche feststellte, und deren Folge ein kleines, aber schwer septisches Empyem.

3. October. Keine Klagen, aber Temperatur Mittags erhöht ($39{,}5^0$), Puls sehr beschleunigt, sehr unregelmässig, etwas schwach, Athmung sehr beschleunigt. Leib weich; druckempfindlich. Ueber der rechten Lunge hinten unten etwas verschärftes Athmen. Ich liess sofort jedem Klystiere (5—6 täglich) einen Esslöffel eines Digitalisinfuses (2 : 150,0), einer Lösung von 7 g Natr. salicyl. und 3 g Antipyrin auf 150 g Wasser und ausserdem 15 Tropfen Liqu. Ammonii anis. zusetzen.

4. October. Temperatur früh $37{,}5^0$, Abends $39{,}5^0$, Puls 160—180, öfters aussetzend und ganz unregelmässig, schwach, aber doch etwas voller, als am 3. Hinten rechts unten geringe Dämpfung, verschärftes Athmen, spärliche feine Geräusche. Allgemeinbefinden subjectiv gut.

Vom 5. October an trat Besserung ein, am 6. war die Temperatur Abends normal, der Lungenbefund normal, aber der Puls noch sehr beschleunigt, 140, aber regelmässig und kräftig. Medication ausgesetzt.

Digitized by Google

Der Puls ging in den nächsten Tagen auf 96 Schläge in der Minute herab.

Am 10. October Temperatur Abends wieder erhöht, 38,1°, Athmung beschleunigt, aber Puls nur zwischen 98 und 100. Rechts hinten unten wieder verschärftes Athmen mit bronchialem Beiklang. Sofort Digitalis und Natr. salicyl. cum Antipyr. wieder gegeben.

11. October. Temperatur Abends 39,1°, 12. October. 38,3°. Puls ruhig 80—96. Digitalis ausgesetzt. Pat. wurde auf eine Stunde in den Sessel gesetzt. Athemübungen.

14. October. Temperatur 36,4°. Allgemeinbefinden sehr gut. Rechts hinten unten noch etwas verschärftes Athmen und etwas feines Rasseln.

16. October. Temperatur wieder auf 38,2° gestiegen, Puls 100, Athmung sehr beschleunigt. Rechts hinten unten Dämpfung, Bronchialathmen, schleimig-eitriger Auswurf. Verordnung: Natr. salicyl. c. Antipyr. Terpentin-Priessnitz-Umschlag um die Brust, Athemübungen.

In den nächsten Tagen sank die Temperatur zur Norm herab, aber der Lungenbefund blieb der gleiche, das Allgemeinbefinden wurde trotz energischer Zuführung von Nahrung schlechter.

Eine am 20. October vorgenommene Probepunction rechts hinten unten ergab grünlich-gelben Eiter. Sofort wurde unter Nirvanin-Anästhesie das Empyem mittels des Dieulafoy entleert, die Höhle mit sterilem Wasser ausgespült und dann auf 10 Minuten mit 5 proc. Formalin, Glycerin gefüllt. Temperatur Abends 39,5°. Nach diesem Eingriff blieb die Temperatur in den nächsten Tagen normal, das Allgemeinbefinden hob sich, nur war der Kranke immer sehr matt.

27. October. Klagen über Schmerzen und Stiche in der rechten Seite beim Athmen. Temperatur, Abends zuvor 38°, beträgt früh 38,5°, Puls 110, etwas schwach. Ausgesprochene Dämpfung an der Punctionsstelle. Ich nahm sofort in leichter Chloroformnarkose die Resection einer Rippe vor und entleerte gegen ½ Liter Eiter und gallertartige Massen. Tamponade und Drainage. Temperatur Abends 39,2°.

Danach trat wieder Besserung ein, vom 31. October an aber wieder eine Verschlimmerung mit leichten abendlichen Temperatursteigerungen, morgendlichen subnormalen Temperaturen, Oedem der Füsse und Unterschenkel (Urin ohne Eiweiss), grosse Mattigkeit.

Am 5. November liess sich ein Abscess unterhalb der Resectionsstelle nachweisen, der sofort breit gespalten wurde nach Nirvanin Einspritzungen. Er stand mit der Empyemhöhle in Verbindung.

Die nach diesem Eingriffe sich einstellende schnelle Besserung wurde am 8. November noch einmal unterbrochen durch einen am Abend auftretenden Schüttelfrost bei 40,2° Temperatur, verbunden mit starker Benommenheit und Delirien. Temperatur am 9. November früh 38,2°. Beim Verbandwechsel fand sich eine leichte Röthung und Schwellung unterhalb des unteren Endes des am 5. November gemachten Schnittes; eine Verlängerung desselben ergab wieder eine Eitersenkung zwischen Haut und Rückenmusculatur. Nach ausgedehnter Eröffnung des Herdes bis ins Gesunde, sorgfältiger Reinigung und Tamponade erfolgte von nun an eine anfangs langsam, dann aber schnell fortschreitende Besserung, so dass der Kranke am 1. December mit gut granulirenden, durch Secundärnaht

Digitized by Google

verkleinerten Wunden entlassen werden konnte. Am 10. Januar besuchte er mich zum letzten Male in der Sprechstunde, um von mir als geheilt entlassen zu werden.

Um nun kurz auf einige Einzelheiten der berichteten interessanten Krankengeschichte einzugehen, möchte ich zuerst über das ihr zu Grunde liegende Leiden bemerken, dass es sich um eine schon ziemlich ausgedehnte Geschwulstbildung gehandelt hat. Das resecirte und in Formalinlösung aufbewahrte Magenstück hat eine Länge von 9 cm an der kleinen, von gegen 12 cm an der grossen Curvatur. Der Krebs, ein Markschwamm, sitzt so an der kleinen Curvatur, dass die grössere Hälfte nach vorn liegt, und hat eine Ausdehnung von 8 cm in der Längsrichtung des Magens, 11 cm in der Querrichtung. Wenn auch an verschiedenen Stellen Wülste erzeugend, die bis zu 2,5 cm Dicke erreichen (mit Einschluss der ganzen Magenwand), so bildet er doch im Ganzen eine mehr flache Wucherung. In der Mitte derselben ist das oberflächliche Gewebe geschwürig zerfallen.

Man könnte erstaunt sein, dass diese grosse Geschwulst keine erheblichen Krankheitserscheinungen hervorrief, nichts Anderes als etwas Appetitlosigkeit und eine kaum bemerkbare Abmagerung verursachte, wenn wir nicht aus häufiger Erfahrung wüssten, dass oft selbst sehr ausgedehnte Krebswucherungen im Magen lange bestehen können, ohne hervorstechende Krankheitserscheinungen zu erzeugen, falls sie nicht gerade am Pylorus sitzen und diesen verengen. Und wie in anderen ähnlichen Fällen konnte man auch in dem vorliegenden beobachten, dass bei geeigneter sorgfältiger Behandlung die Krankheitserscheinungen sich sogar vorübergehend besserten, die Appetitlosigkeit etwas nachliess und das Allgemeinbefinden sich, wenn auch nur allmählich, etwas hob. In letzterer Beziehung muss ich es allerdings dahin gestellt sein lassen, ob nicht die psychische Einwirkung der Behandlung von einem gewissen Einfluss gewesen ist. Auch dieser Fall lässt wieder einmal erkennen, was gerade in den letzten Jahren von verschiedenen Seiten hervorgehoben wurde, dass die Hauptbedeutung des Magens vielleicht nicht in der Richtung der Verdauungsthätigkeit liegt, sondern dass er in erster Linie als Reservoir für die eingeführten Speisen zu dienen scheint, das verhindern soll, dass der Darm auf einmal von grossen Speisemengen überfluthet wird.

Eine weitere Eigenthümlichkeit und hohes praktisches Interesse bietet mein Fall durch die Lagerung des Tumors. Weder bei seiner Palpation von aussen, noch vor seiner genaueren Prüfung gleich nach Eröffnung des Leibes hatte ich vermuthet, dass diese soweit nach links liegende Geschwulst mit der Pylorusgegend in Verbindung

Digitized by Google

stehe. Wohl wissen wir aus vielfachen Beobachtungen, dass der carcinomatöse Pylorus und dessen Nachbarschaft eine sehr verschiedene Lage im Leibe einnehmen kann, bald sehr hoch oben unter der Leber oder an normaler Stelle sitzt, bald tiefer bis unter den Nabel, ja fast bis zur Symphyse[1]) sinkt, weiter nach rechts, bisweilen auch links von der Mittellinie gefunden wird, aber die in meinem Falle gefundene Lage muss als eine der seltensten bezeichnet werden. Am ehesten hätte man mit Rücksicht auf diese Lage an einen Tumor des Dickdarms denken müssen. Ich glaubte diesen aber wegen des Mangels irgend einer sonstigen auf eine solche Geschwulst hindeutenden Erscheinung ausschliessen zu dürfen, und habe aus diesem Grunde auch die Aufblähung des Dickdarms, die mir sonst schon recht gute Dienste geleistet hat, unterlassen. Auffällig wie die Lage der Geschwulst war auch der Mechanismus ihrer Entstehung. Die Geschwulst hatte nicht einfach den Magen so tief heruntergezogen, sondern sie war nach vorn und links unten übergekippt, sodass der rechtsgelegene Theil der oberen hinteren Magenfläche zur vorderen wurde. Die Erkennung dieser Lage war für mich auch nach Eröffnung des Leibes im ersten Augenblicke um so schwieriger, als naturgemäss diese Fläche vom kleinen Netz überzogen war, das ich aber an dieser Stelle gar nicht erwarten konnte und deshalb für das grosse Netz hielt. Weshalb und wodurch diese eigenthümliche Verlagerung entstanden ist, die ja, wie der Augenschein lehrte, nicht durch etwaige Verwachsungen mit der Umgebung, Schrumpfungen, Zug unterliegender Organe hervorgerufen war, ist mir bis heute nicht klar geworden. Jedenfalls aber ist sie von hohem diagnostischen Interesse.

Und für die Operation war sie von grossem Werthe, weil sie sie ganz wesentlich erleichterte. Der Magen und das Duodenum liessen sich ziemlich leicht vorziehen, sodass ich z. B. den Verschluss des Duodenums bequem ausführen konnte, ohne den Schnitt nach der Mittellinie nach rechts verlängern zu müssen.

Wie der oben gegebene Operationsbericht zeigt, gestaltete sich die Operation zu einer ziemlich verwickelten, und sie dürfte wohl wegen einer solchen Combination verschiedener Eingriffe, wie sie in einer Sitzung meines Wissens noch bei keiner Magenoperation stattgefunden hat, ein gewisses Interesse beanspruchen. Als besonders

1) Steudel (die in den letzten Jahren an der Czerny'schen Klinik ausgeführten Magenoperationen und die Endresultate der früheren Operationen. Beiträge zur klin. Chirurgie. Bd. XXIII) führt sogar einen Fall an, in dem bei einem jungen Mädchen der nicht dilatirte, nicht krebsig erkrankte Magen auf der linken Seite in typischer Senkrechtstellung bis zum Poupart'schen Bande reichte (S. 395).

Digitized by Google

wichtig erscheint mir die Deckung nicht nur der Nahtlinie am Magen, sondern des ganzen Magenstumpfes bis hinten herum nach dem Darm durch das Netz. Bei dieser Netzplastik schwebten mir die Beobachtung Braun's[1]), nach der das Netz kleine Theile der Magenwand ersetzen kann, und die Versuche Tietze's[2]) und Enderlen's[3]) vor Augen, und ich ging bei ihr von dem Gedanken aus, dass das Netz nicht nur die Magennaht sichern und einen etwaigen gangränösen Verlust eines Theils der Magenwand ersetzen sollte, sondern dass ihm in erster Linie die Aufgabe zufallen sollte, durch Verwachsung mit der Magenwand und Ueberleitung von Blut in sie, — also das umgekehrte Verhältniss wie bei der operativen Behandlung der Lebercirrhose durch Annähen des Netzes an die Bauchwand nach Talma, — die gefürchtete Gangrän zu verhindern. Ob durch diese Netzplastik die Gangrän verhütet ist oder auch ohne sie ausgeblieben wäre, wage ich nicht zu entscheiden. Jedenfalls freue ich mich über den guten Ausgang der Operation umsomehr, als ich die Befürchtung hegte, das Netz könnte durch Zug infolge seines Gewichts oder Schrumpfung den Magen zu sehr comprimiren, und namentlich die Magengegend gegen die Anastomosenöffnung drücken und sie auf diese Weise temporär oder dauernd schliessen.

Zu dem Gelingen der Operation hat gewiss zu einem grossen Theile die angelegte Enteroanastomose beigetragen. Bei ihrer Wichtigkeit für die Ausschaltung des bekannten Circulus vitiosus nach der Gastroenterostomosis, von der ich mich persönlich wiederholt überzeugt habe, und der Leichtigkeit ihrer Anlegung, die in wenigen Minuten erfolgen kann, habe ich die Absicht, sie von nun an möglichst in jedem Falle von Gastroenterostomosis auszuführen. Man kann dann die bogenförmige Anheftung der Darmschlinge, wie ich sie seit 1892 regelmässig und in noch ausgiebigerer Weise, als Kappeler[4]) es vorschlägt, geübt habe[5]), unterlassen, und hat dann nicht einmal mehr Zeit zu der ganzen Operation nöthig als früher, ganz abgesehen da-

1) H. Braun, Ueber den Verschluss eines perforirten Magengeschwürs durch Netz. Centralbl. f. Chirurgie. 1897. Nr. 27.

2) A. Tietze, Experimentelle Untersuchungen über Netzplastik. Beiträge zur klin. Chirurgie. Bd. XXV.

3) Enderlen, Ueber die Transplantation des Netzes auf Blasendefecte. — Ueber die Deckung von Magendefecten durch transplantirtes Netz. Deutsche Zeitschr. f. Chirurgie. Bd. LV.

4) Kappeler, Erfahrungen über Gastroenterostomie. Deutsche Zeitschrift f. Chirurgie. Bd. XLIX.

5) F. Franke, Discussion zu den Vorträgen über Magenchirurgie. Verhandlungen der Deutschen Gesellschaft für Chirurgie. 28. Congress. 1899. I. S. 98.

Digitized by Google

von, dass die beanspruchten 3—5 Minuten gar nicht ins Gewicht fallen.

Ein ganz hervorragendes Interesse bietet mein Kranker durch sein hohes Alter, den trotz des Alters und des Bewusstseins, eventuell einer sehr schweren Operation entgegenzugehen, — ich hatte die Gefahren derselben, zumal da ich nur ungern an sie heranging, nicht verschwiegen, — bewiesenen Muth und die Zähigkeit seiner Natur. Soviel ich durch Umschau in der Litteratur habe feststellen können [1]), hat kaum ein operirter Magenkranker die Mitte der 60. überschritten, und in diesem Alter sind schon die Gefahren der Operation sehr gross, wie z. B. eine Zusammenstellung Steudel's [2]) aus der Heidelberger Klinik ergiebt. Von 10 in ihr angeführten Operirten, die im Alter von 60—65 Jahren standen [3]), haben nur 3 die Operation, ohne Ausnahme keine Resection, sondern nur die ungefährlichere Gastroenterostomosis, überstanden. Von den 7 Gestorbenen sind 5 einer Pneumonie erlegen, der Hauptgefahr für so alte Magenoperirte.

Und diese Gefahr bedrohte auch meinen Kranken. Wenn er sie nun glücklich überstanden hat, so verdankt er das ohne Zweifel in der Hauptsache seiner immer noch verhältnissmässig grossen Rüstigkeit, zum Theil vielleicht auch der höchst sorgfältigen und von mir nebenbei controlirten Narkose, während welcher trotz der langen Dauer der Operation nur gegen 30 g Chloroform und etwa 80—100 g Aether verbraucht wurden, möglicher Weise aber auch zum Theil der von mir sofort eingeschlagenen Therapie, auf deren Schilderung in der Krankengeschichte ich wohl verweisen darf.[4]) Dass der alte Herr bei seinem Alter von 79 Jahren und bei einem unregelmässigen, schwachen Puls von 160—180 Schlägen in der Minute so schwere Gefahren nach einer so eingreifenden Operation doch noch glücklich überstanden hat, muss trotz alledem doch beinahe wie ein Wunder erscheinen. Man vergleiche z. B. nur den eben angeführten Bericht

1) Das ganze litterarische Material habe ich aus Mangel an Zeit nicht durchsehen können.

2) Steudel, a. a. O.

3) Die einzige 66 Jahre alte Kranke nehme ich hier aus, da bei ihr nur eine einfache Probelaparotomie vorgenommen wurde. Mikulicz hat bei einer 69jährigen Frau mit Erfolg die Gastroenterostomie ausgeführt (s. v. Chlumsky, Ueber die Gastroenterostomie. Beiträge zur klin. Chirurgie. Bd. XX).

4) Es ist vielleicht nicht überflüssig, darauf hinzuweisen, dass ich schon seit Jahren zur Bekämpfung der Pneumonie mit grossem Vortheil wie im vorliegenden Falle Digitalis in Verbindung mit Natr. salicyl. und Antipyrin gebe, welcher Mischung je nach dem Pulse und sonstigen Erscheinungen noch Nitroglycerin (0,02 auf die Mixtur von 150 g) und Liqu. Ammonii anis. zugesetzt wird.

Digitized by Google

Steudel's aus der Czerny'schen Klinik. Von den sämmtlichen 20 verstorbenen Magenoperirten sind nicht weniger als 15 einer Pneumonie und zwar dieser allein erlegen, und nur 3 von allen 18 an Pneumonie Erkrankten sind genesen.

Ich beabsichtige nicht, mich an dieser Stelle auf eine Untersuchung über den Grund dieser Häufigkeit der Pneumonie gerade nach Magenoperationen einzulassen, möchte aber doch darauf hinweisen, dass auch in dieser Beziehung mein Fall Beachtung verdient, und zwar deswegen, weil fast alle gewöhulich der Herbeiführung einer solchen Pneumonie angeklagten Möglichkeiten wegfallen: der Magen war leer bei der Operation, es erfolgte auch nicht das geringste Erbrechen, Würgen oder Räuspern, weder während, noch nach der Narkose. Der Verbrauch der Narcotica, insbesondere auch des Aethers war ein äusserst geringer, die Narkose gut, aber nicht zu tief, es fand keine Abkühlung des Körpers während der Operation statt, da nur gerade die Wunde frei lag, sonst aber der Körper gut und warm eingehüllt und bedeckt war, der Kranke litt nicht an der geringsten katarrhalischen Störung. Nach genauer Berücksichtigung aller in Betracht kommenden Factoren möchte ich mich am ehesten der Ansicht Steudel's [1]), der die Frage einer eingehenden Besprechung unterzogen hat, anschliessen, wonach die Schuld in den meisten Fällen dem fest angelegten Verbande beizumessen ist. Die von Steudel zur Begründung seiner Annahme ausführlich dargelegten Gründe dürften um so eher für meinen Fall zutreffen, als mein Kranker einen festen Verband bekommen hatte und, wie es der Annahme Steudel's entspricht, schon am 2. Tage erkrankte. Ich darf aber nicht verschweigen, dass, nachdem ich seit weit über einem Jahre keine Pneumonie nach Operationen beobachtet hatte, dieser Fall gewissermaassen als Einleitung zu einer förmlichen kleinen Hausepidemie bezeichnet werden kann, die sich bis zum März d. J. hin erstreckte und mir natürlich viel Sorgen machte, zumal da zwei Operirte der Pneumonie erlagen (1 Gastroenterostomie bei gutartiger Stenose, 1 Uterusexstirpation per vaginam wegen unstillbarer Metrorrhagien infolge von polypöser Endometritis). Mit Rücksicht auf diese häusliche Epidemie und auf den Umstand, dass auch Kranke befallen wurden, bei denen Luft nicht in die Bauchhöhle gelangt ist (1 Sequestrotomie des Oberschenkels, Auskratzung des Uterus mit nachfolgender Chlorzink ätzung) oder mit fast absoluter Sicherheit wieder entfernt wurde (1 Ovariotomie, 1 Annähung der nach hinten zur Schlinge gebogenen Lig. rotunda an die hintere Uteruswand [eigene Methode] zur Be-

1) Steudel, a. a. O., S. 386.

Digitized by Google

hebung der Retroflexio uteri, 1 Uterusexstirpation per vaginam und laparatomiam zugleich), möchte ich für meinen Fall auf die neuerliche Erklärung der Häufigkeit der Lungenentzündung nach Magenoperationen, die Kelling[1]) giebt, weniger Werth legen, so sehr sie auch sonst Beachtung verdient. Er ist der Ansicht, — und er stützt sie mit guten Gründen, — dass staubhaltige Luft, welche bei Laparotomieen unter das Zwerchfell gedrungen ist, durch dieses hindurch in die Pleuralhöhle aspirirt wird und durch die in ihr enthaltenen Keime die Infection herbeiführt. Man könnte dem freilich entgegenhalten, dass es dann immerhin auffällig erscheinen muss, dass nicht öfter Pleuritiden anstatt der Pneumonieen auftreten. Und was meine persönliche Erfahrung betrifft, so ist vielleicht die Thatsache von Bedeutung, dass nach den von mir bisher ausgeführten etwa 80 Gallensteinlaparotomieen meines Wisses nie eine Pneumonie aufgetreten ist. Allerdings muss ich hinzufügen, dass, da ich bei diesen Operationen gewöhnlich die Gallenblase und die Leber mit Gaze fest umstopfe, der Luft das Eindringen unter das Zwerchfell einigermassen erschwert ist.

Nicht nur der Vollständigkeit halber, sondern weil sie für meinen Fall vielleicht von gleicher Wichtigkeit ist, wie die Entstehung der Pneumonie nach Steudel's Annahme, möchte ich noch die gerade für Laparotomieen bedeutungsvolle Entstehung der Pneumonie auf embolischem Wege hervorheben. Das Recht auf Berücksichtigung gebührt ihr in meinen Falle deswegen, weil infolge des langdauernden und eingreifenden Arbeitens am Magen, Darm und Netz eine sehr günstige Gelegenheit zur Bildung von Thromben und infolgedessen von Embolieen gegeben war.

Zum Schlusse darf ich wohl noch auf die so oft schon wiederholte Lehre hinweisen, die man auch wieder aus meinem Falle ziehen und auf die nicht oft genug hingewiesen werden kann, zumal da sie von vielen Aerzten noch so häufig nicht beherzigt wird, wie auch meine Erfahrungen an den von mir operirten Magenkranken beweisen: man soll einen Magenkranken, besonders wenn er in einem nicht mehr jugendlichen Alter steht, immer wieder genau untersuchen, sobald sich chronische Magenbeschwerden bei geeigneter Behandlung nicht bald bessern. Ohne die regelmässig bei jedem Besuche erfolgte und sehr sorgfältig vorgenommene äussere Untersuchung, der ich beim Ausbleiben eines bestimmten Resultats natürlich bald die weiteren Untersuchungsmethoden, wie Aushebern des Magens u. s. w. hätte folgen lassen, wäre es mir schwerlich sobald schon gelungen, den von aussen klein anzufühlenden Tumor in der linken Seite festzustellen. Es ist eine solche genaue immer wiederholte örtliche Untersuchung nicht bloss in solchen Fällen angezeigt, in denen grosse Abmagerung, Blässe und schwere Magenstörungen, wie völlige Appetitlosigkeit und Erbrechen den bestimmten Verdacht auf Magenkrebs erwecken, sondern auch gerade in den leichteren Fällen, wie sie z. B. mein Kranker bot. Denn diese sind für die operative Behandlung besonders wichtig, da die Aussichten auf Heilung für sie noch ziemlich günstig sind.

1) Kelling, Zur Frage der Pneumonie nach Laparotomieen in der Nähe des Zwerchfells. Münchener med. Wochenschr. 1900. Nr. 34.

Digitized by Google

XIV.

Beiträge zu den Extremitätenmissbildungen.[1])

II. Brachydaktylie. — Pollex valgus. — Luxation des Radiusköpfchens und Missbildung des Daumen u. s. w.

Von

Dr. Ernst Pagenstecher,

Oberarzt am Paulinenstift zu Wiesbaden.

(Mit 7 Abbildungen.)

A.

L. Back, Kindermädchen, 21 Jahre alt (J.-Nr. 216, aufgenommen am 7. November 1898).

Patientin an Pleuritis sicca erkrankt, besitzt eine Kyphose der oberen Brustwirbelsäule, die wohl auf ausgeheilter tuberculöser Spondylitis beruht, da auch Lymphome der rechten Halsseite bestanden haben. Sonst ist sie wohl proportionirt, aber im Ganzen von kleiner Statur. Ueber Heredität ist nichts Ordentliches bekannt. „Der Vater soll infolge Schreck eine kleine Hand bekommen haben." Die Geschwister sind normal.

Die linke Hand der Patientin ist in allen Dimensionen kleiner als die rechte, die Finger mehr als die Mittelhand und der Daumen wieder mehr als die übrigen Finger. Die Photographie (Fig. 1) veranschaulicht den Zustand gut. Messung ergiebt folgende Zahlen: Daumen rechts 4, links 6 cm, 2. Finger rechts 5,5, links 8,5 cm; 3. Finger rechts 7, links 9,5 cm; 4. Finger rechts 6,5, links 9 cm; 5. Finger rechts 5,5, links 7,5 cm. Die Finger sind dazu verschmälert. Auch die Mittelhand ist in entsprechender Weise in der Breite geringer. Ueber die Metacarpophalangealgelenke gemessen beträgt letztere rechts 15,5, links 20 cm in der Circumpherenz. Röntgenplatten, in genügender Entfernung und für beide Hände aus gleicher Entfernung aufgenommen, lassen die Masse der Knochen noch besser bestimmen. Die Verkürzung links betrifft schon die Metacarpen, am stärksten die Fingerglieder. Auch der Vorderarm ist um ein Geringes kürzer, als der der anderen Seite.

Der Daumen kann opponirt, ab- und adducirt werden. Er zeigt im Grundgelenk, wie normal, beschränkte Beweglichkeit, im Endgelenk besteht nur passive Beweglichkeit geringen Grades, die active Flexion fehlt. Von den vier Fingern kann nur der fünfte fast normal gebeugt werden, die anderen Finger zeigen active Beweglichkeit nur im Grund- und der

1) Vergl. Deutsche Zeitschr. f. Chirurgie Bd. L.

Digitized by Google

zweite passive im Endgelenk. Sonst sind sie steif, ankylotisch. Die Musculatur des Daumenballens ist stark atrophisch, die des Hypothenar in geringem Grade. Die Rückseite der Finger trägt eine faltenlose, glatte und dünne Haut, an der Haut der Fingerkuppen und der Falten der Vola ist mir nichts aufgefallen. Die Nägel sind klein, schlecht entwickelt, riefig. Ober- und Vorderarm normal, Handgelenk frei beweglich.

Fig. 1.

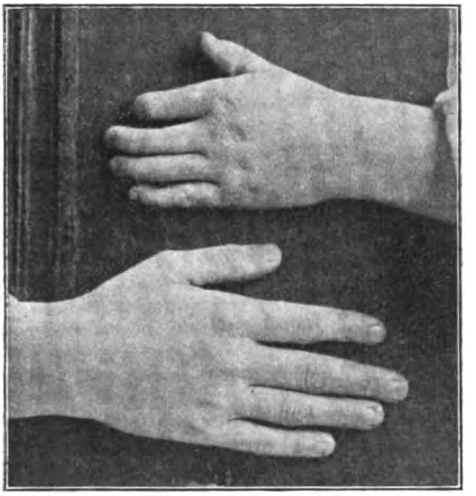

Fig. 2.

Vergleichen wir das Röntgenbild (Fig. 2) aufmerksam mit dem einer normalen Hand, also der gesunden rechten, so erweisen sich die Handwurzelknochen als unverändert. Aber schon an den Metacarpen scheinen mir die Knochencontouren weniger ausgeprägt, die Basen wie das Köpfchen weniger kräftig modellirt, die kleinen Höcker und Rauhigkeiten weniger scharf. Speciell am Daumenmetacarpus, welcher ja eine Grundphalanx vorstellt, fehlen die Vorsprünge an der Volarseite der Basis und dem Köpfchen, in welcher die Sehnen schleifen, die Facetten der Sesambeine und die Sesambeine selbst. Das Köpfchen hat eine rundlichere Gestalt. Zusammen mit der mangelnden activen Beweglichkeit lässt das auf mangelhafte Ausbildung der Beugesehnen, speciell Fehlen der langen schliessen. Am auffallendsten sind die Veränderungen der Phalangen aller Finger. Man beachte zuerst ihre bedeutende Verschmälerung. Am 3. Finger fehlen Mittel- und Endgelenk, am 4. das Endgelenk. Die entsprechenden Phalangen sind jedesmal zu einem Knochen verschmolzen; die Verschmelzungsstelle markirt sich deutlich als Verdickung. Am 2. Finger ist das Bild nicht ganz klar. Jedenfalls ist eine Grundphalanx vorhanden, dann folgt ein Gelenk und eine weitere Phalanx; an deren distalem Ende sitzt nun ein Gebilde auf, von dem man nicht deutlich sieht, ob es zum Phalangende selbst gehört oder eine weitere 3. Phalanx

Digitized by Google

vorstellt und ob es selbständig oder mit jener verschmolzen ist. Dann folgt zuletzt noch ein winziges Knochenstückchen.

Es kann sich nur um eine congenitale Anomalie handeln: Einseitige Verkürzung einer oberen Extremität, zu beziehen auf eine Verkleinerung der Hand und zwar um so stärker hervortretend, je distaler die Gliedabschnitte liegen. Ich rechne den Fall zum Gebiet der Brachydactylie. Doch finde ich allerdings in der Litteratur, speciell den 3 neuesten monographischen Arbeiten von Kümmel[1]), Joachimsthal[2]), Klaussner[3]) keinen recht ähnlichen Fall. Verkürzung einzelner Knochen, z. B. Mittelhandknochen werden angegeben; hier handelt es sich aber um mehr: um mangelhafte Ausbildung des ganzen Skelettabschnittes, die nicht nur in Verkürzung allein, sondern daneben noch in Fehlen feinerer Verhältnisse, Anomalien der Muskeln und Gelenke, sich ausspricht (siehe den Daumen; NB. der an ihm erhobene Befund lässt, was ich oben zu erwähnen vergass, ausschliessen, dass die Hand durch erworbene Zustände, z. B. durch Arthritis verkümmerte).

Beiläufig giebt Joachimsthal (Taf. VI, 5) das Bild eines ihm von v. Bergmann übergebenen Falles, wo ein Zeigefinger, Mittel- und Ringfinger Andeutungen der Mittelglieder, am Endfinger nur ein Glied, offenbar durch Verschmelzung entstanden, sich zeigen.

Klaussner's Fall 42 zeigt Kleinheit der Mittelphalangen und Synostosen an Stelle einzelner Gelenke.

Vielleicht gehören diese Dinge hierher bezüglich der in meinem Fall vorliegenden Gelenk- und Knochenstructurveränderungen. Mein Fall steht den Enddefecten näher, bei welchen als geringste Grade Verkümmerung oder konische Zuspitzung von Phalangen zur Beobachtung kommt. Dann aber ist das andere normal.

In der That, bei H. Back, während die mehr proximalen Abschnitte einfach verkleinert sind, ist die Entwickelung der exponirteren distalen überhaupt arg benachtheiligt. Die Endphalangen sind verschmolzen, ankylotisch. Dass sie ursprünglich richtig angelegt waren, ist für die Finger 3 und 4 deutlich, da die Form sich noch erkennen lässt in Gestalt von Verdickungen an den Stellen, wo die Gelenkenden sitzen sollten. Nur bezüglich des Fingers 2 geht aus der Beschreibung

1) Kümmel, W., Die Missbildungen der Extremitäten u. s. w. Bibliotheca medica. Kassel 1895.

2) Joachimsthal, Die angeborenen Verbildungen der oberen Extremitäten. Atlas. Hamburg 1900.

3) Klaussner, Missbildungen der menschlichen Gliedmaassen. Bergmann, Wiesbaden 1900.

Digitized by Google

hervor, dass man die Vermuthung haben kann, es seien hier 4 Phalangen vorhanden gewesen. Joachimsthal hat nachgewiesen, dass dies offenbar in vielen Fällen von Brachydaktylie, auch mit anscheinend zweigliedrigen Fingern vorliegt. Doch sind die Bilder solcher Hyperphalangien, wie sie Joachimsthal und Klaussner geben, entschieden darin verschieden von den unsrigen, dass kurze phalangenähnliche Knochen zwischen 2 längeren Phalangen sitzen.

Ich komme damit zur Aetiologie. Man wird wohl keinem Widerspruch begegnen, wenn man die einfachste Erklärung des beschriebenen Zustandes in raumbeengenden Einflüssen sucht, welche die feinere Entwickelung der Extremität hemmten. Daher sind oben die zu äusserst gelegenen Abschnitte am markantesten betroffen, ebenso der Daumen in eigenartiger Weise gegenüber den anderen Fingern.

Wir beschuldigen also Fruchtwassermangel, Amniosenge, Amniosfalten in gewissen Stadien der Embryonalzeit. Sehr früh braucht die Einwirkung nicht zurückverlegt zu werden; die 5.—6. Woche konnte vorüber sein, die Fingeranlagen schon ausgesprosst, ihre Knochenanlagen sämmtlich vorhanden, nur ihr Wachsthum verkümmerte.

Man hat wohl auch versucht, für derartige unvollkommene Gliedentwickelung primäre Blutgefässanomalien anzuschuldigen. Bei Verkümmerung der Blutzufuhr soll das Glied verkümmert bleiben.

Der Gedanke ist durchaus anzuerkennen. Doch kann ich mir zwar vorstellen, dass ein Glied so atrophisch und dadurch kleiner wird, nicht, dass daneben noch bestimmte Einzelheiten resultiren, wie sie unser Fall z. B. am Daumen darbietet. Dasselbe gilt von der Aussicht, dass die Fingerverbildung das einzig congenitale, die Verkürzung der Metacarpen (übrigens ist ja auch wohl der Vorderarm in kaum messbarer Weise verkürzt) dagegen einer Inactivitätsatrophie entsprungen sei; dies ist ebenfalls entschieden zurückzuweisen, angesichts des beträchtlichen Grades der Verkürzung und der oben hervorgehobenen Daumenmetacarpusanomalien.

B.

Unter dem Namen „seitliche Fingerdeviation, Klinodaktylie, Pollex valgus und varus“ sind von verschiedenen Autoren [1]) Fälle bezeichnet worden, in denen die Endphalangen eines Fingers, meistens Daumens, nach der ulnaren oder radialen Seite in oft beträchtlichem Winkel von der Längsachse abwich. Röntgogramme sind davon, soviel ich

1) Joachimsthal, Ueber angeborene seitliche Deviationen der Fingerphalangen. Zeitschr. f. orthop. Chirurgie. Bd. II. S. 265. — Derselbe, Ueber congenitale Fingeranomalien. Ebenda. S. 441.

Digitized by Google

weiss, nicht mitgetheilt. Joachimsthal[1]) erklärt dieselben auch für nicht von Bedeutung. Die Verbildung war in seinen Fällen auf Veränderung der Gelenkenden, verschiedene Höhe des Köpfchens der Grundphalanx des Daumens zurückzuführen. Dieselbe ist der Beschreibung nach unzweifelhaft und wahrscheinlich auch in anderen Fällen der Litteratur vorhanden gewesen.

In Folgendem gebe ich die Röntgenaufnahme einer Deviation wieder, welche deutlich zeigt, wie die Verbiegung durch eine leichte Abweichung des ganzen Köpfchens der Grundphalanx zu Stande kommt (Fig. 3).

Der Knabe von 11 Jahren kam wegen adenoider Vegetationen zur Beobachtung. Ein Schwesterchen trug eine eigene angeborene Anomalie am Hals, die mir als Rest einer Kiemengangsfistel erschien und noch näherer Untersuchung harrt. Sonst ist von Heredität nichts bekannt. Patient kam mit einem überzähligen Daumen zur Welt, der der Ulnarseite des verbogenen angeheftet war und im 1. Jahre amputirt wurde. Ein Rest, Epiphyse und Scheibchen Mittelstück offenbar repräsentirend, ist noch zu sehen. Das Bild giebt im Uebrigen alles wieder, sodass weitere Beschreibung wohl überflüssig ist. Functionsstörung machte die Verbiegung nur wenig. Der Daumen war magerer, weniger beweglich als der gesunde.

Fig. 3.

Joachimsthal hat schon auf das Zusammentreffen von Deviationen der Finger mit anderweitigen Missbildungen, z. B. Polydaktylie aufmerksam gemacht. In einem seiner Fälle waren auf der radialen Seite überzählige Daumen vorhanden gewesen, die man früh amputirt hatte. Die Endphalanx wich radial ab. In einem zweiten waren 2 Endphalangen vorhanden, die ziemlich gleich gross, einen Winkel von 45° mit einander bildeten. Nach Entfernung des radialen blieb natürlich eine ulnare Deviation des anderen übrig. Diesen letzteren Fall dürfen wir somit hier nicht als Analogie herbeiziehen; der erste aber bleibt als Parallelfall hervorzuheben. Auch Hoffa[2]) hat radiale Deviation der Endphalanx zusammen mit kleinen Auswüchsen, rudimentären Daumen der Radialseite gesehen.

1) Joachimsthal, Atlas der angeborenen Verbildungen der oberen Extremitäten.

1) Citirt nach Kirmisson. Angeborene chirurgische Erkrankungen.

Digitized by Google

Es wäre doch wohl interessant festzustellen, ob die Abweichung immer nach der Seite geschieht, in welcher das überzählige Anhängsel sitzt. Was in den von Joachimsthal hier noch angezogenen Fällen von Gruber, Curling, Annandals, Renard vorhanden war, kann ich nicht sagen, da die citirten Arbeiten mir nicht zugänglich sind. Joachimsthal meint, dass derartige Verschiebungen ganzer Finger oder einzelner Theile derselben zum Theil als Ausdruck der Anpassungsbestrebungen der Natur an die veränderten Lageverhältnisse eingetreten sind" (S. 443).

Ich hatte mir in meinem Falle die Erklärung so zurecht gelegt, dass der Hauptdaumen durch den überzähligen von der Hand abgedrängt wurde, offenbar muss letzterer aber kleiner gewesen sein als ersterer, sonst hätte man ihn ja nicht entfernt, und nun wurde die Endphalanx wieder über das Anhängsel bis zur Hand herübergebogen — durch den Druck, welchen der Embryo von aussen erfuhr.

Ob die Erklärung richtig ist, mag angesichts dessen, dass seitliche Deviation auch ohne überzählige Finger, und dass sie auch nach der radialen Seite stattfindet, zweifelhaft sein; sie ist mir zunächst als die einfachste erschienen. Man kann Zweifel haben, ob die von anderen Autoren beschriebenen Fälle mit meinem in eine Gruppe gehören. Dagegen würde sprechen 1. die Einseitigkeit, 2. wie hervorgehoben, lag nicht eine Verbildung der Gelenkenden, sondern eine Verbiegung der Phalanx vor; ein Umstand, der mich hauptsächlich zur Mittheilung des Falles bewog.

Was die Benennung betrifft, so halte ich die von Joachimsthal vorgeschlagenen Worte Digitus valgus-varus für recht prägnant und genauer als das farblose Wort seitliche Deviation; ich habe mich ihm daher auf dem Titel angeschlossen.

C.

J. E., Verkäuferin, 20 Jahre alt (J.-Nr. 264; aufgenommen am 2. Januar 1899).

Patientin ist ein gut gewachsenes Mädchen. Die beiden Ohren zeigen ein relativ grosses, angewachsenes Ohrläppchen, die Muscheln selbst sind klein. An beiden Mundwinkeln bemerkt man zwei nach aussen divergirend verlaufende, ca. 1 cm lange, feine, weisse, narbige Streifen; nach innen setzen sie sich auf die Schleimhaut der Wange in einem Streifen vereinigt fort, so dass auch hier das Aussehen einer feinen, alten Narbe entsteht, die besonders links deutlich ist und ziemlich weit nach hinten geht. Das Niveau des Streifen liegt etwas tiefes als die Umgebung.

Am rechten Ellbogen besteht eine Luxation des Radiusköpfchens nach hinten. Es steht neben dem Olecranon; unter ihm, das deutlich mit einem Rand vorsteht, und dem Olecranon ist eine Grube

Digitized by Google

vorhanden, in welcher man nach oben auf den Hals gelangt. Eine Gelenkfläche kann man nicht abtasten. Der Arm lässt volle Beugung, nicht volle Streckung im Ellbogen zu. Die Hand steht in halber Pronation, aus der nur geringe Supinationsbewegung möglich ist, eben genug, um das Köpfchen sich bewegen zu fühlen. Dorsal- und Volarbewegung ins Handgelenk ist frei. Das Röntgenbild des Ellbogens (Fig. 4) zeigt das Köpfchen leider undeutlich, weil von der Ulna verdeckt, hinter, nicht gegenüber dem Condylus externus, bis an die Mitte des Olecranon sich erstreckend; ausserdem den Processus coronoides ulnae sehr schwach ausgebildet. Also liegen Anomalien des Gelenkes überhaupt, nicht bloss des Radius vor.

Fig. 4.

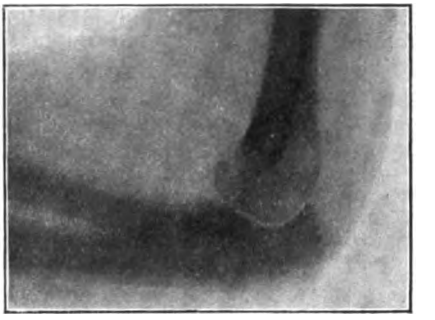

Fig. 5.

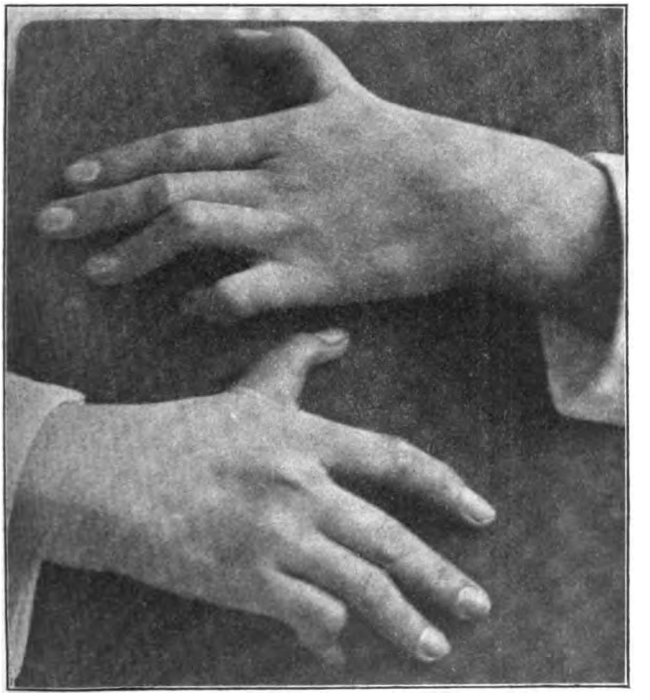

An beiden Händen (siehe Fig. 5) besteht nun eine Anomalie des Daumens. a) Der Metacarpus ist adducirt und hebt sich nicht von

Digitized by Google

der Hand ab, sondern ist an sie fixirt und verschwindet in der allgemeinen Contour der Mittelhand. Er lässt sich dadurch nicht frei umgreifen. Besonders seine Basis ist schwer zu fühlen und macht fast den Eindruck, als sei sie schwach entwickelt. b) Die Phalangen des Daumens andrerseits stehen in abnormer Abduction und so für sich ab; zwischen ihnen und der Hand zieht sich die Schwimmhaut her. Die erste Phalanx ist verlängert (s. unten). Der Thenar ist atrophisch, es fehlen Extensor und Abductor brevis. Dagegen lassen sich die Finger opponiren und spreizen. Auffallend ist die starke Entwicklung des 1. Interosseus volaris der

Fig. 6.

Fig. 7.

einen Seite, welcher dem Zeigefinger angehört, so dass es den Anschein hat, als wenn der Daumenballen hier nach innen verschoben sei. Die elektrische Untersuchung weist die kräftige Entwicklung, aber normale Lagerung des Muskels nach.

2. und 3. Finger sind intact.

4. und 5. Finger zeigen Beugecontractur, die im 4. schwach, im 5. stark ausgeprägt ist, rechts mehr als links und im Mittelgelenk statt hat, das subluxirt ist, während das Endgelenk, versteift, gerade steht. Links liegt dadurch der Finger nach innen verdreht. Die Contractur bestand schon in der Jugend, soll in der letzten Zeit zugenommen haben. Die Strecksehnen sind vorhanden. — Die linke Hand ist in allen ihren Theilen stärker als die rechte. Messung ergiebt, dass die rechten Finger durchschnittlich $^1/_2$—1 cm kürzer sind als die linken.

Der Vater soll die gleiche Anomalie des rechten Ellbogens besitzen, sonst ist über Heredität nichts bekannt.

Betrachten wir die Röntgenbilder (Fig. 6, rechts, Fig. 7, links) der Hände, so fällt auf, dass die Metacarpen der Daumen verlängert sind;

Digitized by Google

sie ähneln denen der übrigen Finger; an einer gleich grossen Hand betrug die Länge des Knochens 4,7, hier rechts 5,3, links 5,4 cm.

Die Basis des rechten erscheint auch im Bild wenig ausgesprochen; dies rührt aber offenbar von der starken Adduction her. Multangulum majus und minus heben sich nicht von einander ab, sondern erscheinen über einander liegend, resp., was links offenbar der Fall ist, einer der beiden Knochen fehlt. Sesambeine sieht man an Daumen und Zeigefinger je eins. Die Abduction des Phalangen tritt gut hervor. Von letzterer ist die erste rechts schwach, links deutlich nach (volar) innen concav gebogen; auffallend ist auch eine Längendifferenz zwischen der rechten und linken 2. Phalanx. An normaler Hand haben die 1. und 2. Phalanx ein Längenverhältniss von $^2/_3$, hier rechts 1,3 : 3,3; links 2/3,7.

Am Carpus ist auch sonst nicht Alles normal. Das Naviculare scheint rechts reducirt, niedriger, abgeflacht. Links ist man in Zweifel, was als Naviculare anzusprechen ist, es scheint zweigetheilt; ebenso ist das Köpfchen des Capitalum durch eine helle Linie vom Körper getrennt.

Was die Fingercontractur anbetrifft, so beruht dieselbe offenbar auf arthrogener Ursache. Da Patientin sehr eine Verbesserung ihres Zustandes wünschte, wurde der Versuch einer Beseitigung der Contractur gemacht. Nachdem eine Incision ergeben hat, dass jedenfalls an den Sehnen alles in Ordnung sei, wurde ein Brisement force gemacht, und die Finger in möglichster Streckstellung auf Schienchen befestigt. Wegen unerträglicher Schmerzen musste der Verband indessen nach wenig Tagen gelöst und von weiteren Versuchen abgesehen werden.

Luxation des Radiusköpfchens nach hinten ist nach Bonnenberg [1]) bis zum Jahr 1893 8 mal doppelseitig, 12 mal linksseitig beobachtet gewesen. Den von dem genannten Autor gesammelten Fällen entspricht der unsrige. Jedenfalls handelt es sich zumeist um Verlängerung des Radius im Hals. Auffallend ist, dass bei unserer Patientin auch eine Längenzunahme in anderen Knochen des radialen Strahles vorhanden ist, nämlich des Daumenmetacarpus und der ersten Phalanx beiderseits [2]) (allerdings gegenüber Verkürzung der zwischen Daumenphalanx rechts). Die ebenfalls zum Strahl gehörigen der Carpalia scheinen dagegen rechts verkleinert.

Zu dieser hier vorliegenden Anomalie habe ich keine Analogie in der Litteratur gefunden, vermag sie auch in das vorhandene Schema kaum unterzuordnen, soweit man die reine morphologische Eintheilung berücksichtigt. Contracturen, wie sie an den andern Fingern vorliegen,

1) Bonnenberg, Die Luxation capituli radii congenita. Zeitschr. f. orthop. Chirurgie. Bd. II. S. 376.

2) Normaler Weise ist zwar die Daumenlänge variabel, aber doch wohl nicht bis zu dem Grade, wie hier zu Verschiedenheit der einzelnen Gliedabschnitte unter sich führend.

Digitized by Google

sind dagegen mehrfach beobachtet worden, und auch im Anschluss an die seitlichen Deviationen oder als Nebenbefunde abgehandelt.

Dagegen lässt sich wohl über die Entstehung einiges muthmassen. Ein abnormer Druck, so gerichtet, dass er die Hand in abnorme Pronation bei Beugung des Vorderarms drängte, kann wohl den Radius abhebeln und zu Luxation des Köpfchens führen, welches des Druckes gegen den Epicondylus internus entlastet, weiter wuchs und nun hinten neben dem Olecranon zu finden ist.

Derselbe Druck, müsste man dann annehmen, wirkte von der Seite auf den Daumen, brachte ihn in Abduction, die dann sich fixirte; was Verlust der Abductionsfähigkeit bedeutet. Dieselbe blieb am Metacarpus. Die abnorme Abduction der Phalangen sehe ich dagegen als erworben an, als Anpassung an den abnormen Zustand des Metacarpus, als Ausgleich der dadurch sonst hervorgerufenen Functionsstörung. Andrerseits freilich würde man dann gezwungen zur Vermuthung, dass nun das Längenwachsthum des Daumens weniger Gegendruck fand. Das ist eine schon weiter ins Ungewisse führende Hypothese, einmal weil sie auf beide Hände angewendet werden muss, weiter weil keine Analogie dazu vorliegt, endlich weil der letzte Theil des radialen Strahles, sein carpaler Abschnitt rechterseits eher das Umgekehrte, eine Reduction zeigt, was bei der hier beliebten Betrachtung keine rechte Erklärung findet.

Verbildungen von Carpalknochen abgesehen von Verschmelzungen ist eine wenig beachtete, vielleicht manchmal, besonders vor Anwendung des Röntgenverfahrens, übersehene Affection. Joachimsthal beschreibt sie in einigen Fällen von Brachydaktylie, doch ohne ihr weiter Aufmerksamkeit zu schenken. Nichts läge näher, die Verkleinerung der Handwurzel- und letzten Phalangenknochen rechts als Folge eines auf sie wirkenden Druckes anzusehen, wenn sie eben nicht gerade in der Richtung stattgefunden hätte, in welcher wir eine Druckentlastung annehmen wollten. Dass aber von den stärker wachsenden langen Knochen zu sehr gedrückt wurden, wäre auch nur dann möglich, wenn diese einer inneren Wachsthumstendenz, nicht einer Druckentlastung folgen. Kurz hier bleibt eine Lücke.

Mit Kümmel u. A. suchen wir die Grundursache in Amnionanomalien. Man denke vor Allem an abnorme Falten, Fäden und Stränge. In der Beziehung liegt nun wirklich ein Factum vor, das sehr dafür spricht, nämlich das Vorhandensein der feinen eigenthümlichen narbenähnlichen Streifen an den Mundwinkeln, welche sich entschieden wie die Andeutung, den geringsten Grad einer queren Wagenspalte ausnimmt, resp. wie von einschnürenden Fäden her-

Digitized by Google

stammen können, welche bei tieferem Einschneiden die Wange durchtrennt haben würden.

Somit kommen wir auch hier wieder auf das Schema, welchem wir zur Zeit uns zur Erklärung der mitgetheilten Missbildungen anschliessen, weil es, wie wir schon in der ersten Mittheilung [1]) sagten, die augenblicklich beste Erklärung giebt.

Auf der anderen Seite muss aber ein Bedenken hervorgehoben werden, welchem wir jedesmal begegnen; nämlich, und das verdient mit Joachimsthal immer wieder hervorgehoben zu werden, hierzu will nicht recht passen die Erblichkeit. Hier zeigt sie sich in der Radiusluxation also als Erblichkeit nicht nur in dem Sinne, dass im Allgemeinen Extremitätenmissbildungen oder Missbildungen überhaupt in der Descendenz auftreten, sondern dass dieselbe specielle Verbildung wiederkehrt. Ich kann mir denken, dass die Neigung zur Erkrankung des Amnios sich vererbt, dass bei Fruchtwasserenge die Extremitäten, besonders die radiale aussengewendete Seite besonderem Druck unterliegt. aber dass unter den verschiedenen Möglichkeiten nun eine bestimmte resultirt, das ist mir schwer fasslich; noch mehr würde das von anderen Fällen gelten, wo z. B. bei Amnios-Verwachsungen und Falten- und Strangbildung diese bei mehreren Generationen an derselben Stelle auftreten müssten; dazu liegt dann aber kein zureichender Grund vor, da der Foetus und die Eihäute doch relativ von einander unabhängige Theile sind. Wir müssen also bei der rein mechanischen Erklärung, die erst in der 5.—6. Woche, der Zeit, in welcher die Extremitäten sprossen, nicht schon bei den ersten Anfängen und Eigenschaften des Keimes einsetzen will, mit Zufälligkeiten rechnen. Wir haben eben in der Frage, die wir hier aufrollen, nur einen speciellen Fall derselben Schwierigkeit, welche sich überhaupt in der Biologie noch ungelöst aufthut, nämlich der, in welchem Grade erworbene Eigenschaften sich vererben. Man braucht nur statt Eigenschaften das Wort Verbildung oder Verstümmelung zu setzen.

1) S. 433.

Digitized by Google

XV.

Aus der chirurgischen Universitätsklinik in Greifswald
(Director Prof. Bier).

Ueber den Einfluss der künstlichen Blutstauung auf Gelenksteifigkeiten nach Traumen und längerer Immobilisation.

Von
Stabsarzt Dr. Blecher,
ehem. commandirt zur Klinik.

Bier's[1]) Versuche der Behandlung traumatischer Gelenksteifigkeiten mit dem Junod'schen Stiefel oder ihm nachgebildeten Saugapparaten haben — der technischen Schwierigkeiten bei der Herstellung derartiger Apparate halber — zu keinem vollen Ergebniss geführt. Zufällig hatte ich nun Gelegenheit, die Wirkung der künstlichen Blutstauung auf derartige Gelenksteifigkeiten kennen zu lernen: bei der Behandlung einer hochsitzenden Pseudarthrose des Oberarmknochens mit Stauung nach Dumreicher-Helferich zeigte es sich, dass trotz der fortdauernden Feststellung das völlig versteifte Schultergelenk einen hohen Grad von Beweglichkeit wiedererlangte.

Die Krankengeschichte ist in Kürze folgende:

1. 16jähr. Junge. 15. April 1899 durch directe Gewalt complicirter Bruch des rechten Oberarms dicht unter dem Collum chirurgicum mit schrägen Verlauf (Röntgenbild). Zuerst Schienenverband, dann Extensionsverband. Am 2. Juni noch keine Consolidation; Injection von Jodtinctur ohne Erfolg. Am 15. Juli Resection der Bruchenden und Silberdrahtnaht. Am 9. September beginnende Consolidation; gleichzeitige Untersuchung der Beweglichkeit ergab, dass Abduction um 75° möglich war (durch Drehung des Schulterblattes), Rotation aufgehoben, passive Bewegungsversuche sehr schmerzhaft. 10. September Beginn der Stauungsbehandlung, wobei die Gummibinde wegen des hohen Sitzes der Bruchstelle durch die Achselhöhe und über das Acromion geführt wird. 23. October Consolidation fortgeschritten, Abduction bis 125° möglich, Rotation

1) Bier, Münchener med. Wochenschrift. 1899. Nr. 49.

Digitized by Google

sehr gebessert. Mitte November war die Abduction bis 135° activ ausführbar, Rotation frei, die Hand wurde leicht auf den Rücken gelegt. Da die Consolidation in der letzten Zeit keine Fortschritte gemacht hatte, wurde die Behandlung gewechselt und Jodtinctureinspritzungen und Beklopfen angewandt. Bei der Entlassung am 24. Februar 1900 war der Bruch bis auf geringe federnde Beweglichkeit geheilt, die Bewegungsfähigkeit im Schultergelenk war dieselbe geblieben.

Ich bemerke hier ausdrücklich, dass während der Stauungsbehandlung der Arm stets sorgfältig durch eine Kragen-Cramer-Schiene festgestellt wurde, und passive Bewegungen unterlassen wurden, um ein Ausreissen der Drahtnaht zu verhüten. Auch nach Weglassen der Stauung verhinderte die noch immer vorhandene Beweglichkeit der Bruchenden das Einleiten einer medico-mechanischen Behandlung.

Aufgemuntert durch diesen Zufallserfolg wandte ich nun die Stauung planmässig bei verschiedenen Fällen von Gelenksteifigkeiten, theils nach Verletzungen, Fracturen oder Contusionen, theils nach längerdauernder Immobilisation an.

Die Krankengeschichten folgen:

2. 65jähr. Mann mit supracondylärem Oberschenkelbruch links und mässigem Bluterguss ins Knie (Röntgenbild). 4 Wochen Streckverband. Bruch fest. 24. October Beugung 140°. Thomasschiene, Stauung. Steht auf. 9. November Beugung 120°. Thomasschiene weggelassen. 14. November 75°. Auf Wunsch entlassen.

3. 15jähr. Junge. Am 18. November directer Oberschenkelbruch rechts, supracondylär. Geringer Erguss im Kniegelenk. Streckverband. 13. December Bruch fast consolidirt. Thomasschiene. Steht auf. 15. December Beugung 120°. Stauung. 30. December Beugung 100°. 5. Januar Beugung 90°, Schiene weggelassen. Bruch fest. 11. Januar Beugung 80°. 27. Januar Beugung 50°. Entlassen.

4. 23jähr. Mann. 11. October directer complicirter Bruch des rechten Oberarms im Ellbogengelenk. Auf dem Röntgenbild transcondylärer Bruch mit Verschiebung des unteren Bruchstückes nach vorn. Reposition in Narkose nach Abschwellung und Wundheilung. Schienenverband. 30. October. Passive Bewegungen. 16. November Bruch geheilt. Beugung 85°, Streckung 105°. Stauung. 5. December Beugung 85°, Streckung 120°. Stauung weggelassen, medico-mechanische Behandlung. 6. Januar keine Besserung. Röntgenbild zeigt, dass die Dislocation in geringem Maasse noch besteht und starker Callus in das Gelenk hineinragt.

5. 73jähr. Mann. Am 7. März Fall auf den linken Ellbogen. 13. März. Aufnahme, Schwellung, Blutunterlaufung und Erguss ins Gelenk. Beugung 65°, Streckung 135°. Stauung. Arm in Mitella. 21. März Beugung 60°, Streckung 150°. 26. März Beugung 55°, Streckung 155°. Auf Wunsch entlassen. Kein Erguss mehr.

6. 19jähr. Mädchen. Ende December 1899 directe complicirte Schrägfractur der rechten Tibia, die in das Kniegelenk hinein geht

Digitized by Google

(Röntgenbild). 2. Januar Aufnahme: Erguss ins Gelenk, Erysipel. Nach Ablauf desselben Hautgangrän in der Kniekehle und an der Vorderseite des Knies (Contusionsstellen). Nach Consolidation des Bruches und Reinigung der Wunden am 15. März Transplantation mit Erfolg. 9. April Wunden verheilt. Beugung im Knie bis 160°. Stauung. Aufstehen. 23. April Beugung 130°. 29. April Beugung 120°. 21. Mai Beugung 90°. Auf Wunsch entlassen.

7. 47jähr. Mann. Directer Bruch des linken Oberschenkels supracondylär am 25. Juli Behandlung mit Streckverband. Aufnahme am 25. August Bruch nicht völlig consolidirt. Streckverband. Dann Thomasschiene. 15. October Bruch fest. Thomasschiene weggelassen. Beugung 150°. Stauung. 21. November Beugung 80°. 25. November 75°. Auf Wunsch entlassen.

8. 22jähr. Mann. Directer Oberschenkelbruch rechts supracondylär am 17. November (Röntgenbild). Streckverband bis 27. December. Dann Aufstehen mit Thomasschiene. 30. December Bruch fest. Beugung im Kniegelenk bis 140°. Thomasschiene weggelassen. Stauung. 29. Januar. Beugung 140°. Stauung weggelassen. Medico-mechanische Uebungen. 10. Februar. Beugung 130°. Entlassen. Am 10. April. Nachuntersuchung: Er hat nicht gearbeitet, ist aber umhergegangen. Beugung 70°.

9. 31jähr. Mann. 20. Februar directer, links complicirter, beiderseitiger supracondylärer Oberschenkelbruch mit mässigem Erguss in beiden Kniegelenken bis 31. März. Streckverband. Rechts feste Consolidation, links Pseudarthrose. Beide Kniegelenke unbeweglich. Stauung beiderseits. 14. April. Links auch Consolidation. 16. Mai. Beugung rechts 110°, links 125°. Da in letzter Zeit keine wesentliche Besserung, Stauung weggelassen, medico-mechanische Behandlung. 12. Juli rechts 70°, links 85° Beugung. Auf Wunsch entlassen.

10. 27jähr. Mann. Starkes doppelseitiges genu valgum. 9. December Osteotomie am rechten Oberschenkel und der rechten Tibia. Gips. 14. December Gipsverbandwechsel wegen Temperatursteigerung. 13. Januar Osteotomie am linken Oberschenkel. Gipsverband. 3. Februar Abnahme des Gipsverbandes rechts. Feste Consolidation. 12. Februar Gipsverband links abgenommen. Feste Consolidation. Steht auf. 15. Februar Beugung rechts 140°, links 125°. Stauung. 21. März Beugung rechts 140°, links 75°. Stauung rechts weggelassen, dafür medico-mechanische Behandlung, links weiter gestaut. 31. März Beugung rechts 130°, links 65°. 1. Mai rechts 115°, links 55°. Stauung weggelassen. Medico-mechanische Behandlung beiderseits. 15. Mai entlassen. Keine Besserung gegen den letzten Befund.

11. 35jähr. Frau. Typischer Radiusbruch (Röntgenbild) am 1. December 1899; 4 Wochen Schienenbehandlung.

Aufnahme am 22. Juni. Geringe seitliche, starke Verschiebung nach oben. Beugung im Handgelenk um 20°, Streckung bis zur Horizontalen, seitliche Bewegungen nach jeder Seite um 5° möglich. Daumen kann nicht gebeugt und bis zum Mittelfingerballen opponirt werden. Grundphalangen der 4 Finger können um 40° gebeugt werden, die übrigen Phalangen nur so weit, dass die Fingerspitzen 4 cm vom Handteller ent-

Digitized by Google

fernt bleiben. Die Grundphalangen können völlig gestreckt werden, die übrigen Phalangen bleiben ca. 140° gebeugt. Daumen kann um 35° abducirt werden. Stauung. 27. Juli Handgelenk kann um 20° überstreckt und um 40° gebeugt werden, seitliche Bewegungen sind um 30° möglich. Daumen kann im Interphalangealgelenk um 35° gebeugt werden, um 45° abducirt werden. Opposition ist bis zum Kleinfingerballen möglich. Finger können um 15° überstreckt werden. Grundphalangen können um 55° gebeugt werden, der kleine Finger kann bis zur Berührung mit dem Handteller gebracht werden, die übrigen Finger bleiben noch 2 cm entfernt. Aus äusseren Gründen entlassen am 28. Juli.

12. 57jähr. Mann. Am 2. Februar 1900 linksseitige typische Radiusfractur; 4 Wochen Gipsverband.

Aufnahme am 17. März. Bruch fest, Verschiebung der Hand noch radialwärts. Handgelenk fast unbeweglich. Daumen kann nicht gebeugt und nur bis zum Ballen des 3. Fingers opponirt werden. Die 4 Finger können nur so weit gebeugt werden, dass sie mit den Spitzen noch 5 cm vom Handteller entfernt bleiben. Stauung. 14. April Finger können völlig zur Faust geballt werden. Daumen kann so wie rechts opponirt und flectirt werden. Handgelenk Beugung 15°, Ueberstreckung 25°, seitliche Bewegungen noch sehr beschränkt. 26. April Beugung im Handgelenk 20°, Ueberstreckung 30°, Ulnarflexion 20°, Radialflexion 10°. Beweglichkeit der Finger zeigt gegen rechts keinen Unterschied. Entlassen aus äusseren Gründen.

13. 28jähr. Mann. Unterschenkelbruch in der Mitte. Gipsverbände bis über das Knie vom 29. Januar bis 18. März. 19. März Bruch fest, Kniegelenk Beugung 105°. Stauung. Steht auf. 22. März Beugung 85°. Auf Wunsch entlassen.

14. 14jähr. Junge. Hat 5 Wochen vor der Aufnahme eine Sehnenscheidenphlegmone des 5. rechten Fingers gehabt; Incision, Verbände mit dauernder Ruhigstellung der ganzen Hand. 5. October noch granulirende Schnittwunde im Sehnenverlauf des 5. Fingers im Handteller. Kleiner Finger nur im Metacarpophalangealgelenk um wenige Grad beweglich, sonst steif. Uebrige Finger einschliesslich des Daumens in den Grundphalangen unbeweglich, die Mittelphalangen um 20° beugbar. Finger stehen fast grade. Stauung. 25. October Finger werden allmählich beweglich, zuerst der Daumen, zuletzt der 4. Finger. 18. November Daumen völlig frei beweglich; 2. und 3. Finger können völlig gestreckt und bis zum Schluss mit dem Handteller gebeugt werden; 4. Finger bleibt mit der Beere ca. $1\frac{1}{2}$ cm vom Handteller entfernt. 5. Finger gegen Aufnahmebefund unverändert. Entlassen.

15. 13jähr. Junge. Indirecter Bruch des linken Oberschenkels im oberen Drittel am 29. Mai (Röntgenbild). 30. Mai in Narkose Extensionsverband mit Gipsverband darüber, letzterer nach 5 Tagen abgenommen. 21. Juni. Streckverband abgenommen. 26. Juni Thomasschiene. Aufstehen. Beugung im Kniegelenk 125°. Stauung. 3. Juli. Beugung 100°. Thomasschiene weggelassen. 10. Juli Beugung 90°. 25. Juli Beugung 45°. Entlassen.

Digitized by Google

16. 51jähr. Mann. Seit 12. Februar Sehnenscheidenphlegmone des Daumens und Kleinfingers mehrfach incidirt; bei der Aufnahme am 2. April noch tiefe Wunden mit nekrotischen Sehnen. 2. Mai Wunden haben sich gereinigt und granuliren. Im Handgelenk Beugung um 5^0 möglich, Streckung nur bis zur Horizontalen, dabei starkes Crepitiren. Die Finger sind activ garnicht beweglich, passiv sehr wenig; Daumen zeigt geringe Beweglichkeit Metacarpophalangealgelenk. Stauung. 3. Juli Handgelenk kann um 15^0 überstreckt und um 25^0 gebeugt werden, seitliche Bewegungen im geringen Grade möglich. Daumen kann völlig adducirt und um 35^0 abducirt werden. Beugung in Metacarpophalangealgelenk um 35^0, im Interphalangealgelenk sehr gering, Opposition ist beschränkt. Alle Finger können völlig gestreckt werden. Beugung ist im Metacarpophalangealgelenk beim 2. und 3. Finger um 60^0 möglich, beim 3. und 4. um 35^0. Der kleine Finger ist in den übrigen Gelenken steif (Verlust der Beugesehne). Die mittleren Glieder können beim 2. und 3. um 80^0, beim 4. Finger um 50^0 gebeugt werden, die Endglieder sind fast unbeweglich.

Sichten wir unsere Ergebnisse, so finden wir, dass in einzelnen Fällen die Stauung ohne Wirkung auf die Gelenksteifigkeit geblieben ist. Bei genauerer Prüfung fällt aber bei Fall 4 z. B. auf, dass auch die nachher eingeleitete medico-mechanische Behandlung hier ohne Erfolg war. Der Grund lag anscheinend in der noch vorhandenen geringen Dislocation des unteren Bruchendes und der starken ins Gelenk hineinragenden Callusbildung (Röntgenbild), knöchernen Hindernissen, deren Beseitigung nicht zu erwarten war. Ebenso kann das Steifbleiben des 5. Fingers in Fall 14 und 16 nicht als ein Misserfolg angesehen werden, da die Beugesehnen bei den phlegmonösen Processen zu Grunde gegangen waren und somit ein Wiedereintreten der Function völlig ausgeschlossen war. Ohne Erfolg blieb weiter die Stauungsbehandlung in Fall 8; auch medico-mechanische Behandlung versagte; warum, ist mir unmöglich anzugeben; Knochenhemmung oder dergleichen kann nicht vorgelegen haben, da nach ca. 2 Monaten die Beweglichkeit von selbst sich wieder einstellte.

In allen übrigen Fällen kehrte nach Anwendung der Stauung die Beweglichkeit in mehr oder minder grossem Grade zurück. Es ist ja von vornherein zu erwarten, dass die Dauer der Behandlung und die Grösse des Erfolges abhängig ist von dem Grade der Versteifung, der Zeit des Bestehens, der Ursache, der Art und dem Grade der übrigen Veränderungen (Knochen, Muskeln) — doch ist es immerhin auffallend, dass ein voller Erfolg — Rückkehr der normalen Beweglichkeit — selten erreicht wurde. Es ist dies wohl auf besondere Umstände zurückzuführen, die ich später noch besprechen werde. Es ist dabei allerdings in Betracht zu ziehen, dass ein Theil der Kranken

Digitized by Google

nicht bis zum vollen Erfolg weiterbehandelt werden konnte, da sie die Anstalt verliessen, sowie sie glaubten, eine zum Gehen bezw. Arbeiten genügende Beweglichkeit erlangt zu haben.

Andere Behandlungsmethoden wurden in den obigen Fällen neben der Stauung nicht gebraucht, insbesondere wurden weder Massage, noch passive Bewegungen, noch medico-mechanische Uebungen angewendet. Die Kranken selbst wurden nicht besonders angehalten, die versteiften Glieder viel zu benutzen, wozu auch bei einem Theil von ihnen — Unfallverletzten — an und für sich schon der gute Wille fehlte. Da die Patienten aber grösstentheils umhergingen, resp. ihre oberen Gliedmaassen, soweit es ihnen möglich war, bei kleinen Verrichtungen in der Anstalt gebrauchten, wurden active Bewegungen in geringem Umfange wohl mit allen gestauten Gelenken vorgenommen. Man könnte mir nun einwenden, dass diese nur es seien, die die Beweglichkeit herbeigeführt hätten. Demgegenüber möchte ich erstens anführen, dass es mit Stauung auch gelingt, bei fixirt bleibendem Gelenk die Beweglichkeit zu bessern, so in Fall 1, bei dem das Schultergelenk fast dauernd geschient blieb; ferner im Fall 2, 3, 15; hier stellte sich auch während der Zeit des Umhergehens mit Thomasschiene, die Bewegungen im Kniegelenk fast ausschliesst, bei Stauung eine Besserung der Beweglichkeit ein. Zweitens kam ein Theil der Versteifungen, Fall 11, 12, 14, 16, zur Aufnahme und Behandlung, nachdem längere oder kürzere Zeit nach dem Weglassen der immobilisirenden Verbände in häuslicher Pflege keine Besserung eingetreten war; zum Theil waren hier sogar ärztlicherseits passive Bewegungen gemacht worden, sicher bot sich aber zur Ausführung von activen Bewegungen bei den häuslichen Verrichtungen mehr Gelegenheit als in der Klinik; diese können also nicht als Heilungsursache betrachtet werden. Lediglich die Stauungsbehandlung war es, die einen so günstigen Einfluss auf die Gelenksteifigkeit ausübte und der wir eine direct heilende Einwirkung zuschreiben müssen. Gestützt wird diese Annahme auch noch durch die von Bier[1]) mehrfach beobachtete Erscheinung, dass bei schweren Handgelenkstuberculosen die versteiften, nicht erkrankten Fingergelenke unter dem Einfluss der Stauung beweglich und geschmeidig wurden, ebenso durch Bier's[2]) Erfolge bei Versteifungen nach Arthritis deformans und chronischem Gelenkrheumatismus.

Um diese Wirkung der Stauung erklären zu können, müssen

1) Bier, Behandlung chirurgischer Tuberculosen mit Stauungshyperämie. Festschrift für Esmarch. 1893. S. 15.

2) Derselbe, Münchener med. Wochenschrift. 1897. Nr. 32.

Digitized by Google

wir uns zunächst die Veränderungen vorstellen, die in Gelenken nach längerer Ruhigstellung ohne oder mit vorausgegangenen Traumen einzutreten pflegen. Von vornherein ist wohl anzunehmen, dass es bei dauernder Immobilisation zu Schrumpfungsvorgängen der Gelenkkapsel, der in sie eingewebten Verstärkungsbänder, der in sie ausstrahlenden Sehnen und anhaftenden Muskelansätze, kurz aller bei dem Nichtgebrauch des Gelenkes zur Inactivität gezwungenen Theile kommen wird. Alle diese Gebilde, vor Allem die für weite Ausschläge bestimmte Gelenkkapsel bestehen aus elastischem Material, dessen Ausdehnung und Ausdehnungsfähigkeit durch die Function erhalten und geregelt wird.

Es sind dies wohl nicht nur rein physikalische Veränderungen, sondern es wird wohl auch mit dem Fortfall der Function, wie in allen Organen, die Blutzufuhr und die Ernährung leiden und eine Atrophie der functionell wichtigen Gewebe eintreten.

Es gehen nun die Ansichten darüber auseinander, welches von den oben genannten Theilen des Gelenkapparates hauptsächlich oder ausschliesslich durch Schrumpfung die in immobilisirten Gelenken angetroffene Steifigkeit verursacht.

Nach Hueter[1]) wird sie bewirkt fast nur durch die Muskeln und Sehnen, „sodass viele Monate und selbst Jahre vergehen können, ohne dass die Verkleinerung der Bewegungsexcursion wesentlich von den Band- und Kapselverkürzungen mit abhängig ist". Scheinbare Bestätigung findet diese Ansicht durch die Thierversuche von Menzel[2]); bei Kaninchen und Hunden, deren gesunde Glieder durch Gipsverband immobilisirt wurden, fand sich nach 12—68tägiger Beobachtung die vorhandene Steifigkeit nur durch Muskel- resp. Fascienschrumpfung bedingt. Reyher[3]) fand jedoch, dass bei länger dauernder Immobilisation (vom 62. Tage ab) stets eine Schrumpfung der Kapsel „eine Reduction ihrer Dimensionen unter Verdickung des perisynovialen Gewebes vorhanden sei und dann hauptsächlich die Gelenksteifigkeit hervorrufe. Nach Reyher verkürzt sich zuerst der Muskel, dann die Kapsel und schliesslich die Ligamenta.

Makroskopisch fand er bei seinen Thierversuchen daneben ausser den Knorpelveränderungen, auf die ich, da sie ausserhalb des Rahmens der Arbeit fallen, nicht weiter eingehen will, Synovialverwachsungen und Pseudomembranen, mikroskopisch Intactheit der Intima, Verdickung der Adventitia und des periadventitiellen Gewebes, die er nicht durch Neubildung fibrösen Gewebes, sondern nur durch eine Aneinanderlagerung der vorher weit auseinandergezogenen Bindegewebsfasern erklärt.

Denselben Befund konnten Reyher und Kuhlemann[4]) je einmal

1) Hueter, Klinik der Gelenkkrankheiten. S. 230.

2) Menzel, Archiv f. Chirurgie. XII. S. 990.

3) Reyher, Deutsche Zeitschrift f. Chirurgie. III. S. 198.

4) Kuhlemann, Ing.-Dissert. Kiel 1895.

Digitized by Google

am Menschen nach ca. 6 monatlicher bis 1 1/2 jähriger Immobilisation feststellen; in beiden Fällen bedingte Bänder- und Kapselschrumpfung hauptsächlich die Steifigkeit. Eine Stütze hierfür bildet auch eine klinische Beobachtung von Volkmann[1]: der acut auftretende Erguss längere Zeit fixirter Gelenke bei den ersten Bewegungen; Volkmann und nach ihm Reyher[2]) erklärten ihn durch die Zerrung der rigid gewordenen Kapsel und Bänder und stellen ihn gleich mit dem nach Distorsionen entstehenden Hydrarthos.

War ein vorausgegangenes Trauma, bei dem das Gelenk mehr oder weniger betheiligt war, der Grund zur Immobilisation, so werden sich neben den von letzterer gesetzten Veränderungen auch Spuren des ersteren finden. Es sind dies ausser Gewebstrennungen der Bänder, Kapsel, Knorpel vor Allem intra- und extracapsuläre Blutungen. Erstere bleiben bei der durch die Immobilisation sehr verlangsamten Resorption geronnen oder flüssig ziemlich lange in der Gelenkhöhle liegen (Volkmann sah noch nach 14 Wochen zahlreiche Blutgerinnsel in einem derartigen Falle) und behindern so rein mechanisch die Bewegungen, führen im späteren Verlauf durch Fibrinbildung zu Niederschlägen auf der Kapsel, Pseudomembranbildung und Verwachsungen. Die extracapsulären und in das Gewebe der Kapsel und Bänder stattgehabten Blutungen behindern anfangs durch die blutige Infiltration rein mechanisch die Bewegungen, werden dann wohl zum Theil resorbirt, zum Theil organisirt und in Bindegewebe umgewandelt, das der Narbenretraction anheimfällt. Die durch die Immobilisation allein bedingten Schrumpfungsvorgänge der Kapsel werden dann hier noch im verstärkten Maasse stattfinden.

Teissier und Bonnet[3]) haben in 6 Fällen, nach Fracturen immobilisirte Gelenke obducirt; sie fanden ausser den schon angegebenen Veränderungen frischere Blutungen und Entzündungserscheinungen: dieselben sind entweder als durch das ursprüngliche Trauma ausgelöste reactive Entzündungen, oder nach Reyher[4]) in Analogie des Volkmann'schen Hydrarthos als Folgen ungenügender Immobilisation anzusehen, die von Bewegungen unterbrochen wurde. Diese entzündlichen Veränderungen sind jedoch von anderen Beobachtern nicht gefunden worden; sie scheinen also nicht constant zu sein und besonderen Ursachen ihre Entstehung zu verdanken, von denen eine wohl sicher die von Reyher angenommene ist.

Bei zweien der Bonnet- und Teissier'schen Fälle (nach 15 resp. 22 Monate langer Immobilisation) war eine directe knorpelige Vereinigung der betreffenden Gelenkenden vorhanden; in sämmtlichen übrigen Fällen, bei denen die Immobilisation höchstens 6 Monate gedauert hatte, waren die

1) Volkmann, Berliner klin. Wochenschr. 1870. Nr. 30, 31.
2) Reyher, l. c. S. 243.
3) Teissier u. Bonnet, cit. bei Menzel, l. c. S. 991.
4) Reyher, l. c.

Digitized by Google

Veränderungen des Knorpels: Erweichung, Atrophie namentlich an den nicht in Contact stehenden Stellen, theilweise Usurirung.

Letztere Veränderungen sind bei eintretender Beweglichkeit der Rückbildung fähig und bieten andrerseits für die Wiederherstellung derselben kein wesentliches Hinderniss.

Wodurch und wie wirkt nun die Stauung auf diese Veränderungen ein? Eine Steigerung der Ernährung in den atrophisch gewordenen Theilen, eine Rückbildung dieser Atrophien können wir nicht erwarten. Hierauf ist, wie die Versuche von Bier[1]) zeigen, die Hyperämie allein ohne Einfluss. Einfacher noch zu erklären ist ihre Einwirkung auf die nach Traumen zurückgebliebenen Steifigkeiten, soweit sie durch noch nicht resorbirte Blutergüsse und ihre Ueberbleibsel bedingt sind. Bei der künstlichen Hyperämie würden hier die von Buchner angenommene auflösende Kraft des Blutes in erhöhtem Maasse zur Geltung kommen, und ebenso wie die Auflösung würde auch die Resorption begünstigt sein.

Bei den reinen Immobilisationssteifigkeiten ist die Erklärung schwieriger; hier scheint mir der wichtigste Heilfactor die im Gefolge der künstlichen Hyperämie auftretende seröse Durchtränkung der gestauten Theile zu sein. Diese äussert sich in einem auch nach Weglassung der stauenden Binde noch längere Zeit bestehenden leichten Oedem. Ich habe versuchsweise gesunde Gelenke gestaut und Messungen gemacht; dieselben ergaben:

1. 14jähr. Mädchen. 1 Stunde Stauung am rechten Knie

sofort nach Abnahme der Binde			nach 1 Stunde		nach 2 Stunden	
rechts	links		rechts	links	rechts	links
31	30	Mitte der Patella	30½	—	30	—
29	28	O. R.	29	—	29	—

Nach 2½ Stunden Umfang gleich.

2. 21jähr. Mädchen. 1 Stunde Stauung am rechten Knie

sofort nach Abnahme		nach 1 Stunde	
rechts	links	rechts	links
34	33	34	—
35½	34	34½	—

Nach 2 Stunden beiderseits gleich.

3. 16jähr. Mädchen. 1 Stunde Stauung am rechten Knie

sofort nach Abnahme		nach 1 Stunde		
rechts	links	rechts	links	
35	34	34		Mitte der Kniescheibe
35½	34½	35		Ob. Rand

Nach 2 Stunden gleich.

1) Bier, Virchow's Archiv. CXLVII. Bd. S. 464ff.

Digitized by Google

4. 15jähr. Junge. Stauung 2 Stunden im linken Kniegelenk

sogleich nach Abnahme		nach ½ Stunde		nach 1 Stunde		
rechts	links	rechts	links	rechts	links	
30	32	31		30½		M. d. K.
29	32	30		30		O. R.

Nach 2 Stunden gleich.

5. 16jähr. Mädchen. 1 Stunde Stauung am rechten Knie

sofort nach Abnahme		nach 1½ Stunden		nach 2 Stunden		
rechts	links	rechts	links	rechts	links	
30	29	29½		29		M. d. K.
28	25½	26		25¾		O. R.

Nach 2½ Stunden gleiche Umfänge.

Nach 1- bis 2stündiger Stauung findet man also eine seröse Durchtränkung der Gewebe, die erst 2 bis 2½ Stunden nach Weglassen der Stauung verschwindet. Sie betrifft alle Theile des Gelenkes und der Gelenkgegend; von der Haut bis zur Gelenkkapsel; es scheint sogar zu einem geringen Erguss in die Gelenkhöhle zu kommen: in einzelnen Fällen habe ich wenigstens ein geringes Tanzen der Kniescheibe sofort nach Abnahme der Stauungsbinde gespürt, wenn dies nicht bloss auf eine Schwellung der Kapsel zurückzuführen ist. Diese selbst kann man am oberen Recessus deutlich fühlen. Nach Weglassen der stauenden Binde schwindet das Oedem zuerst aus Haut und den gefässreichen Weichtheilen, zuletzt aus den gefässarmen. Speciell die Kapsel des oberen Recessus kann man sehr lange deutlich verdickt abtasten; wie man aus den Umfangszahlen ersehen kann, bleibt auch am oberen Rand der Kniescheibe eine Vergrösserung länger bestehen, als über der Mitte der Kniescheibe.

Dieser serösen Durchtränkung, diesem Oedem aller Weichtheile, das von Bier auch bei der Stauung tuberculöser und am chronischen Rheumatismus erkrankter Gelenke beschrieben wird, wo es bei längerer Stauung dann einen mehr chronischen Charakter annimmt, kommt nun ein wichtiger Heileinfluss auf die durch längere Immobilisation veränderten Gelenkweichtheile spez. Kapsel und Bänder zu. Sie bewirkt rein mechanisch eine Auflockerung, ein Auseinanderdrängen der Bindegewebsbündel, welche, wie wir ja oben gesehen haben, zusammengeschrumpft sind: die Kapsel wird erweitert, die Bänder verlängert. Zugleich ist auch wohl anzunehmen, dass durch die Auflockerung die Ausdehnungsfähigkeit der vorher rigiden Gewebe zunimmt; man könnte hier die Veränderungen in Vergleich stellen, die getrocknete organische Substanzen (Holz, Leder, Fasern u. s. w.) beim Aufquellen in ihrer Ausdehnung und in ihren physikalischen Eigenschaften erfahren. Pathologisch kommen dieselben

Digitized by Google

Vorgänge bei der Bildung der Striae atrophicae nach stärkerem Oedem zur Geltung: hier werden die normalen Bindegewebsbündel des Stratum reticulae, der Cutis durch die Gewalt des sie durchtränkenden Oedems auseinandergedrängt und theilweise zerrissen.

Es ist auch wohl anzunehmen, dass die Stauung günstig auf die Bildung der Synovia einwirkt, die in vielen Fällen von Gelenksteifigkeiten vermindert gefunden wird, und der doch sicher eine gewisse Wichtigkeit für die Beweglichkeit des Gelenkes nicht abgesprochen werden kann.

Das oben beschriebene Verhalten gesunder Gelenke bei Stauung giebt auch ein Bild ihrer Wirksamkeit bei der Resorption traumatischer Blutergüsse: während der Stauung löst das Serum — es kann dies ein rein physikalischer Vorgang sein, obwohl auch an eine chemische Wirkung gedacht werden kann — dieselben auf, wobei dieser Process durch den Druck, unter dem die auflösende Flüssigkeit steht, wesentlich begünstigt wird, und schwemmt sie nach dem Nachlassen mit hinweg; es findet so ein Auswaschen des eingelagerten Blutes aus den Weichtheilen der Gelenke statt.

Da so während der Stauung wohl eine Auflösung, aber keine Resorption erfolgt, habe ich, um diese durch öfteres Abfliessenlassen des gestauten Serums zu begünstigen, sie in den meisten Fällen in der Weise angewendet, dass 2 Stunden Stauung mit 2 Stunden Pause abwechselten. Dies geschah 2 bis 3 mal am Tage. Trat stärkeres Oedem auf, so wurde durch Hochlagerung der Abfluss desselben befördert. Ein chronisches Oedem habe ich dabei in keinem gestauten Falle gesehen. Es würde dies auch nur eine unerwünschte Nebenwirkung sein, die ja ihrerseits mechanisch die Beweglichkeit im Gelenk behindern muss; vorkommenden Falles müsste man sie durch Aussetzen der Stauung und dauernde Hochlagerung beseitigen.

Mit der Wirkungsweise der Stauung sind nun auch ihre Erfolge begrenzt. Es ist von vornherein klar, dass dort, wo die Gelenkversteifung nicht auf Kapsel- und Bänderschrumpfung beruht, wo nach sehr langer Immobilisation knöcherne und knorpelige Verwachsungen stattgefunden haben, ebenso dort, wo durch das Trauma verursachte Veränderungen der Gelenkenden die Steifigkeit bedingen, die Stauung gänzlich wirkungslos bleiben muss. Durch eine Untersuchung mit Röntgenstrahlen können diese Fälle vorher ausgemustert werden. Dasselbe gilt von den Fällen (cf. Nr. 14 u. 16), bei denen für die Bewegung wichtige Sehnen durch vorausgegangene eitrige Processe verloren gegangen sind.

Es ist ferner verständlich, dass durch Stauung allein ein versteiftes Gelenk nicht zur völligen Beweglichkeit gebracht werden kann,

Digitized by Google

denn wenn auch die geschrumpften Bänder und Kapseln erweicht und ausgedehnt werden, so können sie bei Fortdauer der Ruhe nie den Grad der Ausdehnungsfähigkeit erreichen, den sie benöthigen, um die äussersten Bewegungsausschläge zu gestatten. Dann ist ausser der Schrumpfung der Bänder und der Kapseln, wie wir oben gesehen haben, noch die der Muskeln ein wesentliches Bewegungshinderniss — auf diese hat die gewöhnliche, nur auf die Gelenke beschränkte Stauung keinen Einfluss; man müsste denn schon in Analogie der Bier-schen[1]) Versuche über Ernährung auf grössere Gebiete die Stauung einwirken lassen, wobei allerdings immerhin zu befürchten wäre, dass die Vortheile der Möglichkeit der Localisation und genauen Abmessung verloren gehen könnten.

So erklärt sich auch, dass die Beweglichkeit in unseren Fällen rascher zunahm, sowie die Patienten umhergingen oder nicht mehr geschient wurden, dass dort, wo völlige Heilung erzielt wurde (Fall 3, 10, 15), die Kranken durch Umhergehen Gelegenheit hatten, geringe active Bewegungen auszuführen; in den Fällen dagegen, in denen die Immobilisation fortdauerte, trat zwar zuerst erhebliche Besserung ein, dann aber ein Stillstand, dem (Fall 1) kein Fortschreiten folgte, wenn nicht eine Bewegungsbehandlung angeschlossen wurde (Fall 9). Dass die Bewegungen nicht der alleinige oder Hauptfactor bei der Heilung waren, habe ich bereits nachgewiesen, doch kann ihnen — namentlich für den Enderfolg — eine erhebliche Mitwirkung nicht abgesprochen werden. Durch theoretische Erwägungen sowohl wie durch eine diesbezügliche Prüfung unserer Beobachtungen werden wir so dazu gedrängt, die Stauung mit anderen Behandlungsmethoden zu combiniren. Passive Bewegungen und medico-mechanische Uebung werden die Stauung namentlich zuletzt wesentlich ergänzen: sie verschaffen der Kapsel und den Bändern durch die Bewegungen den normalen Ausdehnungsgrad, sie beseitigen die Schrumpfung und Atrophie der Muskeln.

Wie sie die Stauung, unterstützt diese jene Behandlungsmethoden: nach der Stauung sind passive Bewegungen in dem versteiften Gelenk nicht nur leichter und ausgiebiger, sondern werden auch weit weniger schmerzhaft empfunden. Besonders auffallend trat dies in Erscheinung bei einem Kind, welches nach einer Contusion des Ellbogengelenkes mit einer frischen Contractur des Ellbogengelenkes zur Behandlung kam; nach eintägiger Stauungsbehandlung konnten passive Bewegungen, die vorher unmöglich und anscheinend sehr schmerzhaft waren, fast in normalen Grenzen ausgeführt werden. Es scheint dies nicht nur

1) Bier, Virchow's Archiv. CXLVII. S. 464.

Digitized by Google

darauf zu beruhen, dass ja die vorher rigiden Bänder und Kapseln thatsächlich erweicht und geschmeidig geworden sind, die Stauung scheint auch eine direct schmerzherabsetzende Kraft zu haben. Es ist fraglich, ob es sich dabei um eine Art Infiltrations-Anästhesie handelt, oder andere Ursachen, Kohlensäurewirkung u. a vorliegen, jedenfalls ist diese Erscheinung bereits von Bier[1]) bei der Behandlung tuberculöser Gelenke beobachtet worden; im Gegensatz zu meinen Erfahrungen erzielte er dagegen bei Stauung traumatischer Gelenkentzündungen keine schmerzstillende[2]) Wirkung, es ist dies wohl auf die verschiedene Anwendung der Stauung zurückzuführen.

Man kann die passiven Bewegungen resp. Uebungen während der Stauung selbst vornehmen, wenn diese nicht zu starke Schwellung setzt, sonst schliesst man sie zweckmässig an die Abnahme der Binde an.

Eine günstige Einwirkung auf die Rigidität und Atrophie der Muskeln hat auch die Massage: sie unterstützt aber auch wesentlich den Einfluss der Stauung auf die Gelenkweichtheile dadurch, dass sie den Abfluss des gestauten Serums befördert. Ich habe darüber folgende Versuche an gesunden Gelenken angestellt:

18jähr. Mädchen.
2 Stunden Stauung am rechten Knie

links		rechts
33	U. R.	34
35	M.	36
37	O. R.	38½

darauf 15 Minuten Massage

links	rechts
34	
35	
36½	

17jähr. Mädchen.
2 Stunden Stauung am rechten Knie

links	rechts
31	31½
31½	32
32	33½

darauf 15 Minuten Massage

links	rechts
30¾	
31½	
32	

20jähr. Mädchen.
2 Stunden Stauung am linken Knie

rechts	links
30	32
31	32½
31	33

15 Minuten Massage

rechts	links
	30
wie	31
oben	31½

26jähr. Mädchen.
2 Stunden Stauung am rechten Knie

links	rechts
36	37
38	39
39½	41

links	rechts
	36
wie	38¼
oben	39½

16jähr. Mädchen.
2 Stunden Stauung am rechten Knie

links	rechts
27	29½
29	31
27½	29½

nach 15 Minuten Massage

links	rechts
	28
wie	29
oben	27½

40jähr. Frau.
2 Stunden Stauung am linken Knie

rechts	links
30	33
32	35
32	35½

rechts	links
	31½
wie	33
oben	34

1) Bier, Münch. med. Woch. 1897. Nr. 32 u. a. O. — 2) Derselbe, Ebenda.

Digitized by Google

In fünf von den sechs Fällen gelang es also durch eine viertelstündige Massage, das Gelenk auf dasselbe Volum wie vor der Stauung zu bringen, die ganze gestaute Serummenge aus den Gelenkweichtheilen herauszuwerfen; im 6. Falle, wo dies nicht völlig erfolgte, lag eine besonders starke Schwellung vor.

Der Vortheil, der sich hiernach aus der Combination von Stauung und Massage für die Behandlung traumatischer Gelenksteifigkeiten ergiebt, ist danach der, dass mit dem Serum die gelösten Reste von Blutergüssen schnell und sicher aus dem Gelenk herausbefördert werden; man kann auf diese Weise die Gewebe der Gelenkweichtheile förmlich auswaschen.

Ich habe dann in der Weise, dass ich Massage und medico-mechanische Uebungen mit Stauung combinirte, sie vornehmlich in der Stauungspause anwandte, folgenden Fall behandelt.

17. 19jähr. Mann. Vor 10 Wochen Oberschenkelbruch rechts in der Mitte Streckverband dann Thomasschiene. Aufgenommen am 10. Juli. Beugung im rechten Kniegelenk bis 150°. Sofort Beginn der Behandlung. 17. Juli. Beugung 115°. 26. Juli 90°. 27. Juli 80°. Auf Wunsch entlassen.

In dem folgenden Fall wurde bei gleichzeitiger Stauung auch zeitweise Streckverband angelegt, der nur geringe Schmerzen verursachte — eine Combination wie sie von Bier[1]) auch für die Behandlung des chronischen Gelenkrheumatismus empfohlen ist.

18. 55jähr. Frau. Vor 9 Wochen Fall aufs linke Knie; Bruch des inneren Condylus, der mit geringer Dislocation geheilt ist. Aufnahme am 15. November. Linker Unterschenkel steht im Kniegelenk um 135° gebeugt, kann bis 50° gebeugt, aber nicht weiter gestreckt werden. 16. November. Stauung. 25. November Bisher kein Erfolg. Combination mit Streckverband. 27. November Streckung bis 150°. 5. December Streckung fast vollständig, Streckverband weggelassen, dafür Massage, active und passive Bewegungen. 13. December Mit völlig freiem Kniegelenk entlassen.

In beiden Fällen ist also in sehr kurzer Zeit grosse Besserung resp. Heilung eingetreten.

Es ist hier wohl auch der Ort, einen vergleichenden Blick auf die Wirkungen der activen (Heissluft) Hyperämie auf traumatische Gelenkveränderungen zu werfen.

Dass dieselbe in hohem Maasse die Resorption befördert, wissen wir hauptsächlich aus den Erfolgen von Klapp[2]) bei der Behandlung des Hydrops genu; Thiem[3]) fand auch, dass nach Verletzungen ver-

1) Bier, Münchener med. Wochenschr. 1898. Nr. 31.

2) Klapp, Münchener med. Wochenschr. 1900. Nr. 23.

3) Thiem, Monatsschrift für Unfallheilkunde. 1900. Nr. 3. S. 76.

Digitized by Google

steifte Gelenke geschmeidiger und beweglicher wurden — er wandte die Heissluftbehandlung allerdings stets zusammen mit anderen Methoden an. Vor der Stauung hat die Heissluftbehandlung sicher den Vortheil, dass infolge der starken Blutdurchströmung und des ungehinderten, eher verstärkten Abflusses das Wegschwemmen der aufgelösten Theile in erhöhtem Maasse vor sich geht, ein Nachtheil ist dagegen, dass sie nur in beschränktem Maasse angewandt werden kann, da sie sonst sehr leicht hartnäckige Oedeme verursacht (Bier) [1]). Ich glaube auch, dass bei der Stauung gerade die dauernde seröse, unter Druck erfolgende Durchtränkung der Gewebe bei der Auflösung der Blutergüsse weit mehr leistet als die mehr flüchtige active Hyerämie, dass dies besonders gilt bei der Behandlung der reinen Immobilisationssteifigkeiten, bei denen es auf die Resorption garnicht, sondern nur auf die Auflockerung der Gewebe ankommt.

Vorzüglich würde sich daher die Heissluftbehandlung eignen zur Combination mit Stauung; man würde zuerst 2 Stunden stauen und dann kürzere Zeit höchstens 1 Stunde mit Heissluftapparaten behandeln. Durch Bier [2]) wissen wir, dass gerade sie im Stande ist, die nach Stauung entstehenden Oedeme rasch zum Verschwinden zu bringen. Bei dieser Combination würde man die intensive Auflösungsfähigkeit der Stauung mit der Resorptionswirkung der heissen Luft vereinigen.

Nach alledem haben wir also in der Stauung namentlich in Combination mit Heissluftbehandlung, Massage und medico-mechanischen Uebungen einen wichtigen Heilfactor in der Behandlung von Gelenkversteifungen nach längerer Immobilisation oder vorausgegangenem Trauma.

1) Bier, Münchener med. Wochenschr. 1898. Nr. 31.
2) Derselbe, Ebenda. 1899. Nr. 48/49.

Digitized by Google

XVI.

Das Malum coxae senile als Berufskrankheit und in seinen Beziehungen zur socialen Gesetzgebung

(Unfall- und Invaliditätsversicherungsgesetz).

Bearbeitet auf Grund von 58 Beobachtungen an der Alters- und Invaliditätsversicherungsanstalt für die Provinz Schlesien

von

Dr. Walther Stempel,

dirigirendem Arzt des Diakonissen-Krankenhauses Bethlehem in Breslau.

Eine mehrjährige Thätigkeit an der Alters- und Invaliditätsversicherungsanstalt für die Provinz Schlesien mit ihrem überaus reichhaltigen und abwechselungsreichen Material hat mir genügend Gelegenheit gegeben, mich intensiver mit den Erkrankungen zu beschäftigen, deren Diagnose dem praktischen Arzt meistens Schwierigkeiten zu bereiten pflegen, und die darum vielfach nicht richtig erkannt werden. Hierin liegt sowohl für den Versicherten, als auch nicht minder für die Versicherungsanstalt, resp. die Berufsgenossenschaften eine gewisse Gefahr insofern, als beide Theile infolge unrichtiger Diagnosen gleichmässig geschädigt werden können, was in Anbetracht der humanen Zwecke besagter Institute nach Möglichkeit vermieden werden muss. Der zur Erreichung dieses Zieles einzuschlagende Weg ist meiner Ansicht nach folgender: Einmal müssen die an den einzelnen Versicherungsanstalten beschäftigten Aerzte reger als bisher ihre diesbezüglichen Erfahrungen am besten in einem eigenen Fachorgane veröffentlichen, wie es seit längeren Jahren bereits in fruchtbringender Weise auf dem Gebiete der Unfallheilkunde geschieht, zweitens müsste aber der werdende Arzt bereits vor seinem Eintritt in das praktische Leben, also noch auf der Universität Gelegenheit finden, sich in diesen in der heutigen Zeit so ungemein wichtigen Disciplinen unterrichten zu können. Dieselben treten möglicher Weise am ersten Tage seiner ärztlichen Thätigkeit schon an ihn heran, und bei der jetzt leider auf diesen Gebiet noch herrschenden Unkenntniss

Digitized by Google

ist es unvermeidlich, dass Differenzen in den ärztlichen Gutachten entstehen, welche die beim Laienpublikum ohnehin heutzutage geringe Achtung vor ärztlichem Wissen und Können noch weiter herabzusetzen geeignet sind. Vergegenwärtigen wir uns nur, dass die verschiedenen Gutachten nicht allein von Aerzten, sondern grösstentheils auch von Angehörigen anderer Berufe gelesen und sogar beurtheilt werden, so müssen die unangenehmen Folgen, welche sich aus den sich widersprechenden Ansichten ergeben, selbst dem Kurzsichtigen einleuchtend sein.

Eine der am seltensten richtig erkannten Krankheiten, welche sowohl auf dem Gebiet der Unfallheilkunde, als auch der Invaliditätsversicherung eine grosse Rolle spielt, ist nach meinen Erfahrungen das Malum coxae senile, und ich glaube im Interesse der Aerzte zu handeln, wenn ich auf Grund von 58 diesbezüglichen Beobachtungen, welche auch die Wahrheit meiner vorstehenden Behauptungen erweisen sollen, die Kenntniss dieser interessanten Affection zu erweitern suche. Gleichzeitig möchte ich den Versuch machen, die Stellung, welche das Malum senile unter den Gelenkkrankheiten einnimmt, etwas deutlicher zu präcisiren. Weichen doch auf keinem Gebiet der Gesammtmedicin die Ansichten der Aerzte so auseinander, wie auf dem in Frage stehenden, und dürfte darum jeder Beitrag, welcher einigermaassen zur Klärung dienen kann, willkommen sein. Um die Richtigkeit auch dieser Behauptung zu erweisen, muss ich vor Beschreibung meiner Fälle zunächst auf die ziemlich umfangreiche Litteratur dieses Gegenstandes etwas näher eingehen. Hierbei zeigt sich, dass die Neuzeit nennenswerthe Arbeiten hierüber nicht aufzuweisen hat; die Hauptmittheilungen stammen aus der Mitte des vergangenen Jahrhunderts, und die Unklarheit auf diesem Gebiet beruht zum grossen Theil wohl auch mit auf dieser Thatsache.

Schon Morgagni bespricht in dem von der Entzündung der Gelenke und den Gelenkschmerzen handelnden Kapitel seines Werkes „De sedibus et causis morborum“ einen einschlägigen Fall und giebt auch eine genaue Beschreibung des pathologischen Befundes. Nach ihm hatte eine ältere Frau schon längere Zeit über Schmerzen ischiadischer Natur in der rechten Hüfte geklagt, die hinkenden Gang bedingt hatten. Bei der Section fand sich der Schenkelkopf nicht mehr kugelförmig, sondern abgeflacht, der Knorpel war trübe. Rust kennt noch keine genaue Eintheilung der Hüftgelenksleiden in seiner Arthrokakologie, nach ihm ist jede Affection des Hüftgelenks, ob sie nun ein Kind oder einen Erwachsenen betrifft, eine Coxalgie; jedoch dürfte es sich in einem der beschriebenen Fälle, in welchem das Leiden bei einem 58jährigen Manne auftrat, um Malum coxae senile gehandelt haben, Benjamin Bell beschreibt als Absorptio interstitialis femoris eine Affection, welche mit

Digitized by Google

dem Malum coxae senile identisch zu sein scheint. Bei Majo, welcher eine eingehende Schilderung der Gelenk- und Knochenkrankheiten verfasst hat, finden wir zwar verschiedene Veränderungen der Gelenkknorpel und Knochen, dahingegen nichts Specielles über Malum coxae erwähnt. Dasselbe gilt von Bonnet, der in seinem berühmten Lehrbuch der Gelenkkrankheiten nur von einem chronischen Rheumatismus spricht, unter welcher Bezeichnung wir nach seinen Beschreibungen das Malum coxae senile verstehen müssen. Er sah in einem zur Autopsie gelangten Hüftgelenk all die Charactere der chronischen Entzündung, der Gelenkknorpel war stark verdickt, der Knorpel war sowohl am Femurkopf als auch an der Pfanne vollkommen geschwunden, der benachbarte Knochen an Volumen vermehrt.

Der Schwund des Knorpels war besonders an den Stellen ausgesprochen, wo die Knochen sich berührten. Der Femurkopf war deformirt und angeschwollen, die Cavitas cotyloidea vergrössert.

Die erste genaueste Beschreibung des Leidens finden wir bei R. W. Smith. Nach ihm kommt der „Morbus coxae senilis" gewöhnlich bei sonst gesunden, armen Arbeitern vor, die älter als 50 Jahre sind. Das Leiden beginnt mit Schmerzen und Steifheit des Gelenkes, welch' letztere beim Gehen verschwindet und gegen Abend wieder zunimmt. In feuchten, nebligen Gegenden und in der Hitze verschlimmert sich das Leiden. Das befallene Glied verkürzt sich allmählich, die Kranken lahmen, können jedoch mit dem ganzen Fuss auftreten, die Zehen sind nach aussen gerichtet und das Gesäss der kranken Seite ist eingefallen, während das auf der gesunden Seite hervorsteht. Die Krankheit geht nie in Eiterung über und übt auch auf das Allgemeinbefinden keinen direct nachtheiligen Einfluss aus, sie findet sich auch manchmal im Schultergelenk und andere verschiedene sonstige Alterserscheinungen, wie Vergrösserung der Prostata, Arteriosklerose u. dergl. werden bei ihr beobachtet. Was die pathologischen Verhältnisse anbelangt, so zeigt sich der Knorpel stets sehr verdickt, das Ligamentum teres zerstört und das Ligamentum cotyloideum verknöchert oder absorbirt, letzteres Schicksal ereilt auch den Knorpel der Pfanne und des Schenkelhalses.

Kurze Zeit nach Smith trat Wernher mit einer grösseren Arbeit über Malum coxae senile auf Grund eigener Beobachtungen hervor und stellte mit Bezug auf die Entstehung des Leidens eine ganz neue, zwar originelle, aber bald von allen Seiten aufs heftigste angegriffene und zurückgewiesene Theorie auf. Nach ihm sollte eine Erkrankung der das Hüftgelenk umgebenden Muskeln das primäre sein und erst durch den Druck der contrahirten Muskeln, besonders der Psoas, Pectinei, Adductoren, Glutaei auf den Schenkelhals, den Gelenkkopf und die Pfanne treten erst secundär die Erscheinungen im Gelenk selbst ein. Der Schenkelhals wird hierdurch verkürzt und mehr rechtwinklig zu dem Schenkelkopf gestellt, der Trochantes rückt nach oben, der Gelenkkopf wird allmählich abgeflacht und die Pfanne passt sich diesen veränderten Formen an. Aus diesem Druck erklärt sich auch die zeitige Vernichtung des Ligamentum teres, derselbe genügt fernerhin, um allmählich eine wirkliche Entzündung des Gelenkes und mit ihr die bei Sectionen gefundenen Veränderungen an dem Knorpel, der Synovialhaut und dem Knochen selbst zu bedingen.

Digitized by Google

Die Krankheit ist nicht, wie Smith annimmt, nur älteren Männern der arbeitenden Klasse eigenthümlich, sondern kommt auch bei Personen höherer Stände, Weibern und selbst Kindern vor der Pubertät vor. Sie entsteht sowohl traumatisch als auch spontan; solange die Muskeln nur betheiligt sind, kann der Kranke noch arbeiten, da er verhältnissmässig wenig Beschwerden, besonders keine Schmerzen empfindet. Letztere treten erst ein, sobald das Gelenk selbst mit afficirt wird und sich entzündet, sie werden durch Druck hinter dem Trochanter oder durch Eintreiben des Gelenkkopfes in die Pfanne vermehrt. Nunmehr stellt sich auch ein hör- und fühlbares deutliches Crepitiren im Gelenk ein. Der Trochanter tritt allmählich stärker hervor, manchmal kann man auch den mit Knochenauswüchsen besetzten Schenkelkopf oder den Pfannenrand fühlen. Pathologisch-anatomisch findet man die Muskeln entartet und in späteren Stadien bedeutende Veränderungen am Gelenk selbst. Der Schenkelhals ist merklich verkürzt, der Schenkelkopf sitzt nicht mehr centrisch auf dem Halse, er ist flach, kuchenförmig oder länglich geworden, er kann schliesslich vollkommen verschwinden. Der mit dem Rand des Acetabulum nicht in Berührung stehende Theil des Kopfes ist rauh und mit Exostosen besetzt, während der übrige Theil wie polirt aussieht. Die Pfanne ist erweitert, manchmal vertieft, öfters flach, die Fovea acetabuli ist verschwunden, der Rand mit Exostosen besetzt. Der Gelenkknorpel ist anfangs nur etwas getrübt, später erscheinen in ihm rothe Punkte und Streifen, welche sich deutlich als Gefässe bis in die Tiefe verfolgen lassen. Wo diese vascularisirten Punkte am dichtesten stehen, zeigen sich die ersten Knochenkerne, die Verknöcherung entwickelt sich von der Corticalschicht nach aussen, dieselbe nimmt allmählich zu und schliesslich ist in hochgradigen Fällen der ganze Knorpel an den Berührungsflächen geschwunden. Nun erst schleift sich der Knochen bei Bewegungen ab. Die Synovialmembran ist verdickt, zottig, gewuchert, das Kapselband immer sehr dick, es schliesst häufig, besonders in der Nähe seiner Anheftung, Knochenconcremente in sich ein, die zum Theil auch freiliegen können. Durchschneidet man eine polirte Knochenfläche, so findet man eine sehr feste, die ursprüngliche Corticalschicht um ein Bedeutendes an Dicke übertreffende Knochenlamelle, welche mikroskopisch die Structur des echten Knochens zeigt.

Stromeyer giebt bereits einige differential-diagnostische Winke zwischen dem Malum coxae senile und der Coxalgie. Ersteres kommt einmal vor bei muskelstarken Individuen aus der arbeitenden Klasse, während die Coxalgie mehr bei scrofulösen Personen angetroffen wird. Zweitens wird das Glied beim Malum coxae in Extension, bei der Coxalgie in Flexion festgehalten. Die Extension ist Folge einer bei Landarbeitern so häufigen rheumatischen Affection der Extensoren, das Ergriffensein gerade dieser Muskeln wird durch die den Landarbeitern eigenthümliche gebückte Stellung gefördert, welche eine stärkere Inanspruchnahme der Extensoren erfordert. Diese rheumatische Contraction der Extensoren geht beim Malum coxae alsdann noch in Hypertrophie des Trochanter major und des Schenkelhalses und Atrophie des Schenkelkopfes über, während bei der Coxalgie durch Entzündung der Synovialmembran eine Zerstörung des ganzen Gelenkes herbeigeführt wird.

Digitized by Google

Wir finden in diesen Aeusserungen gewisse Anklänge an die Wernher'sche Theorie, und Stromeyer scheint zur Zeit der Abfassung dieses Artikels wohl unter dem Einfluss der kurze Zeit vorher erschienenen Wernher'schen Arbeit gestanden zu haben.

Roser hält es für Unrecht, dass Smith und Wernher das Malum coxae senile als eine neue Erkrankung aufstellen, denn auch bei einer veralteten Luxation zeigen sich dieselben Veränderungen im Gelenk, wie die von den genannten Autoren beschriebenen, und man kann annehmen, dass jede Entzündung im Gelenk, welche den Knorpel ohne Eiterung zerstört, ähnliche Veränderungen hervorbringt.

Diese Ansicht Roser's scheint keinen Anklang gefunden zu haben, denn im folgenden Jahre (1843) beschreibt Chelius in seinem Handbuch der Chirurgie unter den Gelenkkrankheiten auch das Malum coxae senile als eigene Krankheitsform ausführlich. Seine Beobachtungen decken sich so ziemlich mit denen von Smith, nur erwähnt er noch, dass die Knochenmassen sehr leicht seien und dass der Schaft des Femur nur aus einer dünnen Knochenschale bestehe, die Markhöhle dagegen sehr weit sei. Auch betont er, dass nach seinen Erfahrungen das Leiden am häufigsten nach Erschütterungen und Quetschungen des Hüftgelenks, vorzüglich bei Frauen entstehe, dass es indessen auch ohne vorausgegangene Ursachen auftreten kann.

Gegen den Namen „Malum coxae senile" wendet sich Santesson und bezeichnet denselben als unwissenschaftlich, er will ihn durch „Osphytis chronica" ersetzt wissen. Nach ihm unterscheidet man bei den Krankheiten des Hüftgelenkes eine Coxitis externa und interna, welche zeitweise auch gleichzeitig wie oben bei dem Malum coxae vorkommen können; alle weichen und harten, äusseren und inneren Theile des Gelenkes werden bei diesem Leiden allmählich ergriffen, es zeichnet sich durch eminent chronischen Verlauf und durch seine relative Harmlosigkeit aus. Eine öfters hierbei beobachtete Verkürzung des Beines wird nach seiner Ansicht durch die schiefe Stellung des Beckens im Verhältnis zum Rückgrat verursacht. Im Gegensatz zu Wernher fand er in seinen zur Autopsie gelangten Fällen stärkere Veränderungen des Knorpels, während die übrigen Gebilde nur in geringerem Grade betheiligt waren. Der Knorpel sah matt aus und hatte eine weiche Consistenz, stellenweise war er zerfasert, stellenweise vollkommen geschwunden, so dass der Knochen bloss dalag. Nach Santesson's Ansicht beruhen diese Vorgänge auf einer Resorption, auf einer Atrophie des Knorpels, die wiederum durch eine Entzündung im weiteren Sinne, eine abnorm veränderte Nutrition bedingt wird. Höheres Alter und Körperanstrengung, nicht minder aber auch Entzündung und Traumen sowie der Gelenkrheumatismus sollen dieselbe hervorrufen. Ob das Leiden nach Wernher's Annahme als Hüftmuskelentzündung beginnt, erscheint Santesson zweifelhaft.

Albers bestätigt auf Grund von drei eigenen Beobachtungen im Grossen und Ganzen die von Smith und Wernher gemachten Erfahrungen; was die Ursache des Malum coxae senile indessen anbelangt, so glaubt er, dass sich ein eigenthümlicher Krankheitsvorgang von der Oberfläche der dem Marasmus sich zuneigenden Knochen entwickle, der

Digitized by Google

wahrscheinlich gichtischer Natur sei. Hierfür spräche einmal die Entstehung des Leidens bei kräftigen, robusten Leuten, die sich anstrengenden Arbeiten unterzogen haben, und die darum zu Knochengicht am meisten disponiren, zweitens zeigen nach unverkennbarer Arthritis entstandene Knochenleiden dieselbe Beschaffenheit wie die beim Malum coxae senile gefundenen.

Die Wernher'sche Theorie von der Entstehung des Malum coxae senile wurde besonders von Schoemann heftig angegriffen, welcher zugleich den Vorwurf erhebt, dass Wernher die Lehre von der Krankheit unnütz verwirrt habe. Er kommt nach seinen Untersuchungen zu folgenden Schlüssen. Dem Malum coxae senile liegen weder äussere mechanische, noch innere metastatische, rheumatische oder gichtische und dergleichen dyscrasische Ursachen zu Grunde. Die Krankheit beginnt in der ursprünglichen Knochensubstanz der Pfanne und des Schenkelkopfes. Die knorpeligen Ueberzüge, das Ligamentum teres sowie der übrige ligamentäre Gelenkapparat werden erst secundär in Mitleidenschaft gezogen. Knochenschliffe kommen zwar vor, bilden aber nicht das Wesen der Krankheit. Auch ist es ganz irrig, jede Knorpelusur, Eburnation und Abschleifung von Gelenkflächen mit dem Namen Malum coxae senile zu bezeichnen. Der Schenkelhals erleidet keine wesentlichen Veränderungen. Das Leiden kommt vorzugsweise in den Hüftgelenken vor und ist in ausgesprochener Weise eine Krankheit des höheren Lebensalters, es tritt selten vor dem 50. Jahr ein. Es wird nicht nur beim Menschen, sondern ab und zu auch bei Pferden beobachtet. Die Ursachen sind dunkel, manchmal konnte man Rheumatismus oder ein Trauma, wie Fall auf den Trochanter für die Entstehung verantwortlich machen. Es kommt bei Frauen und Wohlhabenden selten vor und betrifft stets beide Hüften. Die Kranken klagen anfangs über ein Gefühl der Schwäche, Schwere und Steifigkeit des Gelenks, welche sehr lange fortdauern kann. Erst später treten Schmerzen ein, die in der Ruhe schwinden, beim Gehen heftiger werden. Durch Druck kann der Schmerz vermehrt werden. Allmählich bemerkt man Crepitation im Gelenk, die Hinterbacke wird abgeflacht, die Haut wird welker und schlaffer, der Trochanter tritt mehr hervor und die Extremität verkürzt sich. Santesson unterscheidet im Verlauf der Krankheit 4 Stadien, ein Stadium absorptionis, welches in einer Aufsaugung der ursprünglichen Knochenmasse des Schenkelkopfes und der Pfanne besteht, ein Stadium ossificationis s. crepitationis, welches mit der Bildung neuer Knochenmassen auf den vom Knorpel entblössten Gelenkflächen beginnt, ein Stadium deformationis, gekennzeichnet durch die eintretende Verkürzung, und ein Stadium configurationis, welches durch Nachlassen der Schmerzen charakterisirt ist. Pathologisch-anatomisch findet man die Corticalis und Spongiosa des Kopfes und der Pfanne in grösserer oder geringerer Ausdehnung geschwunden, der übrig gebliebene Theil ist porös, mürbe, löcherig. Wo die neugebildeten Knochenmassen des Kopfes und der Pfanne aneinander reiben, entstehen polirte, emailartige Flächen. Der Schenkelhals wird nicht verändert, weder in seiner Länge, seiner Richtung oder Festigkeit, nur in sehr intensiven Fällen, z. B. nach völliger Zerstörung des Kopfes kann er angegriffen werden und dann die gleichen Veränderungen wie Kopf und Pfanne darbieten.

Digitized by Google

Auch Zeiss tritt der Wernher'schen Ansicht scharf entgegen, denn Muskeln, welche jahrelang ausser Function gewesen sind, zeigen gleichfalls tendinöse Beschaffenheit, diese ist somit kein sicheres Zeichen einer vorausgegangenen Entzündung. Auch ist durchaus nicht erwiesen, warum Stösse und Schläge gerade eine Entzündung der Hüftmuskeln herbeiführen sollen, während sie es an anderen Körperstellen nicht thun. Ebenso ist die Annahme Wernher's, dass durch Druck der entzündeten Muskeln auf die Knochentheile des Gelenkes die Entzündung auch alsdann auf dieses übertragen würde, durchaus zurückzuweisen, denn entzündete Muskeln sind undehnbar, können ihre Functionen nicht verrichten und sich wahrscheinlich, obgleich sie hart anzufühlen sind, auch nicht kräftig zusammenziehen.

In seiner Arbeit über die Schlifflächen an den Gelenkenden der Knochen hebt Hermann Meyer hervor, dass dieselben stets eine Folge der Verknöcherung des Gelenkknorpels seien. Er spricht zwar nicht direct über das Malum coxae senile, seine Ausführungen lassen aber vermuthen, dass er bei denselben zeitweise dieses Leiden im Auge gehabt hat. So erwähnt er, dass die allmähliche Verknöcherung des Gelenkknorpels eine Erscheinung sei, die ebenso sehr zu den normalen Entwicklungserscheinungen in dem Organismus zu rechnen sei, wie die Verknöcherung der Rippen- und Kehlkopfknorpel, die Verwachsung der Nähte u. dergl.

Brodie glaubt ebenso wie Albers das Leiden zur Klasse der chronischen Gelenkkrankheiten in Verbindung mit Gicht zählen zu müssen. Nach seiner Ansicht bildet die Entzündung der Synovialhaut das erste Glied einer Kette von krankhaften Veränderungen, welche nach Verlauf von Jahren mit der völligen Desorganisation des Gelenkes endigen. Der Verlauf ist sehr langsam, es erregt keinen grossen Schmerz, doch ist beständig ein Gefühl von unbehaglicher Empfindung und von Unbequemlichkeit vorhanden, die Gelenke werden nach und nach steifer und zum Gebrauch untauglicher. In der Nähe des leidenden Theils lagern sich neue Knochenmassen ab sowie gichtische Concremente in dem umgebenden Zellgewebe. In einigen Fällen bildet sich schliesslich Ankylose aus, während zur Eiterung nur geringe Disposition vorhanden ist.

Nach Niese entwickelt sich das Malum coxae senile unter allmählich eintretenden, nach und nach zunehmenden Schmerzempfindungen, welche sich namentlich beim Gehen, sowie bei Druck auf das Hüftgelenk vermehren. Dasselbe wird steif, die Bewegungen eingeschränkt, beschwerlich und mit Schmerzen verbunden, die Extremität verkürzt sich und nimmt eine Auswärtsdrehung an, bei Bewegungen hört man Crepitation und die Hinterbacke der leidenden Seite zeigt eine sehr merkliche Abflachung. Mit der Zeit wird auch das zweite Hüftgelenk von der Erkrankung befallen.

Führer hält das Leiden für eine durch anfängliche Exsudation, Rarefaction und Mollities bedingte Gelenkentzündung, welche in den späteren Stadien Fettinfiltration und abnorme Verknöcherung, Schrumpfung und Atrophie der Knochenenden mit Verunstaltung derselben zeigt. Man findet bei ihm die Gelenkgruben infolge der vorausgegangenen Mollities vertieft und erweitert, die Oberfläche des Gelenkes vom Knorpel entblösst,

Digitized by Google

die Knochenenden von einer durch Druck und Bewegung unregelmässig abgeschliffenen, elfenbeinernen Cortex überzogen. Die Gelenkenden sind atrophirt, an der Arthrodialfläche meist abgeplattet, mit rings überragenden Stalaktiten, selten konisch abgerundet, immer in ihrem Dickendurchmesser verkleinert. Der Hals des Gelenkkopfes ist verkürzt, eingedrückt, so dass z. B. der Kopf des Femur muschelförmig auf der Basis des Trochanter aufsitzt. Die Synovialis ist verödet, trocken, so dass die Gelenkenden bei stärkerer Bewegung krachend aneinanderreiben. Durch Verkleinerung der Gelenkköpfe selbst und Abflachung der Pfannen ist oft eine bis zur Subluxation zu steigernde abnorme Beweglichkeit möglich. Die umgebenden Weichtheile, selbst die Muskeln können unter Umständen verknöchern.

Auch Gurlt spricht sich in seinem bedeutenden Werk über die Gelenkkrankheiten in ähnlicher Weise über das Malum coxae senile aus. Der Schenkelkopf wird bei ihm theils pilz- theils keilförmig deformirt, die Pfanne meist nach oben vergrössert und vertieft. Die umgebenden Muskeln atrophiren, werden blass, zeigen aber nur selten theilweise oder vollkommene fettige Entartung. Das fibröse Kapselband ist meistens verdickt, bisweilen von knorpelartiger Beschaffenheit, der Inhalt des Gelenkes besteht in einer nicht unbedeutenden Menge unveränderter oder zähflüssiger Synovia. Das Ligamentum teres schwindet frühzeitig, indem es zunächst in einzelne Stränge zerfasert, die Innenfläche der Synovialhaut ist mit Gelenkzotten besetzt. Der Gelenkknorpel geht frühzeitig die fibröse Metamorphose ein, durch die Bewegungen des Gelenkes bilden sich alsdann an dem vom Knorpel beraubten Knochen verschiedene Schlifflächen. An der Basis des Schenkelkopfes, am Schenkelhals, am Pfannenrand finden sich knollige oder stalactitenförmige Osteophyten, in seltenen Fällen können dieselben im Hüftgelenk Veranlassung zur Entstehung von freien Gelenkkörpern ergeben. Häufig werden beide Gelenke, eines erst in einem weiter vorgeschrittenen Grade als das andere erkrankt gefunden. Lorinser bezeichnet das Leiden auch als Verknorrung im Hüftgelenk und nimmt an, dass dasselbe durch einen grösseren Absatz von phosphor- und kohlensaurem Kalk (zuweilen auch harnsaurem Natron) bei gleichzeitiger schleichender Knochenentzündung bedingt und unterhalten werde. Da nun im höheren Alter eine Neigung zur Ablagerung grösserer Mengen von Knochenerde obwaltet, so ist die Krankheit diesem Lebensabschnitt auch besonders eigen. Diese überschüssige Menge von Knochenerde wird nicht nur in mannigfaltigen üppigen Knochenneubildungen im Gelenk selbst und in dessen Umgebung abgesetzt, sondern es kommt auch eine entsprechende Mischungsveränderung des ursprünglichen Knochengewebes zu stande, wodurch letzteres insbesonders seiner Federkraft beraubt, den nachtheiligen Einflüssen des Druckes und der Reibung um so mehr preisgegeben wird.

Nach Nüscheler ist das Malum coxae senile bei älteren Leuten darum so häufig zu beobachten, weil diese zu Gelenkentzündungen überhaupt besonders geneigt sind. Anatomisch fasst er dasselbe als eine Hyperämie des Knochens und der umgebenden Weichtheile auf. Was die Bildung von Schlifflächen bei diesem Leiden anbelangt, so sind dieselben nach seiner Meinung stets secundär, durch Abschleifung bedingt, welche im ferneren Verlauf zu ausserordentlichen Missgestaltungen am Caput und

Digitized by Google

Collum femoris sowie am Acetabulum führen kann, wozu auch noch die gleichzeitige Osteophytenbildung beiträgt.

Auch Friedländer glaubt, dass der Anfang des Leidens in einer Gelenkentzündung bestehe, die sich über alle Theile des Gelenks erstreckt, sehr chronisch verläuft und niemals zur Eiterung führt. Durch die Entzündung, welche nicht aus einer acuten hervorgeht, werden Exsudate inner- und ausserhalb der Gelenkkapsel gebildet, die zur knöchernen Organisation neigen; auch die Exsudate in der Synovialhaut können verknöchern und dann die theils freien, theils an einem Stil hängenden freien Körper bilden. Diese Neubildungen drücken auf den darunter liegenden Knochen und bedingen dann die Deformität desselben. Ausserdem tritt eine dem Alter an und für sich schon eigenthümliche Osteoporose ein, die zwar zum Zustandekommen des Leidens nicht durchaus erforderlich ist, aber bald vorhanden ist, bald fehlt. Eine Erkrankung der Muskeln, wie Wernher will, findet nicht statt, auch glaubt F. auf Grund eines Sectionsbefundes nicht an den Schwund des Ligamentum teres.

Roser hebt in seiner Arbeit über die Arthritis sicca besonders die Arthralgia senilis hervor, welche vorzugsweise im Hüftgelenk zur Beobachtung gelangt und durch einen senilen Knorpelschwund ohne vorhergegangene Entzündungserscheinungen hervorgerufen wird. Nach Rokitansky besteht das Malum coxae senile in einer durch Entzündung angeregten Osteoporose und Absumption des Knochens von der Gelenkfläche her. Dieser geht in der Peripherie des Knochens eine Knochenneubildung zur Seite, durch beide Processe, besonders aber durch den Körperdruck werden die verschiedensten Formveränderungen und Missgestaltungen des Gelenkes bedingt. Er glaubt nicht an eine entzündliche Natur des Leidens, welche nie primär im Knorpel auftreten könne, sondern hält die gefundenen Knorpelveränderungen durch vorausgegangene Affectionen des Knochens oder der Synovialhaut bedingt. Seiner Meinung nach gehört das Leiden nicht ausschliesslich dem höheren Alter an, auch bleibe es nicht nur auf die Hüftgelenke allein beschränkt, sondern werde noch häufig im Knie-, Ellenbogen- und Schultergelenk beobachtet. — In ähnlicher Weise spricht sich auch Wilks aus, das Leiden kommt nach ihm auch im Schulter- und Ellenbogengelenk vor, ist aber am Hüftgelenk am deutlichsten ausgeprägt. Die Gelenkknorpel sind zerstört, das Ligamentum teres ist geschwunden, der Gelenkkopf unregelmässig durch eine neue an seinem Rande abgesetzte Knochenmasse, so dass er pilzförmig wird. Auch der Schenkelhals wird verändert, er verkürzt sich zuweilen so, dass der Kopf als grosse, abgerundete Knochenmasse direct dem Trochanter aufsitzt. Das Acetabulum erweitert und vertieft sich dementsprechend, im Kapselbande findet man oft deutliche Knochentheile. Der neue Knochen bildet ein unregelmässiges Lager mit Vertiefungen und Erhabenheiten, diese glätten sich in Folge der beständigen Reibungen und zeigen darum ein elfenbeinernes oder porzellanartiges Aussehen. Mikroskopisch gewahrt man keine bemerkenswerthen Unterschiede in der Dichtigkeit des Knochens, nach Angaben mancher Autoren, besonders Gurlts, sollen die Haversischen Kanäle in den verdichteten Partien fehlen, welcher Ansicht W. sich nicht anschliesst. — Er hält auch den vielfach betonten Zusammenhang mit Rheumatismus für zweifelhaft und will das Leiden

Digitized by Google

lieber als chronische Gelenkentzündung bezeichnet wissen. — Hein konnte durch eigene Untersuchungen die Richtigkeit der Wilks'schen Annahme von dem Vorhandensein von Haversi'schen Kanälchen im chronischen Knochengewebe bestätigen, er fand dieselben selbst noch auf dünnen Schliffen der Oberfläche, vermisste dahingegen die Markräume. Nach ihm kommt das Leiden gleichfalls hauptsächlich nur bei alten Leuten vor, häufig sind aber auch noch andere Gelenke und nicht nur die Hüftgelenke allein ergriffen. Den Beginn des Leidens sucht er in einer Ernährungsstörung des Knorpels, da derselbe selbst schon in relativ frischen Fällen zeitig verschwindet; er verliert zunächst seine hyaline, chondringebende Zwischensubstanz, indem dieselbe zerklüftet und faserig wird. Aus diesem Fasergewebe wachsen dann Zotten hervor, die in grösserer Menge theils ein sammtartiges Aussehen gewähren, theils in blattartigen Auswüchsen sich erheben. Die Oberfläche wird dadurch derjenigen der Synovialhaut ähnlich.

Auch C. O. Weber verlegt die ersten Anfänge des Leidens in den Knorpel und zwar dorthin, wo er dem Knochen benachbart ist. Man findet hier immer eine erneute Verknöcherung, die zunächst durch Bildung einer osteoiden Schicht kenntlich ist und ganz nach normalem Typus erfolgt; bald danach beginnen dann auch Veränderungen an den Zotten der Synovialmembran, die hypertrophiren und an den Umschlagsstellen am stärksten und massenhaftesten gefunden werden. In Folge der Verödung des Knorpels kommt es stellenweise zu Usur, das Knochengewebe liegt dann bloss und erscheint meist etwas injicirt. Gleichzeitig wuchert der Knochen am Rande und in der Richtung der Bewegung des Gelenkes bilden sich Schlifflächen, indem nach dem Ausfall des Knorpels der blossgelegte Knochen sklerosirt. Die Usur im Centrum und die Hypertrophie am Rande des Schenkelkopfes ist der Grund zu der pilzförmigen Gestaltung desselben, nicht wie Rokitansky meint, eine Osteoporose oder vorzeitige Erweichung des Knochens.

Colomel hält die Krankheit für einen Ausdruck der arthritischen Diathese und öfters für rheumatischer Herkunft. Die ersten Veränderungen kommen nach ihm in der Synovialis vor, erst dann folgt Usur des Knorpels, Eburnation der Oberfläche, Bildung fremder Körper innerhalb und ausserhalb der Gelenke und zuletzt weitgehende Formveränderungen und Zerstörungen der Knochenenden. Er adoptirt den von seinem Landsmanne Deville bereits im Jahre 1846 der Erkrankung gegebenen Namen „Arthrite sèche", welche von der zwar nicht immer constanten relativen Trockenheit des kranken Gelenkes hergeleitet wurde.

Hueter bezeichnet das Leiden hier wiederum als Panarthritis, da es eine Gelenkentzündung darstellt, an welcher Synovialis, Knorpel, Knochen, Bänder und parasynoviales Bindegewebe gleichmässig participiren. Die Erkrankung bevorzugt das höhere Alter und kann danach mit den Ereignissen der Involutionsperiode in Bezug gebracht werden, ist aber nicht nur eine Art seniler Atrophie des Gelenkknorpels, es geht fast stets ein chronisch-entzündliches Stadium voraus, welches sich als solches durch die Anschwellung der Theile scharf charakterisirt. — Es ist eine Arthritis pauperum, die zwar auch die besseren Stände nicht ganz

Digitized by Google

verschont, schlechte Ernährung und bedeutende mechanische Anstrengung des Gelenkes begünstigen aber entschieden die Entwickelung.

v. Volkmann betrachtet das Malum coxae senile als eine Abart der Arthritis deformans auf senilen Störungen beruhend, die indessen nicht, wie man früher annahm, nur auf die Hüfte beschränkt bleibt, sondern auch in den meisten übrigen Gelenken beobachtet wird. Er hebt besonders hervor, dass bei diesem Leiden die verschiedenen das Gelenk zusammensetzenden Theile allmählich zwar total verändert, deformirt werden, dass das Gelenk aber fast ausnahmslos noch einen Theil seiner Bewegungsfähigkeit behält. Was seine übrigen Ausführungen anbelangt, so unterscheiden sie sich nicht wesentlich von den bisher in der Litteratur vertretenen.

Waldmann, ein Schüler v. Volkmann's, bespricht unter den verschiedenen Formen des chronischen Gelenkrheumatismus auch eine senile Art, die besonders bei älteren Leuten unter ungünstigen Ernährungsverhältnissen, die auch sonst Zeichen eines früheintretenden Alters bieten, vorkommt, es handelt sich hierbei um mässige Wucherungen an der Synovialis und besonders um Knorpelschwund, daher Erschwerung beim Gebrauch der Gelenke und knarrende Geräusche; in hochgradigen Fällen liegen die des Knorpels völlig beraubten, elfenbeinartig glänzenden Knochenenden mehr oder weniger durch Druck usurirt sich gegenüber, doch nirgends trifft man eine Ankylose.

Auch Billroth nimmt an, dass das Malum coxae senile, der polyarticuläre Rheumatismus und die Arthritis deformans nur Abarten eines und desselben Leidens sind. Das Leiden tritt bei älteren Leuten in der Regel in milderer Form, als bei den schlimmen Arten des chronischen Rheumatismus und hauptsächlich in der Hüfte auf, woher auch der Name stammt, doch wird es auch zuweilen in den meisten übrigen Gelenken alter Leute beobachtet. Es beginnt gewöhnlich sehr chronisch mit wenig Schmerzen, oft in Form der Ischias, doch mit grosser Steifigkeit, seltener mit acutem Initialstadium; oft klagen die Patienten nur über die Steifigkeit, welche bei Bewegungen geringer wird, bei diesen ist oft deutlich Reiben zu hören. Bei Betheiligung der Hüfte hinken die Kranken leicht, die Knochenauflagerungen sind gewöhnlich unbedeutend, doch wird der Schenkel allmählich kürzer, weil der Femurkopf und die Pfanne oben abgerieben werden; die Muskeln atrophiren stark und die Hüfte wird allmählich ganz steif. Das Leiden befällt Männer häufiger als Frauen und ist besonders bei mageren Personen anzutreffen. Erkrankungen anderer, besonders innerer Organe sind selten dabei zu constatiren, doch findet man, dass die Befallenen überhaupt sehr zu Kalkablagerungen mit abnormen Verknöcherungen disponirt sind und Arteriosklerose, sowie Verknöcherung der Rippen, der Zwischenwirbelscheiben u. s. w. darbieten.

Schüller trennt gleichfalls von der chronisch-rheumatischen Gelenkentzündung, sowie von der Arthritis deformans eine Form, das Malum senile, welches ausschliesslich bei alten Leuten vorkommt, und bei welchem sich augenscheinlich senile Ernährungsstörungen und Vorgänge seniler Gewebsrückbildung speciell am Knorpel und Knochen, aber auch an der fibrösen Kapsel mit einfachen, chronisch entzündlichen Erscheinungen an der Synovialis mischen. Charakteristisch ist für die senile

Digitized by Google

Gelenkentzündung die Zerfaserung und Abschleifung des Gelenkknorpels und die Abschleifung, Malacie und folgende Atrophie des Knochens ohne begleitende Neubildungen, resp. Wucherungsvorgänge am Knorpel und Knochen, welch letztere der Arthritis deformans ihr eigenthümliches Gepräge geben. Die äusseren Formveränderungen sind dementsprechend gering. Es entwickelt sich unter mässigen Schmerzen eine gewisse Steifigkeit in den ergriffenen Gelenken, eine Unbeholfenheit und Unsicherheit in den Bewegungen, bei diesen fühlt man rauhes Knirschen oder Knarren. Manchmal kann abnorme Beweglichkeit constatirt werden, häufiger ist theils infolge stärkerer Zotten- und Faltenentwicklung auf der Synovialis, theils infolge sklerotischer Verdickung der Kapselbänder im Gegentheil mehr eine zunehmende Feststellung der Gelenke zu beobachten. Druck auf die Gelenke ist meist wenig schmerzhaft, das Allgemeinbefinden leidet anscheinend wenig oder nicht erheblich.

Howard Marsh fasst die chronischen Gelenkentzündungen unter dem Namen „Osteo-Arthritis“ zusammen und macht folgende Unterabtheilungen. 1. Eine bei Frauen häufig in der Regel in den Fingergelenken beginnende Form. 2. Eine bei jungen anämischen Leuten nach acutem Rheumatismus oder acuten Infectionskrankheiten auftretende Form. 3. Eine nach Menopause und nervösen Leiden beobachtete Form. 4. Der Morbus coxae senilis. Dieser ist bei Männern häufiger als bei Frauen und tritt nach dem 40. Lebensjahre oft nach einem Fall oder einer anderen Verletzung, aber eben so häufig spontan auf. Er beginnt mit Steifigkeit und Schmerzen, welche meist durch das Gelenk wandern und durch die Glutaei oder die Oberschenkelmuskeln ziehen oder die Form einer mehrmonatlichen Ischias annehmen und hartnäckig der Behandlung widerstehen. Die Muskelabmagerung wird bald sehr auffällig, die Glutaealgegend wird abgeflacht, die Beweglichkeit geht allmählich verloren, so dass das Becken sich mit bewegt, wenn der Oberschenkel gebeugt werden soll. Die Rotation des Femur im Acetabulum ist ebenfalls unmöglich. Der Oberschenkel bleibt entweder im Rumpf extendirt oder nimmt einen Grad von Flexion ein; es entsteht eine Verkürzung (das Resultat von Absorption des Femurkopfes und oberen Randes des Acetabulum), Rotation nach aussen und geringe Adduction. Hierdurch wird die Fortbewegung, besonders das Treppensteigen, Auf- und Abgehen, und Erheben von einem niedrigen Sitz sehr erschwert. Bei der genauen Untersuchung findet man ausserdem noch eine Verdickung des oberen Femur, und der Trochanter liegt deutlich, oft beträchtlich über der Roser-Nélaton'schen Linie. Besteht noch Beweglichkeit, so ist Kratzen und Knarren im Gelenk wahrzunehmen. Sind beide Hüftgelenke betheiligt, so kann es zum Gang mit gekreuzten Beinen, der sogen. „cross legged progression“ kommen.

Ziegler bezeichnet den Process pathologisch-anatomisch als „Arthritis chronica ulcerosa sicca“, derselbe ist wesentlich durch eine Auffaserung, Zerklüftung und Usur der das Gelenk begrenzenden Knorpellagen charakterisirt. Der Auffaserung geht häufig eine geringfügige Wucherung des Knorpelzellengewebes voran, doch kann dieselbe vollkommen fehlen. Meist sind die dem Druck ausgesetzten Theile am stärksten usurirt, doch können sich die Veränderungen auch über die ganze Knorpeloberfläche erstrecken. Zuweilen erfolgt auch eine Auflösung des

Digitized by Google

Knorpels vom Knochenmark aus, doch tritt das gegenüber den anderen Veränderungen vollkommen zurück. Nicht selten dagegen kommen gleichzeitig mit der Knorpelusur sklerotische Verdickungen der Kapselbänder und Vergrösserung der Synovialfalten und Zotten vor, welche unter Umständen zu einer Fixirung der betreffenden Knochen, zu einer capsulären Ankylose führen. Im Gegensatz hierzu kann sich das Gewebe einzelner Gelenkbänder auch auffasern und zerfallen. Sowohl im degenerirenden Knorpel, als auch im fibrösen Kapselgewebe und in den Bändern können Kalkablagerungen, sowie amyloide Degenerationsherde auftreten. Ist der Knochen blossgelegt, so kann er durch Apposition vom Mark her sich verdichten. Die Erkrankung erscheint vornehmlich im hohen Alter als eine senile Ernährungsstörung und wird dann als Malum senile bezeichnet, am häufigsten erkranken die Hüftgelenke, aber auch die meisten andern. Zuweilen ist das Leiden mit atrophischen Zuständen an den Knochen verbunden. Tritt in der Nachbarschaft der Gelenke eine stark periphere Resorption ein und sind zugleich die Kapselbänder verdickt, so erscheint das Gelenk aufgetrieben oder knotig verdickt.

Soweit das Bemerkenswertheste, was ich in der Litteratur unter dem Namen „Malum coxae senile" auffinden konnte. Bevor ich mich jedoch auf eine kritische Besprechung des Angeführten einlasse, erscheint es mir nothwendig, zunächst eine Uebersicht über die im Verlauf von zwei Jahren an der Versicherungsanstalt der Provinz Schlesien zur Beobachtung gelangten Fälle zu geben und dasjenige zu berichten, was für die genaue Erkenntniss des Leidens von Wichtigkeit ist. Um die von mir anfänglich aufgestellte Behauptung, dass die Diagnose des Leidens den praktischen Aerzten noch recht wenig geläufig sei, zu beweisen, schicke ich dem bei der Nachuntersuchung von uns Vertrauensärzten erhobenen Befunde die wichtigsten Daten sowie die Diagnose aus dem Formulargutachten des den Antragsteller zuerst begutachtenden Arztes voraus.

I. M. Gottlob, landwirthschaftlicher Arbeiter aus dem Kreise Militsch. 65 Jahre alt.

Formulargutachten vom 19. August 1895. Der Antragsteller giebt an, dass seine linke Körperseite beim Gehen schmerze, das linke Bein, resp. Knie kann nicht gestreckt werden, infolgedessen ist das Gehen ohne Stock unmöglich. Die Musculatur des Beines ist geschwächt und an Umfang geringer. Das Leiden begann vor 3 Jahren, Arbeitsunfähigkeit besteht indessen erst seit $^3/_4$ Jahren, da seit dieser Zeit die Schmerzen im linken Bein permanent seien und eine Fortbewegung nicht mehr zuliessen. Besonders bei Witterungswechsel würden die Schmerzen schlimmer. Er könne höchstens im Sommer noch ganz leichte Arbeit verrichten und damit pro Tag 20 Pfennige verdienen. — Das Aussehen des Mannes ist ein gesundes, der Ernährungs- und Kräftezustand ist gut. Die Haltung etwas schief und nach rechts geneigt. Das Herz ist gesund.

Sonstiger Befund besonders an den Gelenken vacat.

Diagnose: Beginnende Hüftgelenksentzündung des Alters.

Digitized by Google

Nachuntersuchung durch uns am 26. October 1895. Das linke Hüftgelenk ist etwas verdickt, die Bewegungen darin sind nur wenig beschränkt, am meisten noch die Drehung um die Längsachse nach aussen und innen. Knarren im Gelenk ist nicht wahrzunehmen. Das linke Kniegelenk ist 2 cm stärker wie das rechte, aber auch in ihm keine Reibegeräusche. Die Beweglichkeit desselben ist etwas beschränkt, doch ist Knieen möglich.

Diagnose: Altersveränderungen in den betreffenden Gelenken.

Der Antrag wurde daraufhin abgelehnt, der Mann arbeitete zunächst noch weiter und wiederholte am 3. December 1896 sein Gesuch um Rente. Das Formulargutachten vom 11. Januar 1897 besagt: Aussehen gesund, Ernährungs- und Kräftezustand gut. Die Gelenkuntersuchung ergiebt keine pathologischen Veränderungen, doch wird eine Untersuchung in Narkose empfohlen.

Nachuntersuchung am 22. Februar 1897 durch uns. Der Mann will seit dem 24. Juli 1896 nichts mehr gearbeitet haben, er klagt nur über sein linkes Bein, speciell seine linke Hüfte. Das linke Hüftgelenk steht gebeugt fixirt, und zwar derart, dass die starke Lendenlordose in Rückenlage sich erst bei Erhebung des linken Beines um etwa 90° ausgleicht, ausserdem besteht leichte Abduction und Rotation des Beines nach aussen. Die Fixation ist derart, dass auch selbst ganz geringe Wackelbewegungen ohne gleichzeitige Mitbewegung des Beckens nicht möglich sind. Das rechte Hüftgelenk ist frei.

Diagnose: Malum coxae senile sin.

Die Rente wurde bewilligt.

2. T., August, landwirthschaftlicher Arbeiter aus dem Kreise Liegnitz, 52 Jahre alt.

Formulargutachten vom 4. April 1895. Der Antragsteller giebt an, dass er sich vor 3 Jahren durch Sturz vom Pferde einen linksseitigen Schlüsselbeinbruch und eine Quetschung der linken Hüfte zugezogen hat. Nach dem Unfall bestanden anfänglich Schmerzen in der linken Hüfte, die sich zwar allmählich besserten, jedoch nie mehr vollständig schwanden.

Der Kranke kann der Aufforderung, gerade zu gehen und zu stehen, nicht nachkommen, das Bein ist im Hüft- und Kniegelenk schwach gebeugt, der Mann klagt über bohrende and reissende Schmerzen von oberhalb der Hüfte bis zum Knie herab und kann längere Strecken Wegs ohne Schmerzen und baldige Ermüdung nicht zurücklegen. Bei der Untersuchung kann das Bein auch weder passiv normal gestreckt, noch ausgiebig genug gebeugt werden, so dass die Angaben des Mannes, er könne sich allein nicht einmal die Stiefeln anziehen, als wahrheitsgemäss gelten müssen.

Diagnose: Chronische Ischias. Entzündungszustände im linken Hüftgelenk mit Sicherheit nicht auszuschliessen.

Nachuntersuchung durch uns am 22. Juni 1896. Gut genährter Mann, nicht schlechte Musculatur. Er geht unbeholfen mit eingeknicktem Knie und fast völlig aufgehobener Bewegung im linken Hüftgelenk. Niederknien kaum möglich, jedoch findet dabei eine leichte Beugung in der Hüfte statt. Bewegungen in allen grossen Gelenken mit Ausnahme des

Digitized by Google

linken Hüftgelenkes frei. Daselbst sind die Bewegungen bei gestreckter Lage des Beines wohl eingeschränkt, aber immerhin in ziemlicher Weise ausführbar, bei Ab- und Adduction geht jedoch gleich das Becken mit. Die Flexion ist ungefähr nur 90° ohne Mitbewegung des Beckens möglich, bei der letzteren Bewegung Muskelspannung im Oberschenkel, starke Schmerzen im Kreuz. Keine Atrophie der linken Unterextremität, am Oberschenkel in der Höhe des Hodensackes, jedoch eine Differenz von $1\frac{1}{2}$ cm gegen rechts. Das linke Bein ist um etwa 1 cm verkürzt. An der Herzspitze ein systolisches Geräusch, starke Arteriosklerose.

Diagnose: Malum coxae senile sin., vitium cordis auf arteriosklerotischer Basis.

Die Rente wurde bewilligt.

3. G., Susanne, landwirthschaftliche Arbeiterin, aus dem Kreise Kreuzburg, 51 Jahre alt.

Erstes Formulargutachten vom 20. December 1895. Die Antragstellerin giebt an, seit 3 Jahren kränklich zu sein. Sie leidet an Schmerzen im Kreuz und im rechten Bein, welche besonders heftig nach längerem Gehen und Stehen auftreten. Der Gang ist hinkend, die Frau zieht das rechte Bein, welches sie im Kniegelenk nicht vollständig strecken kann, und welches daher verkürzt erscheint, nach. Ein stärkeres Vorwärtsbeugen des Oberkörpers ist ihr unmöglich und ruft heftige Schmerzen im Kreuz hervor.

Eine Diagnose wurde nicht gestellt.

Zweites Formulargutachten vom 1. April 1896. Die Frau ist breit und kräftig gebaut, besitzt reichlich entwickeltes Fettpolster, mässig derbe Musculatur. Die inneren Organe sind gesund. Die Gelenke sind passiv frei beweglich, nirgends findet sich eine Anschwellung oder Verdickung oder druckempfindliche Stellen. Der Gang ist etwas hinkend.

Diagnose ebenfalls vacat.

Nachuntersuchung durch uns am 1. Mai 1896. Kräftige, gut genährte und ziemlich frisch aussehende Person mit ziemlich guter Musculatur. Sie hinkt auf dem rechten Bein. Dasselbe wird auch im Liegen im Hüftgelenk leicht gebeugt, nach aussen gedreht und abducirt gehalten. Bei dem Versuch, dasselbe im Hüftgelenk zu bewegen, spannt die Frau ihre Muskeln sofort derart an, dass das Becken sich gleich mitbewegt und nur in geringem Grade im Gelenk selbst Bewegungen möglich sind. Die übrigen Gelenke, speciell das rechte Kniegelenk, sind sämmtlich frei beweglich; sonst nichts Krankhaftes.

Diagnose: Malum coxae senile dextr.

Die Rente wurde bewilligt.

4. S., Anna, landwirthschaftliche Arbeiterin aus dem Kreise Nimptsch, 43 Jahre alt.

Formulargutachten vom 14. December 1895. Die Antragstellerin giebt an, auf dem linken Bein nicht mehr fortzukönnen, so dass sie langsam gehen muss; sie hat grosse Schmerzen in demselben, so dass sie Nächte lang nicht schlafen kann. Das Leiden soll schon vor ca. 12 Jahren begonnen haben. Die Frau ist abgemagert, geht auffallend lahm. Es besteht eine Differenz im Umfange der unteren Extremitäten; dieselbe

Digitized by Google

beträgt in den Oberschenkeln 2—3 cm, über dem Knie und den Unterschenkeln 1—2 cm.

Diagnose: Linksseitige hochgradige Ischias.

Nachuntersuchung durch uns am 29. Januar 1896. Im linken Hüftgelenk ist die Beweglichkeit des Beines nicht unerheblich vermindert, gestreckt kann es vollkommen wenden, während die Beugung gegen die Norm um fast 1/3 zurückbleibt, die Drehung um seine Längsachse ganz aufgehoben ist. Das Gelenk selbst und die Gegend des grossen Rollhügels ist verdickt. Der Hüftnerv wird in seinem ganzen Verlauf als schmerzhaft angegeben.

Diagnose: Malum coxae senile sin.

Die Rente wurde bewilligt.

5. M., August, landwirthschaftlicher Arbeiter aus dem Kreise Liegnitz, 48 Jahre alt.

Formulargutachten vom 1. November 1896. Die Erkrankung begann vor 5 Jahren, der Mann kann angeblich nicht ordentlich laufen, sich nicht beugen, er muss hinken. Er glaubt, leichte Arbeit, bei welcher er stehen kann und sich nicht zu beugen braucht, noch verrichten zu können, z. B. Kühe putzen, Kraut abschälen u. dergl. — Gesund aussehender Mann von normalem Ernährungs- und Kräftezustande, die Haltung ist aufrecht und gerade, beim Gehen besteht Neigung, etwas nach vorn gebückt zu gehen. Sonst alles normal.

Diagnose: Ischias und chronischer Muskelrheumatismus.

Da hiernach weder ein Befund an den Muskeln, noch an den Gelenken oder am Hüftnerv vorhanden war, wurde der begutachtende Arzt nach dem Verhalten dieser Theile gefragt. Die Antwort lautete: Das linke Hüftgelenk ist normal. Im rechten Hüftgelenk ist die Bewegung eingeschränkt, die Maasse der Extremitäten sind annähernd gleich. Invalidität ist noch nicht anzunehmen, da der Mann noch alle Arbeiten im Sitzen und zum Theil auch im Umhergehen verrichten kann.

Nachuntersuchung durch uns am 11. Januar 1897. Der Mann giebt an, bis zum 1. September 1896 in dauernder Stellung als Grossknecht gewesen zu sein, seitdem habe er bei verschiedenen Leuten gearbeitet und pro Tag zwischen 40 und 45 Pfennige verdient. Er will das auch vorläufig noch weiter können, jedoch nur bei Arbeit, bei der er sich nicht zu bücken braucht. Er klagt nur über beide Hüftgelenke, sonst sei er völlig gesund. — Der Mann sieht gut aus. Im rechten Schultergelenk findet sich bei ausgiebigen passiven Bewegungen eine Spur von Reiben, welche keine Schmerzen verursacht und die Bewegungen nicht einschränkt. Nachts sollen in diesem Gelenk Schmerzen vorhanden sein. Im linken Schultergelenk gleichfalls eine Spur Reiben. Im rechten Hüftgelenk wird activ das Bein bei Rückenlage nur um etwa 45° gebeugt, dabei Schmerzensäusserung. Bei allen passiven Bewegungen Anspannung der Oberschenkelmusculatur. Auch passiv lässt sich die Beugung nur um 15° weiter treiben. Drehbewegungen nach innen aufgehoben, nach aussen bei Streckung wie leichter Beugung frei. Die Spreizbewegungen sind gleichfalls deutlich eingeschränkt. Das Bein wird meistens leicht auswärts rotirt und im Kniegelenk gebeugt gehalten. Der grosse Rollhügel rechts scheint massiger wie links, Druck auf ihn, sowie vorn in

Digitized by Google

die Gelenkgegend ist ziemlich schmerzhaft, im Gelenk ist bei Bewegungen deutliches Reiben zu fühlen, desgleichen im rechten Kniegelenk, über letzteres wird indessen nicht geklagt; in ihm sind ganz leichte abnorme Seitwärtsbewegungen möglich. Aufsitzen aus der Rückenlage auf dem Untersuchungssopha gelingt gut, jedoch nicht längeres Sitzen in dieser Stellung. Die Beinlänge ist beiderseits gleich, die Wirbelsäule, sowie die übrigen Gelenke zeigen keine Veränderungen, die inneren Organe sind gesund. Zu erwähnen ist noch, dass der Mann seinen rechten Stiefel allein nicht anziehen kann.

Diagnose: Malum coxae senile dextr.

Mit Rücksicht auf das Allgemeinbefinden und die Angaben des Mannes über seinen Verdienst wird der Antrag zunächst abgelehnt, der Antragsteller beruhigt sich dabei.

6. G., Peter, Ziegelstreicher und landwirthschaftlicher Arbeiter aus dem Kreise Neustadt o. S., 61 Jahre alt.

Formulargutachten vom 21. Februar 1896. Der Mann giebt an, seit 1½ Jahren an einer eigenthümlichen Schwäche der unteren Gliedmaassen zu leiden. Er führt diese Erkrankung auf eine starke Erkältung zurück, irgend ein anderes ätiologisches Moment, besonders Lues wird geleugnet. Er habe ein Reissen und Schmerzen in die Unterschenkel bekommen und könne seit dieser Zeit nicht mehr arbeiten, weil er beim Stehen und Gehen unsicher sei. — Der Mann ist mittelgross, besitzt mässiges Fettpolster und dito Musculatur. Die Schleimhäute sind blass, die inneren Organe gesund. Auffallend ist der Gang, derselbe ist spastisch-paretisch, die Schritte sind kurz, unsicher und schleppend; die Augen haften beim Gehen auf dem Fussboden, die Beine werden wenig gehoben, sie schleifen beinahe auf dem Boden. Die Patellarreflexe sind gesteigert, die Sensibilität unter der Fusssohle herabgesetzt, es besteht auffällig verlangsamte Leitung der Sensibilität am linken Unterschenkel.

Diagnose: Spastische Spinalparalyse.

Nachuntersuchung durch uns am 9. September 1896. Der Mann geht in stark unbeholfener Weise, er erhebt die Fusssohlen nicht vom Erdboden, taumelt bald nach rechts, bald nach links, von einem spastisch-paretischen Gang ist indessen keine Rede, überhaupt fehlt dem Gang jedes Charakteristische. Stehen auf einem Bein gelingt beiderseits ziemlich gut, wenn auch unsicher. Auch bei Rückenlage fällt es ebenso wie schon beim Gehen auf, dass die Oberschenkel zum Becken in sehr fixirter Stellung gehalten werden. Im rechten Hüftgelenk erscheint die Partie des grossen Rollhügels verdickt zu sein und stärker als links, ebenso ist die vordere Hüftgelenkgegend unterhalb der Leistenbeuge verdickt. Hier fühlt man dem Gelenk entsprechend eine deutliche, knochenharte Auftreibung, welche diese Partie leicht vorwölbt. Beugebewegungen sind in der Rückenlage links activ nur bis etwa 30°, rechts bis etwa 45° ausführbar. Dabei erfolgt starke Anspannung der ganzen Hüftbeinmusculatur; auch passiv sind die Bewegungen kaum erheblich weiter zu führen. Spreizbewegungen beider Beine sind activ wie passiv nur bis zu einer Entfernung beider Oberschenkel um etwa 20° möglich, Drehbewegungen sind nahezu völlig aufgehoben. Bei allen Bewegungsversuchen über die angeführten Grenzen

Digitized by Google

hinaus geht sofort das Becken mit, hierbei wird über starke Schmerzen in den Hüftgelenken geklagt. Die Oberschenkelmuskeln sind mässig atrophisch, der Umfang beträgt in der Mitte 33½ cm links, rechts 34½ cm. Das Aufsetzen aus der Rückenlage auf dem Untersuchungssopha gelingt nicht; alle übrigen Gelenke sind äusserlich normal und activ wie passiv frei beweglich. Der Ernährungszustand ist dürftig, die Musculatur mässig derb. Die Gesichtsfarbe ist blass und krankhaft. Es besteht starke Arteriosklerose ohne Rückwirkung auf das Herz.

Diagnose: Doppelseitiges, sehr hochgradiges Malum coxae senile.

Die Rente wurde bewilligt.

7. H., Ernestine, landwirthschaftliche Arbeiterin aus dem Kreise Liegnitz, 51 Jahre alt.

Formulargutachten vom 13. März 1896. Die Frau klagt über allgemeine Körperschwäche, beständigen Kopfschmerz, Lähmung der linken Körperseite. Die Beschwerden datiren seit Anfang August 1895.

Das Allgemeinbefinden ist sehr dürftig, der Befund ist fast negativ. (Gelenkbefund vacat.)

Diagnose: Allgemeine Körperschwäche.

Nachuntersuchung durch uns am 21. April 1896. Die Frau klagt über Schwäche im linken Arm und Bein, der Gang ist sehr unbeholfen und hinkend, das linke Bein wird dabei geschont. Bei Versuchen, das linke Hüftgelenk ausgiebig zu bewegen, werden Schmerzen geäussert und erfolgt ein bedeutender Muskelwiderstand, doch gelingt allmählich die Beugung ziemlich gut, sie bleibt nur 20—30° hinter der des rechten Beines zurück. Auch die Seitwärtsbewegung und Aussendrehung ist etwas beschränkt, Reibegeräusche werden nicht gefühlt. An den übrigen grossen Gelenken ist objectiv nichts Krankhaftes festzustellen. Die Lungen sind leicht emphysematös, es besteht geringe Arteriosklerose.

Diagnose: Beginnendes Malum coxae senile sin.; allgemeine Körperschwäche.

Die Rente wurde bewilligt.

8. B., Rosine, landwirthschaftliche Arbeiterin aus dem Kreise Breslau, 60 Jahre alt.

Formulargutachten vom 18. März 1896. Die Frau klagt über Schmerzen im rechten Bein, die seit mehreren Jahren bestehen. Das Allgemeinbefinden ist gut, die Körperhaltung gebeugt, der Gang schwerfällig und hinkend; beim Stehen wird das rechte Bein im Hüft- und Kniegelenk leicht gebeugt gehalten; Druck auf die rechte seitliche Kreuzbeingegend und das rechte Hüftgelenk erregt Schmerzen.

Diagnose: chronische rechtsseitige Hüftgelenkentzündung.

Nachuntersuchung durch uns am 9. Mai 1896.

Es bestehen Schmerzen im rechten Hüftgelenk, die in das rechte Bein ausstrahlen. Beim Hinlegen beugt die Frau nur das linke Bein, das rechte hält sie möglichst unbeweglich. Die Bewegungen im rechten Hüftgelenk sind auch passiv stark eingeschränkt und schmerzhaft, so dass sofort Muskelspannung eintritt; die Beugung ist nur bis 100° möglich, die Streckung bleibt um ca. 30° hinter der Norm zurück. Beim Versuch, das rechte Bein zu spreizen, geht sofort das Becken mit. Dreh-

Digitized by Google

bewegungen sind ebenfalls stark eingeschränkt. Die übrigen Gelenke sind, abgesehen von einer alten Luxation des linken Armes im Ellenbogengelenk normal. Das Bücken und Strumpfausziehen ist nur unter Schmerzen und mit fremder Hülfe möglich. Das Herz ist normal.

Diagnose: Malum coxae senile d.

Die Rente wurde bewilligt.

9. W., August, landwirthschaftlicher Arbeiter aus dem Kreise Guhran, 51 Jahre alt.

Formulargutachten vom 31. Januar 1896. Der Mann klagt über das rechte Bein, er habe andauernde Schmerzen im Kreuz und im Hüftgelenk, tief in den Knochen, welche durch Bewegungen verschlimmert werden, besonders auch in der Nacht sehr empfindlich sind. Er geht daher langsam und hinkend, auf unebenem Boden sehr mühsam und kann stehend längere Zeit nur mit Anstrengung und Schmerzen verweilen. Vor 2 Jahren hat er schwere Quetschungen des Beines erlitten. Er sieht alt und kränklich aus. Befund vacat.

Diagnose: chronischer Gelenkrheumatismus; chronische Entzündungsvorgänge im rechten Hülftgelenk?

Nachuntersuchung durch uns am 8. April 1896.

Beim Gehen findet Hinken statt, besonders auf dem rechten Bein, welches hierbei fast gar nicht im Hüftgelenk bewegt wird. Der rechte Oberschenkel ist zum Becken in einem Winkel von ca. 160° gebeugt, gleichzeitig etwas nach aussen gedreht; passive Bewegungen sind im Hüftgelenk nur in einer Excurssionweite von 20° vorzunehmen; beim Versuch einer weiteren Beugung bewegt sicht sofort das Becken mit. Seitwärtsbewegung fast ganz ausgeschlossen, Drehbewegung sehr stark gehemmt. Linkerseits ist die Beugung im Hüftgelenk auch nur bis 80° möglich, Adduction ausserordentlich behindert, hingegen bei Feststellung des Beines nur um die Hälfte vermindert. Drehbewegung auf die Hälfte, insbesondere die Einwärtsdrehung beschränkt. Die übrigen Gelenke sowie das Herz sind normal.

Diagnose: Malum coxae senile in beiden Hüftgelenken.

Die Rente wurde bewilligt.

10. H. Marie, landwirthschaftliche Arbeiterin aus dem Kreise Liegnitz, 64 Jahre alt.

Formulargutachten vom 27. März 1896. Die Frau war früher stets gesund. Ihr jetziges Leiden begann vor 2—3 Jahren mit Reissen in der Gegend des rechten Kniegelenkes, breitete sich dann angeblich besonders auf den Unterschenkel, weniger auf den Oberschenkel aus. Sie will in Folge des zwar nicht immer, jedoch die bei weitem längste Zeit des Jahres vorhandenen Reissens lahm und durch allmähliche Verschlimmerung des Leidens erwerbsunfähig geworden sein. — Frisches, dem Alter entsprechendes Aussehen. Die Körperhaltung ist ziemlich gerade, der Oberkörper unmerklich nach vorn geneigt. Das rechte Bein erscheint länger als das linke, und beim Gehen lahmt die Frau auf das rechte Bein. Es besteht leichtes Emphysem und leichte Hypertrophie des linken Ventrikels bei reinen Tönen. Das rechte Bein erscheint nur infolge Schiefstellung des Beckens länger wie das linke, die linke Hüfte ist in die Höhe gezogen. Von den Trochanteren bis zu den Mal-

Digitized by Google

leolen beiderseits gleiche Entfernung, 75 cm. Umfang des rechten Oberschenkels in der Mitte 41 cm, des rechten Unterschenkels in der Höhe der Wade 30 cm, links an gleichen Stellen 41 und 48½ cm. Die Gelenke des rechten Beins sind normal geformt, und ihre Bewegungsfähigkeit ist ebenfalls normal, die Bewegungen sind anscheinend schmerzlos. Die subjectiven Beschwerden erscheinen übertrieben, die Frau konnte nämlich noch 19 km laufen, die Bewegungen beim Ausziehen des Strumpfes, welche eine ausgiebige Beugung im Hüft- und Kniegelenk verlangen, geschehen rasch und anscheinend schmerzlos. Muskelschwund ist ebenfalls nicht vorhanden.

Diagnose: chronischer Rheumatismus der Gelenke und Muskeln des rechten Beines.

Noch nicht erwerbsunfähig.

Nachuntersuchung durch uns am 30. Mai 1886.

Die Frau hinkt etwas auf dem rechten Bein und klagt über Schmerzen entlang des rechten Beines. Das rechte Bein erscheint wegen seiner Abductionsstellung etwas länger wie das linke, beim Versuch, es zu adduciren, d. h. parallel der Körperachse zu stellen, bewegt sich sogleich das Becken mit und stellt sich schief; auch die Abductionsbewegung ist wesentlich eingeschränkt, so dass die seitlichen Bewegungen zusammen höchstens 30° betragen. Beugung bleibt gegenüber der linken bis gegen 20° zurück, gelingt aber bis zum spitzen Winkel. Streckung in geringem Grade auch eingeschränkt, es besteht beim Liegen beständig eine geringe Beugestellung des Hüft- und Kniegelenkes, so dass man zwischen Kniekehle und Unterlage bequem eine Hand schieben kann. Beim Versuch der völligen Streckung geht das Becken mit, Drehbewegungen auch beschränkt; bei allen Versuchen stärkerer Bewegung werden Schmerzen geklagt. In beiden Kniegelenken fühlt man beim Beugen starke Reibegeräusche, doch sind die Bewegungen in ihrer Excursionsweite normal; alle anderen grossen Gelenke sind frei. Eine Herzhypertrophie wurde nicht gefunden.

Diagnose: Malum coxae senile dextr.

Die Rente wurde bewilligt.

II. B., Ernestine, landwirthschaftliche Arbeiterin aus dem Kreise Liegnitz, 47 Jahre alt.

Formulargutachten vom 28. März 1896. Die Frau bekam vor 14 Jahren Stechen in das linke Bein, sodass sie allmählich lahm wurde. Sie hat 14 mal entbunden. Sie klagt über Schmerzen im Leib, im Kreuz, beim Laufen und muss hinken. Das linke Bein schläft erst ein, besonders wenn sie längere Zeit gegangen ist; sie muss dann plötzlich stehen bleiben und sich anhalten. Sie hat keine Gewalt auf das linke Bein, kann nicht ordentlich auftreten und nicht längere Zeit laufen. — Gesund aussehend. Bauchorgane normal. Die Musculatur ist mässig entwickelt, der linke Oberschenkel 4 cm an Umfang geringer als der rechte. Druckpunkte sind nicht vorhanden. Da die Untersuchte stark hinkt, so erscheint das linke Bein verkürzt, was aber in Rückenlage nicht nachweisbar ist. Druck auf den Trochanter major nach dem Becken zu ist schmerzhaft. Gelenkbefund vacat. Auf Anfrage: Active und passive Beweglichkeit im Hüftgelenk ist vorhanden und nach keiner Richtung hin eingeschränkt.

Digitized by Google

Diagnose: chronische Coxitis. Medico-mechanische Behandlung wird empfohlen.

Nachuntersuchung durch uns am 30. Mai 1896.

Etwas blasse, mässig genährte Frau. Hinkt beim Gehen auf das linke Bein, klagt über Schmerzen namentlich in der Gegend des Oberschenkels und in der linken Kreuzgegend. Beim Versuch, das linke Hüftgelenk passiv zu bewegen, spannt sie die Musculatur sofort stark an; die Beugung gelingt passiv bis ca. 80°, doch nur unter erheblichen Schmerzen. Dabei stellt sich der Oberschenkel gleichzeitig in mässige Abduction und Aussenrotation. In der Beugestellung lässt er sich dann nicht einwärts bewegen. Die übrigen Gelenke sind sämmtlich frei.

Diagnose: Malum coxae senile sin.

Die Rente wurde bewilligt.

12. St., Dorothea, landwirthschaftliche Arbeiterin aus dem Kreise Oels, 61 Jahre alt.

Formulargutachten vom 23. April 1896. Die Frau giebt an, sie habe keine Gewalt in den Beinen und könne sich nicht bücken. Bei jedem Schritt bestehen Schmerzen in beiden Oberschenkeln, den Hüften und im Kreuz, und zwar habe das Leiden vor zwei Jahren begonnen. Das Allgemeinbefinden ist gut. Sie lahmt auf dem rechten Bein und ist nur mit der grössten Mühe und sehr langsam fähig, einen Gegenstand von der Erde aufzuheben. Den rechten Oberschenkel ist sie nur in geringem Maasse im Stande zu beugen. Objectiv ist an der rechten Hüfte und am rechten Oberschenkel nichts nachweisbar.

Diagnose: chronischer Rheumatismus des rechten Hüftgelenks.

Nachuntersuchung durch uns am 6. Juni 1896.

Gang und alle ihre Bewegungen beim Auskleiden sind unbeholfen, namentlich das Bücken verursacht augenscheinlich Beschwerden; sehr schwer fällt ihr auch, sich auf das Untersuchungssopha zu legen, da sie das rechte Hüftgelenk und den untern Theil der Wirbelsäule nur unvollkommen und mit Schmerzen beugen kann. Dem Versuch, passiv die Oberschenkel zu beugen, setzt sie einen starken Muskelwiderstand entgegen, doch gelingt schliesslich die Beugung des linken Oberschenkels bis ca. 60°; nach mehreren Versuchen werden die Bewegungen links ziemlich frei, rechts hingegen bewegt sich nach einer Biegung bis ca. 140° sofort das Becken mit; besonders eingeschränkt ist auch die Auswärtsdrehung und Seitwärtsbewegung, rechts mehr wie links. In den Schultergelenken besteht leichtes Reiben, doch werden beide Arme bis zur Vertikalen erhoben. Die übrigen Gelenke sind frei.

Diagnose: Malum coxae senile in beiden Hüftgelenken.

Die Rente wurde bewilligt.

13. K., Marie, landwirthschaftliche Arbeiterin aus dem Kreise Kreuzburg, 55 Jahre alt.

Formulargutachten vom 10. April 1896. Seit 4 Jahren im rechten Bein Reissen, sodass die Frau nicht stehen und längere Zeit gehen kann und darum vollständig lahm gehen muss. Schwächlich, schief, nach der kranken Seite geneigt. Sonst keine Abnormität.

Digitized by Google

Diagnose: Veraltete Ischias.

Nachuntersuchung durch uns am 19. Mai 1896.

Dürftige Frau, hinkt auf das rechte Bein, hält dasselbe im Hüftgelenk steif, so dass sie sich z. B. die Strümpfe nicht allein anziehen kann. Das rechte Bein steht ganz leicht gebeugt und nach aussen gedreht; passiv sind die Bewegungen bis auf ca. 20° eingeschränkt, dann bewegt sich sofort das Becken mit. Active Beweglichkeit gleich Null. Die übrigen Gelenke sind normal.

Diagnose: Malum coxae senile dextr.

Die Rente wurde bewilligt.

14. L., Josef, landwirthschaftlicher Arbeiter aus dem Kreise Brieg, 64 Jahre alt.

Formulargutachten vom 21. April 1896. Der Mann klagt über Schwäche beider Beine, besonders des rechten. Das Leiden hat vor 13 Jahren begonnen, ist aber seit Neujahr schlimmer geworden. Das Stehen ist wegen Schwäche des Beines sehr erschwert, das Gehen erfolgt nur mühsam und sehr langsam. Das Allgemeinbefinden ist gut, es bestehen Schmerzen im Verlauf des rechten Ischiadicus.

Diagnose: chronischer Rheumatismus des rechten Beines, in geringerem Grade auch des linken.

Nachuntersuchung durch uns am 27. Juni 1896.

Der Wadenumfang beträgt rechts 29, links 29½ cm, der Oberschenkelumfang in der Mitte 33, links 39 cm. Das rechte Bein erscheint im Hüftgelenk etwas nach aussen gedreht, leicht adducirt, etwas gebeugt und völlig fixirt, so dass Patient bei Rückenlage eine mässige Ausbuchtung der Lendenwirbelsäule nach vorn aufweist. Die rechte Fusssohle steht etwa 2½ cm höher als die linke, die Verkürzung entfällt auf den Oberschenkel. Die Entfernung der Spina anterior superior bis zur Gelenkspalte des Kniegelenks beträgt rechts 49, links 51 cm. In Streckstellung sind ganz leichte Drehbewegungen im Hüftgelenk ausführbar, der Beugungsversuch wird sofort mit Muskelspannung beantwortet. Bei Ablenkung der Aufmerksamkeit ist eine Beugung um etwa 10—15° möglich. Bei Ab- und Adductionsbewegungen geht sofort das Becken mit. Im linken Hüftgelenk ist eine Beugung nur bis etwa zum rechten Winkel möglich, im rechten Schultergelenk ist bei ausgiebigen passiven Bewegungen etwas Knirschen zu fühlen. Alle übrigen Gelenke sind normal.

Diagnose: Malum coxae senile in beiden Hüftgelenken.

Die Rente wurde bewilligt.

15. L., Auguste, landwirthschaftliche Arbeiterin aus dem Kreise Breslau, 56 Jahre alt.

Formulargutachten vom 23. October 1896. Die Frau leidet an Schmerzen im Rücken und in den Beinen, besonders im linken. — Das Allgemeinbefinden ist gut. Druck auf die Lendenmusculatur, auf die Kreuzbeingegend, auf das linke Hüftgelenk wird schmerzhaft empfunden, ebenso wird bei Bewegungen des Beines im linken Hüftgelenk über Schmerzen geklagt. Ein objectiver Befund an diesem sowie an dem anderen Gelenk ist nicht festzustellen.

Hierauf Anfrage von uns nach dem genauen Befund am Hüftgelenk.

Digitized by Google

Die Antwort lautet: Beugung, Streckung und Drehbewegungen sind im linken Hüftgelenk dem gewöhnlichen Maass entsprechend passiv möglich; Seitwärtsbewegungen in beschränkter Weise, etwa $^2/_3$ des gewöhnlichen. Crepitation ist nicht vorhanden, die Musculatur des Beines ist nicht atrophisch.

Diagnose: chronischer Muskel- und Gelenkrheumatismus.

Nachuntersuchung durch uns am 5. April 1897.

Die Klagen sind die gleichen wie die im vorhergehenden Gutachten angegebenen. Der Gang ist auf dem linken Bein stark hinkend mit erheblicher Vorwärtsneigung des Rumpfes. Alle Bewegungen werden sehr langsam ausgeführt, speciell alle die, welche eine Bewegung im linken Hüftgelenk verlangen. Während rechts trotz des starken Fettpolsters das Bein im Hüftgelenk bis über den rechten Winkel gebeugt wird, bleibt es links um etwa 20^0 weiter zurück, in gleicher Weise werden die übrigen Bewegungsexcursionen vermindert ausgeführt; passiv sind Drehbewegungen in Streckstellung sowie Spreizbewegungen nur etwa um 10^0 frei möglich, dann wird sofort durch Muskelspannung das Becken fixirt und geht mit. Passive Beugung gelingt um etwa 10^0 weiter als die active, Drehung in Beugestellung ist nahezu völlig aufgehoben. Das Bein wird auch in Rückenlage in dem Hüft- sowie im Kniegelenk leicht gebeugt gehalten. Der Oberschenkelumfang beträgt 2 Handbreit oberhalb des oberen Kniescheibenrandes rechts 56, links 55 cm, handbreit tiefer rechts $45^1/_2$, links $44^1/_2$ cm. Der Wadenumfang ist beiderseits $35^1/_2$ cm.

Diagnose: Malum coxae senile sin.

Die Rente wurde bewilligt.

16. B., Heinrich, landwirthschaftlicher Arbeiter aus dem Kreise Wohlau, 56 Jahre alt.

Formulargutachten vom 27. April 1896. Der Mann klagt über Schmerzen im Hüftgelenk, sowohl bei Tage als in der Nacht, das Bein ist verkürzt und schwindet, das Gehen fällt ihm schwer und er lahmt. Das Leiden besteht seit mehreren Jahren. Das Allgemeinbefinden ist gut. Sowohl die rechte Gesässbacke als auch der ganze rechte Schenkel sind schwächer als linkerseits, in der Ernährung zurückgeblieben, in dem Grade, dass der Umfang des rechten Oberschenkels in der Mitte desselben gemessen 6 cm, der Umfang in der Wadengegend 2 cm weniger beträgt als linkerseits. Der Hüftnerv zeigt, besonders bei seinem Austritt aus dem Beckenausschnitt grosse Schmerzhaftigkeit, die sich in wenig vermindertem Grade auf den ganzen Verlauf dieses Nerven festsetzt, mit seinen Aesten die Streckmuskeln des Oberschenkels in ihrer Thätigkeit beeinträchtigend und den Schwund des ganzen Schenkels begründet. Auf dem rechten Bein allein zu stehen, ist ganz unmöglich. Der Mann kam vor Jahren einmal unter die Pferde zu liegen und erlitt damals einen Armbruch, ein Zusammenhang des jetzigen Leidens mit dem damaligen Unfall besteht nicht.

Diagnose: Ischias rechts.

Nachuntersuchung durch uns am 13. Mai 1896.

Der Mann geht unbeholfen, hinkt auf dem rechten Bein; dasselbe ist stark im Hüftgelenk nach auswärts gedreht und wird in demselben activ wie passiv nur um höchstens $20—30^0$ gebeugt und gestreckt. Das

Digitized by Google

Bein steht gestreckt, die Schenkelbeuge erscheint namentlich in ihrer äusseren Hälfte stark ausgefüllt; diese Füllung verschwindet zum Theil, sowie man den Schenkel etwas beugt; sie wird wesentlich bedingt durch den sich vordrängenden Schenkelkopf. Die Bewegungen im rechten Hüftgelenk sind mit lautem Knarren verbunden, die Rotation ist fast ganz aufgehoben. In den Schultergelenken ist bei Bewegungen Reiben fühlbar, der rechte Arm wird bis 150°, der linke knapp bis zur Horizontalen erhoben.

Diagnose: Malum coxae senile dextr.

Die Rente wurde bewilligt.

17. B., Ferdinand, landwirthschaftlicher Arbeiter aus dem Kreise Trebnitz. 50 Jahre alt.

Formulargutachten vom 9. Mai 1896. Ist vor 3 Jahren bei Glatteis mit einem schweren Korbe ausgeglitten und auf die linke Seite gefallen, seitdem haben sich in dem ganzen linken Bein ziehende Schmerzen eingestellt, die sich mit der Zeit fortwährend verschlimmerten, so dass er sich jetzt nicht einmal mehr die Stiefeln allein anziehen kann. Er habe keine Kraft im linken Bein, könne sich nicht ordentlich steuern und müsse immer mit dem Stocke gehen, um sich aufrecht zu erhalten. Das Allgemeinbefinden ist gut; er geht lahm, langsam und sehr unsicher. Am linken Bein ist objectiv weder eine Verkürzung noch eine Verlängerung, noch ein Unterschied in dem Umfang der Extremitäten nachweisbar. Die Gelenke sind sämmtlich frei, passiv lässt sich jede Bewegung ohne irgendwelchen Widerstand ausführen. Activ kann jedoch weder der linke Oberschenkel noch der Unterschenkel in genügendem Maasse gebeugt werden. Das ganze Bein ist ein wenig nach auswärts rotirt, die Adductorengruppe auf Druck empfindlich.

Diagnose: Chronischer Muskelrheumatismus.

Nachuntersuchung durch uns am 14. Juli 1896.

Der Mann klagt über Schmerzen und Schwäche im linken Bein und im Kreuz, er muss sich beim Ausziehen von seiner Frau helfen lassen. Beim Gehen hinkt er mit dem linken Bein, welches im Hüftgelenk um ca. 30° nach aussen gedreht ist, es wird beim Gehen ziemlich steif gehalten; besonders auffällig ist die Atrophie der Musculatur am linken Oberschenkel, der Umfang in der Mitte beträgt links 36, rechts 39 cm, dicht oberhalb dee Knies links 29, rechts 31 cm. Der Umfang der Wade ist beiderseits 28½ cm. Das rechte Hüftgelenk kann bis 90° gebeugt werden, in dieser Beugestellung sind aber die Dreh- und Einwärtsbewegungen stark behindert; im linken Hüftgelenk gelingt die Beugung nur bis zu einem Winkel von 135°, dann bewegt sich sofort das Becken mit, schon in der Streckstellung sind die Dreh- und Seitwärtsbewegungen sehr stark eingeschränkt, bei der Beugestellung sind sie ganz unmöglich. Die übrigen Gelenke sind normal. Es besteht Arteriosklerose mit leichten Herzveränderungen.

Diagnose: Malum coxae senile beiderseits.

Die Rente wurde bewilligt.

18. K., Thekla, Köchin aus Breslau, 54 Jahre alt.

Formulargutachten. Klagt über herumziehende Schmerzen im ganzen

Digitized by Google

Körper und über fast fortwährende Schmerzen im linken Bein, und zwar bestehen dieselben seit 2 Jahren. Die Schmerzen im Bein werden besonders bei jeder anstrengenden Bewegung schlimmer, besonders beim Treppensteigen. Das Stehen ist unerträglich. Leidlich gutes Allgemeinbefinden. Der Körper wird beim Gehen in der Hüfte nach links gebeugt gehalten. Starke Druckempfindlichkeit des linken N. ischiadicus, beugt man das Bein im Hüftgelenk, so wird ein sehr heftiger Schmerz empfunden.

Diagnose: Linksseitige Ischias.

Nachuntersuchung durch uns am 9. Juli 1896.

Beim Gehen hinkt die Frau auf dem linken Bein, welches sie stark nach einwärts gedreht hält; auch beim Liegen wird das Bein sehr stark nach einwärts gedreht gehalten, so dass die Kniescheibe bei Rückenlage nach vorn und rechts gedreht ist; für gewöhnlich befindet sich das linke Kniegelenk in gebeugter Stellung. Bei den Versuchen passiver Bewegungen im Hüftgelenk bewegt sich sofort das ganze Becken mit, eine Auswärtsdrehung ist vollständig ausgeschlossen und die Seitwärtsbewegung sowie die passive Beugung auf ein Minimum beschränkt. Bei allen Bewegungsversuchen sofort starke Muskelspannung. Umfangsdifferenzen an den Oberschenkeln bestehen nicht, die rechte Wade misst 35, die linke nur $33^1/_2$ cm an ihrer stärksten Stelle. Druck wird am linken Bein fast überall als schmerzhaft bezeichnet, ja selbst leichte Berührung als empfindlich angegeben; von typischen Druckpunkten ist nichts zu finden. Die Frau kann sich Frühmorgens zunächst sehr schlecht bewegen, wenn sie etwas gelaufen ist, geht es besser, gegen Abend nehmen aber die Beschwerden wieder zu. Das Sitzen ist erschwert, weil das linke Bein dabei nach hinten hinaus gestreckt werden muss.

Diagnose: Malum coxae senile sin.

Die Rente wurde bewilligt.

19. L., Stefan, Packarbeiter aus dem Kreise Tarnowitz, 62 Jahre alt.

Formulargutachten vom 8. Juli 1896. Klagt über Schmerzen im linken Bein, die vor 5 Jahren schon so schlimm waren wie sie heute sind. Der Mann sieht seinem Alter entsprechend aus, die Musculatur ist ziemlich gut, besonders an den Armen.

Diagnose: Leichtes Lungenemphysem, reponibler Leistenbruch.

Nachuntersuchung durch uns am 10. September 1896.

Kräftiger Mann, hinkt beim Gehen bald links, bald rechts, beiderseits starker Plattfuss. Das linke Hüftgelenk lässt Beugebewegungen nur bis etwa 90° zu, Drehbewegungen bei dieser Beugung sind aufgehoben; bei Spreizbewegungen geht schon nach etwa 10° Ausschlag das Becken mit, bei allen diesen Bewegungen werden Schmerzen in der Gegend des grossen Rollhügels geklagt. Der linke Oberschenkel ist schwächer als der rechte, in der Mitte gemessen $41^1/_2$ cm gegen 43 cm rechts. Der Wadenumfang ist beiderseits gleich. Im rechten Schultergelenk leichte Reibegeräusche, keine Bewegungshemmung. Die übrigen grossen Gelenke sowie das Herz sind normal. Starke Arteriosklerose.

Diagnose: Malum coxae senile sin.

Die Rente wurde bewilligt.

Digitized by Google

20. L., Franz, landwirthschaftlicher Arbeiter aus dem Kreise Kreuzburg, 58 Jahre alt.

I. Formulargutachten vom 16. Juli 1896.

Der Mann fühlt sich schwach. Der Befund ist gering, es besteht etwas Bronchialkatarrh.

II. Formulargutachten von einem zweiten Arzt vom 11. September 1896.

Antragsteller klagt über öfteres Reissen an der hinteren Seite des rechten Oberschenkels, welches von der Gegend des Hüftgelenks ausgeht und bis zum Knie und auch fast bis an die Fusssohle in einer Linie zieht. Das Leiden hat sich seit zwei Jahren verschlimmert. — Ziemlich elender Mann. Bei der Inspection des Beines fällt es auf, dass der rechte Oberschenkel schwächer ist als der linke, die rechte Hüftgelenksgegend ist etwas abgeflacht, das Fleisch am Oberschenkel schlaff, links dahingegen straff. Bei Druck findet man eine schmerzhafte Stelle am Trochanter major, von der angeblich die Schmerzen seitwärts nach dem rechten Knie ausstrahlen. Der rechte Oberschenkel misst in der Mitte 34, der linke 36 cm. Die Beugung des rechten Hüftgelenks ist passiv gut ausführbar, hierbei wird kein Reibgeräusch wahrgenommen. Beim Gehen wird das rechte Bein nachgeschleppt und beim Aufstehen mit der Hand nachgeholfen. Das Aufstehen fällt besonders schwer. In der Nacht schläft das Bein angeblich ganz ein. Der Unterschenkel zeigt keine Umfangsdifferenz. Die Empfindung am rechten Oberschenkel ist nicht herabgesetzt.

Diagnose: Ischias.

Nachuntersuchung durch uns am 16. November 1896.

Jämmerlich aussehender Mensch. Beim Gehen wird abwechselnd stark auf dem rechten Bein gelahmt, dann wieder ohne Differenz auf beiden Beinen gegangen. Das Bücken und das Aufsitzen aus der Rückenlage geht gut und ohne Unterstützung. Die Gelenke sind normal, nur im rechten Hüftgelenk ist die Beugung nicht ganz bis zur Norm ausführbar. Drehbewegungen in stärkster Beugung sind aufgehoben, in Streckstellung dagegen nahezu frei. Die vordere Gegend des rechten Hüftgelenks springt deutlich hervor, die ganze Gegend ist voller als links, man fühlt hier eine deutliche, anscheinend recht schmerzhafte Resistenz. Die Spreizbewegungen sind gleichfalls behindert. Der rechte Oberschenkel misst 34 1/2, der linke 37 cm, die rechte Wade 27, die linke 27 1/2 cm.

Diagnose: Malum coxae senile dextr.

Die Rente wurde bewilligt.

21. G., Heinrich, landwirthschaftlicher Arbeiter aus dem Kreise Oels, 52 Jahre alt.

Formulargutachten vom 18. August 1896. Ist bis zu einem Unfall gesund gewesen, seither Schmerzen im linken Bein, Stechen im linken Knie und in der Hüfte.

Gesundes Aussehen, gutes Allgemeinbefinden. Das ganze linke Bein erheblich schwächer wie das rechte, der Oberschenkel misst in der Mitte links 38,5, rechts 42 cm. Die Gesässmuskeln sind links auffallend kleiner

Digitized by Google

wie rechts. Bewegungen im linken Hüft- und Kniegelenk sind nicht so frei und kräftig wie rechts.

Diagnose: Atrophie des linken Beines mit einiger Versteifung der Gelenke.

Nachuntersuchung durch uns am 23. October 1896.

Der Mann geht unbeholfen und hält besonders den linken, etwas auch den rechten Oberschenkel zum Becken fixirt. In Rückenlage lässt sich die Beugung im rechten Hüftgelenk bis nahezu zur Norm treiben, Drehbewegungen in dieser Stellung sind unmöglich, Drehbewegungen in gestreckter Beinstellung sind etwas eingeschränkt; dagegen ist das Auswärtsführen des rechten Beines von der Körperlängsachse aus nur um ca. 10° möglich, bei weiterem Versuch geht sofort das Becken mit. Die Bewegung im linken Hüftgelenk ist nur bis etwa 80° möglich, Drehbewegungen in dieser Stellung sind aufgehoben, in Streckstellung, wenn auch mit starker Einschränkung noch etwas möglich. Seitwärtsbewegungen sind ohne gleichzeitige Mitbewegung des Beckens aufgehoben. Die Gegend des Hüftgelenkes in der linken Schenkelbeuge erscheint etwas voller für die Inspection als auch für die Palpation als rechts. Der Oberschenkelumfang beträgt links 37, rechts 40 cm. Der Wadenumfang links 28, rechts 29 1/2 cm. Die übrigen grossen Körpergelenke sind normal, nur im linken Schultergelenk ziemlich dichtes, grobes, nicht schmerzhaftes und die Beweglichkeit nicht hinderndes Reiben. Sehr starke Arteriosklerose mit Veränderungen an den Herzklappen.

Diagnose: Malum coxae senile beiderseits.

Die Rente wurde bewilligt.

22. L., Josef, Bergmann aus dem Kreise Tarnowitz, 51 Jahre alt.

Formulargutachten vom 26. October 1896. L. bekam vor 15 Jahren Schmerzen in das rechte Knie, die allmählich heftiger wurden. Das Knie wurde steif und er musste seit etwa 10 Jahren lahmen. Er leidet zur Zeit an denselben Schmerzen im rechten Knie, die Tag und Nacht im Bein und Kreuz bestehen, weshalb er lahm gehen muss und nicht lange stehen kann. — Etwas blass aussehender Mann mit mittlerem Allgemeinbefinden. Er lahmt beim Gehen, die rechte Hüfte steht höher als die linke, was beim Gehen besonders hervortritt. Das rechte Kniegelenk ist fast steif, nicht dicker als das linke.

Diagnose: chronische Entzündung und Steifheit des rechten Kniegelenkes, chronischer Muskelrheumatismus.

Nachuntersuchung durch uns am 22. December 1896.

Etwas elender Mann. Lahmt auf dem rechten Bein, dasselbe wird im Knie ziemlich steif gehalten, jedoch gelingt Stehen auf demselben ebenso gut wie auf dem linken. Knie beugen gelingt ohne Unterstützung bis zur rechtwinkligen Beugung der beiden Beine im Kniegelenk ohne Schmerzensäusserung. Die rechte obere Extremität ist wesentlich schwächer als die linke, der Oberschenkel misst in der Mitte 35 1/2, der linke 40 cm, der Wadenumfang ist rechts 30, links 30 1/2 cm. Die Gegend des rechten Hüftgelenks vorn erscheint wesentlich voller und fühlt man hier die Gegend des Hüftgelenks entschieden stärker ausgefüllt als links. Die Beugung im rechten Hüftgelenk ist bei Rückenlage nur bis etwa 45° mög-

Digitized by Google

lich. Drehung weder in gebeugter, noch gestreckter Stellung möglich, ebensowenig Spreizbewegung. Das rechte Knie kann nahezu ebenso weit gebeugt und gestreckt werden, wie das linke, es ist von gleichem Umfang wie das linke, 32 cm zu 32 cm, auch bei scharfen passiven Bewegungen wird weder Krachen in ihm gehört noch werden Schmerzen geäussert, die Schmerzen verlegt der Mann mit grosser Bestimmtheit stets in die Gegend des rechten Hüftgelenks und von dort dem N. obturatorius entsprechend ausstrahlend nach der Innenseite des Knies zu. Die übrigen grossen Körpergelenke sowie das Herz sind normal.

Diagnose: Malum coxae senile dextr.

Die Rente wurde bewilligt.

23. H., Henriette, Kinderfrau aus dem Kreise Neumarkt, 61 J. alt.

Formulargutachten vom 20. October 1896. Seit ungefähr 10 Jahren Schmerzen in den Finger- und Handgelenken, seit einem Jahr fanden sich auch Schmerzen in den Beinen, so dass das Laufen erschwert wurde. Allgemeinbefinden leidlich. Gang mühsam, schleppend, mit steif aufgesetzten Beinen. Am Hüftgelenk kein Befund.

Diagnose: chronische deformirende Gelenkentzündung im Beginn.

Nachuntersuchung durch uns am 11. December 1896.

Während in Rückenlage das linke Bein im Hüftgelenk normal gebeugt, gedreht, zu- und abgeführt werden kann, wird im rechten Hüftgelenk bei nur mässiger Muskelspannung eine Beugung nur bis zu einem Winkel von 160°, eine Spreizung nur um etwa 5°, eine Drehung fast gar nicht ermöglicht. Bei allen weitergehenden Bewegungen geht sofort das Becken mit und werden starke Schmerzen geklagt. Im linken Kniegelenk und an den Mittelhandknochen schwere deformirende Veränderungen.

Diagnose: Malum coxae senile dextr. Arthritis deformans.

Die Rente wurde bewilligt.

24. O., Caroline, landwirthschaftliche Arbeiterin aus dem Kreise Oels, 56 Jahre alt.

Formulargutachten vom 18. März 1896. Schmerzen in der linken Hüfte, Steifheit im linken Bein, kann sich wegen Schwäche und Steifheit im Kreuz nicht bücken. Das Leiden besteht seit ca. 1 Jahr. — Allgemeinbefinden gut, Körperhaltung gebückt, lahmer Gang. Die Frau ist nicht fähig, das linke Hüftgelenk zu beugen, so dass sie bei jedem Schritt nach links zusammenknickt. Infolge dessen kann sie sich nicht den linken Schuh und Strumpf anziehen oder irgend einen Gegenstand von der Erde aufheben. Dagegen kann sie letzteres von der rechten Seite her, indem sie dann das ganze linke Bein nach hinten streckt. Objectiv ist an der linken Hüfte nichts festzustellen.

Diagnose: Steifheit in der linken Hüfte.

Nachuntersuchung durch uns am 13. Juni 1896.

Hinkt stark auf dem linken Bein. Dasselbe ist in gestreckter Stellung im Hüftgelenk fast völlig steif. Bei dem Versuch, es passiv zu beugen, spannt die Frau ihre Musculatur sofort stark an, so dass sich mit dem Oberschenkel zugleich das Becken mitbewegt; dasselbe geschieht bei dem Versuch, das Bein seitwärts zu bewegen; hingegen sind die Dreh-

Digitized by Google

bewegungen um die Längsachse höchstens auf die Hälfte eingeschränkt. Man fühlt hierbei hier und da ein Knarren im Hüftgelenk. Die Bewegungen des rechten Hüftgelenks sind nur ganz wenig eingeschränkt, ebenso die der beiden Kniegelenke, doch in letzteren etwas Reiben.

Diagnose: Malum coxae senile beiderseits.

Die Rente wurde bewilligt.

25. N., August, Fabrikarbeiter aus dem Kreise Sorau N. L., 51 J. alt.

Formulargutachten vom 22. October 1896. Der Mann erkrankte im März 1896 an Ischias. Das Leiden besserte sich, bis er am 15. April den Arzt desselben Leidens wegen von Neuem aufsuchen musste. Befund vacat.

Diagnose: Ischias beider Beine.

Nachuntersuchung durch uns am 20. Januar 1897.

Der Mann klagt über seine beiden Hüften, auch über Schmerzen in den Knieen. Er geht mit eigenartiger Steifhaltung der Hüften. — Gesund aussehender Mann von sehr günstigem Ernährungs- und Kräftezustande. Bei Rückenlage kann man das gestreckte rechte Bein bis zum spitzen Winkel mit der Rumpfaxe emporführen, ohne dass Schmerzen geklagt werden, das linke aber nur bis zum rechten Winkel, von da ab wird Schmerz geklagt. Das rechte Hüftgelenk ist activ wie passiv frei beweglich, im linken scheinen dagegen die Spreizbewegungen nach aussen wie die Drehbewegungen sowohl bei Streck- wie bei starker Beugestellung entschieden etwas eingeschränkt zu sein, bei allen diesen Bewegungsversuchen werden Schmerzen geklagt, Crepitation ist dabei nicht zu fühlen. Die Gegend der grossen Rollhügel wird beiderseits, rechts eher etwas stärker wie links, als druckschmerzhaft bezeichnet, desgleichen auch eine Stelle dicht nach innen von dem grossen Rollhügel; hingegen sind beiderseits die typischen Druckschmerzpunkte im Verlauf der ganzen Unterextremität, die bei einer ausgeprägten Ischias nie fehlen, nicht vorhanden. Der Umfang des rechten Oberschenkels handbreit oberhalb des Kniescheibenendes beträgt 44, des linken 42½ cm, handbreit höher rechts 49½, links 48 cm, grösster Wadenumfang beiderseits 33½ cm. Das Aufsitzen aus der Rückenlage wird mit Unterstützung des linken Armes geleistet, bei etwas längerem Sitzen in dieser Stellung wird das linke Bein etwas entlastet und im Knie leicht gebeugt. Die übrigen Gelenke sind normal.

Diagnose: Malum coxae senile sin.

26. H., Johannes, landwirthschaftlicher Arbeiter aus dem Kreise Breslau, 57 Jahre alt.

Formulargutachten vom 13. December 1896. Allgemeinbefinden leidlich, Körperhaltung gebeugt. Der Untersuchte steht nach der rechten Seite gebeugt und hinkt beim Gehen nach dieser Seite hin. Der Rumpf kann selbstthätig nicht völlig gestreckt werden. Das rechte Bein ist 3 cm kürzer als das linke.

Diagnose: Verkürzung des rechten Beines. Versteifung des Rumpfes im Lendentheil der Wirbelsäule und nach vorn gerichteter Beugung.

Nachuntersuchung durch uns am 5. Februar 1897.

Der Mann will seit 12 Jahren auf das linke, seit 26 Jahren auf das rechte Bein nicht ordentlich fortkönnen, hat aber noch bis zum

Digitized by Google

18. August 1896 gearbeitet. Er geht äusserst unbeholfen mit ausgesprochener Beugung in den Hüftgelenken. Bei Rückenlage tritt recht erheblich vermehrte Lendenlordose ein, die sich erst ausgleicht, wenn man beide Beine von der Unterlage um etwa 45° erhebt. In den Hüftgelenken sind nach allen Bewegungsrichtungen hin eigentlich nur noch Wackelbewegungen möglich, nur im linken Hüftgelenk sind Spreizbewegungen wenigstens noch deutlich ausführbar und ebenso ist die Flexion noch um etwa 15° möglich. Das linke Bein ist deutlich verkürzt und beträgt die Entfernung von der Spina ant. sup. bis zum unteren Rande des inneren Knöchels 2 cm weniger wie rechts.

Diagnose: Malum coxae senile beiderseits.

Die Rente wurde bewilligt.

27. K., Josefa, landwirthschaftliche Arbeiterin aus Striegau, 60 J. alt.

Formulargutachten vom 26. März 1896. Besonders das linke Bein ist bis in den Oberschenkel sehr schwach, steif und schmerzt bei jeder Bewegung. Die Schmerzen gehen bis ins Kreuz, so dass die Frau weder anhaltend stehen noch gehen kann, das Leiden besteht seit September 1894. Das Allgemeinbefinden ist durchaus gut. Sie hinkt beim Gehen mit dem linken Bein. Der Umfang des linken Beines dicht unter dem Damm beträgt 57, rechts 54 cm. Das ganze Bein hat eine eigene blasse Färbung und prallere Consistenz wie das rechte. Beim geringsten Druck auf die Muskeln klagt die Frau über heftige Schmerzen.

Diagnose: chronische Entzündung der Musculatur der linken Hüfte und des linken Oberschenkels.

Nachuntersuchung durch uns am 1. Juni 1896.

Ganz unbeholfen, doch nicht hinkend. Klagt über Schmerzen in beiden Beinen, besonders dem linken. Dasselbe kann im Hüftgelenk kaum weiter als bis zum rechten Winkel gebeugt werden und ist in dieser Stellung kaum nach einwärts zu bewegen und zu drehen. Hingegen sind bei gestrecktem Bein Dreh- wie Seitwärtsbewegungen noch in ziemlich ausgiebigem Maasse möglich; rechts besteht auch eine geringe Einschränkung der Beugung im Hüftgelenk. Alle sonstigen Gelenke frei, Herz normal.

Diagnose: Malum coxae senile beiderseits.

Die Rente wurde (vom Schiedsgericht) bewilligt.

28. M., Caroline, landwirthschaftliche Arbeiterin aus dem Kreise Neurode, 60 Jahre alt.

Formulargutachten vom 29. December 1896. Klagt über rheumatische Beschwerden in den unteren Gliedmassen und dem Rücken, und zwar seit August d. J., ferner über Schwäche in den Beinen. — Allgemeinbefinden mittel, an den grossen Körpergelenken sind Auftreibungen oder Anschwellungen nicht zu bemerken, auffallend ist die Schwäche in den Beinen, durch die der watschelnde Gang hervorgerufen wird.

Diagnose: chronischer Muskelrheumatismus.

Nachuntersuchung durch uns am 19. März 1897.

Die Frau klagt über Schmerzen in den Beinen und im Kreuz, besonders könne sie sich nicht bücken und Treppen steigen. — Geht ungemein ungeschickt und stellt die Hüftgelenke dabei fest. Im linken

Digitized by Google

Hüftgelenk sind die Drehbewegungen bei Streckstellung nur ganz wenig, bei Beugestellung bis zum rechten Winkel sehr stark eingeschränkt. Spreizung ist gleichfalls auf die Hälfte des normalen vermindert, Beugung bis zum rechten Winkel möglich, von da an geht das Becken mit; Crepitation wird hierbei nicht gefühlt, dagegen wird etwas Schmerz geäussert und mässige Muskelspannung geleistet. Im rechten Hüftgelenk sind Spreizbewegungen nahezu völlig aufgehoben, das Becken geht sofort mit, Drehbewegungen in Streckstellung sind auf etwa 1/3 der Norm beschränkt, Drehbewegungen bei stärkstmöglicher Beugestellung nahezu aufgehoben. Beugung in Rückenlage nur bis etwa 70° möglich, von da an geht das Becken mit. Keine Crepitation und Druckschmerz am Gelenk nachweisbar, jedoch etwas heftigere Schmerzensäusserungen bei Bewegung als links. Oberschenkelumfang in der Höhe des oberen Kniescheibenrandes rechts 35, links 35 1/2 cm; handbreit höher rechts 41 1/3, links 43 1/2 cm, handbreit höher rechts 48, links 50 cm. Wadenumfang rechts 31 1/2, links 32 cm. Das rechte Bein kann nicht völlig bis in die Körperachse gestreckt und nicht überstreckt werden. Alle activen Bewegungen in den Hüftgelenken werden langsam und unter lauten Schmerzensäusserungen ausgeführt. Sitzen mit gestreckten Beinen auf dem Untersuchungssopha wird längere Zeit ohne Beschwerden ausgehalten. Die übrigen Gelenke und das Herz sind normal.

Diagnose: Malum coxae senile beiderseits.

Die Rente wurde bewilligt.

29. G., Karl, landwirthschaftlicher Arbeiter aus dem Kreise Liegnitz, 55 Jahre alt.

Formulargutachten vom 19. December 1893. Der Mann bekam im Herbst 1895 in seinem rechten Bein das Gefühl, als wenn dasselbe einschliefe. Auch wurde er schnell schwächer auf das Bein, und es stellten sich Schmerzen ein. Das Gefühl des Einschlafens ist zur Zeit verschwunden, er hat aber jetzt viel Schmerzen und ist schwach auf der rechten Seite, so dass er hinken muss. Er kann weder eine Last tragen noch kann er längere Zeit gehen oder stehen. Er findet selten eine Arbeit, die er noch leisten kann. — Gesundes Aussehen, schwaches Fettpolster, schwache Musculatur, hinkender Gang. Nervensystem ohne Veränderungen. In der rechten Ischiadicusfurche wird aber auf Druck an einer empfindlichen Stelle Schmerz geäussert. Die Haut und die Musculatur des ganzen rechten Beines fühlt sich sehr schlaff und lappig an. Der Umfang des rechten Beines ist gegen das linke um 3 1/2 bis 4 cm geringer, sowohl am Ober- wie Unterschenkel. Die rechten Glutaei sind stark atrophisch, so dass die rechte Hinterbacke im Verhältniss zur linken eingefallen erscheint, daher die Schwäche und der stark hinkende Gang.

Diagnose: Chronische Ischias rechts, infolge dessen Atrophie der Musculatur der ganzen rechten Unterextremität.

Auf Anfrage antwortet der begutachtende Arzt, dass die grossen Gelenke nach allen Richtungen sowohl activ wie passiv frei beweglich sind.

Nachuntersuchung durch uns am 23. Februar 1897. Klagt über Kältegefühl und Schwäche im rechten Bein, sowie Schmerzen, die von der Hüfte nach dem Knie gehen. Bei Beginn der Erkrankung soll das

Digitized by Google

Bein wie eingeschlafen gewesen sein. Starke Muskelatrophie des rechten Beines. Die rechten Glutaei, sowie die Muskeln der rechten Unterextremität zeigen fibrilläre Zuckungen. Es besteht eine ziemlich starke Lordose der Brustwirbel- und stark vorspringende Kyphose der Lendenwirbelsäule, die Längsachse der Wirbelsäule erscheint etwas torquirt. Die linke Beckenhälfte ist etwas gesenkt, das linke Bein wird im Kniegelenk leicht gebeugt gehalten. Druck auf die Austrittsstelle des N. ischiadicus wird als schmerzhaft angegeben, desgleichen Druck auf seinen Verlauf am Oberschenkel. Die Beweglichkeit im rechten Hüftgelenk im Sinn der Beugung, als auch der Rotation und Abduction ist stark eingeschränkt; wird das rechte Bein in Streckstellung im Hüftgelenk gebeugt, so giebt der Mann Schmerzen an der Austrittsstelle des Ischiadicus an. Der rechte Oberschenkel misst in der Mitte 38,1, der linke 43,7 cm; die rechte Wade 31,5, die linke 32,5 cm. Das rechte Bein ist 2 cm kürzer als das linke, der grosse Rollhügel springt stark hervor und berührt die Roser-Nélaton'sche Linie, während er links 2 cm von derselben entfernt bleibt.

Diagnose: Malum coxae senile dextr.

Die Rente wird bewilligt.

30. R., Josef, landwirthschaftlicher Arbeiter aus dem Kreise Liegnitz, 62 Jahre alt.

Formulargutachten vom 29. September 1896. Seit dem Juli d. J. so heftige Schmerzen im rechten Oberschenkel, dass er hinken müsse. Befund vacat.

Diagnose: Ischias des rechten Beines.

Nachuntersuchung durch uns am 8. März 1897. Kann seit Frühjahr 1896 auf dem rechten Beine nicht mehr ordentlich fort, und zwar wegen Schmerzen und Unbehilflichkeit in demselben. Eher älter wie in Wirklichkeit aussehend, der Ernährungs- und Kräftezustand ist nur mässig. Hinkt stark auf dem rechten Bein. Oberschenkelumfang rechts handbreit über dem oberen Kniescheibenrande 33 cm, links 34½ cm, handbreit höher rechts 40, links 41½ cm. Wadenumfang rechts 29½, links 30½ cm. Die passiven Bewegungen im rechten Hüftgelenk sind schmerzhaft und die Spreizbewegungen nicht so frei wie links. Drehbewegungen bei stärkerer Beugung fast völlig aufgehoben, im Uebrigen active und passive Excursionsweiten normal. Bei raschem Beugen und Strecken hört und fühlt man im Gelenk hin und wieder ein grobes, nicht schmerzhaftes Krachen. Im linken Schulter- und linken Fussgelenk etwas grobes, im Uebrigen belangloses Crepitiren. Die active Bewegung in dem Schultergelenk ist etwas beschränkt.

Diagnose: Malum coxae senile dextr.

Die Rente wurde bewilligt.

31. G., August, landwirthschaftlicher Arbeiter aus dem Kreise Neisse, 48 Jahre alt.

Formulargutachten vom 17. Januar 1897. Seit etwa 2 Jahren Reissen im rechten Bein und fortwährende Schmerzen; jeder Tritt thut ihm weh, sogar beim Liegen hat er Schmerzen, am meisten in der Mitte des Oberschenkels. Er hat keine Gewalt auf das rechte Bein und knixt beim

Digitized by Google

Gehen mit demselben zusammen. Die Berührung des rechten Oberschenkels ist schmerzhaft, recht lebhaft, wenn man denselben über den linken legt. Maassunterschiede sind nicht zu finden, Gelenke alle activ und passiv frei beweglich.

Diagnose: Muskelrheumatismus; Erkrankung des N. ischiadicus.

Nachuntersuchung durch uns am 4. März 1897. Hat bis Neujahr 1897 noch gearbeitet, von diesem Zeitpunkt an will er wegen Schmerzen von Seiten seines rechten Beines zu jeder Arbeit untauglich sein. Guter Ernährungs- und Kräftezustand. Beim Gehen hinkt er stark mit dem rechten Bein. Bewegungen im rechten Hüftgelenk sind eingeschränkt, d. h. es kann der Oberschenkel im Hüftgelenk nicht ganz bis zum rechten Winkel gebracht werden, während die Aus- und Einwärtsrollung um die Hälfte des Normalen eingeschränkt ist. Druck auf den N. ischiadicus ist nicht schmerzhaft, dagegen werden selbst bei leichten Berührungen des Oberschenkels Schmerzen geäussert. Umfang des Oberschenkels in der Mitte rechts 44,5, links 46 cm, der rechten Wade 31,2, der linken 31,4 cm. Die übrigen Gelenke und das Herz sind normal.

Diagnose: Malum coxae senile dextr.

Die Rente wurde bewilligt.

32. P., Caroline, landwirthschaftliche Arbeiterin aus dem Kreise Oels, 58 Jahre alt.

Formulargutachten vom 18. Januar 1897. Früher stets gesund, seit November 1896 krank auf beiden Beinen. Sie hat keine Gewalt in denselben, fortwährendes Reissen und kann nicht ohne Stock gehen. Mittlerer Ernährungs- und Kräftezustand. Herz gesund. Active Beugung beider Beine im Hüftgelenk sehr behindert, ist nur möglich, wenn die Frau sich festhält. Passive Bewegungen in den Hüftgelenken auch erschwert, in den Kniegelenken normal. Umfang des rechten Oberschenkels im oberen Drittel 40 cm, im unteren 37 cm, des linken 36 und 32 cm. Wade beiderseits 26 cm.

Diagnose: Wahrscheinlich rheumatische Vorgänge in den Hüftgelenken.

Nachuntersuchung durch uns am 25. März 1897. Etwas frühzeitig senil. Gang stark hinkend mit einem Stock. Starke Beckenneigung und erhebliche Fixirung des linken Hüftgelenkes; eine völlige Streckung in diesem Gelenk ist nicht möglich, es fehlen ca. 15^0. Das Bein wird bei allen Bewegungen stark geschont. Während rechts im Hüftgelenk alle Bewegungen frei sind, sind links bei Rotation in Streck- und Beugestellung nur Wackelbewegungen möglich, bei Spreizbewegungen geht sofort das Becken mit. Beugung ist dagegen bis zu ca. 110^0 ausführbar. Starke Atrophie des linken Oberschenkels; Umfang handbreit über dem oberen Kniescheibenrande links 32,5, rechts 35 cm; handbreit höher links 35, rechts 38 cm.

Diagnose: Malum coxae senile sin.

Die Rente wurde bewilligt.

33. M., Anna, landwirthschaftliche Arbeiterin aus dem Kreise Schweidnitz, 59 Jahre alt.

Formulargutachten vom 11. Febr. 1897. Klagt über Reissen in beiden

Digitized by Google

Armen und Beinen, Steifheit im Kreuz, Schwäche in Armen und Beinen. Beginn des Leidens vor 3 Jahren, es ist allmählich schlimmer geworden. Gutes Allgemeinbefinden, Körperhaltung ziemlich stark gebückt, Gang schleppend mit steif gehaltenen Beinen. Die Muskeln an den Extremitäten sind entschieden atrophisch, auch macht der steife Gang den Eindruck, als wenn beim Gehen Schmerzen beständen (Gang derselbe, auch wenn die Frau sich unbeobachtet glaubt). Die Gelenke sind vollkommen frei.

Diagnose: Muskelrheumatismus.

Nachuntersuchung durch uns am 24. März 1897. Schmerzen besonders im linken Bein. Etwas vorzeitig senile Person, Ernährungszustand noch leidlich. Geht stark nach vorn geneigt und lahmt auf dem linken Bein. Im linken Hüftgelenk ist das Bein erheblich gekürzt und fixirt, dadurch starke Lendenlordose, die bei Rückenlage erst sich ausgleicht, wenn der Oberschenkel bis zu einem Winkel von 60 ° erhoben wird; eine völlige Streckung des Beines ist in Rückenlage auch bei stärkster Lendenlordose nicht zu erreichen. Rotation bei Streckung wie bei Beugung aufgehoben, desgleichen Zu- und Abführung, jedoch hat man den Eindruck, als ob ganz leichte Beuge- und Streckbewegungen auch ohne dass das Becken mitgeht möglich sind. Im rechten Hüftgelenk ist die Drehung bei starker Beugung nahezu völlig aufgehoben. Oberschenkelumfang zwei handbreit oberhalb der Patella rechts 45, links 43 cm, handbreit tiefer rechts 37, links 35½ cm. Leichte chronische Veränderungen in den Schultergelenken ohne wesentliche Störung.

Diagnose: Malum coxae senile beiderseits.

Die Rente wurde bewilligt.

34. H., Eleonore, landwirthschaftliche Arbeiterin aus dem Kreise Freystadt, 57 Jahre alt.

Formulargutachten vom 22. Februar 1897. Klagt über Reissen im linken Bein und zeitweise Anschwellung desselben, daher seit Weihnachten 1896 erwerbsunfähig. — Allgemeinzustand mässig, Haltung gebeugt, Gang schwerfällig, das linke Bein wird hierbei nachgezogen. Dasselbe zeigt in seiner ganzen Ausdehnung eine Anschwellung, das ganze Bein ist druckempfindlich. Herz normal.

Diagnose: Chronischer Muskelrheumatismus.

Nachuntersuchung durch uns am 27. März 1897. Ist seit Weihnachten 1896 wegen Beschwerden von Seiten des linken Beines und Rückenschmerzen arbeitsunfähig. — Mittlerer Ernährungs- und Kräftezustand. Beim Gehen hinkt die Frau ziemlich stark mit dem linken Bein, der linke Oberschenkel ist adducirt, die linke Beckenhälfte etwas gesenkt. Die Musculatur des ganzen Beines erscheint atrophisch. Das linke Bein ist verkürzt, die Entfernung von der Spin. ant. sup. bis zum Malleolus externus beträgt 76,5 cm, gegen 79 cm rechts. Bewegungen im linken Hüftgelenk stark eingeschränkt, Abduction vollständig unmöglich, Flexion und Rotation gelingt höchstens ⅕ so ausgiebig wie rechts, wo normale Verhältnisse bestehen. Umfang des linken Oberschenkels in der Mitte 39,6 cm, rechts 48,1 cm. Umfang der linken Wade 32,4, der rechten 33 cm. Die übrigen Gelenke und das Herz sind normal.

Digitized by Google

Diagnose: Malum coxae senile sin.
Die Rente wurde bewilligt.

35. G., August, landwirthschaftlicher Arbeiter aus dem Kreise Lauban, 60 Jahre alt.

Formulargutachten vom 26. Februar 1897. Seit ca. 8 Jahren Reissen und Schwäche im rechten Bein, namentlich beim Temperaturwechsel viel Schmerzen in der Hüfte. Der Zustand verschlechterte sich allmählich, so dass das Gehen dem Manne jetzt hochgradig schwer fällt; er hat Schmerzen und nicht mehr die Kraft, grössere Lasten zu tragen oder mit der Karre fortzubewegen. Blasses Aussehen, Gang hinkend, indem scheinbar das rechte Bein zu kurz ist. Beim Geradstehen sieht man, dass der rechte Oberschenkel ein wenig gebeugt gehalten wird. Bei Palpation des rechten Hüftnerven giebt G. da, wo derselbe aus dem Becken tritt, heftigen Schmerz an; dieser Schmerz erstreckt sich bei der Palpation weiter bis zum Knie.

Diagnose: Ischias, welche aus der typischen Stellung des Beines und der Angabe von Schmerzen an typischen Stellen zu diagnosticiren ist.

Nachuntersuchung durch uns am 19. März 1897. Schmerzen im rechten Bein, das Bücken sei unmöglich. — Etwas älter wie in Wirklichkeit aussehender, kleiner, etwas blasser Mann. Geht stark hinkend auf dem rechten Bein. Während im linken Hüftgelenk sämmtliche Bewegungen ohne Muskelwiderstand und ohne Schmerzen ausführbar sind, sind im rechten Hüftgelenk Drehbewegungen des gestreckten Beines auf etwa $^1/_3$ der Norm eingeschränkt, die des stark gebeugten aufgehoben. Beugung ist, wenn auch unter Schmerzen möglich, jedoch auch nicht so ausgiebig wie links, bei Spreizbewegungen geht sofort das Becken mit. Bei allen Bewegungen tritt Muskelspannung ein und werden Schmerzen geklagt. Die rechte vordere Hüftgelenkgegend fühlt sich etwas stärker an als die linke, ist auch etwas druckempfindlich. Umfang des rechten Oberschenkels handbreit oberhalb der Kniescheibe 36, links 37 cm, handbreit höher rechts $40^1/_2$, links $41^1/_2$ cm. Wadenumfang beiderseits 30 cm. Die übrigen Gelenke sind normal, es besteht Arteriosklerose mit Veränderungen an der Mitralklappe.

Diagnose: Malum coxae senile dextr.
Die Rente wurde bewilligt.

36. J., Franz, landwirthschaftlicher Arbeiter aus dem Kreise Reichenbach, 57 Jahre alt.

Formulargutachten vom 4. März 1897. Früher stets gesund gewesen. Klagt seit etwas über einem Jahr über Kreuzschmerzen und Schmerzen im ganzen rechten Bein, die sich fortwährend steigern. Mässiges Allgemeinbefinden, die Wirbelsäule des Brusttheils ist eingezogen, beinahe concav, dagegen tritt der Lenden- und Kreuzbeintheil etwas gewölbt hervor, so dass hiernach der Oberkörper zum Unterkörper nach vorn einen stumpfen Winkel bildet. Das rechte Bein ist scheinbar verlängert und stösst beim Gehen am Boden an, ohne dass es gelähmt ist, auf diese Weise kommt ein hinkender Gang zu Stande. Die Beweglichkeit im Hüftgelenk, sowohl activ als auch passiv, ist bedeutend herabgesetzt. Auch im Kniegelenk rechts ist die Beweglichkeit eine geringere als normal. Sowohl

Digitized by Google

im Knie-, als auch im Hüftgelenk bestehen Schmerzen. Das Bücken gelingt dem Untersuchten gut, jedoch macht es ihm Schwierigkeiten, sich wieder in die Höhe zu richten.

Diagnose: Chronische deformirende Gelenkentzündung in Wirbelsäule und rechtem Hüftgelenk.

Nachuntersuchung durch uns am 20. April 1897. Die Angaben sind die gleichen wie vorstehend. Er verrichtet noch leichte Arbeiten, Füttern und Reinigen der Pferde, arbeitet 4 Tage in der Woche und erhält pro Tag 60 Pfennige.

Stark auf dem rechten Bein hinkender, kleiner Mann, der den Körper in einem recht beträchtlichen Winkel zu den Unterextremitäten stellt. Im rechten Hüftgelenk ist die Drehung bei Streckung und Beugung des Beines aufgehoben, desgleichen die Spreizbewegung. Bei Rückenlage ausgesprochene Lendenlordose, die erst bei einer Erhebung des Beines um etwa 30^0 ausgeglichen wird. Die Beugung des Beines ist schmerzhaft und nicht über einen rechten Winkel möglich. Umfang des Oberschenkels zweihandbreit über dem oberen Kniescheibenrande rechts $39\frac{1}{2}$, links $43\frac{1}{4}$ cm, handbreit tiefer rechts $34\frac{1}{2}$, links $37\frac{1}{2}$ cm. Wadenumfang rechts $28\frac{1}{2}$, links $29\frac{1}{2}$ cm.

Diagnose: Malum coxae senile dextr. Arthritis deformans der Wirbelsäule.

Die Rente wurde bewilligt.

37. S., Josef, landwirthschaftlicher Arbeiter aus dem Kreise Breslau, 64 Jahre alt.

Formulargutachten vom 6. März 1892. Empfindet bei schweren Arbeiten Reissen im ganzen rechten Bein, auch ist es ihm nicht möglich, das Knie unbehindert zu beugen, es fehlt ihm die nöthige Kraft im ganzen Bein. Anschwellung am Fuss- und Kniegelenk, welche Patienten an ausgiebigen Beugebewegungen hindert.

Diagnose: Chronischer Rheumatismus des rechten Beines, besonders des rechten Kniegelenkes.

Wohl mit Rücksicht auf das Alter war dem Mann ohne Nachprüfung trotz des mangelhaften Gutachtens die Rente bewilligt worden.

Im April 1897 theilte der Controllbeamte mit, dass der Mann zur Zeit mit leichten Chausseearbeiten beschäftigt sei und bei 11stündiger Arbeit 1 Mark pro Tag verdiene.

Nachuntersuchung durch uns am 29. Mai 1897. Will seit 3 Wochen nicht mehr gearbeitet haben, vorher habe er 2—3mal in der Woche auf den Chausseen Rasen gelegt und hierfür 1 Mark 50 Pfg. pro Tag erhalten. Er klagt besonders über Schmerzen in der rechten Hüfte und im rechten Bein. Mittlerer Ernährungs- und Kräftezustand. Die Arme können activ im Schultergelenk nicht ganz bis an den Kopf heran emporgehoben werden, in beiden Schultergelenken ziemlich starkes Knirschen, und sind auch die passiven Bewegungen in denselben etwas behindert. Die übrigen Gelenke der oberen Gelenke sind normal. Beim Gehen starkes Hinken mit dem rechten Bein, wie man es bei Leuten mit versteiftem Hüftgelenk findet. Das Bein ist sichtlich atrophisch, scheint auch verkürzt zu sein. In Rückenlage kann es im Hüftgelenk nicht völlig gestreckt werden. Das

Digitized by Google

rechte Hüftgelenk selbst ist vollkommen versteift, es lassen sich nicht die mindesten Bewegungen in demselben ausführen. Projicirt man den oberen Rand des grossen Rollhügels auf die Vorderfläche des Oberschenkels, so beträgt die Entfernung von der Spina ant. sup. rechts bis dahin 3 cm, links 6 1/2 cm, so dass sich rechts ein Höherstehen des Trochanter um 3 1/2 cm ergiebt. Der Umfang des rechten Oberschenkels in der Mitte beträgt 44, links 48 cm, der Umfang der rechten Wade 32,5 cm, links gleichfalls. Die übrigen Gelenke und das Herz sind normal.

Diagnose: Malum coxae senile dextr.

Da eine Verschlimmerung des Leidens im Vergleich mit dem ersten Befund zu erkennen war, konnte eine Entziehung der Rente nicht stattfinden.

38. St., Henriette, landwirthschaftliche Arbeiterin aus dem Kreise Lauban, 58 Jahre alt.

Formulargutachten vom 10. März 1897. Klagt über Schmerzen in den Beinen, welche besonders heftig in dem linken Unterschenkel auftreten, sowie über eine grosse Steifigkeit im linken Knie- und Hüftgelenk, und zwar bestehen die Beschwerden seit ca. 4 Jahren. — Schlechter Ernährungs- und Kräftezustand. Das rechte Kniegelenk setzt passiven Bewegungen bei Erschlaffungen der Musculatur ziemlich erheblichen Widerstand entgegen.

Diagnose: Beginnende Ankylose des linken Kniegelenkes.

Nachuntersuchung durch uns am 14. April 1897.

Klagt über starke Schmerzen im ganzen linken Bein und in der rechten Schulter. — Farben ziemlich gesund. Ernährungs- und Kräftezustand mittel. Hinkt erheblich auf dem linken Bein. In den Schultergelenken etwas Crepitiren ohne stärkere Beweglichkeitseinschränkung. Im linken Hüftgelenk sind alle Bewegungsversuche stark schmerzhaft, dabei jedoch nur mässige Muskelspannung. Das linke Bein steht in der Hüfte in einem Winkel von 155° bei Rückenlage zur Horizontalen, so dass es um diesen Winkel erhoben werden muss, um die bestehende Lendenlordose auszugleichen. Abgesehen von ganz leichten Wackelbewegungen besteht eine nahezu vollkommene Fixation im Hüftgelenk. Das Bein steht nach aussen rotirt und adducirt. Oberschenkelumfang handbreit über dem oberen Rand der Kniescheibe rechts 36, links 34 1/2 cm, handbreit höher rechts 44, links 41 cm.

Diagnose: Malum coxae senile sin.

Die Rente wurde bewilligt.

39. B., Therese, landwirthschaftliche Arbeiterin aus dem Kreise Neisse, 58 Jahre alt.

Formulargutachten vom 16. März 1897. Klagt über Schmerzen im linken Bein seit 1 1/2 Jahren. Mittlerer Ernährungs- und Kräftezustand. Die Gelenke functioniren sämmtlich gut. Schmerzen im Verlauf des Ischiadicus. Herz normal.

Diagnose: Ischias linkerseits.

Nachuntersuchung durch uns am 26. April 1897.

Leidlich guter Ernährungs- und Kräftezustand. Bewegungen im linken Hüftgelenk besonders im Sinn der Beugung und Abduction weniger

Digitized by Google

ausgiebig ausführbar wie rechts, hierbei sind Schmerzen vorhanden. Beim Gehen Hinken mit dem linken Bein. Umfang des linken Oberschenkels in der Mitte 39,9, des rechten 40,4 cm, der linken Wade 32, der rechten 33 cm. Für Ischias sprechende Symptome sind nicht aufzufinden, die übrigen Gelenke und das Herz sind normal.

Diagnose: Malum coxae senile sin. im Beginn.

Die Rente wurde bewilligt.

40. K., Karoline, landwirthschaftliche Arbeiterin aus dem Kreise Striegau, 56 Jahre alt.

Formulargutachten vom 5. April 1897. Klagt über fortwährende Schmerzen im Kreuz, die sich nach beiden Beinen, vorzugsweise aber dem rechten weiter erstrecken. Das Leiden begann vor ca. 2 Jahren; sie kann sich nicht bücken, um ein Körbchen aufzuheben, das Bücken ist überhaupt sehr erschwert. — Fettleibig aber blass. Geht mit stark vornüber gebeugtem Oberkörper, wobei sie im Kreuz eine steife Haltung bewahrt. Die rechte untere Extremität hat vom Knie ab geringeren Umfang als die linke, die dickste Stelle der Wade misst rechts 32½, links 33½ cm; die untersten Kreuzwirbel sind bei Druck empfindlich.

Diagnose: Beginnende Atrophie der rechten unteren Extremität.

Nachuntersuchung durch uns am 25. Mai 1897.

Hat bis Juli 1895 gearbeitet, dann aber wegen Schmerzen im Kreuz die Arbeit aufgegeben. Nicht krank aussehende Frau von sehr gutem Ernährungszustand. Beim Gehen leichtes Hinken mit dem rechten Bein. Dasselbe kann in liegender Stellung im Hüftgelenk nur bis zu einem Winkel von 114° gebeugt werden, das linke bis zu einem Winkel von 95°. Rotation beiderseits ziemlich stark eingeschränkt, desgleichen Abduction, letztere ist linkerseits etwas weiter ausführbar wie rechts. Umfang des Oberschenkels in der Mitte rechts 46,7, links 46,2 cm, der rechten Wade 33, der linken 33,8 cm. Die übrigen Gelenke sowie das Herz sind normal.

Diagnose: Malum coxae senile beiderseits.

Die Rente wurde bewilligt.

41. F., Gottfried, Kutscher aus Breslau, 63 Jahre alt.

Formulargutachten vom 12. April 1897. Nach dem Feldzug erst Rheumatismus, der trotz mehrfacher Anstaltsbehandlung nie abheilte. Er besteht auch jetzt noch und zwar hauptsächlich im rechten Bein, besonders intensiv vom Hüftgelenk bis zum Knie, auch ist derselbe mit Schwäche im Bein verbunden. Die rheumatischen Beschwerden haben sich seit einem Unfall im November 1896 (Schlag eines Pferdes gegen den Unterschenkel) verschlimmert, auch ist noch eine Schwäche im rechten Arm hinzugekommen, die das Arbeiten behindert. — Decrepider Mann. Geht gebückt und hinkt wegen Schmerzen mit dem rechten Bein. Gelenk- und Nervenbefund vacat.

Diagnose: Ischias rechts. Chronischer Gelenkrheumatismus.

Nachuntersuchung durch uns am 2. Juni 1897. Schweres Malum coxae rechts, bei Rückenlage besteht eine derartige Lendenlordose, dass man mit der Hand bequem zwischen Sopha- und Lendenwirbelsäule durchfahren kann. Dieselbe gleicht sich erst nach einer Erhebung des rech-

Digitized by Google

ten Beines um 60° aus. Oberschenkelumfang in der Mitte 39½, links 45 cm.

Diagnose: Malum coxae senile rechts.

Die Rente wurde bewilligt.

42. B., Gottlieb, landwirthschaftlicher Arbeiter aus dem Kreise Brieg, 61 Jahre alt.

Formulargutachten vom 20. April 1897. Immer gesund gewesen, bis vor 2 Jahren Reissen in beiden Beinen eintrat. Es besteht noch, ausserdem klagt er über schwere Beweglichkeit beider Beine, leichte Ermüdung. Hat noch bis zum 26. März 1897 gegen freie Station und 4,20 Mark pro Woche in festem Arbeitsverhältnis gestanden. Kräftiger Mann, Ernährungs- und Kräftezustand gut. Gang schwerfällig und unsicher, beiderseits Genu valgum. Am unteren Rand des M. glutaeus sin. über der Austrittsstelle des N. ischiadicus ein sehr empfindlicher Druckpunkt. Die linke Gesässmusculatur ist bedeutend abgemagert. Rechtes Knie angeschwollen, bei Bewegung starke Schmerzen, sehr laute, knarrende Geräusche.

Diagnose: Ischias links. Rechtsseitige hyperplastische Kniegelenksentzündung.

Nachuntersuchung durch uns am 31. Mai 1897. Der Mann geht mit dauernder Beugung des linken Oberschenkels im Hüftgelenk, es besteht hier eine völlige Ankylose in einem Winkel bei Rückenlage von ca. 150° mit Aussenrotation und Adduction mässigen Grades, es sind nicht mehr die geringsten Bewegungen im Hüftgelenk möglich. Das rechte Kniegelenk zeigt leichte Subluxationsstellung nach hinten, lässt sich um ca. 10° zu wenig strecken und zeigt leichtes Genu valgum. Herz normal.

Diagnose: Malum coxae senile sin.

Die Rente wurde bewilligt.

43. G., Karl, landwirthschaftlicher Arbeiter aus dem Kreise Brieg, 63 Jahre alt.

Formulargutachten vom 5. Mai 1897. War früher stets gesund. Klagt über Reissen rheumatischer Natur in beiden Beinen und Schwäche in denselben. Anhaltend zu laufen ist unmöglich, die Beine versagen den Dienst. Die ersten Spuren des Leidens stammen seit Mitte April 1896, der Mann konnte zumeist noch immer leichte Arbeit verrichten. Jetzt will er aber wegen gänzlichen Versagens der Beine völlig arbeitsunfähig sein. — Gesund aussehend, Haltung fast gerade, geht mit Stock. Gelenkbefund vacat.

Diagnose: chronischer Rheumatismus.

Nachuntersuchung durch uns am 29. Juni 1897. Verrichtet bei seinem langjährigen Dienstherrn noch leichte Arbeit und bekommt dafür 60 bis 70 Pfennige pro Tag. Im Winter schleisst er Federn, wofür er 20 bis 30 Pfennige pro Tag erhält. Er klagt über heftige Schmerzen in der linken Hüfte. Die oberen Extremitäten sind normal. Hinkt beim Gehen stark mit dem linken Bein, der linke Oberschenkel ist ziemlich stark atrophisch, Umfang in der Mitte 37 cm gegen 40 cm rechts. Im rechten Hüftgelenk ist die Rotation in Streckstellung um ⅓ des normalen eingeschränkt, Beugung und Abduction sind noch ziemlich normal. Das linke

Digitized by Google

Hüftgelenk ist fast vollkommen versteift, es sind nur noch ganz minimale Rotationsbewegungen in demselben ausführbar.

Diagnose: Malum coxae senile beiderseits.

Die Rente wurde bewilligt.

44. R., Louise, landwirthschaftliche Arbeiterin aus dem Kreise Grottkau, 52 Jahre alt.

Formulargutachten vom 25. Mai 1897. Fing Mitte 1895 an, lahm zu gehen. Klagt über Schmerzen im rechten Oberschenkel, kann ferner wegen Kreuzschmerzen nicht lange sitzen, eben so sich schlecht bücken. Abgearbeitet, ziemlich schlechter Ernährungs- und Kräftezustand. Schiefe Beckenhaltung, lahmt, setzt den rechten Fuss nur mit der Spitze auf. Kreuz stark eingesenkt, aus der gekrümmten Körperhaltung ist sie auch passiv nicht gerade zu richten. Sie kann das rechte Bein nur mit Hülfe der Hände auf das Sopha heraufheben. Dasselbe kann nur unvollkommen in der Hüfte gebeugt und wenig abducirt werden. Der Umfang des rechten Oberschenkels ist erheblich geringer wie links. Die Umgebung des rechten Trochanter major erscheint verdickt.

Diagnose: chronisches Gelenkleiden der rechten Hüfte.

Nachuntersuchung durch uns am 22. Juli 1897. Die Frau ist seit einem Jahr wegen Schmerzen im Kreuz und rechten Bein arbeitsunfähig. Nicht krank aussehend, es besteht noch ziemlich guter Ernährungs- und Kräftezustand. Beim Stehen senkt die Frau die linke Beckenhälfte, das rechte Bein steht im Hüft- und Kniegelenk in leichter Flexionsstellung, die Frau tritt nur mit der rechten Fussspitze auf und hinkt beim Gehen mit dem rechten Bein. In liegender Stellung bildet der Oberkörper mit dem Oberschenkel im rechten Hüftgelenk einen Winkel von 123°, das rechte Hüftgelenk ist in dieser Stellung vollkommen versteift. Das Hüftleiden soll vor 2 Jahren begonnen haben. Umfang des rechten Oberschenkels in der Mitte 40,5, links 45 cm, der rechten Wade 29,5, links 30 cm. Die übrigen Gelenke sowie das Herz sind normal.

Diagnose: Malum coxae senile dextr.

Die Rente wurde bewilligt.

45. Sch., Marie, landwirthschaftliche Arbeiterin aus dem Kreise Falkenberg, 55 Jahre alt.

Formulargutachten vom 31. Mai 1897. Seit zwei Jahren Schmerzen in der linken Hüfte, welche bis zum Knie ausstrahlen, Tag und Nacht bestehen, so dass das Bein im Kniegelenk halbgebeugt gehalten werden muss und der Gang auch nur in dieser Stellung und unter Hinken möglich ist. Zur Unterstützung ist hierbei ein Stock nothwendig. — Mässiger Ernährungs- und Kräftezustand. Körperhaltung etwas nach vorn und links seitwärts gebeugt. Das linke Bein ist 1 cm kürzer als das rechte, wird stets etwas gebeugt gehalten. Eine passive Streckung des Beines verursacht Schmerzen im Knie und einzelnen Muskeln im Oberschenkel. Bei passiven Bewegungen im linken Knie und der Hüfte Klagen über Schmerzen in den betreffenden Gelenken, Reibegeräusche in denselben sind nicht vorhanden.

Diagnose: Statische Verkürzung des linken Beines.

Digitized by Google

Nachuntersuchung durch uns am 4. August 1897. Schmerzen im linken Bein, will sich nicht bücken können. Etwas älter wie in Wirklichkeit, aber gesund aussehende Frau mit leidlichem Ernährungs- und Kräftezustande. Gang etwas hinkend, beim Auskleiden sieht man, dass das Bücken beim Ausziehen des linken Schuhes schwer fällt. Beim Legen auf das Untersuchungssopha muss sie das linke Bein mit den Händen in die Höhe heben. Die Bewegungen im Hüftgelenk werden nach jeder Richtung hin als schmerzhaft bezeichnet, sind bisher aber nur mässig eingeschränkt, passive Bewegung bis ca. 110°. Innendrehung ist um etwa 30° beschränkt. Die Musculatur des linken Oberschenkels erscheint etwas schwächer wie die des rechten, Umfang in der Mitte links 44, rechts 45½ cm. Es besteht ausserdem noch Arteriosklerose mit leichter Hypertrophie des linken Ventrikels.

Diagnose: Malum coxae senile sin.

Die Rente wurde bewilligt.

46. H., Carl, landwirthschaftlicher Arbeiter aus dem Kreise Liegnitz, 58 Jahre alt.

Formulargutachten vom 15. August 1897. Klagt über Reissen in den Beinen und im Kreuz, will auf seine Beine nicht mehr fortkönnen. Seit 3 Jahren Verschlimmerung, Rheumatismus soll sich bald nach dem Feldzug 70/71 eingestellt haben. Etwas gebrechlicher aber sonst dem Alter entsprechend aussehender Mann. Geht unter sichtlichen Beschwerden und lahmt stark auf dem rechten Bein, welches beim Gehen und Stehen in einer im Knie gebeugten Stellung gehalten wird. Er tritt anstatt mit der ganzen Fusssohle nur mit dem rechten Vorderfuss auf. Die rechte Hüfte steht tiefer als die linke, die Muskeln der Hüfte, des Ober- und Unterschenkels zeigen Schwund. Umfang des rechten Oberschenkels in der Mitte 41, links 44½ cm, der rechten Wade 32, der linken 34 cm. Bewegungsexkursionen im rechten Hüftgelenk sind, was Beugung und Streckung anbelangt, um die reichliche Hälfte vermindert, die Bewegungen sind schmerzhaft, Rotation ist unmöglich.

Diagnose: chronischer Rheumatismus des rechten Hüftgelenks.

Nachuntersuchung durch uns am 18. September 1897. Seit 20 Jahren Rheumatismus, seit 8 Jahren lahmt er auf dem rechten Bein, ist seit Mai d. J. arbeitsunfähig. Seit einiger Zeit auch Schmerzen in der linken Hüfte und im Kreuz, so dass er sich schwer bücken könne. Sieht älter wie in Wirklichkeit aus. Gang auf dem rechten Bein stark hinkend. Beim Gehen setzt der Mann den Fuss mit der vorderen Hälfte auf, er hält das rechte Bein im Hüftgelenk beständig stumpfwinklig gebeugt in einem Winkel von 130° zur Rumpfachse; streckt man es mehr, so bewegt sich sogleich das Becken mit, die Lendenwirbelsäule stellt sich in starke Lordose. Gleichzeitig steht das Bein stark abducirt und nach aussen gedreht, es lässt sich passiv bis zum rechten Winkel beugen, dabei nimmt aber die Seitwärtsstellung und Auswärtsdrehung noch zu, passiv ist dann Einwärtsdrehung und Abduction völlig unmöglich. Im linken Hüftgelenk ist die Auswärtsdrehung und Abduktion auch bereits deutlich gehemmt, die Beugung dagegen nur wenig. Die Musculatur des rechten Beines ist etwas atrophisch, 2 cm geringer als links.

Digitized by Google

Diagnose: vorgeschrittenes Malum coxae senile dext., beginnendes Malum coxae senile sin.

Die Rente wurde bewilligt.

47. W., Wilhelm, früher landwirthschaftlicher Arbeiter, jetzt Wächter aus dem Kreise Grottkau, 55 Jahre alt.

Formulargutachten vom 8. Juli 1897. Erhielt vor 8 Jahren einen Schlag an das linke Bein, infolgedessen es durch Krümmung verkürzt blieb. Schlechter Ernährungs- und Kräftezustand. Es besteht stark nach vorn gebeugte Haltung, starkes Hinken mit dem linken Bein, welches kürzer erscheint. Dies rührt wohl davon her, dass der Gelenkkopf des Oberschenkels nach oben gedrückt, die linke Hinterbacke gegen die rechte ganz abgeflacht und eingefallen ist.

Diagnose: vacat.

Nachuntersuchung durch uns am 16. August 1897. Vor 8 Jahren Hufschlag gegen die linke Hüfte, hat aber damals nicht gelegen, sondern gleich weiter gearbeitet. Allmählich sei jedoch die Hüfte immer mehr unbeweglich geworden und hätten sich Schmerzen eingestellt. Mässiger Ernährungs- und Kräftezustand. Hinkt stark mit dem linken Bein, dasselbe ist stark atrophisch. Die Mitte des linken Oberschenkels misst 30 cm gegen 38 cm rechts. Das linke Bein steht stark in der Hüfte adducirt und erscheint dadurch verkürzt, jedoch sind die Längenmasse beiderseits gleich. Die Gegend der Pfanne und des grossen Rollhügels ist erheblich verdickt und aufgetrieben durch Knochenneubildung. Aktiv — passiv nur wenig weiter — ist der linke Oberschenkel im Hüftgelenk in Rückenlage nur bis zu einem Winkel von 130^0 zu beugen, es besteht starke Aussenrotation. Die Rotationsmöglichkeit ist auf etwa $^1/_3$ gegen rechts beschränkt, Abduction völlig aufgehoben, Adduction um etwa 15^0 möglich.

Diagnose: Malum coxae senile sin.

Die Rente wurde bewilligt.

48. F., Carl, landwirthschaftlicher Arbeiter aus dem Kreise Schönau, 58 Jahre alt.

Formulargutachten vom 12. Juli 1897. Vor 5 Jahren Beginn der Erkrankung mit Rheumatismus des linken Beines. Klagt jetzt über Schmerzen im linken Bein, verbunden mit Schwäche in demselben und Lahmgehen. Gesund aussehender Mann von gutem Ernährungs- und Kräftezustand. Körperhaltung etwas gebückt, geht auf das linke Bein stark lahm. Palpirt man das linke Bein, so fällt die schlaffe Musculatur desselben auf, dieselbe ist atrophisch, am Oberschenkel ist ein Unterschied von 3 cm, an der Wade ein solcher von 2 cm gegen das rechte Bein zu constatiren. Das linke Hüftgelenk ist activ nicht bis zum rechten Winkel beweglich, passiv ist bei Rückenlage der betreffende Schenkel soweit an den Leib zu beugen möglich, dass er ungefähr einen Winkel von 80^0 mit dem Becken bildet. Auf Druck Schmerzen in dem betreffenden Hüftgelenk.

Diagnose: Muskel- und Gelenkrheumatismus des linken Beines.

Nachuntersuchung durch uns am 14. September 1897. Verdient im Sommer noch ca. 50 Pfennige per Tag durch Holzhacken, klagt über

Digitized by Google

Beschwerden von Seiten seines linken Beines. Aelter wie in Wirklichkeit aussehend; Ernährungs- und Kräftezustand leidlich. In beiden Handgelenken bei Bewegungen Knacken, rechtes Handgelenk leicht verdickt, misst 20,5 cm gegen 19,5 cm links, Dorsalflexion ist stark eingeschränkt, Volarflexion unbehindert. An den übrigen Gelenken der oberen Extremitäten nichts Krankhaftes, keine Muskelatrophie. Der Gang ist mit dem linken Bein stark hinkend, Rotation und Abduction im linken Hüftgelenk sehr eingeschränkt, Beugung noch bis zum rechten Winkel möglich. Umfang des linken Oberschenkels in der Mitte 49,5 cm, des rechten 46,5 cm, der linken Wade 31,6 cm, der rechten 32,3 cm. Das Herz ist gesund.

Diagnose: Malum coxae senile sin.

Die Rente wurde bewilligt.

49. V., Adelheid, Backwaarenausträgerin aus dem Kreise Neurode, 50 Jahre alt.

Formulargutachten vom 14. September 1897. Seit 3 Jahren zeitweise grosse Schmerzen in der linken Hüfte, welche bis in die linke Schultergegend ausstrahlen; Schwerbeweglichkeit des linken Beines.

Blasse Frau, Ernährungs- und Kräftezustand ziemlich gut, Körperhaltung aufrecht, Herz normal. Die linke Hüfte erscheint grösser als die rechte, was sich aber nicht durch Messung nachweisen lässt. Die linke Inguinalgegend und die Gegend hinter dem linken grossen Trochanter ist auf Druck schmerzhaft, die Bewegungsfähigkeit des linken Beines ist behindert.

Diagnose: chronische linksseitige Hüftgelenksentzündung.

Nachuntersuchung durch uns am 11. October 1897. Hat bis Anfang d. J. durch Austragen von Backwaaren 5—6 Mark die Woche über verdient, seit Februar kränkelt sie und zwar klagt sie über Schmerzen in der linken Hüfte und von hier ausstrahlende Schmerzen in das linke Bein und in die linke Seite. — Gut genährte Person, die mit etwas gebücktem Oberkörper auf das linke Bein lahmend geht. Oberschenkelumfang rechts handbreit über dem oberen Kniescheibenrande 39½ cm, links 38 cm, handbreit höher rechts 48, links 45½ cm. Wadenumfang beiderseits 32 cm. Drehbewegungen bei Streckstellung im linken Hüftgelenk auf etwa ein Drittel der rechts möglichen beschränkt. Beugung bei Rückenlage kaum bis 90° unter Schmerzen möglich. Drehbewegungen in dieser Beugestellung auf etwa ⅕ des normalen eingeschränkt. Adduction um etwa 8—10°, Abduction gar nicht ohne gleichzeitige Mitbewegung des Beckens möglich. Längeres Sitzen auf dem Untersuchungssopha mit ausgestreckten Beinen ist noch möglich, jedoch wird die rechte Gesässhälfte dabei mehr zum Sitzen benutzt wie die linke.

Sonst am Skelett nichts Krankhaftes.

Diagnose: Malum coxae senile sin.

Die Rente wurde bewilligt.

50. M., Jakob, landwirthschaftlicher Arbeiter aus dem Kreise Beuthen O./S. 57 Jahre alt.

Formulargutachten vom 21. August 1897. Seit Beginn des Jahres Schmerzen und Reissen in den Knochen des linken Beines. Linkes Bein bedeutend schwächer als das rechte (5 cm).

Digitized by Google

Diagnose: Atrophie des linken Beines infolge Erkrankung des Nervus ischiadicus.

Nachuntersuchung durch uns am 14. October 1897. Seit 8 Monaten Schmerzen im linken Bein. Ernährungs- und Kräftezustand ausreichend. Lahmt stark auf das linke Bein und schont dasselbe sehr, es erscheint gegen rechts atrophisch. Nach langem Zureden lässt er das Bein im linken Hüftgelenk so locker, dass man es passiv bis zu einem Winkel von 80° beugen kann, Rotationsbewegungen in dieser Stellung fehlen ganz, während sie in Streckstellung auf die Hälfte des rechts möglichen eingeschränkt sind. Ab- und Adduction ist nahezu aufgehoben. Oberschenkelumfang 2 handbreit oberhalb des oberen Kniescheibenrandes rechts 42,5, links 38 cm, handbreit tiefer rechts 36, links 32 cm. Wadenumfang rechts 30, links 27,5 cm. Das Bücken beim Anziehen geht noch leidlich geschickt. Die übrigen Gelenke sowie das Herz sind normal.

Diagnose: Malum coxae senile sin.

Die Rente wurde bewilligt.

51. B., Emilie, Kinderfrau aus dem Kreise Wohlau, 51 Jahre alt.

Formulargutachten vom 21. October 1897. Früher stets gesund gewesen. Seit ca. 8—9 Jahren Schmerzen und Schwäche in den unteren Extremitäten. — Schwächliche Frau, der linke Oberschenkel ist im Hüftgelenk verwachsen, $2^1/_2$ cm kürzer als der rechte. Musculatur des linken Oberschenkels atrophisch, Differenz beträgt 3 cm gegen rechts.

Diagnose: Ankylose im linken Hüftgelenk.

Nachuntersuchung durch uns am 30. October 1897. Durch Kinderwarten verdient sie noch 75 Pfennige pro Woche und die Verpflegung. Sie klagt über ihr krankes Bein. Blasse Frau von mittlerem Ernährungs- und Kräftezustande. Die Gelenke der oberen Extremitäten sind normal. Sie senkt beim Gehen stark die linke Beckenhälfte, das linke Bein wird im Kniegelenk leicht flectirt; beim Gehen starkes Hinken mit dem linken Bein. Bewegungen im linken Hüftgelenk sind stark behindert, und zwar nach allen Richtungen hin, es besteht fast völlige Ankylose in diesem Gelenk. Die Entfernung von der Spin. ant. sup. links bis zum unteren Rand des inneren Knöchels beträgt 71,5, rechts 76,5 cm. Der Umfang des linken Oberschenkels handbreit oberhalb des oberen Kniescheibenrandes beträgt 33,5 cm, der des rechten 35 cm, der linken Wade 26,9, der rechten 27,8 cm.

Diagnose: Malum coxae senile sin.

Die Rente wurde bewilligt.

52. M., Franziska, landwirthschaftliche Arbeiterin aus dem Kreise Kreuzburg, 63 Jahre alt.

Formulargutachten vom 6. September 1897. War früher stets gesund. Seit 2 Jahren klagt sie über geschwollene Füsse und will besonders wegen Schmerzen im rechten Bein arbeitsunfähig sein. — Gesundes Aussehen, Allgemeinbefinden gut, Herz normal. Füsse ohne Schwellung. Gang hinkend, macht den Eindruck, als ob er mit Schmerzen in der rechten Hüfte und dem rechten Oberschenkel verbunden wäre. Active schmerzfreie Bewegung des rechten Beines ist nur zum Theil möglich, passive ruft laute Schmerzensäusserungen hervor.

Digitized by Google

Diagnose: Rheumatische Entzündung der rechten Hüfte und des rechten Oberschenkels.

Nachuntersuchung durch uns am 21. October 1897. Seit Jannar wegen Schmerzen in den Armen und Beinen arbeitsunfähig. Gesund aussehend. Hinkt beim Gehen mit dem rechten Bein. Bewegungen im rechten Hüftgelenk ziemlich stark eingeschränkt, etwas mehr als um die Hälfte des normalen. Die übrigen Gelenke zeigen keine Veränderungen. Umfang des rechten Oberschenkels in der Mitte 50,5, des linken 51,8 cm, der rechten Wade 34,8, der linken 35,1 cm.

Diagnose: Malum coxae senile dextr.

Die Rente wurde bewilligt.

53. W., Heinrich, Chausseewärter aus dem Kreise Glogau, 57 Jahre alt.

Formulargutachten vom 15. August 1897. War bis vor 2 Jahren gesund. Leidet an andauernden, in der Bettruhe sich steigernden, auch bei Witterungswechsel und besonders in der kühleren Jahreszeit sich vermehrenden Schmerzen in beiden Beinen und infolge dessen an Schlafmangel. — Beginn vor 2 Jahren mit Reissen in beiden Beinen, besonders im linken. Kräftig gebaut, leidend aussehend, Ernährungs- und Kräftezustand mässig, etwas gebeugte Körperhaltung. Herz normal. Geht mittelst Stock, langsam und unsicher, besonders mit dem linken Bein, mit gebeugten Hüft- und Kniegelenken. Das rechte Hüftgelenk lässt sich nur bis zu einem Winkel von 150° beugen, links in fast normaler Weise; dagegen ist in nur beschränktem Maasse die Ab- und Adduction, sowie die Drehung ausführbar, wobei der Mann Schmerzen äussert. Letztgenannte Bewegungen sind auch rechts, wenn auch in geringerem Grade eingeschränkt. Das linke Kniegelenk kann bei normaler Streckfähigkeit nur bis zu einem Winkel von 90°, das rechte bis zu einem solchen von 130° gebeugt werden. Schwellung besteht nicht, bei den schmerzhaften Bewegungen hört man keine Reibegeräusche. Die übrigen Gelenke sind normal. Die Muskeln beider Beine abgemagert, besonders an der Hinterseite. Der rechte Oberschenkel misst 2 cm weniger als der linke, die Unterschenkel zeigen keine Differenz.

Diagnose: Contractur der Hüft- und Kniegelenke infolge von Rheumatismus.

Nachuntersuchung durch uns am 26. November 1897. Typisches Bild eines schon sehr weit vorgeschrittenen Malum coxae senile derart, dass der Mann, in den Hüftgelenken stark nach vorwärts gebeugt und in dieser Stellung fixirt nur in der Weise sich vorwärts bewegen kann, dass er bald die rechte, bald die linke Beckenhälfte nach vorwärts schleudert. Befund im Vergleich zu dem Vorstehenden eher noch etwas schlechter.

Diagnose: Malum coxae senile beiderseits.

Die Rente wurde bewilligt.

54. F., Gottlieb, landwirthschaftlicher Arbeiter aus dem Kreise Ohlau, 53 Jahre alt.

Formulargutachten vom 22. September 1897. Ist früher nie krank gewesen. Er leidet seit Mai d. J. an Reissen im rechten Bein und kann

Digitized by Google

darum nicht mehr ordentlich fort. Grosser, kräftiger Mann. Das rechte Bein zeigt sich bei der Inspection am Oberschenkel etwas schwächer, das Messen ergiebt an gleichen Stellen unterhalb des Scrotums links 43½, rechts 49 cm. Die Haltung ist etwas schief, nach dem als krank bezeichneten Bein zu geneigt. Das rechte Bein wird bis zur Horizontalen und darüber hinaus erhoben, ebenso wird das rechte Knie vollständig gebeugt und gestreckt, sonst nichts objectiv am Oberschenkel nachzuweisen. — Herz gesund.

Diagnose: Schwäche des rechten Oberschenkels mit Neuralgien darin (Nervus cruralis und obturatorius).

Nachuntersuchung durch uns am 26. October 1897. Verrichtet noch mehrmals in der Woche landwirthschaftliche Arbeiten, wie Dreschen, Kartoffeln- und Rübenklauben, verdient damit 30 Pfennige pro Tag. Er klagt über Schmerzen im rechten Bein. Hinkt beim Gehen mit dem rechten Bein. Die activen Bewegungen im rechten Hüftgelenk, wie Heben und Seitwärtsspreizen erfolgen rechterseits ebenso ausgiebig wie linkerseits. Bei passiven Bewegungen zeigt sich Beugung und Drehung etwas eingeschränkt, passive Abduction ist dagegen vollkommen normal. Druck auf den Oberschenkel soll nicht nur im Verlauf der Nerven, sondern überall schmerzhaft sein. Umfang des rechten Oberschenkels in der Mitte 43 cm, links ebenfalls, eine Handbreit über dem oberen Rande der Kniescheibe rechts 36, links 37 cm. Die rechte Wade misst an ihrer stärksten Stelle 31,8, die linke 33 cm.

Diagnose: Wahrscheinlich beginnendes Malum coxae senile dextr.

Wird noch zu Arbeiten für tauglich erachtet, die nicht andauerndes Gehen und Stehen erfordern und erscheint darum noch nicht erwerbsunfähig im Sinne des Gesetzes.

Es erfolgt hierauf Berufung an das Schiedsgericht, und dieses lässt den Mann durch den zuständigen Physicus nochmals untersuchen, welcher rechtsseitiges Hüftweh diagnosticirt, sich im übrigen unseren Schlussfolgerungen anschliesst.

Der Mann wird darum mit seiner Berufung abgewiesen (28. März 1898).

Im Juni 1898 stellt der Mann den Antrag auf Uebernahme des Heilverfahrens und wird darum am 25. Juni 1898 nochmals durch uns untersucht. Das Allgemeinbefinden ist gut, er hinkt mit dem rechten Bein. Er kann aufrecht stehend den rechten Oberschenkel nicht bis zur Horizontalen heben, während passiv diese Bewegung soweit gelingt. Links freilich lässt sich der Oberschenkel bis an die Brust drücken. Die rechte Beckenhälfte ist gesenkt, der Fuss etwas auswärts rotirt. Drehbewegungen sind im rechten Hüftgelenk fast unmöglich, Abduction nur um 10^0 eingeengt. Der rechte Oberschenkel hat einen um 2 cm geringeren Umfang als das linke.

Diagnose: Malum coxae senile dextr.

Das Heilverfahren wurde daraufhin von der Versicherungsanstalt abgelehnt und der Mann stellte alsdann einen neuen Antrag auf Rente. Untersuchung durch den zuständigen Physicus am 15. Februar 1898.

Im Frühjahr 1897 entstanden die ersten Schmerzen, die allmählich schlimmer und andauernder wurden, so dass das Gehen und Stehen immer beschwerlicher wurde, auch beim Sitzen waren die Schmerzen vorhanden,

Digitized by Google

sowie in der Nacht, so dass der Schlaf sehr gestört wurde. — Allgemeinbefinden noch gut, Gang rechterseits hinkend. Die Beweglichkeit des rechten Beines im Hüftgelenk ist beschränkt, Beugung gelingt nur mit Mühe und Schmerzensäusserung bis zu einem Winkel von 120°. Druck auf die Gegend der Schenkelbeuge wird als besonders schmerzhaft angegeben. Die Musculatur des rechten Beines ist beträchtlich schlaffer und dünner als die des linken, Umfang 18 cm über dem oberen Kniescheibenrande rechts 37,7, links 40,8 cm, handbreit über dem oberen Kniescheibenrande rechts 34,5, links 37,5 cm. Die rechte Wade misst 29, die linke 30,2 cm an ihrer stärksten Stelle. Die rechte Hinterbacke ist schmäler und welker als die linke.

Die Rente wurde bewilligt.

55. F., Karl, landwirthschaftlicher und Steinbrucharbeiter aus dem Kreise Oppeln, 55 Jahre alt.

Formulargutachten vom 15. October 1897. Leidet seit ca. 10 Jahren alljährlich an Rheumatismus. Klagt über Schmerzen und Steifheit im Kreuz, im linken Oberschenkel und Hüftgelenk. Wenn er eine Zeitlang gesessen, so könne er nur mit gebeugtem Oberkörper sich fortbewegen; er könne wegen seiner Beschwerden im Kreuz keine Kartoffeln hacken, keinen Sack heben, auch nicht mehr im Steinbruch arbeiten. — Leidlich gesund aussehend, mittlerer Ernährungs- und Kräftezustand. Die Musculatur des Kreuzes ist druckempfindlich, desgleichen die beiderseitigen Rami iliaci Nervi hypogastrici. An den Beinen keine Druckempfindlichkeit.

Diagnose: Rheumatismus der Musculatur des Kreuzes.

Nachuntersuchung durch uns am 16. December 1897. Klagt über Schmerzen im linken Bein. Blass aussehender Mann, der Ernährungs- und Kräftezustand ist unter mittel. Beim Gehen hinkt er mit dem linken Bein. Bewegungen im linken Hüftgelenk sind eine Wenigkeit eingeschränkt, jedoch nicht sehr stark, am meisten ist die Beugung behindert. Der Umfang des linken Oberschenkels in der Mitte beträgt 39,5, der des rechten 41 cm, der Umfang der linken Wade 31, der rechten 32 cm; die übrigen Gelenke und das Herz sind normal.

Diagnose: Beginnendes Malum coxae senile sin.

Wird auf Grund des Befundes zu leichten Arbeiten noch für fähig gehalten, bei welcher das Einnehmen einer gebückten Stellung durch längere Zeit hindurch oder öfters ausgeschlossen ist. Der Rentenantrag wird darum abgelehnt.

Eine Berufung an das Schiedsgericht sowie an das Reichsversicherungsamt war gleichfalls ohne Erfolg.

56. M., Karl, landwirthschaftlicher Arbeiter aus dem Kreise Neustadt a/S., 58 Jahre alt.

Formulargutachten vom 18. October 1897. Glitt im vorigen Jahre bei Glatteis aus und wurde vom Ochsenkarren geschleift. Er klagt gegenwärtig über sehr heftige Schmerzen in der rechten Hüftgegend bezw. dem Gesäss, die hinauf in das Kreuz ausstrahlen und in der Ruhe sowohl als auch beim Gehen und Stehen vorhanden sind. Er ist darum ausser Stande, lange zu gehen, zu stehen oder auf der rechten Seite zu liegen. Die

Digitized by Google

Hüftbeschwerden bestehen seit Anfang des letzten Sommers, waren also schon vor dem Unfall vorhanden. Aussehen ziemlich schlecht, Ernährungs- und Kräftezustand mässig. Etwas nach vorn geneigte Körperhaltung, Schonen und Hinken bezw. Nachziehen des rechten Beines. Beugung, Streckung und Drehung im rechten Hüftgelenk etwas beschränkt, von deutlichem Knarren begleitet. Druck auf den Hüftnerven nach seinem Austritt empfindlich.

Diagnose: Ischias oder sog. deformirende Hüftgelenksentzündung.

Nachuntersuchung durch uns am 26. November 1897. Klagt über Schmerzen und Stechen in der rechten Hüfte nnd im rechten Bein. Der Ernährungs- und Kräftezustand ist leidlich. Beim Gehen wird das rechte Bein geschont. Während das linke Hüftgelenk activ und passiv frei beweglich ist, ist rechts bei Rückenlage activ und passiv wohl normal zu beugen und zu strecken, auch in Streckstellung nahezu normal zu rotiren, dagegen ist die Drehbewegung bei Beugestellung nahezu aufgehoben. Der rechte Oberschenkel erscheint atrophirt, sein Umfang handbreit über dem oberen Kniescheibenrande beträgt 37,5 cm, der des linken 39,5 cm. Handbreit höher rechts 44, links 46 cm. Die Musculatur rechts entschieden schlaffer wie links. Passive Bewegungsversuche verursachen etwas Schmerzen. Die übrigen Gelenke sowie das Herz sind normal.

Diagnose: Beginnendes Malum coxae senile dextr.

57. Th., Ernestine, landwirthschaftliche Arbeiterin aus dem Kreise Strehlen, 51 Jahre alt.

Formulargutachten vom 20. October 1896. Früher stets gesund, seit einigen Jahren Schmerzen im Kreuz, welche im Laufe der Zeit nach dem linken Hüftgelenk zu ausstrahlten. Sie traten Anfangs nur zeitweise auf, wurden jedoch in den letzten Jahren immer anhaltender, so dass seit Neujahr Erwerbsunfähigkeit eintrat. — Gesundes Aussehen, der Ernährungs- und Kräftezustand ist ziemlich gut, die Haltung etwas gebückt. Die Kreuzgegend ist auf Druck empfindlich, ganz besonders aber das linke Hüftgelenk, welches in seiner Beweglichkeit stark beeinträchtigt ist und zwar nach jeder Richtung hin. Herz gesund.

Diagnose: chronischer Rheumatismus des Hüftgelenkes.

Nachuntersuchung durch uns am 28. October 1897.

Die Frau hat in der letzten Zeit nur leichte Hülfeleistungen in der Landwirthschaft verrichtet. Mittlerer Ernährungs- und Kräftezustand. Auf dem linken Bein Lahmen mässigen Grades. Umfang des rechten Oberschenkels 2 handbreit über dem oberen Rande der Kniescheibe 48, des linken 47 cm, handbreit tiefer rechts 40,5, links 39 cm. Wadenumfang beiderseits gleich. Die Beweglichkeit im rechten Hüftgelenk ist frei, im linken bei Drehbewegungen nur gering. Die Abduction ist um etwa 10—15°, die Adduction kaum nachweisbar eingeengt, die Beugung um etwa 10—15°, dabei leichte Schmerzhaftigkeit. In stärkster Beugung ist die Drehbewegung nur wenig gegen rechts eingeschränkt. Vor vielen Jahren will die Frau einmal von einem Kleefuder auf die linke Hüfte gefallen sein. Sie sitzt lange Zeit mit gestreckten Beinen auf dem Untersuchungssopha, ohne jede Beschwerden, richtet sich auch ohne jede Unterstützung aus der Rückenlage wieder auf.

Digitized by Google

Diagnose: Beginnendes Malum coxae senile sin.

Die Rente wurde bewilligt.

58. K., Ignatz, landwirthschaftlicher Arbeiter aus dem Kreise Ratibor, 53 Jahre alt.

I. Formulargutachten vom 22. November 1896. Will wegen dauernder Schmerzen im linken Bein, welche von der Hüfte nach unten ausstrahlen, nicht mehr arbeitsfähig sein. — Hagerer Mann. Die Austrittsstelle des N. ischiadicus ist auf Druck sehr schmerzhaft, das linke Bein ist stärker abgemagert als das rechte.

Diagnose: Ischias links.

II. Formulargutachten vom 11. März 1897. Klagt über Schmerzen im linken Bein, die vor 3 Jahren begannen, und über Unfähigkeit, sich zu bücken. — Krankhaftes Aussehen, mittlerer Ernährungs- und Kräftezustand. Herz normal. Schmerzen giebt er über das ganze Bein verbreitet an, nicht an der Hinterfläche verlaufend, so dass sie als Ischiasschmerzen nicht angesehen werden können. Die Musculatur beider Beine ist sichtlich atrophisch, aber sichtlicher noch die des linken Beines.

Diagnose: vacat.

Nachuntersuchung durch uns am 17. Mai 1897. Seit 3 Jahren stärkere Beschwerden im linken Bein. Geht etwas nach vorn gebeugt, schont sichtlich das linke Bein; langer, hagerer Mensch, der nicht gerade krank aussieht. Das Bücken wird nur langsam und ungeschickt geleistet. Das linke Bein ist im Vergleich zum rechten stark atrophisch. Umfang handbreit, oberhalb des oberen Kniescheibenrandes 35 cm gegen 37 cm rechts, handbreit höher links 40, rechts 43½ cm. Wadenumfang links 30, rechts 31 cm. Im rechten Hüftgelenk werden allen ausgiebigen passiven Bewegungen mässige Muskelspannungen entgegengesetzt, die aber bei Ablenkung der Aufmerksamkeit vollkommen verschwinden, es ist dann im rechten Hüftgelenk ebenso wenig wie im rechten Knie- und Fussgelenk irgend etwas Abnormes nachweisbar. Im linken Hüftgelenk besteht eine völlige Fixation in leichter Adduction, Aussenrotation und Beugung von einem Winkel von 150°. Bei Rückenlage liegt die Wirbelsäule der Unterlage erst auf in einer Beugung von etwa 140°. Bei Ablenkung der Aufmerksamkeit gelingen in stärkstmöglicher Streckstellung von 160° leichte Rotations- und Flexionsbewegungen um etwa 10 bis 20°. Drehung in Beugung ist unmöglich, desgleichen die Spreizbewegung. Knie- und Fussgelenk sowie das Herz sind normal.

Diagnose: Malum coxae senile sin.

Die Rente wurde bewilligt.

Schon eine flüchtige Durchsicht dieser von uns eingehend untersuchten Fälle muss darthun, dass wir es mit einem in seinen Grundzügen durchaus gleichen Leiden zu thun haben. Um so mehr ist es zu verwundern, dass in der bisherigen Litteratur so wenig Uebereinstimmung gerade in Bezug auf dasselbe herrscht. Es lässt sich dies zum Theil wohl daraus erklären, dass den früheren Autoren eine so stattliche Reihe von gleichartigen Fällen innerhalb einer verhältnissmässig kurzen Zeit nicht zur Verfügung stand. Und doch hat schon

Digitized by Google

B. W. Smith, wie wir gesehen haben, bereits im Anfang des vorigen Jahrhunderts eine mustergültige und genaue Beschreibung des Leidens gegeben, welche sich auffallend mit den von uns erhobenen Befunden deckt. Leider ist bald nach seiner Veröffentlichung eine arge Verwirrung in der Litteratur dadurch hervorgerufen worden, dass ähnliche Gelenkaffectionen mit dem Malum coxae senile verwechselt oder fälschlich als solches bezeichnet wurden. Vor Allem ist hier die Arthritis deformans der Hüftgelenke zu nennen, und wir gehen in der Annahme wohl nicht fehl, dass die Arbeiten von Wernher, Schömann, Santesson, Zeiss, Gurlt, Lorinser, Nüscheler, Wilks und Heine sich vorzugsweise mit diesem Leiden beschäftigten. Es unterliegt wohl keinem Zweifel, dass diese Autoren neben Fällen von reiner Arthritis deformans des Hüftgelenkes auch öfters ein Malum coxae senile gesehen und untersucht haben, sie waren jedoch auf Grund ihrer anscheinend nur wenig zahlreichen Beobachtungen nicht im Stande, diese beiden Erkrankungen als verschieden von einander zu trennen, und so finden wir in jener Litteratur eine derartige Vermischung beider Krankheitsformen mit einander, dass der weniger Erfahrene zu dem Glauben verleitet werden kann, es handle sich stets um eine und dieselbe Affection. Erst die neueren Schriftsteller besonders mit von Volkmann und Billroth an der Spitze stellen das Malum coxae senile nicht mehr als eine Arthritis deformans, sondern nur als eine Abart derselben hin, während in neuester Zeit vorzüglich auf Fund genauer pathologisch-anatomischer Befunde die Annahme, dass wir es mit einer Krankheit sui generis zu thun haben, immer mehr an Wahrscheinlichkeit gewinnt und durch unsere Untersuchungen wohl zur Gewissheit erhoben werden kann. Indessen ist die Kenntniss dieses gerade in Bezug auf die socialpolitische Gesetzgebung so wichtigen Leidens auch heutzutage unter den Aerzten eine recht geringe, wie sich am besten daraus erkennen lässt, dass unter den 58 von uns nachuntersuchten Fällen nur 4 mal eine nur annähernd richtige Diagnose gestellt worden war. Zum grossen Theil mag dies wohl durch das leider bei der Untersuchung der Rentenanwärter beliebte und durch die sogenannten Formulargutachten den Aerzten direkt aufgedrungene summarische Untersuchungsverfahren bedingt sein. So enthalten die Formulare der Provinz Schlesien wohl Fragen nach dem Zustand der inneren Organe, des Nervensystems und dergleichen, die Gelenke werden indessen nicht mit angeführt, und hieraus mag mancher leicht die Annahme abgeleitet haben, dass die genaue Untersuchung dieser gerade für den Arbeiter mit wichtigsten Organe von den Versicherungs-

Digitized by Google

anstalten nicht gefordert würde. — Vielfach scheint aber auch die genaue Untersuchuug der Gelenke den Aerzten mancherlei Schwierigkeiten zu bereiten. In meinem Lehrbuch der Untersuchung und Begutachtung der Invalidenrentenanwärter (Jena 1899, Gustav Fischer) habe ich eine genaue Anleitung auch zur Untersuchung der Gelenke gegeben, ich halte es indessen für nothwendig, bevor ich zum eigentlichen Haupttheil meiner Arbeit, dem Krankheitsbild des Malum coxae senile übergehe, auch an dieser Stelle eine genaue Beschreibung der für die Untersuchung der Hüftgelenke erforderlichen Regeln zu geben.

Vorausschicken möchte ich eine Schilderung der in diesem Gelenk in gesundem Zustand weitmöglichsten Bewegungsexcursionen, die zwar auch individuellen Schwankungen unterworfen sind, im grossen und ganzen jedoch, wie ich mich durch die Untersuchung von vielen tausenden Hüftgelenken überzeugen konnte, mit einander übereinstimmen. Die genaue Kenntniss dieser Vorgänge ist für denjenigen von grösster Wichtigkeit, welcher pathologische Veränderungen derselben selbst feinster Art rechtzeitig erkennen und deuten will.

Fordern wir ein in Bezug auf seine Hüftgelenke vollkommen gesundes Individuum auf, im Stehen den Oberschenkel im Hüftgelenk so weit wie möglich zu beugen, so finden wir, dass dies activ bis zu einem Winkel von ca. 45° möglich ist, in dieser Stellung können auch active Rotationsbewegungen ausgeführt werden, sowohl nach aussen als nach innen. Die Abduction ist im Stehen activ gleichfalls bis zu einem Winkel von ca. 45° möglich, bei der Adduction kreuzt das adducirte Bein das stillstehende etwas oberhalb des Kniegelenks. Eine Drehung des gestreckten Beins erfolgt so weit, dass der Fuss des rotirenden Beines zu dem mit der Fussspitze in sagittaler Richtung nach vorne stehenden einen rechten Winkel bildet. In Rückenlage gelingt die passive Beugung in einem normalen Hüftgelenk gewöhnlich so weit, dass die Vorderfläche des Oberschenkels der vorderen Bauch- und Brustwand angelegt werden kann. Die passive Abduction geschieht bis zu einem Winkel von ca. 70°, während passive Adduction ungefähr in denselben Grenzen wie die active beim Stehen ausführbar ist. Die Drehung ist sowohl bei gestrecktem Bein als auch bei gebeugtem Oberschenkel in ausgiebiger Weise möglich und entspricht gleichfalls den bei stehender Stellung gefundenen Grenzen. Für die gründliche Untersuchung der Hüftgelenke muss als erste Bedingung das vollkommene Entkleiden des zu Untersuchenden verlangt werden. Nur am entblössten Körper kann man Stellungsanomalien selbst geringfügiger Natur erkennen und beruhen die vielen Fehldiagnosen in der Praxis sicherlich zum grossen Theil mit auf der Unterlassung dieser Forderung. Der Verlauf einer zweckentsprechenden Untersuchung hat sich darum ungefähr folgendermassen zu gestalten. Wir fordern den vollkommen entkleideten Patienten auf, sich in ungezwungener Haltung vor uns hinzustellen, und achten nun auf das Verhältniss des Oberkörpers zu den unteren Extremitäten; am besten bezeichnet man sich hierzu die Spinae sup. ant. mit dem Blaustift und kann man sich sofort ein Urtheil

Digitized by Google

über die Stellung des Beckens sowohl zum Rumpf als auch zu den unteren Gliedmassen bilden. Wir werden sehen, dass das Becken bei den Erkrankungen des Hüftgelenks und speciell auch bei dem Malum coxae senile eine wichtige Rolle spielt. Senkung des Beckens, Beugung des Oberkörpers nach vorn, Beugestellung des Hüft- und Kniegelenkes werden auf diese Weise unserer Aufmerksamkeit nicht entgehen und die fernere Untersuchung gewöhnlich bald in bestimmte Bahnen lenken. — Danach ist von Wichtigkeit das Verhalten des Ganges und lassen wir den Exploranden hierzu einige Male in der Stube langsam auf und abgehen. Hierbei erkennen wir etwaiges Schonen eines Beines, Hinken, Gehen mit fixirtem Oberschenkel und dergleichen. Daran schliesst man zweckmässig active Bewegungsversuche im Stehen und lässt nach denselben den Kranken auf ein mit fester Unterlage versehenes, möglichst flaches Untersuchungssopha legen. Jetzt interessirt uns zunächst das Verhalten der Wirbelsäule und müssen wir feststellen, ob dieselbe der Unterlage fest aufliegt oder ob eine Stellungsveränderung in Form einer Lordose vorhanden ist. Ist letzteres der Fall, so sucht man dieselbe durch Erheben eines oder beider Beine auszugleichen und bestimmt den Winkel, welchen der erhobene Oberschenkel mit der Rumpfachse dann bildet, wenn die Lordose vollkommen verschwunden ist und die Wirbelsäule der Unterlage fest aufliegt. Für die nun folgenden passiven Bewegungsversuche ist es von der grössten Bedeutung, mit der einen Hand das Becken zu fixiren, während die andere Hand die verschiedenen Bewegungen ausführt. Man legt hierzu zweckmässig die Daumenkuppe auf die Spina anterior superior und die übrigen Finger an das Darmbein, auf diese Weise gelingt es, die geringste Mitbewegung des Beckens sofort zu fühlen und danach den Winkel bestimmen zu können, bis zu welchem eine Bewegungsexcursion ohne Mitbewegung des Beckens möglich ist. Bei den nunmehr vorzunehmenden passiven Rotations-, Flexions-, Abductions- und Adductionsbewegungen ist es durchaus nothwendig, die Aufmerksamkeit der Patienten abzulenken, denn nur die wenigsten Menschen können ihre Muskeln bei auf die betreffende Untersuchung concentrirter Aufmerksamkeit derart erschlaffen, dass man ein einwandsfreies Resultat erhält. Es gelingt dies am leichtesten dadurch, dass man an den Patienten verschiedene, seine Krankheit betreffende Fragen, Ergänzungen der Anamnese, Erkundigungen nach Erkrankungen der Familienmitglieder oder der Familienverhältnisse überhaupt richtet. Die Bewegungen müssen auch öfters wiederholt werden, erst so gelingt es, ein einigermassen richtiges Bild von der noch vorhandenen Leistungsfähigkeit des Gelenkes zu erhalten. Legt man die das Becken fixirende Hand schliesslich an den Trochanter major und wiederholt die Bewegungen, dann kann man im Gelenk auftretende Reibegeräusche sich fühlbar machen, welche meist als grobes Knacken, seltener als Knirschen oder Reiben gefühlt werden. Die Palpation ist ferner unerlässlich, um sich ein Urtheil über die Beschaffenheit des Trochanter und der übrigen das Gelenk zusammensetzenden Knochentheile zu bilden. Letztere sind allerdings nur bei mageren Leuten durchzufühlen, bei fetten muss man sich auf die genaue Palpation der Trochantergegend beschränken. Das Verhalten der Roser-Nélaton'schen Linie ist ferner stets festzustellen, ebenso muss, um eine eventuelle Ver-

Digitized by Google

kürzung nicht zu übersehen, die Entfernung zwischen Spina ant. sup. und Malleolus externus oder internus gemessen werden. — Da bei jedem Gelenkleiden und so auch beim Malum coxae senile eine aus später noch zu erörternden Ursachen bedingte Atrophie der Beinmuskeln eintritt, so sind auch die Umfangsmaasse der unteren Extremitäten niemals zu vergessen. Auch hierbei ist es zweckmässig, eine von mir in meinem Lehrbuch angegebene Methode zu befolgen. Einmal muss der Oberschenkel sowohl in seinem unteren wie auch seinem oberen Abschnitt gemessen werden, weil ich nach sehr vielfachen Messungen herausgefunden habe, dass die Muskeln oftmals nicht gleichmässig in der ganzen Ausdehnung des Gliedes atrophiren, sondern an höherer Stelle manchmal mehr wie tiefer und umgekehrt. Da es ferner vielfach vorkommt, dass noch andere Gutachten den betreffenden Fall nachuntersuchen, oder dass die Untersuchung nach längerer Zeit wiederholt werden muss, so sollen die Maasse so genommen werden, dass man sicher ist, beim Nachmessen auch wirklich die gleichen Stellen zu treffen, und so sich genau darüber orientiren kann, ob seit der letzten Messung eine weitere Atrophie eingetreten ist oder nicht. Man bestimmt sich hierzu mit einem Blaustiftstrich den oberen Rand der Kniescheibe und misst von da 10 und 20 cm nach oben ab, welche Stellen man alsdann gleichfalls durch Blaustiftstriche markirt. Ueber diesen wird nun gemessen und der Befund nebst Angabe der Entfernung notirt. Auf diese Weise gelingt es mit annähernder Sicherheit, immer an möglichst gleichen Stellen zu messen, während die bislang beliebte Methode der Messung in der Mitte der Oberschenkel, handbreit über dem oberen Kniescheibenrande und dergleichen durchaus unsicher und für eine Nachuntersuchung nicht zu verwerthen sind. Da das Malum coxae senile, wie wir später sehen werden, zu ziemlich frühzeitiger Versteifung des Gelenkes führt, so werden hierdurch gewisse Veränderungen bedingt, auf welche bei der Untersuchung gleichfalls genau zu achten ist. So wird das An- und Ausziehen besonders der Schuhe und Strümpfe erschwert, oft unmöglich, vor allem macht sich aber eine Behinderung des Sitzens geltend, welche besonders dann auffallend ist, wenn der Explorand auf dem Untersuchungssopha liegt und man ihn nunmehr auffordert, sich aufzusetzen. Ist das Gelenk einigermaassen versteift, so wird das aufrechte Sitzen ganz unmöglich sein, der Oberkörper wird mit den Beinen stets einen mehr oder weniger stumpfen Winkel bilden, vielfach ist das Sitzen überhaupt nur dann möglich, wenn die Beine von dem Untersuchungssopha heruntergenommen werden. Da diese Erscheinungen für die Beurtheilung der etwaigen Arbeitsfähigkeit von ganz besonderer Bedeutung sind, so dürfen dieselben auf keinen Fall vernachlässigt werden. —

Wird die Untersuchung der Hüftgelenke nach diesen Principien durchgeführt, so wird eine Erkrankung derselben, welchen Ursprungs sie auch immer sei, kaum noch verkannt werden können.

Nach dieser auch für das bessere Verständniss der stellenweise fragmentarischen und nur die wichtigsten Punkte enthaltenden Krankengeschichten nothwendigen Abschweifung wende ich mich zum Haupttheil meiner Arbeit, der Beschreibung des Malum coxae

Digitized by Google

senile, wie es sich nach unseren und den Erfahrungen anderer Forscher als unzweifelhaft selbstständiges Krankheitsbild darstellt. —

Was zunächst die ätiologischen Verhältnisse desselben anbelangt, so müssen wir dasselbe als eine Berufskrankheit par excellence hinstellen, und zwar ist es der landwirthschaftliche Beruf, welchem in ganz exquisiter Weise die Disposition zu diesem Leiden anzugehören scheint. Denn unter unseren 58 Krankheitsfällen gehören nicht weniger als 49 diesem Stand an, und höchst wahrscheinlich dürften sich von den übrig bleibenden 9 Patienten die Kinderfrau und die Backwarenausträgerin, da sie vom Lande sind, in jüngeren Jahren auch mit landwirthschaftlichen Arbeiten beschäftigt haben, und auch die Verrichtungen eines Chausseearbeiters ähneln den in der Landwirthschaft üblichen in mancher Weise, so dass wir auch diese 4 Personen als zu diesem Beruf gehörig wohl mit einrechnen können. Es bleiben hiermit von anderen Berufsarten nur 5 übrig, nämlich ein Fabrik- und ein Packarbeiter, ein Bergmann, ein Stadtkutscher und eine Köchin.

Diese so ausserordentlich zahlreiche Betheiligung von Mitgliedern eines und desselben Berufes zwingt uns zu der Annahme, dass in diesem eine Anzahl schädlicher Momente vorhanden sein müssen, welche die Entstehung des Leidens begünstigen resp. direct hervorrufen. Es ist darum nothwendig, auf den landwirthschaftlichen Betrieb etwas näher einzugehen. Die Beschäftigung in demselben beginnt wohl von allen Berufen und Ständen am frühzeitigsten, wer vom Lande stammt, weiss aus eigener Erfahrung, dass schon fünf- und sechsjährige Kinder zum Aehrenlesen, Kartoffelnklauben, Rübenauslesen und dergleichen Verrichtungen herangezogen werden, der stets herrschende Mangel gerade an landwirthschaftlichen Arbeitern und die im Verhältniss geringe Besoldung derselben hat es von jeher mit sich gebracht, Arbeitskräfte aufzutreiben, wo und wie man sie gerade schaffen konnte, und so werden schon die Kinder in so frühen Jahren zu den eben erwähnten, verschiedenartigen Arbeitsleistungen gebraucht. Man gehe nur einmal z. B. während der Erntezeit auf die Felder, dann kann man sich jederzeit davon überzeugen, wie schon kleine Kinder im Verhältniss zu ihren Körperkräften viel zu schwere Lasten tragen, schleppen oder auf Schiebkarren fortbewegen müssen und die körperlichen Anstrengungen steigern sich dann von Jahr zu Jahr. Dazu kommt, dass wohl kein anderer Beruf wie gerade der landwirthschaftliche zu frühester Morgenstunde mit der Arbeit beginnen und dieselbe bei jedem Wind und Wetter, den Stürmen und dem Regen, dem Schnee und den glühenden Sonnenstrahlen

Digitized by Google

preisgegeben, ausführen muss. Rechnen wir noch hinzu die bei der Landbevölkerung meist unzureichende Art der Ernährung, die einseitige Bevorzugung der selbstgebauten daher billigsten Vegetabilien und den geringen Consum von Fleisch, sowie die allen hygienischen Maassregeln spottenden gewöhnlich feuchten und dumpfigen Wohn- und Schlafstellen, zu welch letzteren vielfach die kleinsten und dunkelsten Räume des Hauses benutzt werden, so liegt es auf der Hand, dass durch diese Summe von Schädigungen Zustände geschaffen werden müssen, die eine vorzeitige Abnutzung gewisser Organe bedingen. — Ueberlegen wir weiterhin, dass die schweren Arbeiten fast ausschliesslich im Gehen und Stehen, vielfach in gebückter Stellung ausgeführt werden müssen, so ist es einleuchtend, dass allmählich eine Schädigung besonders der stark belasteten Hüftgelenke, vor Allem ihres Knorpelüberzuges leichter wie in jedem anderen Beruf eintreten muss. — Kommen zu diesen beruflichen Schädigungen dann noch die gerade beim Knorpelgewebe üblichen regressiven Veränderungen bei zunehmendem Alter hinzu, so ist es kein Wunder, wenn eine allmähliche Destruction und Functionsunfähigkeit des Gelenkes erfolgt. Und diese Altersmetamorphose des Knorpels können wir in der Aetiologie des Malum coxae senile, wie ja seit langem bekannt und auch im Namen selbst schon ausgedrückt ist, auch nach unseren Untersuchungen nicht entbehren. Wir sehen, dass in allen unseren Fällen das Leiden sich dann zu entwickeln beginnt, wenn die allgemeine Involution des Körpers einsetzt, also in vereinzelten Fällen in der Mitte und am Ende der vierziger, gewöhnlich im Verlauf der fünfziger und sechziger Jahre. Selbstverständlich kommen auch hierbei wie überall im Leben Ausnahmen vor, so finden wir z. B. in Fall 4, dass das Leiden bei der zur Zeit der ersten Untersuchung 43 Jahre alten Patientin bereits vor 12 Jahren, also in einem Alter von 31 Jahren begonnen haben soll, und ebenso verlegt Fall 11 den Beginn der Erkrankung in das 33. Lebensjahr. Wahrscheinlich müssen wir bei derartig zeitig einsetzenden Fällen eine besonders starke berufliche Anstrengung und dadurch bedingte vorzeitige Abnutzung der Gelenkknorpel annehmen, immerhin gehören diese Fälle zu den grossen Seltenheiten. Ob Bodenverhältnisse irgend welchen Einfluss auf die Entstehung des Leidens ausüben, lässt sich auch aus unseren 58 Fällen nicht mit Sicherheit feststellen, anffallend ist immerhin, dass einzelne Kreise, wie besonders Liegnitz, Breslau, Oels und Kreuzburg in der Provinz Schlesien mit einer grösseren Anzahl von Fällen, Liegnitz sogar mit 8 vertreten sind. Möglicherweise liegt dies aber nur an der gerade in diesen Kreisen sehr starken

Digitized by Google

landwirthschaftlichen Bevölkerung, denn auf den oberschlesischen Industriebezirk kommen nur 3 Fälle und zweifelsohne sind die Bodenverhältnisse in dieser Gegend bedeutend schlechter wie in der fast ausschliesslich mit Ackerbau und Viehzucht sich beschäftigenden Bezirken, wie ja auch die in Oberschlesien stets herrschenden mannigfachen Infectionskrankheiten, besonders der Typhus beweisen.

Es lässt sich demnach aus unseren Fällen ein etwaiger Zusammenhang des Leidens mit ungünstigen Terrainverhältnissen nicht nachweisen, dahingegen müssen wir es nach einer Anzahl von Mittheilungen nicht nur in der Litteratur, sondern auch in unseren Krankengeschichten als erwiesen erachten, dass gewisse Arten von Verletzungen entschieden von bedeutendem Einfluss auf die Entstehung des Leidens sind. Wenn wir nach dem eben Erörterten annehmen, dass im Allgemeinen die Krankheit in Gemeinschaft mit den Altersveränderungen am Knorpel und Jahrzehntelang enthaltenden geringfügigsten traumatischen Reizungen, wie sie besonders der landwirthschaftliche Beruf mit sich bringt, entsteht, so ist es doch auch nach den verschiedenen positiven Angaben zweifellos, dass auch ein nur einmaliges aber intensiveres Trauma den Ausbruch der Erkrankung herbeiführen kann, und damit gewinnt das Malum coxae senile auch eine ganz besondere Bedeutung nicht nur für die Invaliditäts- sondern ganz speciell auch für die Unfallversicherung.

Von unseren Fällen hat No. 2 drei Jahre vor Stellung des Rentenantrages durch Sturz vom Pferde einen linksseitigen Schlüsselbeinbruch und eine Quetschung der linken Hüfte erlitten. Nach dem Unfall entstanden Schmerzen in der linken Hüfte, die sich zwar allmählich besserten, aber nie mehr vollständig verschwanden, allmählich trat dann eine Destruction des Gelenkes ein. No. 9 erlitt 2 Jahre vorher eine schwere Quetschung des betreffenden Beines, No. 16 kam einige Jahre vorher unter die Pferde zu liegen und erlitt dabei einen Armbruch. Es ist anzunehmen, dass bei diesem Unfall auch die Hüftgelenke mit betroffen wurden, wenn sich auch zunächst directe Folgen nicht zeigten. No. 17 ist drei Jahre vor Antragstellung bei Glatteis mit einem schweren Korbe ausgeglitten und auf die linke Seite gefallen. No. 21 ist bis zu einem nicht näher geschilderten Unfall gesund gewesen, nach diesem entwickelte sich allmählich ebenso wie in den vorhergehenden Fällen das Leiden. No. 41 will seit dem Feldzug 1870 immer an rheumatischen Beschwerden gelitten haben, die sich nach einem Hufschlag gegen den Unterschenkel verschlimmerten und zu den jetzt bestehenden Veränderungen im Hüftgelenk führten. Auch No. 47 bekam 8 Jahre vorher einen Hufschlag

Digitized by Google

gegen die linke Hüfte, worauf sich in derselben Schmerzen einstellten und dieselbe immer unbeweglicher wurde. Schliesslich will No. 40 viele Jahre vor Antragstellung von einem Kleefuder herab auf die Hüfte gefallen sein.

Wir ersehen aus diesen Mittheilungen, dass es meist eine directe Läsion des Hüftgelenkes ist, welche die Entstehung des Leidens herbeiführt, anderseits scheinen aber auch Traumen an entfernteren Stellen des betreffenden Gliedabschnittes z. B. also am Unterschenkel wie in Fall No. 41, nicht ohne Einfluss auf die Entstehung der Erkrankung zu sein.

Was die Vertheilung des Leidens auf die einzelnen Geschlechter anbelangt, so finden wir bei unseren Fällen das männliche Geschlecht 33 mal, das weibliche 25 mal vertreten, es entspricht dies ungefähr einem Procentsatz von 56,9 Proc. für das männliche und 43 Proc. für das weibliche Geschlecht ein besonderes Ueberwiegen der Männer findet demnach nicht statt, und die bei der Arthritis deformans gefundene Thatsache, dass das weibliche Geschlecht häufiger erkrankt wie das männliche, trifft für dieses Leiden nicht zu, was neben manchen anderen später noch zu erörternden Erscheinungen gleichfalls für die Verschiedenheit beider Leiden spricht.

Leider war es mir bei der Eigenart unseres Materials nicht möglich, einen pathologisch-anatomischen Befund an einem erkrankten Gelenk zu erheben. Ich muss mich daher bei Besprechung der pathologischen Veränderungen beim Malum coxae senile lediglich auf die Angaben der dieses Leiden beschreibenden Autoren beziehen und möchte nur in Kürze das Richtigste der von jenen festgestellten Thatsachen recapituliren. R. W. Smith fand den Knorpel verdickt, das Ligamentum teres zerstört, das Ligamentum cotyloideum verknöchert oder absorbirt, stellenweise war auch der Knorpel der Pfanne und des Schenkelkopfes durch Absorption zerstört. — Schüller giebt als besonders characteristisch für das Malum coxae senile eine Zerfaserung Abschleifung des Gelenkknochens sowie eine Abschleifung Malacie und Atrophie des Knochens ohne begleitende Neubildungen und Wucherungen wie bei der Arthritis deformans an. — In ähnlicher Weise äussert sich Ziegler, bei welchem wir auch genaue mikroskopische Angaben finden. (s. l. c.)

Wir dürfen es mithin als feststehend betrachten, dass die ersten pathologisch-anatomischen Veränderungen in dem die Knochenenden des Femur überziehenden als auch in dem die Pfanne auskleidenden Knorpel und zwar wohl znnächst an den Stellen, die vorzugsweise dem stärksten Druck ausgesetzt waren, vor sich gehen, die

Digitized by Google

sich als eine Auffaserung, Zerklüftung, und allmähliche Destruction des Knorpels darstellen. Allmählich tritt dann im Anschluss hieran eine Wucherung und Verdickung des Knochens und der das Gelenk umgebenden Weichtheile, besonders der Kapselbänder und der Gelenkkapsel ein, auf welche alsdann eine Art narbiger Schrumpfung dieser Gewebe folgt, die zu einer mehr oder weniger starken aber dauernden Fixirung der Gelenke führt. Durch Reibung der von Knorpel entblössten Knochenflächen kann es zu einer geringgradigen Abschleifung des Knochens kommen, die indesssen niemals einen derartigen Grad wie bei der Arthritis deformans erreicht, schon aus dem Grunde, weil durch die bald einsetzende Gewebeschrumpfung die Bewegungen im Gelenk und damit die Abschleifung illusorisch gemacht werden.

Gehen wir nunmehr zu der Beschreibung der klinischen Erscheinungen des Leidens über, so finden wir in sämmtlichen Fällen mit seltener Uebereinstimmung, dass die Erkrankung mit mehr oder weniger heftigen, anfänglich nur zeitweise, später anhaltend auftretenden Schmerzen beginnt, welche an verschiedenen Stellen des Körpers sich bemerkbar machen. Diese Schmerzen werden gewöhnlich als ziehend oder bohrend beschrieben und lassen zum Unterschiede von den bei der Arthritis deformans des Hüftgelenkes vorkommenden beim Gehen nicht nach, im Gegentheil finden wir eine Reihe von Angaben, nach welchen sich die Schmerzen sowohl beim Stehen als auch ganz besonders beim Gehen, Bücken, Treppensteigen und dergleichen verschlimmerten. Witterungseinflüsse scheinen gleichfalls von Bedeutung zu sein, denn bei wechselnder Witterung und besonders bei dem Eintritt der kühleren Jahreszeit werden die Schmerzen gewöhnlich intensiver. Ab und zu scheinen sie anfänglich nur gering zu sein, und dafür macht sich eine grosse Schwäche, Unbeholfenheit und Schwerbeweglichkeit der erkrankten Extremität geltend, bei einem Patienten wurde das Leiden zuerst dadurch manifest, dass er sich nicht mehr so wie früher bücken konnte, ein anderes mal finden wir die Angabe, dass das Bein anfänglich wie eingeschlafen war, und erst allmählich mit Nachlassen dieser Symptome stellten sich Schmerzen ein. Der Sitz der Schmerzen ist ausserordentlich variabel. grösstentheils indessen wird er in das Kreuz und in die Hüftgegend verlegt und strahlt von dem letzteren Punkt nach dem Kreuz, dem Gesäss, dem Oberschenkel, manchmal sogar nach dem Unterschenkel zu aus. Ab und zu sind trotz bestehender Erkrankung des Hüftgelenkes nur Schmerzen im Unterschenkel oder auch nur im Kniegelenk vorhanden, während sich diese Theile bei der Untersuchung

Digitized by Google

als nicht erkrankt erweisen. Häufig wird in Folge der Schmerzen die Nachtruhe gestört, auch wird manchmal geklagt, dass das Liegen auf der erkrankten Seite wegen Steigerung der Schmerzen nicht möglich sei. Fragen wir uns zunächst nun nach dem Zustandekommen dieser Schmerzen, so sind dieselben aus den beschriebenen pathologisch-anatomischen Veränderungen leicht zu erklären. Wir haben gesehen, dass mit oder bald nach der Zerstörung des Knorpels eine Wucherung und Verdickung des Knochens selbst, als auch der das Gelenk umgebenden Weichtheile auftritt, welche besonders in den Gelenkkapseln, Kapselbändern und Synovialmembranen sich bemerkbar macht, hierdurch muss es nothwendiger Weise zu einem Druck auf die das Gelenk versorgenden Nerven kommen, wodurch alsdann die Schmerzen je nach der Stärke der pathologischen Verdickungen verschieden intensiv ausgelöst werden. Um nun ein klares Bild von dem Zustandekommen der nach den verschiedenen Richtungen, nach dem Kreuz, nach dem Oberschenkel hin ausstrahlenden Schmerzen zu erhalten, ist eine kurze Orientirung über die das Hüftgelenk versorgenden Nerven nothwendig. Ich beziehe mich hierbei auf die Angaben von Kölliker und Rüdinger.

Nach von Kölliker besitzen sämmtliche Knochen Nerven, welche durch die Foramina nutritia in dieselben eindringen, sich im Knochenmark verästeln und oft mit blossem Auge sichtbar sind. Aber auch in die Epiphysen treten zugleich mit den Blutgefässen feine Nervenästchen ein, welche sich in der schwammigen Substanz derselben verzweigen. Alle diese Nerven sind meist sensibel und von Kölliker betont ausdrücklich, dass dieselben Schmerzen erregen können. Es ist demnach wohl als sicher anzunehmen, dass nach Zerstörung des Knorpels und Abschleifung der Knochenoberfläche die freiliegenden Nerven durch die Körperlast gedrückt, bei den Bewegungen gereizt werden und in Folge dessen Schmerzen auslösen. Hauptsächlich werden die schmerzhaften Empfindungen und besonders die nach verschiedenen Richtungen hin ausstrahlenden wohl aber durch diejenigen Nerven verursacht, welche in den das Gelenk umgebenden Weichtheilen liegen. Ueber diese finden wir bei Rüdinger genaue Aufzeichnungen. Nach ihm sind die für das Hüftgelenk in Frage kommenden Nerven sowohl spinalen als auch sympathischen Ursprungs. Die Art des Abzweigens von den an den Gelenken vorüberziehenden Nervenstämmen und Aesten ist indessen verschieden, theils sind es grössere und selbstständige Aeste, die ihre kleinen Zweige zu den Gelenken absenden, theils stammen sie aus Verzweigungen von Muskel- und Hautästen. Im Allgemeinen sind die Nerven an der Beuge-

Digitized by Google

seite stärker und zahlreicher wie an der Streckseite. Sie ziehen meist in geschlängelter, schräger Richtung durch Fett- und Zellgewebe nach der Tiefe des Gelenkes und erreichen auf ihren Wegen die grösseren Hauptstämme der Gefässe, um welche sie grössere oder kleinere Geflechte bilden. Erst von hier aus gesellen sie sich zu den Gelenkgefässen (obwohl nicht immer und an allen Gefässen) und nehmen mit ihnen einen gemeinschaftlichen Verlauf. Bevor sie die Bänder oder die Knorpelfläche erreichen, theilen sie sich dichotomisch in untergeordnete Zweige, von welchen häufig zu benachbarten Fascien und der zunächst dem Gelenk gelegenen Beinhaut Zweige gelangen. Die aus der Theilung hervorgegangenen Aestchen durchsetzen das die Gelenkbänder umgebende Bindegewebe und verzweigen sich zuletzt in den Bändern, den fibrösen Kapseln und den Synovialmembranen. Im Allgemeinen sind die Bänder ärmer an Nerven wie die Kapseln und Synovialmembranen.

Was nun die Nerven der das Hüftgelenk speciell und unmittelbar umgebenden Weichtheile anbelangt, so meint Rüdinger, dass sie eigentlich nicht im Verhältniss zu der Grösse des Gelenkes stehen. Sie stammen aus dem N. cruralis, obturatorius, ischiadicus und glutaeus inferior. Vom Nervus cruralis verzweigen sich einige Aestchen im vorderen Theil der Kapsel, nach aussen von der Zona orbicularis Weberi, ein zweiter Faden geht zum Ligamentum pubo-femorale und ein dritter zum unteren, vorderen Theil der Kapsel.

Vom N. obturatorius entspringt, ehe er noch den Hiatus obturatorius erreicht hat, ein Stämmchen, welches zur Kapsel geht. Die Fortsetzung desselben löst sich zerstreut im Ligamentum pubo-femorale und Ligamentum ischio-femorale auf. Auch kann man einen Faden beobachten, der zur Incisura acetabuli geht, mit dem Gefässe in das Gelenk tritt und sich im Ligamentum teres verästelt. Der N. ischiadicus sendet zwei dünne Aestchen zur Kapsel und der N. glutaeus inferior schickt endlich auch Fäden zur hinteren und unteren Kapselfläche.

Wir ersehen aus diesen Mittheilungen, dass besonders die das Gelenk umgebenden Weichtheile, vor allem die Gelenkkapsel und die Synovialmembran, mit einem reichlichen Geflecht sensibler Nerven versehen sind und da gerade diese Theile bei dem Malum coxae senile sich verdicken, so erklären sich zwanglos hieraus die constant vorhandenen Schmerzen. Aber auch das Ausstrahlen derselben nach den verschiedenen Richtungen wird durch die Mannigfaltigkeit der zum Gelenk ziehenden Nerven erklärt, so entstammen zweifelsohne die nach dem Gesäss und dem Kreuz ziehenden Schmer-

Digitized by Google

zen dem Glutaealis inferior, die an der Hinterfläche des Oberschenkels bis zur Fussohle herabsteigenden den Ischiadicus und die an der Vorderfläche des Oberschenkels verlaufenden dem Cruralis, und dem Obturatorius, denn es ist eine alte, auch an anderen Körpertheilen häufig gemachte Erfahrung, dass Schmerzen, die durch Reizungen kleiner Nervenästchen bedingt werden, sich mit Vorliebe auch auf den Hauptstamm fortpflanzen. Bei Besprechung der Differentialdiagnose werden wir Veranlassung haben, auf diese Verhältnisse nochmals zurückzukommen. Da der N. cruralis gleichzeitig Zweige für Hüftgelenk- und Kniegelenkkapsel entsendet, so lassen sich auch hieraus durch Irradiation die in manchen Fällen beim Malum coxae nur im Kniegelenk auftretenden Schmerzen erklären.

Fassen wir danach diese Schmerzen als durch Druck der gewucherten, das Gelenk umgebenden Weichtheile und des Knochens selbst auf, so stellen dieselben wohl die ersten, klinisch sich bemerkbar machenden Symptome dar, das Leiden muss aber im Verborgenen schon einige Zeit bestanden haben, bis die Veränderungen am Gelenk einen derartigen Grad erreichten, um die mehr oder weniger starken Schmerzen oder die anderen nervösen Reizerscheinungen, wie z. B. das Gefühl des Eingeschlafenseins hervorzurufen. Wir werden darum beim Eintreten derselben auch bereits vielfach deutliche pathologische Veränderungen an den Gelenken selbst, als auch ganz besonders Störungen in der Functionsfähigkeit derselben feststellen können. Was die ersteren anbelangt, so kann man in vielen Fällen bereits durch die Inspection eine Hervorwölbung der das Gelenk umgebenden Weichtheile infolge der Verdickungen der Kapsel, der Knochen oder der Bänder wahrnehmen, welche besonders in einigen unserer Fälle auffällig in der Gegend der Leistenbeuge war. Durch die Palpation kann man alsdann mehr oder weniger feste, manchmal knochenharte Auftreibungen der Gelenkenden nachweisen, welche auf Druck gewöhnlich schmerzempfindlich sind. Diese Wucherungsvorgänge bleiben des Weiteren nicht nur auf das Gelenk im engeren Sinne beschränkt, sondern dehnen sich auch auf die an dasselbe angrenzenden Knochentheile, besonders den grossen Rollhügel aus. So finden wir öfters eine deutliche Verdickung des Trochanter major und die gleichfalls öfters beschriebene Schmerzempfindlichkeit desselben bei directem Druck deutet auf krankhafte Vorgänge in demselben deutlich hin. Bei weiterem Fortschreiten des Processes tritt ein Höhersteigen des Trochanter major und damit eine reelle Verkürzung der betreffenden Extremität ein, die in einzelnen unserer Fälle bis zu 4 cm betrug. Diese Verschiebung des Trochanter major ist dadurch zu erklären,

Digitized by Google

dass bei den anfänglich im Gelenk noch möglichen Bewegungen sowohl der zum Theil seines Knorpelüberzuges beraubte Schenkelkopf als auch die Pfanne abgeschliffen werden, wodurch allmählich ein Höhertreten des Trochanter und eine Verkürzung der Extremität bedingt wird. Allerdings ist man, was diese Verkürzung anbelangt, oft Irrthümern ausgesetzt, als eine vielfach auftretende Adductionsstellung des Beines eine Verkürzung vorspiegeln kann, das Bestimmen der Roser-Nélaton'schen Linie an beiden Beinen, sowie die Messung von der Spina ant. sup. bis zu den Knöcheln werden Täuschungen vermeiden lassen. Was nun die Functionsstörungen des Gelenkes selbst anbelangt, so sind dieselben sicherlich schon bei Beginn der Schmerzen vorhanden; es bedarf jedoch der durchaus exacten und ausgiebigen Untersuchung, um dieselben in ihrer ganzen Ausdehnung schon in einem so frühen Stadium der Erkrankung feststellen zu können. Nach unseren Erfahrungen hat sich gezeigt, dass am frühesten die Rotationsmöglichkeit leidet, und zwar zeigen sich die minimalen Einschränkungen derselben nicht bei gestrecktem, sondern bei im Hüft- und Kniegelenk rechtwinklig gebeugten Bein. Giebt man der Extremität diese Stellung und rotirt in derselben bei Ablenkung der Aufmerksamkeit des Patienten, so wird man sehr frühzeitig bereits eine geringere Excursionsweite als auf dem gesunden Bein nachweisen können. Des Weiteren wird die Beugung sehr bald schon behindert, während das gesunde Bein mit der Vorderfläche des Oberschenkels sich noch bequem der Rumpfvorderfläche nähern und häufig sogar vollkommen vorlegen lässt, kann das erkrankte Bein kaum noch bis zum rechten Winkel, häufig sogar noch weniger gebeugt werden. Gleichzeitig machen sich auch die ersten Störungen in der Ab- und Adduction geltend, und diese Functionseinschränkung nimmt bei fortschreitendem Leiden verhältnissmässig schnell immer mehr und mehr zu. Recht selten sind die Fälle, in denen selbst bei schon fortgeschrittenerem Leiden eine Bewegungsmöglichkeit, sei es die Flexion, die Ab- oder Adduction erhalten bleibt, immerhin kommen sie vor und müssen darum Erwähnung finden.

Uebereinstimmend werden von sämmtlichen Erkrankten die zur Feststellung der Functionsstörung ausgeführten passiven Bewegungen, nach welcher Richtung sie auch immer erfolgen, als gewöhnlich recht schmerzhaft bezeichnet, besonders in den Anfangsstadien rufen selbst ganz vorsichtige Bewegungen sofort eine durch den Schmerz bedingte starke Muskelspannung hervor, welche leicht zu Irrthümern in Bezug auf die Ausdehnung der Bewegungseinschränkung führen kann; die Ablenkung der Aufmerksamkeit, in auch hierdurch nicht zu beein-

Digitized by Google

flussenden Fällen die Untersuchung in Chloroform-Narkose ist alsdann nothwendig. — Als Ausdruck der Knorpelzerstörung lassen sich in wenigen Fällen reibende, knackende und knirschende Geräusche im Gelenk bei Bewegungen hervorrufen, immerhin sind diese Phänomene beim Malum coxae senile recht selten und nur im Beginn der Erkrankung vorhanden.

Gerade die Feststellung der anfänglichen minimalen Bewegungseinschränkungen scheint die meisten Schwierigkeiten zu verursachen, und oft habe ich mir die Frage vorgelegt, wie ist es möglich, dass selbst bei directer Anfrage mit genauem Hinweis auf alle nur möglichen Veränderungen uns der Gelenkbefund als normal geschildert wurde, während die kürzeste Zeit danach von uns vorgenommene Untersuchung bereits deutliche, in vielen Fällen sogar ganz erhebliche und sehr weit vorgeschrittene Functionsstörungen ergab. Ich kann mir dies nur aus gewissen Veränderungen am Becken erklären, die, wie ich mich selbst vielfach überzeugen konnte, allerdings einen weniger geübten Untersucher leicht täuschen und zu der Annahme verleiten kann, dass die Beweglichkeit des Gelenkes nicht im mindesten gelitten habe. Es zeigt sich nämlich, dass schon sehr frühzeitig, sobald die ersten Anfänge der Gelenkversteifung beginnen, bei den Bewegungen eine gleichzeitige Mitbewegung der entsprechenden Beckenhälfte stattfindet, mit Zunahme der Versteifung wird diese Mitbewegung immer häufiger und kräftiger ausgeführt und schliesslich kommt es zu einer derartigen Lockerung in den Fugenverbindungen des Beckens mit dem Kreuzbein, dass bei oberflächlicher Untersuchung die Beweglichkeit im Hüftgelenk anscheinend nicht gestört erscheint. Untersucht man indessen stets in der Weise, wie ich es früher beschrieben habe, nämlich die eine Hand am Becken, die andere zur Bewegung am entsprechenden Bein, dann können selbst geringfügige Mitbewegungen des Beckens nicht mehr übersehen werden. Nimmt die Versteifung immer mehr und mehr zu, so tritt gewöhnlich eine Beugecontraction im Hüftgelenk nebst Beckensenkung und entsprechender Lendenlordose auf, in manchen Fällen kommt es alsdann zu einer vollständigen Ankylose im Hüftgelenk, während in weniger intensiven Fällen gewöhnlich noch mehr oder weniger starke Wackelbewegungen im Gelenk möglich sind. Die Stellung des Beines selbst hat nichts Typisches, man sieht selbst bei völliger Ankylose das ein Mal den Oberschenkel adducirt und nach innen rotirt, ein anderes Mal abducirt und nach aussen rotirt, ja oftmals ist die Stellung des Beins trotz vollkommener Fixation eine durchaus normale. Wahrscheinlich spielt die Intensität der Schmerzen und die Stellung, in welcher sich dieselben am wenigsten

Digitized by Google

bemerkbar machen, bei diesen Anomalien eine grosse Rolle, indem naturgemäss die Patienten diejenige Stellung dauernd einzunehmen geneigt sind, welche ihnen am wenigsten Unbequemlichkeit verursacht. Leider ist es mir nicht möglich, bei dem Mangel einer Autopsie die Frage zu entscheiden, ob wir es in den weit vorgeschrittenen Fällen mit einer thatsächlich knöchernen oder nur einer bindegewebigen Ankylose zu thun haben, nach den in der Litteratur niedergelegten Ergebnissen der pathologischen Anatomie möchte ich annehmen, dass auch eine knöcherne Verschmelzung der des Knorpelüberzuges beraubten Gelenkflächen vorkommen kann. Selbstverständlich müssen Gelenkveränderungen, wie wir sie soeben kennen gelernt haben, schon frühzeitig Anomalien sowohl des Ganges als auch der Körperhaltung bedingen und so finden wir auch ausnahmslos bei sämmtlichen Erkrankten angegeben, dass sich schon bald mit Beginn der Schmerzen und kaum wahrnehmbaren Functionsstörungen eine Behinderung des Ganges einstellt. Das erkrankte Bein wurde in einigen Fällen anfänglich nur geschont, vorsichtig aufgesetzt und vorwärts geführt, bei weitaus den meisten trat jedoch ein mehr oder weniger starkes Hinken mit dem betreffenden Beine auf, das Gehen konnte infolge dessen nur langsam erfolgen, war schwerfällig und unbeholfen. Ist jedoch bei dem Erkranktsein nur eines Hüftgelenks eine Vorwärtsbewegung wenn auch mit Mühe, unter Hinken und vielfach nur mit Hülfe eines Stockes möglich, so wird der Gang aufs äusserste erschwert und die Fortbewegung mitunter fast unmöglich, wenn, wie wir gleich noch des Näheren zu erörtern haben werden, die Erkrankung in beiden Hüftgelenken zugleich auftritt. In einem derartigen Falle war der Gang stark ungeschickt und unbeholfen, die Fusssohlen konnten nicht vom Erdboden erhoben werden, der Mann taumelte bald nach rechts und bald nach links, sodass die von dem zuerst begutachtenden Arzt aus diesem Gang gestellte Diagnose: „spastische Spinalparalyse“ wenn auch nicht berechtigt, so doch entschuldbar war. Die Fortbewegung wäre derartigen unglücklichen Menschen völlig unmöglich, wenn sich nicht gerade hierbei eine besonders starke Beweglichkeit in den Beckenkreuzbeinfugen ausbilden würde, wodurch dem Kranken doch immerhin noch eine, wenn auch nur geringe Möglichkeit der Vorwärtsbewegung gegeben ist.

Die Körperhaltung dürfte im Beginne der Erkrankung wesentlichen Veränderungen kaum unterliegen, in den fortgeschritteneren Stadien und besonders dann, wenn es zu einer Beugecontraction im Hüftgelenk oder zu einer Verkürzung des Beines infolge von Höhertreten des Trochanter major gekommen ist, finden wir auch die hierdurch be-

Digitized by Google

dingten Abweichungen von der normalen Körperhaltung, so wird der Oberkörper vielfach nach der kranken, in seltenen Fällen aber auch nach der gesunden Seite hin geneigt. Eine Verschiebung des Beckens wird wohl in keinem der einigermassen schwereren Fälle vermisst. Ist die Versteifung des Hüftgelenkes schon ziemlich weit vorgeschritten, so wird das erkrankte Bein beim Gang auch vollkommen steif und unbeweglich im Hüftgelenk gehalten, hieraus kann man allein schon in einer Anzahl von Fällen die richtige Diagnose stellen, es ist hierzu nur erforderlich, den Gang des Patienten bei völlig entkleideten Körper zu betrachten, eine Forderung, auf welche nicht oft genug hingewiesen werden kann und welche leider immer noch viel zu sehr vernachlässigt wird. Wie ich fernerhin auch an dieser Stelle noch einmal hervorheben möchte, werden wir häufig durch eine Erscheinung auf das Bestehen einer Hüftgelenkaffection hingewiesen, die dann auftritt, wenn wir die Patienten auffordern, sich auf einen Stuhl zu setzen oder auf dem Untersuchungssopha sich aus der Rückenlage in die sitzende Stellung zu begeben. Sobald nämlich eine, wenn auch nur geringe Versteifung im Hüftgelenk eingetreten ist, wird die Beugung der Oberschenkel im Hüftgelenk, wie sie zum normalen Sitzen erforderlich ist, unmöglich. Die Kranken setzen sich alsdann nur mit der gesunden Beckenhälfte auf den Stuhl und zwar möglichst an den Rand desselben, das erkrankte Bein wird für gewöhnlich gestreckt gehalten. Fordern wir die Patienten auf, sich auf dem Sopha aus der Rückenlage zu erheben, so zeigen sie das Bestreben, die Beine vom Sopha heruntergleiten zu lassen; verhindert man dies, so ist bei vorhandener Versteifung je nach dem Grad derselben nur das Sitzen mit schräg nach hinten gerichtetem Oberkörper möglich. Besonders wichtig ist die Kenntniss dieser Thatsache bei Verdacht auf Simulation, sie ist den Kranken gewöhnlich nicht geläufig, fordert man sie darum auf, sich schnell aus der Rückenlage zu erheben, und sind sie es imstande, können sie vielleicht gar noch den Oberkörper nach vorn neigen, dann kann man eine irgend wie stärkere und die Arbeitsfähigkeit beträchtlich herabsetzende Versteifung des Hüftgelenkes mit ziemlicher Sicherheit ausschliessen. Bei dem thatsächlichen Bestehen einer solchen finden wir weiterhin, dass das Aus- und Ankleiden, vor allem das Aus- und Anziehen der Schuhe und Strümpfe sehr erschwert, bei höheren Graden vollkommen unmöglich ist und nur mit Hülfe einer zweiten Person vorgenommen werden kann. Als besonders interessant ist aus dem Krankheitsbild des Malum coxae senile fernerhin die aus unseren Fällen ersichtliche und bereits kurz gestreifte Thatsache hervorzuheben, dass das Leiden ziemlich häufig, in ca. 26 Proc. unserer

Digitized by Google

Beobachtungen, in beiden Hüftgelenken auftritt, jedoch werden beide Gelenke nie zu gleicher Zeit befallen, sondern es erkrankt das eine Gelenk zunächst und erst einige Zeit hinterher auch das andere, man kann auf diese Weise vielmals an einem und demselben Individuum die verschiedenen Stadien der Erkrankung studiren. Auf die besondere Erschwerung des Ganges gerade dieser Personen habe ich schon kurz vorher hingewiesen.

Von hervorragender Wichtigkeit besonders zur Entscheidung der Frage, ob thatsächlich ein eigenes als Malum coxae senile zu bezeichnendes Leiden existirt, erschien mir die Beschaffenheit der übrigen Gelenke, welche stets einer eingehenden Untersuchung unterzogen wurden. Dieselben wurden 44 mal vollkommen normal gefunden, und die Erkrankung blieb in diesen Fällen lediglich auf die Hüftgelenke beschränkt. 9 mal fand sich in den Schultergelenken bei passiven Bewegungen leichtes Knirschen und Reiben, welches niemals als schmerzhaft bezeichnet wurde und nur dreimal geringe Bewegungseinschränkung bedingte, so konnten in einem derartigen Falle die Arme activ nicht vollkommen bis an den Kopf erhoben werden. 4 mal liessen sich ähnliche Veränderungen in den Kniegelenken nachweisen, unter diesen war einmal das linke Kniegelenk etwas verdickt und zweimal leichte Bewegungseinschränkung vorhanden. Je einmal waren die Hand-, Mittelhand-, Finger-, Fuss- und Wirbelsäulengelenke befallen. Das Handgelenk war leicht verdickt, die Erkrankung der Wirbelsäule trug deformirenden Charakter und hatte bereits eine starke Verkrümmung der Wirbelsäule zur Folge gehabt. Nur in einem Fall, in welchem ganz minimales Reiben in den Schultergelenken ohne jegliche Beweglichkeitseinschränkung vorhanden war, war das betreffende Individuum erst 48 Jahre alt, in den übrigen Fällen schwankte das Lebensalter zwischen 52 bis 65 Jahren, sodass wir wohl diese leichten, von dem eigentlichen Krankheitsbild des Malum coxae senile doch recht verschiedenen Befunde als reine Alterserscheinungen am Knorpel auffassen können, soweit sie nämlich das Schulter- und Kniegelenk betreffen, welche beim Zustandekommen des Malum coxae senile zwar auch eine grosse Rolle spielen, in erster Linie sind jedoch bei diesem die beruflichen Einflüsse, vor allem die in dem landwirthschaftlichen Betriebe gesteigerte Inanspruchnahme gerade der Hüftgelenke für die Entstehung verantwortlich zu machen, so dass wir das Leiden zweifelsohne als eine Krankeit sui generis aufzufassen berechtigt sind, welche in ihren prägnanten Erscheinungen einzig und allein auf die Hüftgelenke beschränkt bleibt. Was die in ganz vereinzelten Fällen constatirten Veränderungen an den Hand-,

Digitized by Google

Finger- und Wirbelsäulengelenken betrifft, so trugen dieselben deutlich deformirenden Charakter und liess sich ein Zusammenhang mit dem Hüftgelenksleiden nach den klinischen Erscheinungen nicht feststellen.

Ausser diesen vereinzelten und leichten Veränderungen an den anderen Gelenken finden wir bei dem Malum coxae senile vielfach auch noch anderweitige mit dem Leiden selbst in keinerlei Zusammenhang stehende und nur durch das vorgeschrittene Alter bedingte Affectionen, so besonders häufig Emphysem der Lungen und Arteriosklerose mit consecutiven Veränderungen am Herzen. Auf das Allgemeinbefinden scheint das Leiden im Grossen und Ganzen wenig Einfluss auszuüben, so finden wir in der Mehrzahl der Fälle das Aussehen als blühend oder doch wenigstens als gut bezeichnet, und nur in einer kleinen Reihe von Beobachtungen erscheinen die Betroffenen älter wie in Wirklichkeit, elend und decrepide aussehend. Der Ernährungs- und Kräftezustand hat gewöhnlich auch nur wenig gelitten, es besteht vielfach noch gutes Fettpolster und straffe Musculatur mit Ausnahme der Muskeln an den erkrankten Extremitäten. An diesen finden wir stets und zwar manchmal schon recht frühzeitig eine mehr oder weniger starke Atrophie. Die zum Hüftgelenk verlaufenden Beckenmuskeln, vor Allem die Glutaei, nehmen gewöhnlich an dieser Atrophie starken Antheil. Die Hinterbacke der erkrankten Seite erscheint infolgedessen abgeflacht, eingesunken; am deutlichsten ist die Atrophie indessen an den Oberschenkelmuskeln wahrzunehmen, und kann sie daselbst in vorgeschrittenen Fällen so hohe Grade annehmen, dass Umfangsdifferenzen bis zu 8 cm und darüber, wie einige unserer Beobachtungen zeigen, durchaus nicht zu den Seltenheiten gehören. Die Muskeln werden alsdann auch hart und fest, schwielig, derb anzufühlen, und hat wohl Wernher aus diesem Verhalten seine Theorie von der primären Affection der Muskeln und consecutiv hierdurch bedingter Betheiligung und Zerstörung des Gelenkes hergeleitet. Gewöhnlich treffen wir indessen nur Maassunterschiede von 3—5 cm, und zwar ist die Atrophie nicht in allen Theilen der Oberschenkelmuskeln gleichmässig, die höher liegenden Theile können stärker atrophisch sein wie die unteren und umgekehrt, es empfiehlt sich besonders aus diesem Grunde die Messung nach den von mir anfänglich gegebenen Regeln. Ferner werden entschieden die Streckmuskeln intensiver befallen wie die Beugemuskeln, der Quadriceps atrophirt am ehesten und ausgiebigsten. Die Wadenmuskeln zeigen entsprechend ihrer geringeren Betheiligung bei den Bewegungsvorgängen im Hüftgelenk nur geringe Atrophie, manchmal fehlt dieselbe trotz fortgeschrittener Versteifung vollkommen, Differenzen von 2 cm ge-

Digitized by Google

hören schon zu den Ausnahmen, Unterschiede von ½ bis 1 cm sind die Regel.

Forschen wir nach den Ursachen dieser Atrophie, so unterliegt es wohl zunächst keinem Zweifel, dass dieselbe zum Theil als Inactivitätsatrophie aufgefasst werden muss, denn wie erwähnt, leidet die Beweglichkeit des Beines selbst bei geringer Ausdehnung des Leidens schon ganz erheblich, zumal bei den von Anfang an auftretenden meist durch Bewegungen gesteigerten Schmerzen die Patienten sich scheuen, das Glied irgendwie stärker zu bewegen. Immerhin vermag diese Inactivität allein nicht die so schnell nach Beginn des Leidens und so ausgedehnt eintretende Atrophie zu erklären, und sind wir gezwungen, nach weiteren Ursachen zu forschen. Schon Brown-Séquard, Charcot und seine Schule, Paget, Erb, Kast, Strümpell u. A. haben sich mit der Frage dieser Muskelatrophieen beschäftigt, wie sie nach Traumen oder entzündlichen Zuständen der Gelenke stets angetroffen werden und das alleinige Bestehen einer Inactivitätsatrophie verneint, denn schon nach 1—2 Tagen entwickelte sich nach ihren Untersuchungen deutliche Schlaffheit, nach 8—12 Tagen waren schon messbare Unterschiede vorhanden. Von Seiten dieser Forscher liegen auch pathologisch-anatomische Befunde vor, wonach die befallenen Muskeln schon makroskopisch deutlich blassere Färbung zeigten. Mikroskopisch liesen sich weder an Längs- noch an Querschnitten Degenerationserscheinungen nachweisen, dagegen fand sich bedeutende Verschmälerung der atrophischen Fasern und Zunahme des intermusculären Bindegewebes an diesen Stellen. Dementsprechend wurde die elektrische Erregbarkeit, was ich auch nach meinen Beobachtungen für das Malum coxae senile bestätigen kann, vielfach gar nicht, manchmal gering quantitativ, nie qualitativ verändert gefunden. Was nun die Ursachen der Atrophie anbelangt, so haben die genannten Forscher verschiedene Theorien aufgestellt, von denen indessen nur die von Vulpian und Paget vertretene Reflextheorie den gründlichen Nachforschungen Stand halten konnte. Nach diesen Autoren werden durch ein Trauma oder eine Entzündung die articulären Nervenendigungen gereizt, dieser Reiz pflanzt sich centripetal auf die Ganglienzellen in den Vorderhörnern des Rückenmarkes fort, d. h. auf die spinalen Centren der die atrophirenden Muskeln versorgenden motorischen Nerven, erzeugt in diesen eine dynamische, d. h. wohl moleculäre Alteration und deren Resultat ist die arthritische Muskelatrophie. Die Untersuchungen von Raymond und Deroche sowie deutscherseits besonders von Hoffa haben die Richtigkeit dieser Theorie bestätigt. Von der Voraussetzung aus-

Digitized by Google

gehend, dass die Atrophie ausbleiben müsste, wenn der Reflexbogen an irgend einer Stelle unterbrochen würde, stellten diese Forscher dementsprechende experimentelle Untersuchungen an, in denen das Ausbleiben der Atrophie auch thatsächlich nachgewiesen wurde. Wir können zwanglos diese Theorie auch für das Zustandekommen der Muskelatrophie bei dem Malum coxae senile zum Theil mit verantwortlich machen, denn ebenso wie die durch das Leiden bedingten Knochen- und Weichtheilveränderungen im Stande sind, durch Druck auf die Gelenknerven heftige Schmerzen zu erzeugen, ebenso leicht werden sie auch auf reflectorischem Wege die für das Entstehen der Atrophie nothwendige Reizung der Ganglienzellen in den Vorderhörnern auslösen können.

Die Krankheitserscheinungen des Malum coxae senile sind somit nach dem eben erörterten ziemlich constant und durchaus typisch, um so mehr ist es zu verwundern, dass die Diagnose dieses Leidens so unglaubliche Schwierigkeiten bereitet. Sehen wir unsere 58 Fälle nochmals daraufhin durch, so finden wir, dass eigentlich nur 4 mal die Erkrankung einigermassen richtig erkannt worden ist, vielfach finden wir nur ganz allgemeine Andeutungen wie chronischen Gelenk- und Muskelrheumatismus, manchmal fehlt die Diagnose ganz und öfters werden an Stelle einer bestimmten Krankheitsbezeichnung nur die am meisten ins Auge fallenden Symptome, wie Atrophie des Beines, Steifheit der Hüfte, Verkürzung des Beines und ähnliches an Stelle der Diagnose genannt. Dass in einem Falle doppelseitiger Erkrankung wie erwähnt eine Verwechslung mit der spastischen Spinalparalyse stattfand, ist bei der Eigenartigkeit des Ganges vielleicht zu entschuldigen, grosse Verwirrung und besonders auf dem Gebiete des Versicherungswesens manchmal recht unangenehme Folgen werden jedoch entschieden dadurch bedingt, dass so ausserordentlich häufig an Stelle des Gelenkleidens eine Ischias, in unsern Fällen 17 mal diagnosticirt wurde. Wir stehen mit dieser Erfahrung nicht allein da, auch Hoffa erwähnt in seiner Arbeit: „Die Orthopädie im Dienste der Nervenheilkunde", dass ihm eine ganze Reihe von Patienten mit der Diagnose Ischias zugeschickt worden seien, die an Arthritis des Hüftgelenkes litten. Nach meiner Ueberzeugung ist eine Verwechslung unseres Leidens mit Ischias nur nach einer durchaus oberflächlichen und flüchtigen Untersuchung möglich. Allerdings wird der Gedankengang des Untersuchers überaus häufig auch bei dem Malum coxae senile auf die Annahme des Vorhandenseins einer Ischias hingelenkt, da die Patienten vielfach über Schmerzen klagen, welche von der Hüftgelenksgegend nach dem Kreuz oder

Digitized by Google

nach dem Oberschenkel zu ausstrahlen und in ihrer Localisation durchaus den auch bei der Ischias beobachteten entsprechen. Kommen nun, wie wir es auch thatsächlich bei drei unserer Fälle beobachten konnten, neben diesen ausstrahlenden Schmerzen auch noch Schmerzen bei direktem Druck auf die Nerven in seinem Verlauf vor, so ist ein Irrthum sehr leicht möglich und einigermassen entschuldbar. Wir müssen es aber auf Grund unserer Erfahrungen als strikte Forderung aufstellen, in allen derartigen Fällen auch die entsprechenden Hüftgelenke einer genauen Untersuchung zu unterziehen, und dürfte alsdann eine Verwechslung kaum noch möglich sein, zumal differential-diagnostisch für beide Leiden so prägnante Erscheinungen in Frage kommen. Die Art der Schmerzen, das Bestehen von Druckpunkten im Verlauf der Nerven, Atrophie des Beines und Beugestellung desselben im Hüft- und Kniegelenk können zwar beiden Leiden gemeinsam sein, bei der Ischias wird man dagegen stets ein Freisein der Gelenke constatiren können. Am einfachsten untersucht man nach Hoffa's Vorgang, wenn man den Patienten auffordert, die Beine zu abduciren. Dies geschieht bei Ischias vollkommen gleichmässig, während bei der Hüfterkrankung das erkrankte Bein deutlich zurückbleibt. Empfehlenswerther bleibt immer die genaue Gelenkuntersuchung in der Weise, wie ich es im Beginn der Arbeit geschildert habe, sie belehrt uns am schnellsten und sichersten über das Vorhandensein selbst geringfügiger Störungen.

Schwieriger aber nur in den Anfangsstadien ist entschieden die Unterscheidung des Malum coxae senile von einer Affection, die seit ältesten Zeiten und auch heutzutage noch von vielen Autoren (auch ich muss mich vor Anstellung genaurer Untersuchungen noch zu diesen bekennen) als identisch mit demselben aufgefasst wurde, nämlich der Arthritis deformans des Hüftgelenkes. Recapituliren wir noch einmal die Anfangs niedergelegten Litteraturauszüge, so sehen wir, dass besonders in der Mitte des vorigen Jahrhunderts jede Hüftgelenksaffection bei älteren Leuten mit dem Namen „Malum coxae senile" bezeichnet wurde, und erst die neuesten Forschungen besonders auf pathologisch-anatomischem Gebiete haben solche Unterschiede kennen gelehrt, dass wir nunmehr zumal nach meinen Beobachtungen beide Leiden als vollkommen unabhängig voneinander hinstellen müssen. Gemeinsam ist beiden Affectionen nur, dass auch die Arthritis deformans öfters einmal im Hüftgelenk und in späteren Lebensjahren auftritt, im Anfang sind sie ferner sich beide auch dermassen ähnlich, dass selbst der gewiegteste Untersucher sie nicht von einander halten kann. Für Arthritis deformans

Digitized by Google

in diesem Stadium spricht nur der Umstand, das dass Gehen bei derselben gewöhnlich nur im Anfang der Bewegung schmerzhaft ist, allmählich aber nachlässt, sobald das Bein etwas in Schwung gekommen ist. Umgekehrt sehen wir bei dem Malum coxae senile, dass die Schmerzen gerade bei Bewegungen stärker werden und das andauernde Gehen und Stehen unmöglich machen. Im Uebrigen ist eine leichte Verdickung des Gelenkes, die Atrophie der Muskeln, zeitweise ausstrahlende Schmerzen beiden Zuständen anfänglich gemeinsam und darum die Differentialdiagnose kaum möglich. Das Bild ändert sich indessen schnell, sobald das Anfangsstadium vorüber ist. Während nämlich nach der beiden Processen gemeinsamen anfänglichen Knorpelusur und Verdickung der Knochen, Synovialmembranen und Gelenkkapseln beim Malum coxae senile bald Schrumpfungsvorgänge eintreten, die frühzeitig eine Einschränkung der Bewegung bedingen und allmählich das Gelenk mehr und mehr dauernd fixiren, ja eine vollkommene Ankylose in nicht seltenen Fällen herbeiführen können, sehen wir bei der Arthritis deformans alsbald weitere ausgesprochene hyperplastische Wucherungsvorgänge eintreten, die dem Gelenk ein typisches, von dem Bild des Malum coxae senile ganz verschiedenes Gepräge verleihen. Die Gelenkkapsel erweitert sich, und das Gelenk — das Hauptunterscheidungsmerkmal zwischen Malum coxae senile und Arthritis deformans des Hüftgelenkes — wird in seiner Beweglichkeit nicht nur nicht beschränkt, sondern die Bewegungen werden im Gegentheil sogar infolge der eigenthümlichen pathologischen Veränderungen ausgiebiger als in der Norm und verursachen für gewöhnlich auch keine weiteren Schmerzen, sodass ein ausgiebiger Gebrauch des Gelenkes ermöglicht wird. Infolgedessen bilden sich auch bald in bedeutend höherem Maasse als bei dem Malum coxae senile die bekannten Schlifffflächen, dort wo Knochen an Knochen reibt, aus, und was an den Berührungsstellen abgenutzt wird, wird an den freien Rändern neu angesetzt, am Pfannenrand, am Schenkelhals resp. am Trochanter entstehen manchmal kolossale stalaktitenförmige Knochenwucherungen, desgleichen in den Gelenkkapseln, Bändern und Synovialmembranen, durch die ausgiebigen Bewegungen und die hierdurch bedingte Reibung lösen sich Knochentheile ab und werden freie Gelenkkörper, welche im Verein mit den des Knorpels entblössten Gelenkenden bei den ausgiebigst möglichen passiven Bewegungen ein reichliches, laut knackendes und knirschendes Geräusch im Gelenk verursachen, welches nicht wie beim Malum coxae senile nur ab und zu einmal in den Anfangsstadien gefunden wird, sondern in jedem Fall auftritt und bei Fort-

Digitized by Google

schreiten des Processes immer intensiver wird. Das sind fürwahr derartig in die Augen fallende Unterschiede, dass eine Verwechslung in etwas vorgeschrittenerem Stadium nicht mehr möglich ist, sie beweisen aber auch gleichzeitig, dass jedes dieser Leiden als eine Krankheit eigener Art betrachtet werden muss und dass man nicht beide gemeinsam abhandeln darf. Während es ferner bei der doch immerhin grossen Anzahl unserer Beobachtungen nicht möglich war, gleiche Vorgänge wie in der Hüfte bei dem Malum coxae senile auch in anderen Gelenken festzustellen, ist es bei der Arthritis deformans ein ganz gewöhnlicher Befund, auch andere Gelenke, besonders die Schulter- und Kniegelenke mit denselben typischen Erscheinungen erkrankt zu finden, letztere ist also eine ausgesprochen polyarticuläre Erkrankung, während das Malum coxae senile das Vorbild eines durchaus monarticulären Leidens ist. Denke ich ferner an die Thatsache, dass die Arthritis deformans bei zwei ausgesprochenen Rückenmarkserkrankungen, der Tabes dorsalis und der Syringomyelie ziemlich häufig vorkommt, so wird unsere Aufmerksamkeit ganz von selbst auf das Vorhandensein bestimmter ätiologischer Momente für diese Erkrankung hingelenkt, die von denen für das Malum coxae senile in Frage kommenden durchaus verschieden sind. Eine Identificirung beider Affectionen erscheint mir demnach nicht mehr angängig, wir müssen zwar anerkennen, dass beide gewisse Aehnlichkeiten besonders in den Anfangsstadien miteinander besitzen, später treten indessen so prägnante Unterschiede ein, dass wir nothgedrungen beide Processe als durchaus different betrachten müssen.

Eine Verwechslung unseres Leidens mit einem Muskelrheumatismus, wie es vielfach geschehen ist, kann nur bei oberflächlichster Untersuchung vorkommen, wenn wir uns daran erinnern, dass wir bei dieser entschieden viel zu häufig diagnosticirten Krankheit vollkommen normalen Gelenkbefund und nur eine deutlich auf die einzelnen Muskeln localisirte Schmerzempfindlichkeit in den Anfangsstadien, in den späteren schwielige Entartung des intermusculären Bindegewebes antreffen, wird die Unterscheidung in concreten Fällen nicht allzuschwer sein. Sehr oft wird das Leiden aber auch als chronischer Gelenkrheumatismus bezeichnet und wenn man auch in der Annahme kaum fehlgeht, dass dies häufig nur eine Verlegenheitsdiagnose ist, so muss doch dringend vor derselben gewarnt werden. Wie in den Verhandlungen auf den Congressen der inneren Medicin in den letzten Jahren ausdrücklich betont wird, soll diese Bezeichnung ausschliesslich für diejenigen Formen der Gelenkerkrankungen reservirt bleiben, die aus dem acuten Rheumatismus hervorgegangen sind, also rein bacteri-

Digitized by Google

ellen Ursprungs sind. Nur bei genauerer Berücksichtigung dieser Unterschiede wird es möglich sein, allmählich eine genaue Classification der einzelnen Gelenkerkrankungen herbeizuführen.

Die Prognose des Malum coxae senile muss quoad vitam als durchaus gut bezeichnet werden, quoad restitutionem dahingegen als absolut infaust. Ist ein Gelenk einmal von der Erkrankung befallen, so schreitet dieselbe unaufhaltsam vorwärts und lässt sich durch keinerlei therapeutische Maassnahmen beeinflussen. Verschieden ist nur die Schnelligkeit, mit welcher ein Gelenk destruirt wird. Manchmal sehen wir innerhalb zweier Jahre seit Beginn bereits vollkommene Ankylose und beträchtliche Muskelatrophie, ein andermal zieht sich der Process mehr in die Länge und sind selbst nach 4 bis 5 jährigem Bestehen immer noch eine Anzahl allerdings mehr oder weniger beschränkter Bewegungen möglich.

Besitzen wir nun aber auch kein Mittel, welches das Fortschreiten des Processes zu verhindern imstande wäre, so sind doch unsere therapeutischen Bemühungen in mancher Beziehung auch bei diesem Leiden von Erfolg gekrönt. In prophylactischer Hinsicht werden wir im Beginn der Erkrankung, um das Vorwärtsschreiten möglichst zu verlangsamen, jede irgendwie stärkere Anstrengung der Gelenke, soweit dies in unserer Macht steht, unter allen Umständen verhüten müssen, das Tragen von schweren Lasten, das lange Gehen und Stehen, der andauernde Aufenthalt im Freien bei schlechtem Wetter muss unbedingt verboten werden, das Verweilen in warmen, trockenen aber trotzdem luftigen Räumen ist zu empfehlen. Leider werden wir mit diesen Verordnungen bei unseren diesbezüglichen, fast ausschliesslich dem Arbeiterstand angehörenden Patienten wenig erreichen können, wir werden uns vielfach darauf beschränken müssen, Einreibungen und dergleichen, unter Umständen sogar Narcotica gegen die manchmal sehr heftigen Schmerzen zu geben, auch dürfte die öftere Wiederholung von warmen Bädern, Dampfbädern, heissen Packungen und ähnlichen oftmals von unzweifelhaftem Nutzen sein. Soviel wie thunlich müssen wir ferner danach streben, einer fehlerhaften Stellung des Gelenkes nach Möglichkeit entgegen zu arbeiten, am besten würden sich für diesen Zweck die Hessing'schen Stützapparate eignen, welche eine vollkommene Entlastung des Gelenkes herbeiführen, leider stehen auch hierbei wieder die recht hohen Kosten hindernd in Wege und werden wir darum vielfach mit einfacheren und billigeren Mitteln wie Gypsverbänden mit und ohne Hülfsschienen auskommen müssen. Sind wir imstande, eine stärkere Beugecontraction im Hüftgelenk zu verhüten, so wird uns eine selbst vollkommene Ankylose kaum grosse

Digitized by Google

Unannehmlichkeiten bereiten können, denn, wie wir gesehen haben, tritt allmählich eine Lockerung in den Fugenverbindungen des Beckens ein, wodurch die Vorwärtsbewegung selbst bei doppelseitiger Erkrankung doch immerhin noch möglich wird. Kommen dahingegen Fälle zur Beobachtung, in denen eine hochgradige Beugecontractur mit möglicherweise völliger Aufhebung der Fortbewegung vorhanden ist, so kommen hierfür die entsprechenden operativen Eingriffe wie Resection des Gelenkes, subtrochantere Durchmeisselung und dergleichen in Frage.

Um die Atrophie der Muskeln möglichst zu verhüten, ist frühzeitige Massage event. verbunden mit Elektricität erforderlich. Sind wir zwar auch nicht imstande, durch diese Anordnungen den Process aufzuhalten, so genügen sie doch entschieden, eine zeitweise Besserung und ein langsameres Vorwärtsschreiten herbeizuführen, und werden wir uns durch dieselben bei zweckentsprechender Anwendung gewisslich den vollen Dank der unserer Fürsorge anvertrauten Kranken sichern.

Haben wir somit das Krankheitsbild des Malum coxae senile kennen gelernt, so müssen wir zum Schluss dem Zweck der Arbeit entsprechend noch der Wechselbeziehungen zwischen diesem Leiden und der socialen Gesetzgebung gedenken. Es ist ist von vorn herein anzunehmen, dass eine derartige exquisite Berufskrankheit sowohl die Invaliditäts- als auch die Unfallversicherung in hohem Maass beschäftigen muss.

Was die Invaliditätsversicherung anbelangt, so gilt bei derselben vorzüglich die Frage zu entscheiden, von welchem Zeitpunkt an dieses Leiden Erwerbsunfähigkeit im Sinne des Gesetzes verursachen wird, d. h. in welchem Stadium der Erkrankung werden die Befallenen nicht mehr in der Lage sein, eine vom Gesetz vorgeschriebene Mindestsumme zu verdienen. Sehen wir die einzelnen Krankengeschichten auf dieses Endresultat hin durch, so finden wir, dass in den 58 Fällen nur 2 mal die Rente nicht bewilligt werde, d. h. nur 2 mal wurden die Leute zur Zeit der Stellung des Rentenantrages zur Erreichung der Mindestverdienstgrenze noch für tauglich erachtet. Dies ist ein für die Versicherungsanstalten ziemlich ungünstiges Resultat und verweist dasselbe das Malum coxae senile unter die am häufigsten schnelle Invalidität bedingenden Erkrankungen. Nachdem wir den Beginn sowie den Verlauf der Affection kennen gelernt haben, darf uns dieser Ausgang allerdings kaum überraschen. Schon der Beginn des Leidens ist in den meisten Fällen von so heftigen Schmerzen begleitet, dass die Arbeitsfähigkeit durch sie allein bereits empfindlich gestört wird, zumal in manchen Fällen die Schmerzen auch in der Nacht auftreten

Digitized by Google

und so den Schlaf stören, welcher zur Wiedererlangung der durch die Arbeit verbrauchten Kräfte unbedingt nothwendig ist. Zu diesen Schmerzen, welche das andauernde Gehen und Stehen verhindern, da sie bei Bewegungen und bei der Belastung der unteren Extremitäten durch den Rumpf, also schon beim einfachen Stehen schlimmer werden, gesellen sich nun sehr schnell noch die durch die Grunderkrankung bedingten Functionsstörungen des Gelenkes selbst, welche gleichfalls das Stehen, Gehen und besonders das Bücken frühzeitig erschweren. Und während die meisten andern Erkrankungen wenigstens zeitweise noch das Arbeiten in sitzender Stellung und damit häufig noch das Erreichen der Mindestverdienstgrenze gestatten, ist auch dies bei selbst nur geringen Graden des Malum coxae senile meist unmöglich, denn die schnell eintretende Versteifung im Hüftgelenk gestattet kein bequemes Sitzen und das Einnehmen einer Stellung, in welcher man längere Zeit hindurch lohnbringende Arbeiten beschwerdefrei verrichten kann. Wohl finden wir hier und da noch Angaben, dass einzelne, besonders hart veranlagte Menschen, wie sie ja gerade unter der Landbevölkerung noch häufig vorkommen, mit selbst schweren Veränderungen noch eine Anzahl Arbeiten verrichten, so erinnere ich mich eines Mannes mit schwerstem Malum coxae senile, der täglich fast eine Meile bis zu seiner Arbeitsstätte und zurück humpelte und daselbst die schweren Arbeiten in einem Steinbruch verrichtete; diese Fälle bilden jedoch seltene Ausnahmen, meist wird von einer dauernden Beschäftigung, wie sie zur Erlangung selbst des vom Gesetz vorgeschriebenen geringen Mindestverdienstes erforderlich ist, schon nach zwei bis dreijährigem Bestehen des Leidens keine Rede mehr sein können. Wir müssen fernerhin bei der Beurtheilung der Arbeitsfähigkeit eines Menschen auch immer mit in Betracht ziehen, ob durch die Arbeit nicht eine Verschlimmerung seines Leidens zu befürchten sei. Wenn wir auch in diesem Punkt nicht zu streng urtheilen dürfen — denn sonst müsste z. B. jeder Besitzer eines compensirten Herzfehlers oder ähnlicher Leiden für arbeitsunfähig erklärt werden, während die tägliche Erfahrung vielfach lehrt, dass jahrelang trotz solcher Erkrankungen selbst schwere Arbeiten noch andauernd verrichtet werden — so müssen wir doch gerade bei dem Malum coxae senile betonen, dass die Arbeit, zumal die in dem landwirthschaftlichen Betriebe durchaus geeignet ist, das Leiden zu verschlimmern. Wir kommen hiermit zu dem Schluss, dass wohl in den meisten Fällen, in denen das Bestehen eines, wenn auch nur mässigen Malum coxae senile, welches mit Schmerzen sowohl in der Ruhe als auch bei Bewegungen und einigermassen deutlichen Functionsstörungen des Gelenkes nebst Muskel-

Digitized by Google

atrophie einhergeht, Arbeitsunfähigkeit erkannt werden muss, unter allen Umständen wird dies bei doppelseitigem Bestehen des Leidens zu geschehen haben. Die Erfahrung lehrt, dass unsere Arbeiter zum Theil allerdings wohl auch gezwungen durch die nur niedrige Rente trotz mannigfacher Störungen noch Jahre lang weiter arbeiten, besonders auf dem Gebiet der Landwirthschaft, auf welchem ein ganz ausserordentlicher Arbeitermangel herrscht, suchen die Leute mit zu arbeiten, so lange es nur irgend geht, so dass eine übermässige und frühzeitige Belastung der Versicherungsanstalten durch an Malum coxae senile Leidende nicht zu befürchten ist. Stellen sie schliesslich den Antrag, so wird demselben wohl anstandslos statt gegeben werden können, sofern nicht etwa noch ein die Mindestverdienstgrenze übersteigender Verdienst hindernd im Wege steht.

Der Uebernahme eines im Gesetz den Versicherungsanstalten anheim gestellten Heilverfahrens kann bei dem vorliegenden Leiden nicht entsprochen werden. Wenn wir auch gesehen haben, dass durch eine Reihe therapeutischer Maassnahmen eine Linderung und Verlangsamung des Leidens möglich ist, so ist doch eine derartige Besserung, die zu einer mindestens einige Jahre anhaltenden Arbeitsfähigkeit führen würde, durchaus ausgeschlossen, und diese Besserung ist Voraussetzung für die Uebernahme des Heilverfahrens von Seiten der Versicherungsanstalten.

In kaum minder häufigem Maasse wie die Invaliditätsversicherung werden auch die Berufsgenossenschaften beziehungsweise die Unfallversicherung durch das Malum coxae senile in Anspruch genommen. Es geht ja aus unseren Beobachtungen zweifelsohne hervor, dass ein Unfall, mag derselbe auch nur gering sein, einmal die Entstehung des Leidens bedingen, zweitens aber auch eine bereits bestehende Erkrankung bedeutend verschlimmern kann. Meist sind es nur leichte Quetschungen des Hüftgelenkes, welche den eben erwähnten Einfluss ausüben, indessen erscheint es auch wahrscheinlich, dass auch heftige Traumen, wie z. B. ein Schenkelhalsbruch den Ausbruch des Leidens herbeiführen können. Haben sich derartige Unfälle in einem versicherungspflichtigen Betriebe ereignet, so muss die Berufsgenossenschaft für die Folgen eintreten, andererseits fällt die Entschädigung, sobald Arbeitsunfähigkeit im Sinne des Gesetzes vorhanden ist, der Invaliditätsversicherung zu. Halten wir an der Thatsache fest, dass selbst leichte Gewalteinwirkungen bei älteren Personen, sobald sie die Hüfte betreffen oder z. B. wie ein Fall auf die Füsse durch Fernwirkung das Hüftgelenk schädigen, die Erkrankung hervorrufen können, so ergiebt sich für uns Aerzte, die wir mit der Begutachtung

Digitized by Google

von Unfallverletzten betraut werden, die Forderung, dafür zu sorgen, dass alle selbst anfänglich unscheinbaren Unfälle von dem Verletzten rechtzeitig angemeldet werden, denn sonst entstehen nachträglich vielfach Weiterungen und Verzögerungen, die für den Erkrankten recht unangenehm sind. Im Laufe der Zeit werden nämlich derartige leichte und oft anscheinend unbedeutende Unfälle bald vergessen, erst wenn sich ein ernstes Leiden entwickelt, pflegt man sich derselben zu erinnern, und dann hält es mitunter schwer, ist sogar vielfach ganz unmöglich, den zu Feststellung des Unfalls nothwendigen Zeugenapparat und anderes mehr zusammenzubringen. Mancher Anspruch muss dann abgewiesen resp. der Antragsteller der Invaliditätsversicherung übergeben werden, wodurch immer im günstigen Falle monatelange Verzögerungen eintreten, welche die einer Rente gewöhnlich recht Bedürftigen öfters schwer zu schädigen geeignet sind. Ist dahingegen der Unfall angemeldet und liegt ein Protocoll über denselben, besonders über den Hergang und den ersten objectiven Befund an dem Verletzten vor, dann wird der spätere Gutachter leicht imstande sein, sich über den Einfluss des besagten Unfalls auf die Entstehung des nunmehr vorliegenden Leidens beziehungsweise auf die Verschlimmerung eines schon bestehenden ein einigermassen klares Bild zu verschaffen.

In welcher Weise wirkt nun das Trauma als ursächliches Moment auf die Entstehung des Malum coxae senile? Wir müssen annehmen, dass durch dasselbe eine plötzliche und ausgedehnte Läsion des Knorpelüberzuges stattfindet, welche im Verein mit der Altersinvolution das Gelenk ebenso schädigt und den Anlass zur weiteren Destruction desselben giebt, wie es bei dem gewöhnlichen Verlauf die an und für sich zwar unbedeutenden, durch eine lange Reihe von Jahren aber stetig einwirkenden Berufsschädigungen bewirken. Was also letztere nur in einem geraumen Zeitabschnitt zustande bringen, kann unter Umständen das einmalige dafür aber schwerere Trauma in kürzester Zeit hervorrufen. Ja manchmal wird es einer stärkeren Läsion des Knorpels gar nicht bedürfen, eine leichte Quetschung desselben kann bei der mit zunehmendem Alter ohnehin sehr mangelhaften Nutrition des Knorpels genügen, um Ernährungsstörungen in demselben hervorzurufen, aus welchen sich dann die typischen pathologischen Veränderungen, Auffaserung, Zerklüftung, schliesslich völlige Zerstörung entwickeln. Ebenso lässt sich annehmen, dass bei einem schon in der Entstehung begriffenen oder auch schon vorgeschrittenen Malum coxae senile durch ein hinzukommendes Trauma Zustände im Gelenk geschaffen werden, welche den Verlauf des Leidens beschleunigen. Es wird darum in keinem Fall ein ursächlicher

Digitized by Google

Zusammenhang der Erkrankung mit einem sicher nachgewiesenen Unfall, sobald letzterer in irgend welche Beziehungen zu dem erkrankten Hüftgelenk gebracht werden kann, ausgeschlossen werden können, ja selbst heftige Erschütterungen des ganzen Körpers, die nicht speciell die Hüftgelenksgegend betreffen, reichen unter Umständen aus, die Entstehung des Leidens zu veranlassen. Allerdings ist, sobald es sich um einen Zusammenhang der Erkrankung mit einem Unfall handelt, darauf zu achten, dass in den von uns verfolgten Fällen stets unmittelbar im Anschluss an denselben das Leiden sich, wenn auch ganz allmählich entwickelt hat, ein sog. freies Intervall hat niemals bestanden, sondern die Patienten wurden seit dem Unfall von mehr oder weniger starken Schmerzen geplagt, und es stellten sich im Verlauf derselben die typischen Veränderungen am Gelenk ein. Hierauf ist jedenfalls in concreten Fällen bei der Beurtheilung Rücksicht zu nehmen.

Unsere 58 Beobachtungen haben uns somit gestattet, unter dem zwar von Alters her bekannten, aber vielfach für verschiedenartige Krankheiten angewandten Namen „Malum coxae senile“ ein Leiden kennen zu lernen, welches unter den Gelenkerkrankungen sowohl in Bezug auf seine ätiologischen und pathologischen Verhältnisse als auch seine klinischen Symptome eine gewisse Sonderstellung insofern einnimmt, als es sich nur auf ein bestimmtes Gelenk, das Hüftgelenk beschränkt. Dieses quasi monarticuläre Auftreten (wenn man davon absieht, dass gelegentlich beide Hüftgelenke erkranken können) finden wir so ausgesprochen bei keinem anderen Gelenkleiden mehr, aus welch ätiologischen Momenten ein solches auch immer hervorgegangen sein mag. Betrachten wir die durch Bacterieninvasion, harnsaure Diathese, nervöse Leiden, allgemeine Involution bedingten Gelenkaffectionen, so können wir das gelegentliche Vorkommen derselben in fast sämmtlichen Gelenken des menschlichen Körpers feststellen, in welchen sie immer die für die betreffende Krankheit typischen Veränderungen hervorrufen. Das ausschliessliche Auftreten des Malum senile in den Hüftgelenken und zwar bei Leuten höheren Alters sowie grösstentheils bei Angehörigen eines ganz bestimmten Berufes, in welchem eine starke Inanspruchnahme der Gelenke erforderlich ist, lehrt, dass die Hüftgelenke unten allen Gelenken des Körpers zweifelsohne den grössten Anforderungen zu entsprechen und die meisten Anstrengungen auszuhalten haben. Sobald daher diese andauernden Schädigungen eine gewisse Zeit bestanden haben und noch mit den typischen Altersveränderungen combinirt werden, leiden diese Gelenke,

Digitized by Google

welche, wie z. B. die Kniegelenke doch anscheinend gleichen Verhältnissen unterworfen waren, leichter als alle anderen und fallen der allmählichen Destruction anheim. Hierin liegt ein Wink für uns Aerzte, nach unseren Kräften beizutragen, eine allzustarke Inanspruchnahme dieser leicht der Abnutzung unterworfenen Organe zu verhüten, vor Allem nach Möglichkeit dafür zu sorgen, dass nicht schon jugendliche Individuen zu Arbeiten herangezogen werden, die wie besonders auch die landwirthschaftlichen Verrichtungen eine vollkommene Entwicklung des Knochengerüstes verlangen.

Litteratur.

1) Morgagni, De sedibus et causis morborum. Epistola LVII. Pavia 1765.
2) Rust, J. N., Arthrocaologie. Wien 1817.
3) Bell, Benj., Remarks on interstitial resorption of the neck of the thig bone. Edinburgh 1824.
4) Smith, R. W., Ueber die Diagnose der Brüche des Collum femoris. Dublin. Journal. Nr. XVII. 1834.
5) Brodie, B. C., Pathological and surgical observations on the diseases of the joints. London 1834.
6) Wernher, B. A., Ueber Malum coxae senile, Coxarthrocace und Coxalgie (Fricke). Leipzig, Wiegand 1836.
7) Stromeyer, L., Beiträge zur operativen Orthopädik oder Erfahrungen über die Durchschneidung verkürzter Muskeln und Sehnen. Hannover, Helwing, 1838.
8) Mayo, Herbert, Grundriss der spec. Pathologie. Aus d. Engl. v. G. J. Amelung. Darmstadt 1838. C. W. Leske.
9) Roser, Resumé der neueren Ansichten über Coxalgie. Archiv für physiolog. Heilkunde von Roser und Wunderlich. Jahrg. 1. Heft 2. 1842.
10) Gottschalk, Andr., Bemerkungen zur Behandlung der Bleichsucht, Blasenlähmung und des nervösen Hüftwehs. Köln 1841. J. Ritzefeld.
11) Guerin, J., Allgemeine Betrachtungen über die Arthralgie und die arthralgischen Deformitäten. Gaz. de Paris 40. 43. 1845.
12) Canton, Edw., Bemerkungen über die interstitielle Absorption des Schenkelhalses infolge von Contusion des Hüftgelenkes. London. Gaz. August 1848.
13) Schlegel, De malo coxae senili. Jena 1842.
14) Chelius, Handbuch der Chirurgie. Wien 1843.
15) Bonnet, A., Traité des maladies des articulations. Paris 1845.
16) Wernher, A., Handbuch der allgemeinen und speciellen Chirurgie. Giessen 1846. Richer.
17) Redfern, P., Ueber abnorme Ernährung in den Gelenkknorpeln. Edinburgh, Monthly Journal of the med. Sciences. 1849.
18) Santesson, Carl, Om Höftleden och Ledbrosken uti anatomiskt, pathologiskt och chirurgiskt Häuseende. Stockholm 1849.
19) Albers, Die marantische Knochengicht, Arthritis ossium senilis s. marasmica. Deutsche Klinik. 25. 26. 27. 1850.
20) Schömann, H., Das Malum coxae senile. Monographie. Jena 1851. Mauke.
21) Escher, Ueber Abnutzung und Zerstörung der Gelenkknorpel. Archiv f. phys. Heilkunde. II. Jahrg. 1843.
22) Meyer, Heymann, Der Knorpel und seine Verknöcherung. Müller's Archiv. 1849.
23) Salzmann, Ueber den Bau und die Krankheiten der Gelenkknorpel. Inaug.-Dissert. Tübingen 1845.

Digitized by Google

24) Bramson, Arthritische Erkrankung der Gelenkknorpel. Henle u. Pfeuffer. Zeitschr. f. rat. Med. Bd. III. 1845.
25) Hawkins, Gelenkkrankheiten. Lancet. August 1851.
26) Zeiss, Beiträge zur path. Anatomie und zur Pathologie des Hüftgelenkes. Nov. Art. Academ. Caes. Leop. Carol. Nat. curios. Vol. XXIII. 1851.
27) Wenig, Heinrich, Patholog.-anat. Skizze der Osteoporose der Gelenkenden der Knochen. Inaug.-Dissert. Erlangen 1852.
28) v. Kölliker, Ueber die Nerven der Knochen des Menschen. Verh. d. phys. med. Ges. zu Würzburg. Jahrb. LXII. 1850.
29) Bühring, Zur Pathologie und Therapie der Krankheiten des Hüftgelenkes. Berlin 1852.
30) Meyer, Hermann, Die Schlifffläche an den Gelenkenden der Knochen. Henle u. Pfeuffer, Zeitschr. f. rat. Med. N. F. I. Bd. Heidelberg 1851.
31) Führer, F., Die verschiedenen Formen von Gelenkentzündung in pathol.-anat. Beziehung. Virch. Archiv. Bd. V. 1853. Berlin, Georg Reimer.
32) Solly, Ueber Krankheiten des Hüftgelenks. Lancet. Jan. 1853.
33) Lorinser, Hüftgelenkkrankheiten. Wien. med. Wochenschr. 1853. 1854.
34) Niese, Ueber Krankheiten des Hüftgelenks. Deutsche Klinik. XXXVII. XXXIX. 1853.
35) Gurlt, E., Beiträge zur vergleichenden pathol. Anatomie der Gelenkkrankheiten. Berlin 1853. G. Reimer.
36) Brodie, B. C., Abhandlung über die Krankheiten der Gelenke, nebst einem Anhange von Soer. Coblenz 1853. Hölscher.
37) Solly, Gelenkkrankheiten. Lancet. 1853.
38) Coulson, Pathol. Anatomie der Gelenke. Lancet. Febr. März 1854.
39) Nüscheler, Die pathologischen Veränderungen im Gelenkknorpel. Inaug.-Dissert. 1854. Zürich.
40) Derselbe, Einige Worte über die pathologischen Veränderungen im Gelenkknorpel. Henle u. Pfeuffer, Zeitschr. f. rat. Med. N. F. VI. Bd. Heidelberg 1854.
41) Giraud-Teulon, Ueber die Haltung des Femurs zum Becken bei krankhaften Affectionen des Hüftgelenks. Gaz. de Paris. 42. 44. 48. 1854.
42) Notta, Die Functionsstörungen infolge von Neuralgien. Arch. général. 1854.
43) Coulson, Ueber Gelenkkrankheiten. Lancet. 1855.
44) Niese, Hüftgelenksleiden. Deutsche Klinik. VI. 1855.
45) Friedländer, De malo coxae senili nonnulla. Inaug.-Dissert. Breslau 1855.
46) Nüscheler, Zur pathol. Anatomie der Gelenkknorpel. Henle u. Pfeuffer, Zeitschr. f. rat. Med. N. F. VI. 1855.
47) Roser, Die Arthritis sicca, ein ontologisches Krankheitsbild. Archiv f. phys. Heilkunde. 3. Heft. 1856.
48) Meyer, H., Nerven der Gelenkkapseln. Vierteljahrsschr. d. naturw. Ges. in Zürich. 1857.
49) Rokitansky, C., Lehrbuch der pathologischen Anatomie. Wien 1856. Braumüller.
50) Rüdinger, N., Die Gelenknerven des menschlichen Körpers. Erlangen. Eucken. 1857.
51) Bryant, Thomas, Ueber die Pathologie der Gelenkknorpel. Lancet. II. 1857.
52) Meyer, Hermann, Ein Wort über Atrophia concentrica senilis ossium u. Malum senile. Henle u. Pfeuffer, Zeitschr. f. rat. Med. N. F. VI. Bd. Heidelberg 1854.
53) Wilks, Ueber chron. rheumatische Gelenkentzündung. Guy's Hospital Reports. Ser. III. Vol. IV. 1858.
54) Hein, R., Beitrag zur Kenntniss der chron. Gelenkentzündung. Virchow's Archiv. XIII. Bd. Berlin, G. Reimer.
55) Weber, C. O., Ueber die Veränderungen der Knorpel in Gelenkkrankheiten. Virchow's Archiv. XIII. Bd. Berlin, Georg Reimer.
56) Laureuse, Hüftgelenkskrankheiten, ihre Symptomatologie und Diagnose. Brit. med. Journal. Marsh 1859.
57) Bastien u. le Geuche, Deformation des Hüftgelenks infolge von Arthritis sicca. Gaz. de Paris. XXX. 1859.

Digitized by Google

58) Rouhier, Ch., Malum coxae senile unter den Erscheinungen einer Schenkelhalsfractur. Gaz. des Hôp. CXLI. 1860.
59) Majer, Gust. Emil, Beiträge zu der Lehre von den wahren Ankylosen des Hüftgelenks. Inaug.-Diss. Tübingen 1860.
60) Durand-Fardel, Handbuch der Krankheiten des Greisenalters. Aus dem Franz. von A. Ullmann. Würzburg 1857 u. 1858. Stahel.
61) Geist, Leo., Klinik der Greisenkrankheiten. Erlangen, Fr. Enke. 1857 u. 1860.
62) Barwell u. Davis, Hüftgelenkleiden. Lancet. II. 1863.
63) Colomel, H., Recherches sur l'Arthrite sèche. Paris 1869.
64) v. Thaden, Ueber Spondylitis deformans. Archiv f. klin. Chirurgie. Bd. IV. 1864.
65) Esmarch, Ueber chron. Gelenkentzündungen. Aus dem Bericht über die 3. Vers. baltischer Aerzte. Kiel 1866.
66) Marlachlan, A practical treatise on the diseases and infirmities of advanced life. London 1863. John Churchill and Sons.
67) v. Pitha, Ueber Entzündung des Hüftgelenks. Wien. med. Wochenschrift. XVII. 1867.
68) v. Volkmann, Ueber Arthritis deformans. Memorabilien. XIV. 1869.
69) Nothnagel, H., Trophische Störungen bei Neuralgien. Arch. f. Psych. II. 1869.
70) Blasius, Beiträge zur Lehre von der Coxalgie. Archiv f. klin. Chirurgie. Bd. XII.
71) Hueter, Klinik der Gelenkkrankheiten. Leipzig 1870. F. C. W. Vogel.
72) Lawson, Henry, Ueber Ischias. Med. Times and Gaz. 1870.
73) Weichselbaum, Arthritis deformans der beiden Schulter- und Ellenbogengelenke und des linken Hüftgelenkes. Virchow's Archiv. Bd. LV. Berlin 1871. Georg Reimer.
74) Hoppe-Seyler, Ueber die Zusammensetzung von Flüssigkeiten, welche aus den Hüftgelenken bei Arthritis deformans entleert wurden. Virchow's Archiv. Bd. XV. Berlin 1871. Georg Reimer.
75) Zenker, Deform. Gelenkentzündung bei Geisteskranken. Allgem. Zeitschr. f. Psych. Bd. XXIX. 1879.
76) Drachmann, Ueber Arthritis deformans. Nord. med. archiv. Bd. V. 1873.
77) König, Zur Pathologie der Knochen und Gelenke. Deutsche Zeitschrift f. Chirurgie. Bd. II.
78) Schmidt, Benno, Fall von Ostitis deformans. Archiv f. Heilkunde. Bd. XV. 1874.
79) Rotter, Emil, Arthritis deformans der Articulatio epistrophea atlantica. Deutsches Archiv f. klin. Med. Bd. XIII. 1874.
80) Gross, Freie Gelenkknorpel bei Arthritis deformans. Révue med. de l'Est. I. 1874.
81) Schoenborn, C., Krankheiten des Bewegungsapparates. Virch.-Hirsch's Jahresbericht. 1873. II.
82) Tillmans, Beträchtliche Arthritis deformans nach unverheilter Querfractur des Oberarmes. Archiv f. Heilkunde. Bd. XV. 1874.
83) Forster, J., Fälle von Arthritis verschiedener Gelenke und verschiedener Gelenkkrankheiten. Guy's Hosp. Rep. 3. S. XIX. 1875.
84) Annandale, Th., Ueber Pathologie u. s. w. der Erkrankungen des Hüftgelenks. Edinb. med. Journal. XXI. 1875 u. 1876.
85) Hamilton, Chron. rheumat. Arthritis des Hüftgelenks. Dubl. Journ. LXI. 1876.
86) Stokvis, Beiträge zur Kenntniss der Phosphorsäureausscheidung bei Arthritis. Weekbl. van Nederl. Tijdschr. over Geneeskunde. 1875.
87) Weichselbaum, A., Die senilen Veränderungen der Gelenke und deren Zusammenhang mit Arthritis deformans. Sitz.-Bericht d. k. Akademie d. Wissensch. LXXV. 3. Abth. Wien 1877.
88) Gosselin, Ueber die Differentialdiagnose zwischen verschiedenen Varietäten der Arthritis. L'union. 128. 131. 134. 1877.
89) Valtat, Ueber Muskelatrophie im Verlauf von Gelenkkrankheiten. Arch. général. XXX. 1877.

Digitized by Google

90) Bennett, Senile Osteoporose. Dubl. Journal. LXVI. 1871.
91) Leger, Arthritis sicca polyarticularis praecox. L'union. 78. 1878.
92) Fischer, H., Zur Aetiologie der Gelenkmäuse. Deutsche Zeitschr. f. Chir. Bd. XII. 1879.
93) Knutsen, C. A., Behandlung der Arthritis deformans. Mag. 3. R. IX. 1879.
94) Laeske, Ueber Gelenkmäuse. Inaug.-Dissert. Breslau 1881.
95) Topmüller, M., Gelenkmäuse und die Reform ihrer Behandlung, Inaug.-Dissert. München 1881.
96) Symonds, C. J., Fall von Osteitis deformans. Guy's Hospital Rep. XXV. 1881.
97) v. Volkmann, Verletzungen u. Krankheiten der Bewegungsorgane. Handbuch der allg. u. spec. Chirurgie. Stuttgart 1889. F. Enke.
98) Schreiber, A., Atlas der Gelenkkrankheiten. Tübingen 1882. Laupp.
99) Kraemer, O., Ein Fall von tabetischer Affection in beiden Hüftgelenken. Inaug.-Dissert. Erlangen 1880.
100) Paget, Ueber Osteitis deformans. Medic. and surgie. Transact. LXI. 1882.
101) Charcot, Ueber die nach Gelenkläsionen auftretenden Muskelatrophien.
102) Bowlby, A., Ueber die Beziehungen zwischen Osteitis deformans und Knochensklerose. Brit. med. Journal. 1883.
103) Pick, Osteitis deformans. Lancet. II. 1883.
104) Weber, L., Ueber den nervösen Ursprung der progressiven Arthritis deformans. Journal of nerv. and ment. diseases. Bd. X. 1883. Bd. XI. 1884.
105) Waldmann, V., Arthritis deformans und chronischer Gelenkrheumatismus. Sammlung klin. Vorträge. Nr. 238. Chir. Nr. 75. Leipzig, Breitkopf & Härtel.
106) Lanceraux, Arthritis deformans. L'union. 121. 1885.
107) Rust, Arsenic in the treatment of Arthritis deformans. Therap. Gaz. April 1886.
108) Schüller, M., Die Pathologie und Therapie der Gelenkentzündungen. Wien u. Leipzig, Urban u. Schwarzenberg. 1887.
109) Ziegler, G., Lehrbuch der speciellen pathologischen Anatomie. Jena 1887. G Fischer.
110) Billroth-Winiwarter, Die allgem. chirurgische Pathologie u. Therapie. Berlin 1887. Georg Reimer.
111) König, Ueber freie Körper in den Gelenken. Deutsche Zeitschr. f. Chir. Bd. XXVII. 1888.
112) Zesas, Resection des Hüftgelenkes bei Arthritis deformans. Deutsche Zeitschrift f. Chirurgie. Bd. XXVII. 1881.
113) Wagner, P., Ueber Rheumatismus chron. und Arthritis deformans im Kindesalter. Münch. med. Wochenschr. Bd. XXXV. 1888.
114) Strümpell, Muskelatrophie bei Gelenkleiden. Münch. med. Wochenschrift. Bd. XXXV. 1888.
115) Marsh, Howard, Gelenkkrankheiten. Deutsch von W. Kindervater. Leipzig 1888. Arnold.
116) Raymond, Recherches experimentales sur la pathogénie des atrophies musculaires consécutives aux arthrites traumatiques. Révue de Méd. 1891.
117) König, Franz, Lehrbuch der allgemeinen Chirurgie. Berlin 1889. Hirschwald.
118) Riedel, Osteochondritis discesans. Archiv f. klin. Chir. Bd. XLI. 1891.
119) Heusner, Ueber orthopädische Behandlung der Hüftgelenkserkrankungen. Archiv f. klin. Chirurgie. Bd. XLII. 1891.
120) Sokoloff, Die Erkrankung der Gelenke bei Gliomatose. Deutsche Zeitschrift f. Chirurgie. Bd. XXXIV. 1893.
121) Olinto, Contributions à l'étude de la polyarthrite déformante chez l'enfant. Revue dec malad. de l'enf. Bd. XI. 1893.
122) Duplay u. Cazin, Archiv. général. de Méd. 1891.
123) Hoffa, A., Zur Pathogenese der arthritischen Muskelatrophie. Sammlung klin. Vorträge. N. F. Chir. Bd. V. Nr. 50. Leipzig, Breitkopf u. Härtel.
124) Klemm, P., Ueber die Arthritis deformans bei Tabes und Syringomyelie Deutsche Zeitschr. f. Chir. Bd. XXXIX. 1894.

Digitized by Google

125) Müller, W., Zur Frage der abortiven Behandlung der Arthritis deformans. Archiv f. klin. Chir. Bd. XLVII. 1894.
126) Gorter, Over de pathologie en therapie van arthritis deformans exsudativa. Nederl. Weekbl. I. 1895.
127) Potain, Des déformations du rheumatisme chronique osseuse. Sémaine méd. XVI. 1896.
128) Bäumler, Der chronische Gelenkrheumatismus und seine Behandlung. Verhandl. d. XV. Congr. f. innere Med. 1897. Wiesbaden, Bergmann.
129) Maydl, V., Coxa vara und Arthritis deformans. Wien. klin. Rundschau. XI. 1897.
130) Baat, S., Zur Aetiologie der Arthritis deformans. Verh. des XVI. Congr. f. innere Medicin. Wiesbaden 1898. Bergmann.
131) Levison, F., Behandlingen af kroniche Ledaffection. Hosp. Tid. VI. 1898.
132) v. Dungern u. Schneider, Zur Casuistik der deform. Gelenkentzündung. Münch. med. Wochenschr. Bd. XLV. 1898.
133) Uhlenhuth, Ueber einen Fall von Arthritis deformans. Charité-Annalen. XXIII. 1898.
134) Klippel, Sur une varieté de rheumatisme déformant des mains etc. Archives général. de Méd. 1897.
135) Strümpell, Deutsche Zeitschr. f. Nervenheilkunde. Bd. XI. 1897.
136) Weiz, Giebt es eine klinisch-selbständige Arthritis deformans? Verh. des XVII. Congresses f. innere Med. Wiesbaden 1899. Bergmann.
137) Müller, C., Ueber das Auftreten anscheinend rheumat. Gelenkerkrankungen nach Trauma. Monatsschr. f. Unfallheilkunde. VI. 1899.
138) Stempel, W., Die Untersuchung und Begutachtung der Invalidenrentenanwärter. Jena 1899. Gustav Fischer.
139) Curschmann, Ueber Arthritis deformans. Sitzungsberichte der med. Gesellschaft zu Leipzig. 28. Mai 1895.
140) Pye-Smith, B. H., Analysis of the cases of rheumatism and other diseases of joints. Guy's Hospital Rep. III. series. Vol. XIX. London 1874.
141) Hoffa, W., Die Orthopädie im Dienst der Nervenheilkunde. Mittheil. a. d. Grenzgeb. d. Med. u. Chir. Jena 1900. Gustav Fischer.

Digitized by Google

XVII.

Aus der Leipziger chirurgischen Klinik des Herrn Geheimrath Prof. Dr. Trendelenburg.

Die Entfernung von Fremdkörpern aus dem unteren Theil des Oesophagus vom Magen aus.

Von

Privatdocent Dr. Wilms.

(Mit 2 Abbildungen im Text und Tafel VII.)

Die Entfernung von Fremdkörpern, welche im unteren Drittel des Oesophagus stecken bleiben, ist in mehreren, allerdings noch relativ seltenen Fällen vom Magen her mit Erfolg ausgeführt worden. In den vorliegenden Beobachtungen handelt es sich fast immer um Gebisse, die auf andere Weise nicht zu extrahiren waren und wo die Gastrotomie und Extraction durch die Cardia als ultimum refugium vorgenommen wurde.

Mit Zangen oder Münzenfänger lassen sich Gebisse im unteren Theil des Oesophagus vom Munde oder einer Oesophagotomiewunde aus oft nicht fassen oder die Gefahr der Extraction ist bei der Grösse und den spitzen Ecken dieser Gebisse gefährlich. Eine Entfernung von Gebissen mit Hilfe des Oesophagoskops ist (v. Hacker) [1]) des öfteren gelungen, allerdings meist von Fremdkörpern, die an höher gelegenen Stellen des Oesophagus sassen.

Es kann keinem Zweifel unterliegen, dass die Methode auf unblutigem Wege mit dem Oesophagoskop solche Fremdkörper zu entfernen, das ideale Verfahren genannt werden kann. Aber das immerhin complicirte Instrumentarium des Oesophagoskops hat bis jetzt doch nur in der Hand specialistisch Geübter gute Erfolge erzielt. Jeder, der sich mit Oesophagoskopiren beschäftigt hat, weiss, dass man sich erst allmählich durch Uebung mit dieser Methode vertraut machen kann. Aus diesem Grunde ist es klar, dass für den Chirurgen die Frage,

1) v. Hacker, Ueber die Entfernung von Fremdkörpern aus der Speiseröhre mittelst des Oesophagoskops. Beitr. z. klin. Chirurgie. 1900. XXIX. Bd.

Digitized by Google

ob man vom Magen her einen Fremdkörper leicht und gefahrlos entfernen kann, trotz der Fortschritte der Oesophagoskopie Bedeutung behalten wird.

Im Jahre 1887 und 1888 haben Richardson[1]) und Trendelenburg[2]) als die ersten vom Magen aus ein künstliches Gebiss entfernt. Richardson hatte zuerst versucht, von einer kleinen Oeffnung des Magens aus, die vor die Bauchwunde gezogen war, mittelst einer Zange das Gebiss zu extrahiren, er konnte jedoch die Cardia nicht finden, deshalb erweiterte er die Magenöffnung, bis er mit der ganzen Hand in den Magen eindringen konnte, und entfernte dann den 5 cm über dem Zwerchfell sitzenden Fremdkörper. Patient wurde geheilt. Trendelenburg konnte von einer kleinen, 2 cm langen Wunde des Magens aus, deren Ränder mit Schieberpincetten vor der Bauchwand gehalten wurden, mit einer gekrümmten Kornzange das Gebiss, welches einige Centimeter oberhalb der Cardia sass, entfernen. Der Fall heilte glatt.

Von weiteren den genannten ähnlichen Operationen, bei denen ebenfalls Gebisse vom Magen aus entfernt wurden, sind noch zu nennen die von Wallace[3]), Morton[4]), Quadflieg[5]), Thiriar.[6]) Wallace gastrotomirte nach vergeblichen Versuchen, von einer Oesophagotomiewunde aus den Fremdkörper zu entfernen; konnte jedoch mit dem in den Magen eingeführten Zeigefinger den Oesophaguseingang nicht finden und eröffnete ebenfalls den Magen so weit, dass er die ganze Hand einführen konnte. Patient wurde geheilt. Morton extrahirte ein künstliches Gebiss, das 1¾ Jahr im Oesophagus gesessen hatte, ebenfalls vom Magen aus. Der Fall verlief unglücklich. Patient starb an Peritonitis. In neuester Zeit hat Quadflieg[5]) einen Fall von Gebiss im unteren Theil des Oesophagus mitgetheilt, bei dem er zuerst den Magen mit dem parietalen Peritoneum vor der Eröffnung vernähte, also eine Magenfistel anlegte, dann nach Incision durch diese Fistel mit Zangen das Gebiss entfernte. Die Hand konnte durch die Oeffnung nicht bis zur Cardia gelangen. Nach mehreren Wochen wurde die Magenfistel geschlossen. Der Fall wurde geheilt. Ebenso entfernte Thiriar (l. c.) ein grosses

1) Richardson, Lancet. 1887. Bd. II.

2) Trendelenburg, Ein Fall von Gastrotomie wegen Fremdkörper. Dissertation. Bonn 1889, Sklarek.

3) Wallace, Lancet. 1894. Bd. I.

4) Morton, Annals of surgery. 1896.

5) Quadflieg, Münch. med. Wochenschr. 1901. Nr. 6.

6) Thiriar, Centralbl. f. Chir. 1900. Nr. 37. Ref.

Digitized by Google

künstliches Gebiss vom Magen aus, was ihm auch erst gelang, nachdem er die ganze Hand in den Magen eingeführt hatte und darauf zwei Finger in den Oesophagus hineinbrachte. Endlich hat Trendelenburg bei einem zweiten Fall, der von Jahn[1]) in seiner Inaug.-Dissertation mitgetheilt ist, ein Gebiss aus dem unteren Theil des Oesophagus vom Magen aus extrahirt. Leider war schon, als der Patient operirt wurde, eine ausgedehnte gangränöse Pneumonie im rechten Unterlappen vorhanden, die auf eine Perforation des Gebisses schliessen liess. Trendelenburg eröffnete das Abdomen in der Mittellinie, zog den Magen vor die Bauchwunde und fixirte ihn durch Nähte an den Bauchdecken. Dann wurde ein 12 cm langer Schnitt an der Vorderseite des Magens in der Mitte zwischen grosser und kleiner Curvatur angelegt, die Ränder der Magenwunde wurden umgeschlagen und fixirt. Die Hand wurde darauf ganz in den Magen eingeführt. Der Zeigefinger fühlte, nachdem er die Cardia passirt hatte, mehrere Centimeter über derselben im Oesophagus ein thalergrosses Loch auf der rechten Seite, ein kleineres auf der linken. Das Gebiss wurde nach Lockerung mit dem Finger ohne grösseren Widerstand mittelst einer langen Kornzange durch den Magen entfernt. Magen- und Bauchwunde wurden vernäht. In den folgenden Tagen nach der Operation traten von Seiten des Peritoneums keine entzündliche Reizerscheinung auf. Patient ging jedoch leider an seiner Lungengangrän in Folge von Perforation des Oesophagus zu Grunde. Ausser bei Gebissen ist manchmal bei anderen Fremdkörpern die Extraction vom Magen aus versucht worden, allerdings in etwas modificirter Form. William Bull[2]) konnte einen Pfirsichkern, der einem 16jährigen Knaben im Oesophagus stecken geblieben war, vom Magen aus nicht erreichen, es gelang die Entfernung aber dadurch, dass an das untere Ende einer vom Mund in den Magen geführten Sonde ein Schwamm angebunden und dieser vom Magen aus durch den Oesophagus gezogen wurde. Der Schwamm nahm den Kern mit heraus. Finney[3]) machte es umgekehrt bei einem Pfirsichkern in der Speiseröhre, den er vom Magen aus nicht fassen konnte. Er beförderte ihn durch einen Schwamm, der nach Eröffnung des Magens von oben nach unten durch die Speiseröhre durchgezogen wurde, in den Magen. Beide Fälle heilten. Nach einer Mittheilung

1) Jahn, Ueber Fremdkörper in den tiefsten Theilen des Oesophagus. Dissertation. Leipzig 1901.

2) Bull, Centralbl. f. Chirurgie. 1888. Nr. 15. Ref.

3) Finney, Centralbl. f. Chirurgie. 1890. Nr. 23. Ref.

Digitized by Google

von Herzfeld[1]) hat endlich Körte bei zwei Fällen von Fremdkörpern im Oesophagus, die noch durch eine Strictur des Oesophagus complicirt waren, die Gastrostomie gemacht. Mit Hilfe eines durch den Oesophagus geführten Haarbougies, an welchem ein Drainrohr angebunden und bis zur Strictur gezogen wurde, gelang es, die Körper zu entfernen. Bei Fall 1 kam nach dieser Manipulation eine Schraubenmutter, bei Fall 2 ein grosser Wurstzipfel zum Vorschein.

Beschränken wir uns auf die ersten der angeführten Fälle, bei denen Gebisse aus dem unteren Theil des Oesophagus vom Magen aus entfernt wurden, so geht aus der kurzen Recapitulation dieser Fälle hervor, dass die meisten Operateure, nachdem sie zuerst versucht hatten, durch eine kleine Incision der Magenwand entweder mit dem Finger oder mit Instrumenten in die Cardia zu gelangen, den Magen soweit eröffnen mussten, dass die ganze Hand eingeführt werden konnte. v. Hacker schreibt in dem Handbuch der praktischen Chirurgie von v. Bergmann, von Bruns und von Mikulicz bezüglich dieses Operationsverfahrens:

„Mit dem Finger bis zur Cardiaöffnung des Oesophagus, die etwa 20 cm von der Wunde (Magen- und Bauchwunde) entfernt ist, und in diesen zu gelangen, ist bei Erwachsenen recht schwierig. Macht man eine kleine Incision und stülpt den Magen gleichsam in der Bauchhöhle vor dem Finger her, dann dringt man schwer zur Cardia vor; macht man den Einschnitt so gross, dass zwei Finger oder die ganze Hand eingeführt werden können, dann vergrössert sich die Gefahr des Ausfliessens von Mageninhalt. Dennoch dürfte sich wegen der Zugänglichkeit das zweite Verfahren mehr empfehlen, da die Erfahrung gezeigt hat, dass in einigermassen schwierigen Fällen eine kleine Magenincision nicht ausreicht."

Bezüglich dieser letzteren Auffassung kann ich die Ansicht v. Hackers nicht theilen. Man kann von einer kleinen Magenöffnung mit Leichtigkeit in den Oesophagus hoch hinauf, nur muss man an der richtigen Stelle die Magenöffnung anlegen. Bevor ich dieser Frage näher trete, möchte ich die Resultate von Untersuchungen hier anfügen, die Herr Geheimrath Trendelenburg im Anschluss an den oben erwähnten Fall von Gastrotomie hat vornehmen lassen, um festzustellen, welche Strecke des Oesophagus vom Magen aus abgetastet werden kann, wenn man die ganze Hand einführt. Solche Bestimmungen sind von Bedeutung, um beurtheilen zu können, ob

1) Herzfeld, Centralbl. f. Chirurgie. 1898. Nr. 10.

Digitized by Google

man ein Gebiss noch vom Magen aus erreichen kann oder nicht. Aus einer Reihe von Untersuchungen an Leichen gesunder Erwachsener, die Herr Professor Kockel und Herr Dr. Birch-Hirschfeld so freundlich waren auszuführen, ergab sich folgendes:

Bei den Experimenten an 14 Leichen Erwachsener gelangte man vom Magen aus zweimal bis zur Grenze vom 7. und 8. Wirbel, einmal bis zum 8. Wirbel, zweimal bis zur Grenze vom 8. und 9., sechsmal bis zur Grenze vom 9. und 10., zweimal bis zum 10., einmal bis zur Grenze vom 10. und 11. Brustwirbel.

Bei jüngeren Erwachsenen konnte man ohne Mühe in der Regel bis zum 8. oder wenigstens bis zur Intervertebralscheibe zwischen 8 und 9, bei alten Individuen jenseits der 50er Jahre war die Durchschnittsgrenze der 9. oder die Grenze vom 9. und 10. Wirbel.

Richardson hatte ähnliche Versuche an Leichen angestellt und gefunden, dass bei mittelgrossen Patienten es in einigen Fällen schwierig war, jede Region des Oesophagus abzutasten, wenn man den Zeigefinger der einen Hand in eine Oesophagotomiewunde, den Zeigefinger der anderen durch die Cardia einführte. In manchen Fällen konnte er aber nicht nur die beiden Fingerspitzen bis zur Berührung nähern, sondern sogar noch ein Stück übereinanderschieben. Münzen und andere Gegenstände konnte er angeblich leicht von einem Finger zum anderen wandern lassen. Nach unseren Erfahrungen ist eine Berührung der Fingerspitzen beim Erwachsenen nicht möglich, wenn man in genannter Weise von einer normal angelegten Oesophagotomiewunde aus und vom Magen aus eingeht.

Beifolgendes Röntgenbild auf Tafel VII zeigt, wie weit von einer Oesophagotomiewunde und vom Magen aus der Oesophagus ohne besondere Mühe abzutasten ist. Der in der Oesophagotomiewunde steckende Finger reicht bis zur Zwischenwirbelscheibe zwischen 5. und 6. Dorsalwirbel, der vom Magen aus eingeführte gelangt bis zur Zwischenwirbelscheibe zwischen 7. und 8. Dorsalwirbel.

Es geht daraus hervor, dass thatsächlich nur ein kleines Stück der Oesophagus, die Gegend vor dem 6. und 7. Wirbelkörper nicht abzutasten war, wovon man sich übrigens auch an jedem Skelett eines Erwachsenen in einfachster Weise überzeugen kann.

Egloff[1]) beschreibt in einer Arbeit über Entfernung von Fremdkörpern aus dem Oesophagus Fall 5, dass es Krönlein einmal gelungen sei, von einer Oesophagotomiewunde aus ein Gebiss herauszuholen, welches angeblich nahe oberhalb der Cardia sass. Es heisst

1) Egloff, Bruns' Beitr. z. klin. Chirurgie. XII. S. 143 u. 156.

Digitized by Google

dort: „Der nach unten in den Oesophagus eingeführte Zeigefinger erreicht grade noch mit der Spitze den Fremdkörper, der sich demnach, da die Oeffnungsstelle der Speiseröhre etwa 2 cm über dem Iugulum liegt, nahe oberhalb der Cardia befinden muss.“ Von einer Oesophagotomiewunde aus kann man bei Erwachsenen unmöglich einen nahe oberhalb der Cardia gelegenen Körper mit dem Finger erreichen. Der Fremdkörper muss also unbedingt höher im Brusttheil der Speiseröhre gesessen haben, wofür auch spricht, dass er nur 22½ cm. von der Zahnreihe entfernt war. Im Fall 6 sass ein Fremdkörper ebenfalls 22½ cm. von der Zahnreihe entfernt und fand sich dann bei der Operation in der Nähe der Bifurcation. Die Oesophagotomie leistet also für Fremdkörper, die abwärts vor dem 7., 8., 9. oder 10. Brustwirbel in der Speiseröhre stecken, nicht dasselbe, wie die Gastrotomie.

Nach Erkenntniss der Thatsache, dass man ein ziemlich beträchtliches Stück des Oesophagus also in der Regel die Partie bis zum 8. Wirbel oder bis zur Zwischenwirbelscheibe zwischen 7. und 8. Dorsalwirbel vom Magen aus mit dem Finger abzutasten kann, ergiebt sich von selbst die Wichtigkeit einer genauen Localisation des Fremdkörpers im Oesophagus.

Gewöhnlich gestattet uns die einfache Sondenuntersuchung genügenden Aufschluss über den Sitz, aber es ist eine von vielen Seiten bestätigte Erfahrung, die auch wir in unserem später mitgetheilten Fall wieder zu machen Gelegenheit hatten, dass die Sondenuntersuchung irre führen kann, indem das Instrument glatt an dem Körper vorbeigleitet.

Deshalb ist es von grosser Wichtigkeit in der Untersuchung mit Röntgenstrahlen ein diagnostisches Hilfsmittel zu haben, das ohne Belästigung für den Patienten die genaue Localisation zugleich mit Bestimmung des Wirbels, vor dem der Körper liegt, gestattet. In mehreren der oben citirten Fälle von Gebissen im unteren Theil des Oesophagus ist die Untersuchung mit Röntgenstrahlen vorgenommen worden, aber jedesmal ohne Erfolg. In der neuen erschöpfenden Arbeit von Gottstein[1]) aus der Breslauer Klinik werden Beobachtungen aus der Litteratur erwähnt, in denen die Röntgenuntersuchung ohne Erfolg war und die zu der Annahme verleiteten, dass das Gebiss den Oesophagus schon passirt habe (Fall Kirstein).

Während Fremdkörper speciell Gebisse im Halstheil des Oesophagus auch nach Gottstein leicht nachzuweisen waren, gelang es

1) Gottstein, Technik und Klinik der Oesophagoskopie. Mittheil. aus d. Grenzgebieten. Bd. VIII. Heft 1 u. 2.

Digitized by Google

ihm nur einmal, ein Gebiss oberhalb der Cardia mit X-Strahlen zu erkennen.

Woran die Schuld der negativen Resultate in solchen Fällen liegt, darauf will ich hier nur kurz eingehen. Eine demnächst erscheinende kurze Arbeit in den Fortschritten auf dem Gebiet der Röntgenstrahlen behandelt dieses Thema etwas eingehender und verweise ich darauf. Legt man, um ein Gebiss im unteren Theil des Oesophagus zu photographiren, den Patienten auf den Rücken und durchleuchtet in gewöhnlicher Weise den Körper von vorn nach hinten, so deckt nicht nur die Wirbelsäule in ihrer ganzen Dicke sondern auch das Herz den Fremdkörper, und es ist ganz natürlich, dass unter diesen Verhältnissen sich ein Fremdkörper in dem dunkelen Schatten nicht abzeichnen kann.

Bei dem Fall, den ich gleich kurz schildern werde, ergab die erste Aufnahme, bei welcher der Patient in dieser Weise von vorn nach hinten durchleuchtet wurde, ein vollkommen negatives Resultat. Als ich jedoch den Kranken sich etwa um 45 Grad drehen liess, so dass die Strahlen von rechts vorn nach links hinten den Körper durchdrangen, da zeichneten sich auf der Platte ganz scharf zwei eiserne Stäbchen vor der Intervertebralscheibe zwischen 8. und 9. Brustwirbel ab, welche an dem Gebiss zur Fixirung desselben angebracht waren. Das Gebiss lag in unserem Fall vor der Zwischenknorpelscheibe zwischen 8. und 9. Brustwirbel.

Fig. 1.

Nebenstehende Fig. 1 zeigt das Gebiss in etwas verkleinerter Form mit einem über dem rechten Zahn sitzenden kurzen Eisenstift, der auf der Röntgenplatte am deutlichsten erkennbar war.

Man muss also, will man einen Fremdkörper in der Region des Oesophagus, die hinter dem Herzen liegt, nachweisen, den Patienten nicht von vorn, sondern schräg von vorn rechts nach hinten links durchleuchten. Genauere Details über die zweckmässigste Art dieser schrägen Durchleuchtung, die übrigens zur Diagnose von Herz-, Aorten- und Oesophaguserkrankungen (v. Criegern[1]) schon angewendet worden ist, siehe in der erwähnten Arbeit.

1) v. Criegern, Congress f. innere Medicin. Karlsbad 1900 u. Berlin 1901.

Digitized by Google

Die oben discutirte Frage, auf welche Weise man am besten vom Magen aus ein Gebiss aus dem unteren Drittel des Oesophagus entfernen kann, muss nach den Erfahrungen der in der Litteratur mitgetheilten Beobachtungen, wie erwähnt, in der Weise beantwortet werden, dass die weite Eröffnung des Magens kleinen Incisionen in der Magenwand vorzuziehen ist, weil man nach Einführung der ganzen Hand in den Magen angeblich grössere Chancen hat, das Gebiss zu erreichen. Es unterliegt aber keinem Zweifel, dass bei der weiten Eröffnung des Magens, selbst wenn man die Ränder der Magenwunde vor die Bauchwunde zieht, doch die Gefahr einer peritonealen Infection immer eine relativ grosse ist, wenn auch die guten Frfolge der so behandelten Fälle zeigen, dass die Prognose derartig Operirter eine relativ günstige ist.

Zu der Gefahr der Infection kommt hinzu, dass die rechte, in den Magen geführte Hand, wenn man nicht undurchlässige Handschuhe überzieht, inficirt wird und wieder längere Zeit gewaschen werden muss, bevor der Operateur weiter arbeiten kann. Endlich nimmt natürlich die Naht einer im Durchschnitt 12 cm. langen Wunde des Magens auch eine längere Zeit in Anspruch als der Verschluss einer kleinen Incision. Aber alle diese Schwierigkeiten würden natürlich in den Kauf genommen werden müssen, wenn die Entfernung des Gebisses nur mit weiter Eröffnung des Magens möglich wäre.

Die Versuche von einer kleinen Wunde der Magenwand aus die Fremdkörper zu extrahiren, scheiterten daran, dass der in die Magenwunde eingeführte Finger, selbst wenn er die Magenwand vor sich herstülpte, kaum die Cardia erreichte, die wie v. Hacker sagt, etwa 20 cm. von der Wunde entfernt ist. Führte man statt des Fingers Instrumente ein, so fand man manchmal den Eingang zur Cardia gar nicht oder die Extraction gelang zuweilen erst nach stärkerer Blutung, wenn längere Zeit, eine halbe Stunde und mehr Extractionsversuche gemacht worden waren (Quadflieg). Die Schwierigkeit, in die Cardia mit einem in den Magen eingeführten Finger hineinzugelangen, beruht zunächst darauf, dass die Operateure an der falschen Stelle die Magenwand incidirten. Es liegt auf der Hand, dass bei einer Incision an der vorderen Magenwand in der Nähe des Pylorus, es absolut unmöglich ist, die Cardia zu erreichen, selbst wenn man die Magenwand mit dem Finger einstülpt, denn die Fixation des Magens am Pylorus hält die in der Nähe gelegene Wunde und damit den Finger von der Cardia zurück.

Ganz anders aber gestaltet sich die Situation, wenn man den Finger weit ab vom Pylorus auf der Höhe des Fundus des Magens

Digitized by Google

einstülpt. An jeder Leiche kann man sich leicht davon überzeugen, dass man die Magenwand am Fundus ohne jede Schwierigkeit an die Cardia herandrücken kann und sogar die vordere Magenwand uneröffnet bequem mehrere Centimeter in den unteren Theil des Oesophagus hineinzuschieben vermag.

Wenn man also statt einer Incision in der Nähe des Pylorus, den Magen am Fundus eröffnet, etwa in der Gegend, wie auf Fig. 2 sichtbar, so kann man ohne die geringste Schwierigkeit mit dem Zeigefinger durch die Cardia durch und den unteren Theil des Oesophagus abtasten. Nach meinen Versuchen an Leichen kann man ohne Mühe in der Regel bis zur Höhe des 8. Wirbelkörpers und öfters sogar bis zur Höhe der Intervertebralscheibe zwischen 7. und 8. Wirbel gelangen.

Um in dieser Weise den Zeigefinger nach Eröffnung der Magenwand in der Fundusregion in den Oesophagus einbringen zu können, darf man die Magenöffnung selbstverständlich nicht vor der Bauchwunde fixirt halten, sondern muss die Magenöffnung mit dem Zeigefinger ohne Gefahr zu laufen, dass Mageninhalt austritt, zurückschieben können. Zu dem Zweck ist es nothwendig, dass der Zeigefinger fest in der Magenwand fixirt ist, und zwar geschieht das am besten durch eine Tabaksbeutelnaht. Ich würde empfehlen, wie es nach meiner Erfahrung sich als praktisch bewährt hat, nach Hervorholen eines Theiles des Magenfundus vor die Bauchwunde zuerst um die zu eröffnende Stelle eine Serosa und Muscularis greifende Tabaksbeutelnaht anzulegen, die noch nicht geknotet wird. Im Centrum dieses Nahtrings wird eine kleine Incision gemacht, dann der mit einem dünnen Condomgummi überzogene Zeigefinger in die Oeffnung hineingeschoben. Darauf wird die Naht so weit zugezogen und geknotet, dass der Finger in der Magenwand fixirt ist. Es ist nun ein leichtes, wenn man die Hand in die Bauchhöhle versenkt, den unteren Theil des Oesophagus abzufühlen.

Dass man mit dieser Methode in einfacher Weise ein Gebiss aus dem untersten Theil des Oesophagus herausholen kann, demonstrirt folgender Fall, bei welchem die Art des Eindringens des Fingers in den Magen und die Speiseröhre genauer mitgetheilt ist.

Ein 28jähriger Mann verschluckte in der Nacht einen Theil seines künstlichen Gebisses (Fig. 1).

Bei den ersten Sondirungen geht die Sonde glatt durch. Bei späteren Versuchen geht die Schlundsonde an dem Gebiss wieder ohne grosse Mühe vorbei, doch fühlt man, während sie an dem Gebiss vorbeistreicht, ein leises Reiben. An dem Sondenende findet sich Blut, es wird deshalb das weitere Sondiren unterlassen. Die Röntgenaufnahme

Digitized by Google

ergab zunächst bei Rückenlage des Patienten einen vollständig negativen Befund, das Herz und die ganze Dicke der Wirbelkörper etc. verdeckten das Gebiss. Um den Schatten des Herzens möglichst seitlich zu projiciren, wurde der Mann in der Weise auf die Platte gelegt, dass der Körper etwa um 45 Grad nach links gedreht war. So gingen die Strahlen also seitlich von rechts vorn nach links hinten durch den

Fig. 2.

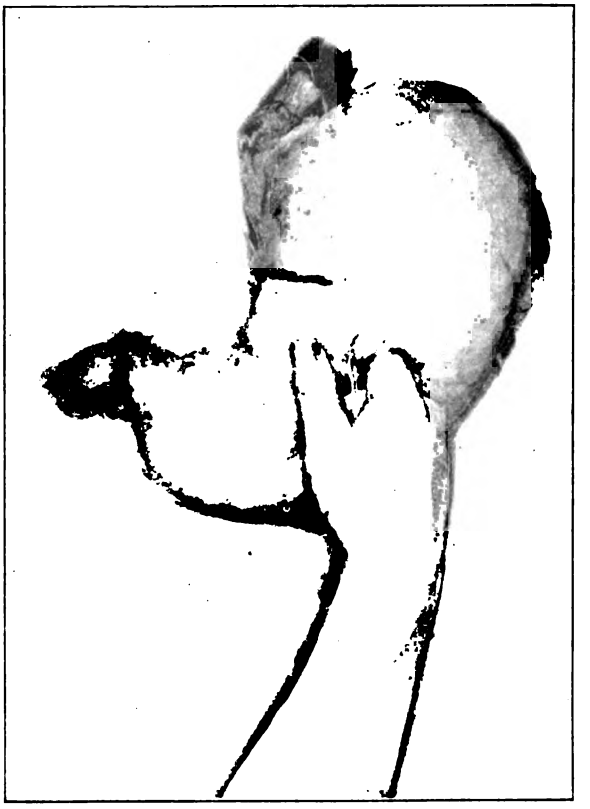

Eröffnung des Magens, um den Finger weit in den Oesophagus einführen zu können.

Körper, und nun zeigte das Röntgenbild deutlich zwei kleine hakenartige Eisenstifte, die an beiden Seiten des Gebisses angebracht waren.

Das Gebiss sass auf dem Röntgenbild vor der Intervertebralscheibe zwischen 8. und 9. Brustwirbel. Da die Cardia in der Höhe des 10. bis 11. Brustwirbels liegt, so befand sich das Gebiss also etwa 6 bis 7 cm oberhalb der Cardia. Den Körper mit der Sonde in den Magen zu bringen gelang nicht, für eine Extraction mit Zangen sass

Digitized by Google

er zu tief und da zudem beim Sondiren eine geringe Blutung entstand, wurde mit Rücksicht auf die spitze und eckige Form des Gebisses von weiteren instrumentellen Manipulationen Abstand genommen und beschlossen, vom Magen aus das Gebiss zu entfernen. Für eine Extraction von einer Oesophagotomiewunde sass der Körper ebenfalls zu tief.

In Narcose wird in der Linea alba oberhalb des Nabels incidirt. Vom Magenfundus wird ein Stück der vorderen Wand, das nahe der grossen Curvatur liegt, leicht bis in die Bauchwunde vorgeholt. Zunächst wird auf diesem Stück eine die Serosa und Muscularis fassende Tabaksbeutelnaht angelegt, welche einen kleinen Kreis umzieht. Diese Naht wird, ohne sie zuzuziehen, einmal geknotet. Ueber den Zeigefinger der rechten Hand wird jetzt ein dünner Condomfinger gezogen, damit der Finger, der in den Magen eingeführt werden soll, steril bleibt. Im Centrum des von dem Faden umgebenen Kreises wird darauf eine kleine Incision gemacht und der mit dem Condom überzogene Zeigefinger sofort durch die Oeffnung, die sich beim Einbringen des Fingers dehnt, in das Magenlumen hineingeschoben. Der Finger, der schon ziemlich eng von der Magenwand umschnürt ist, wird darauf durch Zuziehen und Knoten des circulär in der Magenwand angelegten Fadens fest mit der Magenwand verbunden. Ein Austreten von Mageninhalt ist danach ausgeschlossen. Die ganze Hand geht nun durch die Bauchwunde in den Peritonealraum hinein, der in der Magenwand eingebundene Finger nimmt die Magenwand mit nach der Cardia zu. Der Finger gleitet leicht in die Cardia, fühlt dort, nachdem er etwa 5—6 cm in der Speiseröhre nach oben eingedrungen, die untere Kante des Gebisses. Da das Anhaken des Gebisses mit einem Finger etwas Schwierigkeiten macht, wird durch die Nase eine Schlundsonde eingeführt, die das Gebiss leicht dem Finger entgegendrängt. Das Herabziehen in den Magen gelingt darauf sofort. Ein Stück des Magens wird mit dem Theil, wo der Finger eingebunden ist, mit dem Fremdkörper wieder vor die Bauchwunde geholt. Der den Finger fixirende Faden wird durchtrennt, der Finger herausgezogen, der Condomgummi mit einer Pincette entfernt, der Finger ist noch steril, und nun sofort, durch die etwas erweiterte Oeffnung, in der der Finger sass, das Gebiss herausgeholt. Einige Nähte schliessen die Oeffnung, Bauchnaht. Dauer der Operation von Beginn der Narcose bis Schluss der Bauchnaht $^3/_4$ Stunde. Am 16. Tage nach der Operation wurde Patient geheilt entlassen.

Der Verlauf der Operation zeigt, dass man ohne nennenswerthe Gefahr einer peritonealen Infection durch Mageninhalt in einfacher und leichter Weise Fremdkörper durch den Magen aus dem unteren Theil des Oesophagus herausholen kann, selbst wenn dieselben noch mehrere Centimeter, hier etwa 6—7 cm über der Cardia gelegen sind. Wenn frühere Autoren der Ansicht gewesen, dass eine kleine Incision in den Magen nicht ausreicht, um zur Cardia vorzudringen, so lag das wohl daran, dass sie nicht an der richtigen Stelle die Gastrotomie anlegten.

Digitized by Google

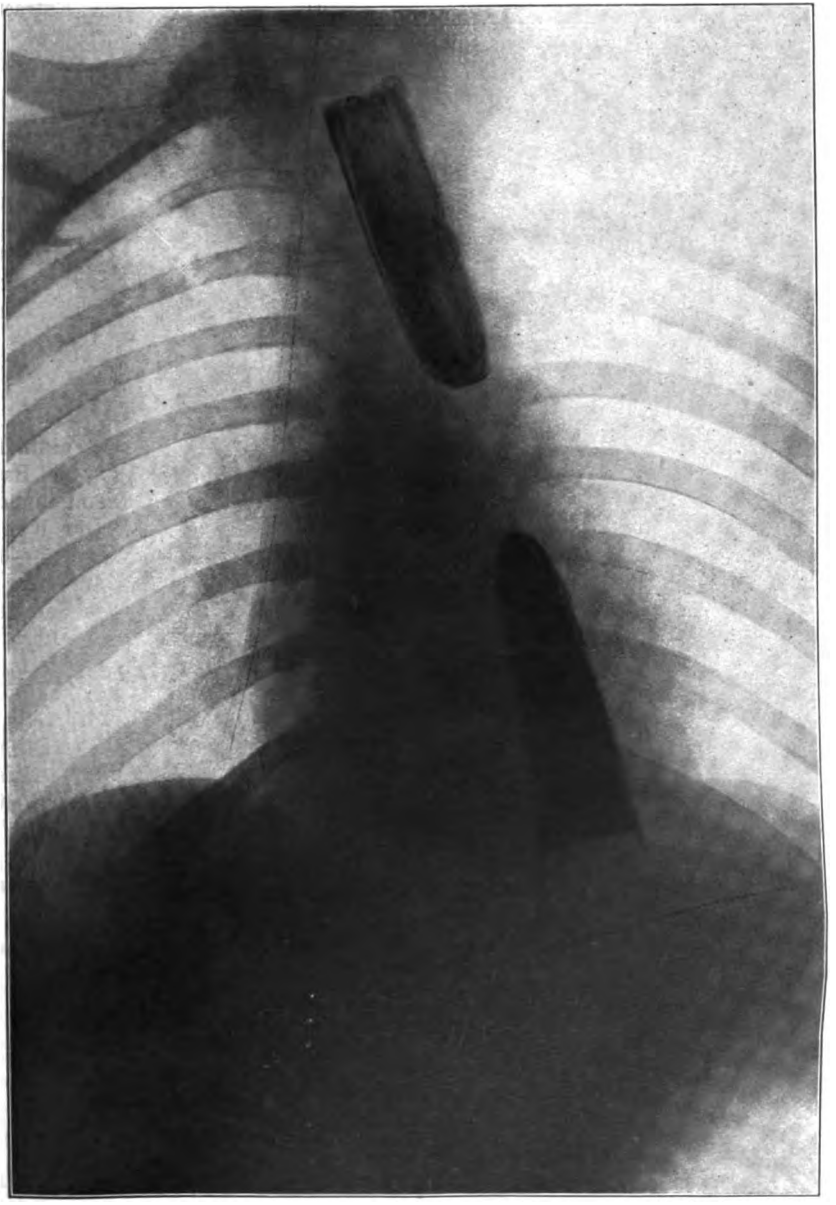

Wilms. Druck von August Pries in Leipzig.
Verlag von F. C. W. Vogel in Leipzig.

Digitized by Google

Digitized by Google

XVIII.

Aus der Königl. chirurgischen Universitätsklinik zu Königsberg i. Pr.
(Director: Herr Prof. Dr. Freiherr v. Eiselsberg).

Ein Fall von Implantation der Urethra ins Rectum.

Von

Dr. Paul Rosenstein,

ehem. Volontärarzt der Klinik, z. Z. Assistent a. d. Universitätsfrauenklinik.

Die Einpflanzung der Ureteren ins Rectum ist in letzter Zeit bei Ectopia vesicae, Epispadie oder anderen eine Incontinenz der Blase bedingenden Krankheitszuständen öfter mit gutem Erfolg ausgeführt worden. Die Litteratur über diese Operation ist noch klein und gehört erst den letzten beiden Jahrzehnten an; zwar stammt die geniale Idee Simons (1)*), einen schon vorhandenen Sphincter zu benutzen, bereits aus dem Jahre 1852, doch das ungünstige Resultat — Simon verlor seinen Kranken durch Peritonitis — erweckte unter den Chirurgen wenig Lust zur Nachprüfung, und erst im Jahre 1881 wurde die Methode durch Gluck und Zeller (2) wieder versucht. Das Verfahren hat seitdem vielfache technische Modificationen erfahren, und besonders Maydl (3) erwarb sich im Jahre 1894 das Verdienst, durch Implantation der Ureteren samt einem Stück der Blasenschleimhaut wesentlich zur Vervollkommnung der Operation beigetragen zu haben. Herr Professor von Eiselsberg verfügt über 7 derartige operirte Kranke und hat die Resultate dieser Operationen in 2 Veröffentlichungen aus der hiesigen Klinik niederlegen lassen: Mathes (4) berichtete im Jahre 1897 über 2 Fälle von Ureterenimplantation in den Darm, und 2 Jahre später folgte Bax (5) mit einer Mittheilung über 5 weitere Fälle. Aus den Arbeiten geht hervor, dass die Operation 3 mal zum Tode führte und in 4 Fällen ein zufriedenstellendes Ergebniss hatte, dass speciell in 2 Fällen die Kranken nach nahezu 3 Jahren vollständig continent waren. Ich habe im April d. J. von neuem Erkundigungen nach dem Befinden der 4 Kranken eingezogen, bin aber nur in der Lage

*) Die eingeklammerten Ziffern im Text beziehen sich auf die am Schluss befindliche Litteratur.

Digitized by Google

über 2 derselben zu berichten, da die andern zwei unbekannt verzogen sind.

Der eine Knabe Fritz H.[1]) jetzt 15 Jahre alt, wurde wegen Ectopia vesicae am 3. November 1898 von Herrn Prof. von Eiselsberg operirt. Zur Zeit ist das Befinden des Knaben ein durchaus gutes, wenn auch im Laufe der 2½ Jahre die Continenzfähigkeit abgenommen hat. Wie der den Knaben behandelnde Arzt mittheilt, ist der Knabe zwar imstande, am Tage den Urin vollständig zu halten, nachts dagegen wird er öfter nass; auch am Tage hat er bis gegen 12mal das Bedürfnis, Urin zu lassen. Das Allgemeinbefinden ist ein dauernd gutes und wird durch keinerlei sonstige Beschwerden gestört.

Der zweite Fall betrifft den jetzt 9 Jahre alten Knaben Anton K.[2]), welcher ebenfalls an Ectopia vesicae litt und am 18. Juli 1898 von Herrn Prof. von Eiselsberg operirt wurde.

Jetzt nach nahezu 3 Jahren lässt der Zustand des Knaben nichts zu wünschen übrig. Derselbe ist sowohl tags wie nachts vollständig continent geblieben, lässt in Zwischenräumen von ungefähr 3 Stunden ohne Beschwerden Urin und erfreut sich eines vorzüglichen Allgemeinbefindens.

Ueber die beiden anderen Kranken, deren Aufenthaltsort jetzt nicht zu ermitteln ist, lagen schon zur Zeit des Erscheinens der Bax'schen Arbeit verwerthbare Dauerresultate vor. So functionirte bei dem zuerst operirten Patienten Gottlieb K., 31 Jahre alt, der Sphincter ani nach 3 Jahren noch ausgezeichnet[3]); der zweite 8 Jahre alte Patient Michel D., hatte zeitweise noch über Incontinenz zu klagen: dieselbe ging jedoch nach fortgesetzter Thure-Brandt'scher Massage bald vorüber, und nach 2½ Jahren war der Knabe sowohl tags wie nachts vollständig continent, in der Nacht allerdings nur bei zwei stündigem Wecken[4]).

Diese an 4 von 7 Kranken erzielten guten Erfolge ermutigten in dem vorliegenden Falle dazu, wegen Epispadie mit Incontinentia urinae eine analoge Operation an der Urethra zu versuchen; wenn auch die Operation die an sie gestellten Erwartungen nicht erfüllt hat, so soll die Publication des Falles dennoch erfolgen, da solche Mitteilungen mitunter lehrreicher sind als wie die Besprechung der guten Resultate. Der Fall erweckt um so mehr unser Interesse, als es durch eine weitere Operation — Anlegung einer Witzelschen Schrägfistel an der Blase — gelungen ist, ein leidlich gutes Resultat zu erzielen.

Die Krankengeschichte des Falles ist folgende:

Am 3. Januar 1899 wurde der 8 Jahre alte Bauersohn, Carl J., der Klinik zugeführt. Die Eltern des Kindes gaben an, dass dasselbe mit einer

1) Dissertation von Bax. S. 42. 2) Bax. S. 38. 3) Bax. S. 29. 4) Bax. S. 80.

Digitized by Google

Missbildung geboren sei, und dass der Arzt der Heimat 2 mal versucht habe, durch eine Operation Abhülfe zu schaffen. Dieselbe hatte jedoch beide Male keinen Erfolg. Der Knabe sei den ganzen Tag über, sobald er stehe und gehe, nass, nachts dagegen bleibe er trocken. In der Familie seien ähnliche Leiden niemals vorgekommen.

Status: Mittelgrosser geistig zurückgebliebener, körperlich gut entwickelter Knabe von normaler Musculatur und Knochenbau, in mässigem Ernährungszustand, von etwas scheuem und verstecktem Charakter.

Brust- und Bauchorgane sind ohne krankhaften Befund.

Der Penis erscheint auf den ersten Blick sehr klein und bis zur Glans in der Haut verborgen. Das Präputium fehlt, nur an der Unterseite der Glans hängt ein fingernagelgrosser Rest herab. Das Frenulum reicht bis zur Mitte der entblössten Eichel. In der Mitte der Glans an Stelle des Orificium externum eine seichte Delle, von welcher sich eine weisse lineare Narbe bis zum Sulcus glandis hinzieht. Bei mässigem Zuge an dem Präputiumrest kann man den Penisschaft an zwei ihn schenkelförmig umgreifenden Hautfalten nach vorn ziehen. Das Dorsum penis, vom Sulcus coronarius centralwärts, wird eingenommen von einem 1 cm breiten, rothen, mit Schleimhaut bedeckten Streifen, der sich in die Tiefe verliert. Der mittlere Theil dieses Streifens zeigt feine Längslinien. In der Mitte der Symphyse fühlt man eine seichte Furche. Beim Uriniren kommt der Urin in ziemlich kräftigem Strahl zwischen den beiden oben erwähnten Hautfalten und dem Schleimhautstreifen hervor.

Das Scrotum ist normal, in ihm sind 2 haselnussgrosse Hoden an normaler Stelle fühlbar. Urin ist klar, eiweissfrei. Pat. kann im Liegen bequem 200 ccm Urin halten, den Tag über sind jedoch seine Kleider beim Umhergehen stets nass.

10. Januar 1899. Es wird versucht, durch Thure-Brandt'sche Massage den Sphincter vesicae zu kräftigen. Täglich eine Sitzung.

1. Februar. Von der Massage ist bisher nicht der geringste Erfolg zu constatiren; Patient ist nach wie vor incontinent. Behandlung wird fortgesetzt.

13. Februar. Da der Zustand dauernd unverändert bleibt, wird zur Operation geschritten. (Operateur: Herr Prof. von Eiselsberg. Narkose mit Billroth'scher Mischung.) Die Urethra wird aus dem Penis und dem Beckengewebe bis an die Blase freipräparirt. Es zeigt sich, dass die Urethra selbst nur ca. $^1/_3$ cm lang, sehr weit und schlaff ist. Geringe Blutung, welche leicht zu stillen ist. Das untere Ende der Harnröhre wird nach Gersuny um 270^0 gedreht und in den obersten Wundwinkel in der Bauchwand eingenäht, damit durch diese Biegung nach oben hin die Continenz noch erhöht wird. Schluss der Wunde durch Seidenknopfnähte.

27. Februar. Reactionsloser Verlauf; zeitweise besteht am Tage Continenz, Nachts liegt Patient jedoch trotz mehrmaligen Weckens stets nass.

30. April. Nach vorübergehender Reizung ist der Zustand des Knaben nach jetzt 2 Monaten eher schlechter als vor der Operation. Die Angehörigen des Patienten wünschen dringend eine Verbesserung des Zustandes durch einen Eingriff. Es wird die Implantation der Urethra ins Rectum in Aussicht genommen.

Digitized by Google

9. Mai. Operation. (Operateur Herr Prof. von Eiselsberg. Narkose mit Billroth'scher Mischung.). Umschneiden der Harnröhrenmündung, Freipäpariren der Urethra, was zum grössten Theil stumpf gelingt. So wird bis gegen den Blasenhals vorgedrungen. Dann wird ein ca. 6 cm langer Querschnitt am Perineum gemacht; von diesem Schnitte aus wird zunächst die vordere Rectalwand freigelegt, dann die frei bewegliche Urethra nach Unterminirung der Hautbrücke zwischen beiden Schnitten zu dem Perinealschnitte herausgeholt. Sodann wird eine lange Kornzange in das Rectum eingeführt, auf die gespreizten Branchen derselben ein kleiner Schlitz in die vordere Rectalwand unmittelbar oberhalb des Anus gemacht, in diesen Schlitz die Urethra, in welche ein Nélatonkatheter eingeführt ist, hineingezogen und durch mehrere Seidenknopfnähte in dieser Lage fixirt. Jodoformgazetamponade der oberen und der perinealen Wunde, Fixiren der Wundränder durch einige Knopfnähte. Der Nélatonkatheter bleibt als Verweilkatheter liegen und wird zum After herausgeleitet. Compressionsverband. Patient erhält 3 mal täglich 10 Tropfen Tinct. opii simpl.

10. Mai. Patient hat den Eingriff gut überstanden. Urin fliesst in normaler Menge ab.

14. Mai. Heute erster Stuhlgang; derselbe erfolgt ohne bedeutende Schmerzen; dabei entleert sich auch der Verweilkatheter, durch den bisher Urin in normalen Mengen entleert ist.

20. Juni. Der Erfolg der Operation hielt nur 14 Tage an; dann stellten sich bei der Urinentleerung und bei der Defäcation starke Schmerzen ein, die entleerten Urinmengen waren sehr klein; Patient wurde von starken Tenesmen gequält, so dass er Nachts oft laut aufschrie.

Untersuchung in Bromäthylnarkose. Man fühlt in der Einmündungsstelle der Urethra den früher deutlich palpablen knopfartigen Vorsprung nicht mehr, dagegen eine kleine Delle. Nach Einlegen eines Mastdarmspeculums wird versucht, mit der Steinsonde die Urethra zu sondiren; dieselbe erweist sich als sehr eng, also geschrumpft und auch für die dünne Steinsonde nicht durchgängig. Es wird daher als Ursache der Urinbeschwerden diese narbige Verengerung der Urethra an der Einnähungsstelle in das Rectum angesehen. Das verengte Orificium externum urethrae wird gespalten, worauf es leicht gelingt, einen Nélatonkatheter einzuführen. Ein Mercier'scher Katheter bleibt als Verweilkatheter liegen. Befestigung desselben durch einen Heftpflasterverband.

22. Juni. Der Urin fliesst durch den Katheter gut ab. Patient hat ohne weitere Beschwerden Stuhlgang gehabt, der Katheter ist dabei liegen geblieben.

25. Juni. Der Verweilkatheter, der ziemlich stark incrustirt ist, wird entfernt. Patient kann jetzt auch ohne Katheter den Urin gut entleeren.

30. Juni. Vollständiges Wohlbefinden. Patient erholt sich sichtlich.

15. Juli. Patient ist wieder seit einigen Tagen ausser Bett. Er ist vollständig continent. Bei Tage muss er ca. 10—12 mal uriniren, in der Nacht 2—3 mal; dazu wacht er jedoch immer von selbst auf. Der Urin ist klar, nicht mehr blutig verfärbt. Urinmenge normal. Die Wunden sind fast vernarbt.

Digitized by Google

11. August. Per rectum ist eine teigige Resistenz fühlbar, die sehr schmerzhaft ist. Patient soll in den letzten Tagen für Urin nicht mehr ganz continent sein.

20. September. Patient klagt wieder über heftige Schmerzen; er schreit und wimmert beim Urinlassen; es entleeren sich normale Urinmengen ohne blutige Beimischungen. Am Damm ein kleiner erbsengrosser Abscess, die Umgebung geröthet und druckempfindlich. Um den Anus ein ekzematöser Ausschlag. Per rectum nichts Abnormes fühlbar. Temperatur normal.

11. October. Nach vorübergehender Besserung klagt Patient in den letzten Tagen wieder über mehr Schmerzen beim Urinlassen. Infolgedessen erfolgt eine Untersuchung in Chloroformnarkose. (Billroth'sche Mischung.)

Einführen des Mastdarmspeculums. Einstellen der Gegend der Urethralmündung. Dieselbe lässt sich erst nach langem Suchen auffinden und mit einer feinen Sonde entriren. Hierauf wird eine Billroth'sche Sonde eingeführt und auf derselben die Mastdarmwand nach unten gespalten. Oberhalb der stenosirten Urethralmündung findet sich ein dilatirter Raum. Einführung eines mitteldicken Nélatonkatheters, welcher mittelst Sicherheitsnadel und Heftpflaster befestigt und in eine Ente geleitet wird.

Reactionsloser Verlauf. Am 4. Tage post operationem ist beim Stuhlgang der Katheter herausgeglitten.

21. October. Patient wird unter Leitung des Auges mit Hilfe des Mastdarmspiegels täglich mit dem männlichen Katheter No. 9 bougirt.

26. October. Patient wird mit stärkeren Kathetern bougirt.

17. Dezember. Noch immer Harnträufeln, so dass die Kleider des Patienten ständig nass sind.

23. Januar 1900. Patient wird entlassen; er ist in den letzten Wochen in Knieellenbogenlage mit männlichem Metallkatheter ohne Mastdarmspiegel und ohne Leitung des Fingers je zwei Mal bougirt worden. Die Bougirung gelang jedes Mal leicht. Das Bougie No. 15 wurde stets 1/4 Stunde liegen gelassen. Beim Touchiren fühlt man das Rectum erweitert. Der Sphincter contrahirt sich kräftig um den touchirenden Finger. Ca. 1 1/2 cm über dem Analrand fühlt man in der Mitte der vorderen Mastdarmwand einen linsengrossen Knopf von ziemlicher Resistenz. Hinter dieser Resistenz liegt ein kleiner flacher Trichter, in welchen man mit dem Metallkatheter leicht eindringen kann; der Metallkatheter fällt dann in eine grössere Höhle. Mit dem elastischen Bougie gelangt man aus dieser Höhle ohne Widerstand in die Blase. Patient hat seit dem regelmässigen Bougiren keine Schmerzen mehr beim Uriniren. Die Continenz ist mangelhaft; Nachts bleibt er ab und zu trocken, bei Tage aber ist er jetzt stets nass; doch vermag er ganz gut ca. 200 ccm Harn zu halten.

Der Allgemeinstatus ist unverändert wie bei der Aufnahme.

Die Operationswunden am Damm und Penis sind glatt und fest verheilt und zeigen nirgends mehr Reaction.

Am 18. Juni 1900, also nach 5 Monaten, wurde der Knabe wiederum der Klinik zugeführt; derselbe war dauernd incontinent, also durch die verschiedenen Eingriffe durchaus nicht verbessert. Die Eltern baten dringend, nochmals eine Besserung des Zu-

Digitized by Google

standes zu versuchen. Infolgedessen entschloss sich Herr Professor v. Eiselsberg zur Anlegung einer Witzel'schen Schrägfistel an der Blase.

29. Juni. Operation. Narkose mit Billroth'scher Mischung. Trendelenburg'sche Hochlagerung.

Ein 10 cm langer Schnitt oberhalb der Symphyse in der Linea alba dringt bis aufs praevesicale Gewebe.

Nach Freilegung der Blase wird nach der Witzel'schen Methode über einem Nélatonkatheter durch 5 nach Art der Lembert'schen Uebernähungen gelegte Nähte ein Schrägkanal gebildet und der Katheter in die Blase geleitet. 2 Jodoformgazestreifen. Etagennaht.

Patient übersteht den Eingriff gut. An dem Katheter wird ein Gummischlauch behufs permanenten Abflusses des Urins angebracht.

30. Juni. Der Urin fliesst in reichlicher Menge gut ab. Per anum entleert sich nur ein kleiner Theil desselben. Der Urin ist sehr trübe, enthält Fibrinflocken, Blutgerinnsel; mikroskopisch Blasenepithelien, Eiterkörperchen, Bacillen.

5. Juli. Verbandwechsel. Der Katheter wird entfernt. Es gelingt leicht, einen neuen Katheter einzuführen.

10. Juli. Gegen die bestehende Cystitis werden täglich Ausspülungen mit 2% Borsäurelösung gemacht.

Die permanente Drainage der Blase functionirt gut. Patient wird täglich verbunden. Der Katheter wird jeden 3. bis 4. Tag gewechselt.

18. Juli. Patient steht auf. Der Katheter ist durch Heftpflasterstreifen fixirt und wird durch einen Holzpfropfen vorn verschlossen. Patient lässt sich stündlich den Urin ab. Ein Theil des Urins entleert sich noch unwillkürlich per anum. Für Stuhl ist Patient continent.

Temperatur, die bisher Abends leicht erhöht war, jetzt normal.

25. Juli. Die Schrägfistel functionirt gut; per anum fliesst aber noch immer unwillkürlich etwas Urin ab. Es wird daher heute in Chloroformnarkose die Einmündungsstelle der Urethra ins Rectum mit dem Paquelin verschorft.

5. October. Nach vorübergehenden cystitischen Reizungen, welche durch Blasenspülungen, Darreichung von Salol, Urotropin etc. bekämpft werden, ist das Wohlbefinden jetzt zufriedenstellend; es fliesst aber noch immer Urin per anum ab. Es wird daher heute (10 Wochen nach dem letzten Eingriff) nochmals versucht, die Einmündungsstelle ins Rectum zu schliessen.

Narkose mit Billroth'scher Mischung. Nach Einführung des Mastdarmspeculums wird die Stelle der Einpflanzung der Urethra ins Rectum mit dem Paquelin verschorft. Jodoform-Salbenverband.

13. November. Nachdem der Kranke die ersten Tage nach der Operation noch immer über Urinabgang aus dem Rectum klagte, ist er jetzt seit 20 Tagen vollständig trocken. Es entleert sich aller Urin durch die Fistel; bei mehrmaliger Controlle wird die Wäsche des Patienten trocken gefunden. Der Dauerkatheter bleibt am Tage fort, wird nur noch Nachts eingeführt.

Im Uebrigen wird jeden 2. Tag zur Dilatation der Fistel ein metallener, weiblicher Katheter eingeführt und für ca. 10 Minuten

Digitized by Google

liegen gelassen. Patient lernt, sich täglich selbst den elastischen Katheter einzuführen.

10. December. Patient bleibt jetzt auch Nachts ohne Katheter. Nur bei starkem Urindrang wird ein Nélatonkatheter eingeführt und sofort wieder entfernt. Tägliche Blasenspülungen gegen die bestehende Cystitis mit einem weiblichen Metallkatheter à double courant.

23. December. Das Fortlassen des Katheters hat sich nicht bewährt; die cystitischen Erscheinungen und die subjectiven Beschwerden haben sich dabei bedeutend gesteigert. Infolgedessen wird zur Einführung eines Dauerkatheters zurückgekehrt.

8. Januar 1901. Die eitrige Secretion aus der Blase hat bedeutend abgenommen. Subjectives Wohlbefinden. Temperatur dauernd normal. Patient steht auf.

26. März Patient wird heute entlassen.

Sein Zustand ist zufriedenstellend; die Fistel wird gebildet durch einen schräg nach unten innen zu in die Blase führenden Gang, dessen äussere Mündung von reizloser, normaler Haut begrenzt wird; die Fistel ist dauernd durch einen mit einem Holzpfropfen versehenen Nélatonkatheter verschlossen, welchen sich der Knabe zur Reinigung täglich selbst aus- und einführt. Der Knabe ist damit sowohl Tags wie Nachts vollständig continent. Aus dem After entleert sich kein Urin mehr; die Untersuchung per anum ergiebt einen mässig kräftigen Schliessmuskel, welcher den touchirenden Finger ohne grosse Kraft umspannt; im Rectum ist eine narbige Delle fühlbar, welche bei Druck etwas schmerzt. Die bestehende Cystitis ist äusserst gering. Mikroskopisch sind nur hin und wieder Eiterkörperchen und Blasenepithelien zu erkennen. Patient fühlt sich auch subjectiv wesentlich gebessert.

Wenn ich die Krankengeschichte nochmals kurz resumire, so handelt es sich um einen Knaben mit Epispadie und Incontinentia urinae, bei dem nach vergeblicher Drehung der Harnröhre (Gersuny) ein Versuch gemacht wurde, durch Einpflanzung der Urethra ins Rectum Continenz zu erzielen. Der Versuch hatte nur vorübergehenden Erfolg; später gelang es, durch Anlegen einer Witzel'schen Schrägfistel an der Blase und Einlegung eines Dauerkatheters ein leidliches Resultat zn erzielen; die Einmündungsstelle der Urethra ins Rectum musste wegen unwillkürlichen Urinabgangs aus dem After wieder verschorft worden, worauf sie verödete.

Analog der bei Ectopia vesicae so oft mit gutem Erfolg vorgenommenen Einpflanzung der Ureteren in den Mastdarm ist in dem vorliegenden Falle von Epispadie mit Incontinentia urinae zum ersten Male der Versuch gemacht worden, durch Ueberpflanzung der rudimentären Harnröhre in das Rectum

Digitized by Google

Continenz zu erzielen; die Krankengeschichte des Falles lehrt, dass der neue Operationsversuch kein zufriedenstellendes Resultat geliefert hat. Die Ursache des Misslingens ist nicht schwer zu finden, denn die bei der Einpflanzung der Ureteren sich bietenden Schwierigkeiten bestehen bei der Verlagerung der Urethra in erhöhtem Maasse. Zwar ist, da sich der ganze Eingriff extraperitoneal abspielt, die allgemeine Infectionsgefahr eine geringere, aber der Verlauf hat gezeigt, dass das Lumen des implantirten Rohres entsprechend der durch den beständigen Zug eintretenden Verlängerung der Harnröhre enger wurde und allmählich so sehr schrumpfte, dass auch die feinste Sonde nicht mehr passiren konnte. Die Erweiterung des Lumens durch Spaltung der Rectalwand und nachherige Bougirung der Urethra hatte, wie vorauszusehen war, nur vorübergehenden Erfolg, so dass in diesem Falle der angebahnte Weg vollkommen verlassen werden musste.

Es war wesentlich die starke Spannung des axial eingepflanzten Urethralrohres an dem Misserfolge Schuld, eine Erfahrung, die man in gleicher Weise bei den entsprechenden ersten Operationsversuchen an den Ureteren gemacht hat. Erst durch Maydl, welcher noch ein Stück Blasenschleimhaut mit überpflanzte, ist einer späteren Stenose der Implantationsstelle erfolgreich vorgebeugt worden; da bei der Ueberpflanzung der Urethra eine der Blasenschleimhaut analoge Sicherung uns nicht zur Hand ist, so muss man versuchen, auf anderem Wege ein spätere Schrumpfung der Einmündungsstelle zu verhindern. In dieser Beziehung können verschiedene Möglichkeiten zum Ziel führen. Naheliegend wäre es, die leicht bewegliche Ampulle trichterförmig ins Perineum herunterzuziehen und durch ein der Weite der Harnröhre entsprechendes Loch letzteres eine Strecke weit in die Ampulle hineinzulagern, so dass sie frei in das Lumen des Mastdarms hineinragte; es wäre damit der Ort der Einpflanzung gleichzeitig an einem höheren Theile des Mastdarmes gewählt und somit ein weiterer Nachtheil beseitigt, der sich bei der Beobachtung des Operationsresultates an unserem Falle gezeigt hat: der Knabe hatte über ausserordentlich starke Tenesmen zu klagen, die ihn so sehr quälten, dass er laut aufschreien musste und dringend eine Abänderung seines Zustandes verlangte. Da diese Beschwerden bei keinem der Patienten mit Ureterenimplantation aufgetreten sind, so muss man annehmen, dass die tiefe Einpflanzung in der Nähe des Sphincter ani die Schuld daran trug.

Ein zweiter Vorschlag, um eine Verengerung des implantirten Lumens zu vermeiden, wäre der, dass man die Harnröhre

Digitized by Google

schlitzte und ähnlich wie bei der Penisamputation in einer grösseren Circumferenz fixirte. In beiden Fällen dürfte sich kaum eine Stenose entwickeln.

Ich möchte noch besonders eines Vorschlages Erwähnung thun, welcher an hiesiger Klinik für einschlägige Fälle von Bunge gemacht worden ist; danach sollte in Hinkunft die Urethra nicht wie bisher intrarectal eingepflanzt werden, sondern extraanal zwischen die Fasern des Sphincter ani; allerdings ist dabei der Schliessmuskel nicht unwesentlich in Gefahr. Zu einer Ausführung dieses beachtenswerthen Vorschlages bot sich bisher noch keine Gelegenheit.

Immerhin wird, auch wenn eine der angegebenen Methoden sich bewähren sollte, das Resultat zuletzt noch davon abhängig sein, ob das betreffende Individuum über einen functionstüchtigen Sphincter verfügt; denn ebenso wie bei der Implantation der Ureteren ist auch bei der Einpflanzung der Urethra ins Rectum ein leistungsfähiger Schliessmuskel unerlässliche Vorbedingung; in dieser Beziehung war unser Patient besonders ungeeignet, und man wird sicherlich in einem günstigeren Falle bessere Erfolge erzielen. Nichtsdestoweniger wollen wir mit Rücksicht auf die schlechten Erfahrungen unseres Falles die Grenzen der Indication für das vorgeschlagene Operationsverfahren möglichst eng ziehen, da schliesslich der Zustand eines mit Espadie und Incontinentia urinae behafteten Individuums nicht schlimmer ist, als er beim Patienten durch die erste Serie der eingreifenden Operationen erzielt wurde. Gegen die Idee, welche der vorgeschlagenen Methode zu Grunde liegt, könnte noch ein Bedenken geltend gemacht werden, d. i. die mit der Verpflanzung der Harnröhre notwendig einhergehende Verlegung des Weges, welchen der männliche Same zu nehmen hat. Abgesehen davon, dass es sich meist um unentwickelte und zurückgebliebene Individuen handelt, bei denen die Libido niemals oder unvollkommen erwacht, können wir den Eingriff sicherlich verantworten, wenn wir dadurch imstande sind, die Unglücklichen von ihrer Incontinenz zu befreien.

Die Idee, bei behindertem Urinabfluss eine Schrägfistel an der Blase anzulegen, stammt von Witzel (6) selbst und ist zum ersten Mal von Martin (7) anstatt des hohen Blasenstiches angewendet worden. Wiesinger (8) hat sie dann speciell bei hochgradiger Prostatahypertrophie in Vorschlag gebracht, nachdem er sie an 24 Kranken erprobt und einen hermetischen Abschluss erreicht hatte. Im Jahre 1895 empfahl Schopf (9) eine ähnliche Methode; er kam auf anderem Wege zum Ziel, indem er statt des medianen Blasenstichs eine Stelle zur Punction wählte, welche 2—3 cm von der

Digitized by Google

Mittellinie oberhalb des Arcus pubis lag, und hier einen Troicart in schräger Richtung nach hinten und unten gegen die Medianlinie zu in die Blase stach. Durch methodische Bougirung der so geschaffenen Schrägfistel wurde eine Verengerung derselben hintangehalten. Der Vorschlag hat s. Z. bei dem Altmeister der Blasenchirurgie v. Dittel (10) wegen der Gefahr der Verletzung des Peritoneums oder der Därme grosse Bedenken erregt, welche er im unmittelbaren Anschluss an Schopf's Arbeit äusserte; letzterer wies diese Befürchtung jedoch als unbegründet zurück.

In unserem Falle wurde die Blase erst operativ freigelegt und über einem Nélatonkatheter ein Schrägkanal gebildet. Wir können mit dem Erfolg der Witzel'schen Fistel leidlich zufrieden sein, wenn dadurch der Kranke auch dauernd an den Katheter gebunden ist. Er hat immerhin durch das Verfahren seine Continenz erhalten.

Herr Professor v. Eiselsberg möge mir gestatten, meinem ergebensten Danke für die Anregung zu dieser Veröffentlichung sowie für seine werthvollen und liebenswürdigen Rathschläge bei Bearbeitung derselben auch an dieser Stelle Ausdruck zu geben.

Litteratur.

1) Simon, The Lancet. 1852. II. Referat im Archiv für klin. Chirurgie. Bd. XV.
2) Gluck u. Zeller, Ueber Exstirpation der Harnblase und Prostata. Archiv f. klin. Chirurgie. Bd. XXVI. S. 916.
3) Maydl, Wiener med. Wochenschr. 1894 u. 1896.
4) Mathes, Zur Casuistik der Ureterenimplantation in den Darm. Deutsche Zeitschr. f. Chirurgie. 1897. Bd. XLV. S. 136.
5) Bax, Zur operativen Behandlung der angeborenen Blasenspalte durch Ureterenimplantation in den Darm. Inaug.-Dissert. Königsberg 1899.
6) Witzel, Zur Technik der Magenfistelanlegung. Centralbl. f. Chirurgie. 1891. Nr. 32. S. 604.
7) Martin, Die Anlegung der Blasenbauchfistel nach Witzel an Stelle des hohen Blasenstichs. Centralbl. f. Chirurgie. Nr. 47. 1893. S. 1026.
8) Wiesinger, Die Witzel'sche Schrägfistel der Blase bei Prostatahypertrophie. Deutsche Zeitschr. f. Chirurgie. Bd. XLII. 1896. S. 619.
9) Schopf, Punctio vesicae abdominalis lateralis obliqua mit Muskel- und Ventilverschluss. Wiener klin. Wochenschr. 1895. Nr. 46 u. 49.
10) v. Dittel, Zur Punctio vesicae abdominalis lateralis obliqua nach Schopf. Wiener klin. Wochenschr. 1895. Nr. 48.

Digitized by Google

XIX.

Ueber acute fortschreitende Peritonitis bei Epityphlitis und ihre chirurgische Behandlung.

Von

Dr. H. v. Burckhardt in Stuttgart.

E. Sonnenburg hat kürzlich in der Deutschen med. Wochenschrift (Nr. 15 des laufenden Jahrgangs) seine Ansichten über die „diffuse Peritonitis bei Appendicitis" auseinandergesetzt. Wer die 4. Auflage seiner im vorigen Sommer erschienenen Monographie über „Pathologie und Therapie der Perityphlitis" durchgesehen hat, wird in seiner neuen Veröffentlichung Neues nicht finden; lange Abschnitte werden zudem wörtlich wiederholt. Ich habe denselben Gegenstand in dieser Zeitschrift, zu deren Herausgebern auch Sonnenburg gehört, im Aprilheft des vorigen Jahres und dann wieder zu Anfang dieses Jahres im Württemb. med. Correspondenzbl. (Nr. 3 u. 5) behandelt und sehe nun zu meinem Leidwesen, dass ich mit meinen Veröffentlichungen kein Glück gehabt habe. Denn Sonnenburg hat sie entweder nicht gelesen oder sie einer Berücksichtigung nicht für werth gehalten. In dem einen wie in dem andern Fall fühlte ich das Bedürfniss, ein drittes Mal auf denselben Gegenstand zurückzukommen. Leider bin ich genöthigt, wie Sonnenburg, mich häufiger Wiederholungen von schon früher Gesagtem schuldig zu machen.

Ich habe mich in meinen beiden oben angeführten Veröffentlichungen gegen die bei uns allgemein übliche Anwendung der Bezeichnung „diffuse" oder „allgemeine" Peritonitis gewendet. Beide Bezeichnungen werden von den meisten Autoren als synonyme Ausdrücke gebraucht, wenn auch neuerdings der Bezeichnung „diffuse" Peritonitis der Vorzug gegeben wird, und zwar, wie ich vermuthe, deshalb, weil sie nicht gar so sehr der sprachlichen Bedeutung des Worts ins Gesicht schlägt, wie die von „allgemeiner" Peritonitis; man giebt allmählich bewusst oder halb bewusst zu, dass diese Bezeichnung auf eine ganze Reihe von Krankheitszuständen oder Krankheits-

Digitized by Google

stadien gar nicht passt, für welche sie bisher gebraucht worden ist. In der erwähnten Monographie Sonnenburg's vom vorigen Sommer lautet die Ueberschrift in dem Abschnitt, in dem die hier in erster Linie in Betracht kommenden Fälle zusammengestellt sind, „Allgemeine jauchig-eitrige Peritonitis" (s. S. 388 u. 398), und doch kann es sich z. B. bei den auf S. 399 aufgeführten Fällen sicher nicht um allgemeine, d. h. den ganzen Bauchraum einnehmende Peritonitiden handeln. In seiner diesjährigen Veröffentlichung gebraucht auch Sonnenburg meist die Bezeichnung „diffuse" Peritonitis; aber ganz aufgegeben hat er die „allgemeine" Peritonitis als Synonymum der diffusen Peritonitis nicht. So schreibt er z. B.: „Sind wir im Stande, die beginnende allgemeine Peritonitis zu diagnosticiren, und wenn die Annahme einer diffusen Peritonitis gemacht ist, sind wir im Stande, die Art und Ausdehnung der vorliegenden Bauchfellentzündung zu erkennen?" Das soll doch wohl heissen: Sind wir im Stande die Peritonitis zu diagnosticiren, ehe sie allgemein geworden ist, und sind wir im Stande, die Art und Ausdehnung einer fortschreitenden (nicht diffusen!) Peritonitis zu erkennen, die als solche diagnosticirt ist? An einer andern Stelle (S. 227) ist zu lesen: „Die „totale" Peritonitis (warum nicht allgemeine?!) braucht sich demnach mit der „diffusen" nicht zu decken, für praktische Zwecke genügt es vollkommen, die Fälle wie oben als diffuse zu bezeichnen." Wenn die „totale" Peritonitis sich nicht mit der „diffusen" zu decken braucht, so wird sich wohl auch die „allgemeine" nicht immer mit der „diffusen" decken. Ich sehe aber an diesen sprachlichen Sprüngen mit Vergnügen, dass Sonnenburg auf dem besten Wege ist, sich mir anzuschliessen. Was nun die Bezeichnung „diffuse" Peritonitis betrifft, so ist sie zweifellos etwas weniger verfänglich; ins deutsche übersetzt heisst diffus weit ausgedehnt, weit verbreitet. Aber giebt es nicht auch weit verbreitete Peritonitiden, die nicht diffus sind in dem bisherigen Sinn des Wortes? Der „diffusen" Peritonitis gegenüber steht die circumscripte, begrenzte Peritonitis, und auch eine begrenzte Peritonitis kann weit ausgedehnt sein. Es ist selbstverständlich, dass jeder „diffusen" Entzündung einer serösen Membran von der enormen Flächenausdehnung des Bauchfells — man hat bekanntlich berechnet, dass die Oberfläche aller vom Peritoneum bekleideten Organe und Wandungen beinahe so gross ist, wie die Oberfläche des ganzen Menschen — ein Stadium vorhergehen muss, auf welches das Wort „diffus" — von „allgemein" gar nicht zu reden — nach seiner sprachlichen Bedeutung nicht passt. Die Entzündung schreitet auf dem Bauchfell so lange fort, bis entweder der Tod oder ein chirurgischer

Digitized by Google

Eingriff oder spontane Heilungsvorgänge dem Fortschreiten ein Ziel setzen, oder aber, bis die ganze Bauchhöhle ergriffen ist und die Entzündung eine allgemeine im wirklichen Sinn des Wortes geworden ist. Bei der grösseren Mehrzahl der an fortschreitender Peritonitis Verstorbenen wird in der That bei der Section eine allgemeine Peritonitis im eigentlichen Sinn des Wortes gefunden; aber ich habe schon in meiner ersten Veröffentlichung darauf hingewiesen, dass auch die Fälle durchaus nicht selten sind, in denen auch bei der Section von an „diffuser" Peritonitis Verstorbenen noch grössere Abschnitte der Bauchhöhle, am häufigsten die Hypochondrien, keinerlei krankhafte Veränderungen aufweisen, bei denen also der Tod eingetreten ist, ehe sich die Entzündung über die ganze Bauchhöhle verbreitet hat, ehe sie allgemein geworden ist. Und unsere durch einen operativen Eingriff zum Stehen gekommenen Fälle sind in ihrer überwiegenden Mehrzahl solche, bei denen zur Zeit der Operation von einer allgemeinen Entzündung noch keine Rede ist. Man lese die Operationsbeschreibungen dieser Fälle durch, und man wird finden, das es zunächst gar nicht möglich war, von dem oder den gemachten Schnitten aus alle Bezirke der Bauchhöhle zu Gesicht zu bekommen. Sonnenburg z. B. macht bei seinen Operationen bei „allgemeiner" Peritonitis, wie er in seinen beiden Veröffentlichungen ausdrücklich erwähnt, nur seinen einen rechtsseitigen „Flankenschnitt", hält sich nicht einmal mit Suchen nach dem Processus vermiformis auf, tamponirt dann die Bauchöffnung, und doch sind alle diese Fälle unter der Rubrik „allgemeine" Peritonitis aufgeführt. Ich bemerke hier nur nebenbei, dass man eine ganze Anzahl der in seinen Tabellen (S. 383—402) aufgeführten und zur Heilung gekommenen Fälle nach dem dort angeführten kurzen Operationsbefund eher als spontan zum Stehen gekommene Fälle von fortschreitender Peritonitis auffassen kann, denn als Fälle von fortschreitender oder gar allgemeiner Peritonitis. Ich habe schon früher daran erinnert, dass Körte in einer seiner letzten Publicationen über diesen Gegenstand darauf aufmerksam gemacht hat, dass Fälle von localisirter Entzündung vorkommen, welche unter dem Bilde allgemeiner Peritonitis beginnen. Nach meiner Auffassung handelt es sich hierbei um Fälle von fortschreitender Peritonitis mit frühzeitiger Begrenzung. Diese Fälle sind viel häufiger, als gewöhnlich angenommen wird. Ich komme darauf nachher noch zurück. Es ist eben für schwere Fälle von fortschreitender Peritonitis charakteristisch, dass sie schon zu Beginn klinisch schwere Allgemeinerscheinungen darbieten, wie wir sie häufiger bei weniger virulenten Fällen in den späteren Stadien, wo die Entzündung schon allgemein geworden ist, zu sehen gewohnt

Digitized by Google

sind. Der fortschreitende Charakter der „allgemeinen“ oder „diffusen“ Peritonitis in ihren frühen Stadien springt auch pathologisch-anatomisch in sehr auffälliger Weise gerade bei denjenigen Formen in die Augen, die sich im Anschluss an eine Perforation des nicht mit seiner Umgebung verlötheten Proc. vermiformis entwickeln. Begnügt man sich bei der operativen Behandlung dieser Fälle nicht mit einem einzigen Schnitt in der Ileocöcalgegend, sondern verfährt man, wie ich es angegeben habe, typisch in der Weise, dass man zuerst in der rechten, dann in der linken Inguinalgegend und wenn nöthig, auch in den beiden Iliacalgegenden die Bauchhöhle eröffnet, so findet man die relativ stärksten Veränderungen im Bereich des Infectionsherdes, mehr oder weniger ausgedehnte fibrinöse oder fibrinös-eitrige Auflagerungen auf der Serosa, Injection derselben, mehr oder weniger reichliches, flüssiges, freies Exsudat. Je mehr man sich von dem Proc. vermiformis entfernt, um so mehr nehmen die groben Veränderungen ab; auch der Charakter des Exsudats ist in den frischen Fällen in den entfernten Bezirken gewöhnlich anders, als in der Nachbarschaft des Processus; während es z. B. hier und im kleinen Becken jauchig-eitrig, reichlich und dickflüssig sein kann, ist es schon in der linken Darmbeingrube spärlicher, auch dünnflüssiger, weniger stinkend, heller, und in den oberen Partien der Bauchhöhle kann es entweder ganz fehlen, oder es hat mehr den Charakter eines getrübten Serums. Man kann gewöhnlich — auch wieder nur bei Fällen in einem frühen Stadium — aus der allmählichen Abnahme der groben Veränderungen den Weg erkennen, den die Peritonitis genommen hat, der durch die Lage des Wurmfortsatzes und seiner Perforationsstelle und durch etwaige ältere Verwachsungen in seiner Umgebung bestimmt wird.

Aus dem Gesagten geht hervor, dass das wesentliche Kennzeichen der „diffusen“ Peritonitis im Gegensatz zur begrenzten, umschriebenen nicht die in einem gegebenen Augenblick relativ grosse räumliche Ausdehnung der Entzündung ist, sondern ihr Nichtbegrenztsein, ihr Fortschreiten, und da die bisher üblichen Bezeichnungen sprachlich unrichtig, nicht nur missverständlich sind, sondern thatsächlich zu vielfachen Missverständnissen geführt haben, bin ich dafür eingetreten, die Bezeichnung „allgemeine“ und „diffuse“ Peritonitis fallen zu lassen und dafür fortschreitende zu gebrauchen. Die Bezeichnung progrediente fibrinös-eitrige Peritonitis von v. Mikulicz für eine bestimmte Form von Peritonitis ist ja vielfach acceptirt. Von dieser Form zur „diffusen“ acuten serös-fibrinösen und eitrigen kommen alle möglichen Uebergangsformen vor. Beispiele hierfür sind unten angeführt. Weshalb sollen wir nicht ebenso gut von einer

Digitized by Google

fortschreitenden serös-eitrigen, eitrigen, jauchigen Peritonitis sprechen? Bei der progredient fibrinös-eitrigen Peritonitis ist der ganze Verlauf weniger acut, der Process schreitet gewöhnlich „etappenweise" vor. Aber auch bei den anderen Formen überfällt die Infection nicht das ganze Peritoneum mit einem Schlag, sondern sie breitet sich, wenn auch meist schneller, doch successive über die verschiedenen Bezirke der Bauchhöhle aus. Dies gilt selbst für jene malignen und rapid verlaufenden Fälle, bei denen klinisch die örtlicher entzündlichen Erscheinungen gegenüber den Intoxicationserscheinungen zurücktreten, und bei denen wir bei frühzeitigen Operationen, sowie bei Sectionen kein oder nur sehr spärliches flüssiges Exsudat, Meteorismus der Darmschlingen, ganz wenig fibrinös-eitriges Exsudat in der Umgebung der Infectionsstelle vorfinden, in kleinerer oder grösserer Entfernung davon nur Injection und Trübung der Serosa, während in den entfernten Bezirken selbst die Injection und der Meteorismus vollständig fehlen können. Mir würde für diese Fälle die Bezeichnung der fortschreitenden trockenen septischen Peritonitis am meisten zusagen. Wenn man bisher auf den fortschreitenden Charakter aller dieser verschiedenen Formen von Peritonitis wenig Gewicht gelegt hat, so kam dies meines Erachtens in erster Linie daher, dass man bei den Frühoperationen der schweren Fälle aus den schweren Allgemeinerscheinungen auf eine schon über die ganze Bauchhöhle verbreitete Entzündung schliessen zu müssen geglaubt und doch nur einen relativ kleinen Bezirk der Bauchhöhle direct zu Gesicht bekommen hat. Ich gebe mich der Hoffnung hin, dass das Hervorheben dieser allen Fällen von acuter Peritonitis gemeinsamen Eigenschaft des Fortschreitens des krankhaften Processes dazu beitragen werde, dass viel allgemeiner, als es bisher der Fall war, auf den Zeitpunkt des Beginns des fortschreitenden Processes im Gegensatz zum Beginn der primären Erkrankung geachtet wird. Lässt man die Bezeichnung der „diffusen" Peritonitis fallen, so kann die Bezeichnung „allgemeine" Peritonitis erst recht zu ihrem Rechte kommen. Die allgemeine Peritonitis, d. h. die über die ganze Bauchhöhle vorgeschrittene Entzündung wäre dann ein pathologisch-anatomisch wohl charakterisirter Begriff; sie würde einen Krankheitszustand bezeichnen, der, wenn er diagnosticirbar ist, vielleicht die Frage des operativen Eingreifens entscheiden würde. Ist die Peritonitis allgemein geworden, so ist nach meiner Ansicht wenigstens eine typische Operation, wie ich sie für die fortschreitende, noch nicht allgemein gewordene Peritonitis angegeben habe, aussichtslos und vielleicht eher schädlich, und es könnte sich dann allenfalls nur um Ausschaltung des Infectionsherdes und um Ent-

Digitized by Google

fernung grösserer Flüssigkeitsansammlungen, wenn solche nachweisbar sind, handeln. Aus dem klinischen Krankheitsbild allein sind wir häufig gar nicht im Stande einen sicheren Schluss auf die Ausdehnung der peritonealen Erkrankung zu machen. Ich habe in meiner letzten Arbeit darauf hingewiesen, dass Fälle von fortschreitender Peritonitis, bei denen die bekannten Schulsymptome der „diffusen" Peritonitis rasch schon in den ersten 12—18 Stunden zur Entwicklung gekommen sind, so dass wir auf eine relativ grosse Virulenz des septischen Processes zu schliessen berechtigt sind, viel grössere Aussicht haben, durch einen operativen Eingriff geheilt zu werden, als Fälle mit denselben schweren Erscheinungen, bei denen sich diese erst mehrere Tage nach Beginn der fortschreitenden Entzündung entwickelt haben, und wo wir eine relativ milde Form von Infection annehmen müssen. In den letzten Fällen ist die relativ milde Entzündung nicht allein nach der Fläche hin viel weiter vorgeschritten, wahrscheinlich schon eine allgemeine geworden, sondern sie ist auch nach der Tiefe hin in der Serosa und den anliegenden Geweben weiter vorgedrungen, als in den ersteren, wo bei hoher Virulenz der Entzündung der locale entzündliche Process noch relativ wenig ausgebreitet ist.

Der Begriff der fortschreitenden Peritonitis, wie ich ihn verstehe, deckt sich nach dem Gesagten natürlich nicht mit dem der diffusen Peritonitis in dem bisher gebrauchten Sinn. Die Art und Weise des Fortschreitens der Entzündung in dem Peritonealsack, die sich bekanntlich sehr wesentlich von dem Weiterschreiten einer phlegmonösen Entzündung in dem Zellgewebe unterscheidet, bringt es mit sich, dass sich zu einer gegebenen Zeit Infectionsmaterial schon über die ganze Bauchhöhle verbreitet haben kann, ohne dass der inficirte Bezirk schon sichtbare Zeichen von Entzündung darbietet, und es muss somit auch eine Gruppe von Fällen geben, wo praktisch die Grenze zwischen allgemeiner und fortschreitender Peritonitis keine scharfe ist. Die Fälle, bei denen die Entzündungserscheinungen in den von dem Infectionsherd entfernten Bezirken makroscopisch nur angedeutet sind, wird man schon aus praktischen Gründen noch den Fällen von fortschreitender Entzündung zurechnen dürfen. Auf der andern Seite aber gehören zur fortschreitenden Peritonitis eine ganze Reihe von Fällen, die man früher nicht dazu gerechnet hat, obwohl der klinische Symptomencomplex bei einem Theil derselben der gleiche war, wie bei der „diffusen". Von letzteren war schon oben die Rede; es sind dies die Fälle von fortschreitender Entzündung mit frühzeitiger Begrenzung. Dahin gehören aber nicht nur die klinisch unter ganz schweren Erscheinungen beginnenden Fälle, die, wie Körte sich

Digitized by Google

ausdrückt, unter dem Bild einer allgemeinen Peritonitis beginnen und noch localisirt seien, sondern auch eine gewisse Anzahl der schwereren Formen von Epityphlitis. Die grossen, oft vielfach nach der Blasengegend, nach dem kleinen Becken oder nach dem äusseren Umfang des Coecum hin sich ausbreitenden, mit dem perityphlitischen Jaucheherd mehr oder weniger frei communicirenden Eiteransammlungen, wie man sie gar nicht selten bei Epityphlitisoperationen vorfindet und die gegen die übrige Bauchhöhle vollständig abgeschlossen sind, lassen sich sehr viel ungezwungener durch die Annahme einer frühzeitig zum Stehen gekommenen fortschreitenden Peritonitis, als durch die Annahme einer zur eitrigen Einschmelzung gelangten adhäsiven umschriebenen erklären. „In jenen Fällen, in denen es vorher zu einem abgeschlossenen Empyem im Fortsatz gekommen war, tritt der Eiter unter einer gewissen Spannung in die peritonealen Adhäsionen ein. Diese Anfangs sehr zarten Membranen dehnen sich unter dem Druck des Eiters aus — die Abscesshöhle ist gebildet. Sie vergrössert sich, indem der entzündliche Reiz in der Aussenfläche der Pseudomembranen weitere Verwachsungen erzeugt und die Innenfläche der eitrigen Einschmelzung anheimfällt. Die schnelle Ausbreitung der Eiterung kann auch dadurch zustande kommen, dass durch die Perforation ein bereits vorhandenes entzündliches Exsudat inficirt wird.“ So denkt sich Sonnenburg die Entstehung dieser Abscesse (l. c. S. 171). Ich bin weit entfernt, die erstere dieser zwei Entstehungsarten der perityphlitischen Abscesse überhaupt leugnen zu wollen, möchte sie aber nur für die kleinen und die langsam sich entwickelnden grösseren Abscesse gelten lassen.

Zu Gunsten meiner Auffassung sprechen auch die Fälle von schwerer Epityphlitis, bei denen ein abgeschlossener intraperitonealer perityphlitischer Abscess eröffnet worden ist und wo es früher oder später entfernt von diesem, im subphrenischen Raum oder an einer andern beliebigen Stelle der Bauchhöhle zu einer intraperitonealen Abscessbildung gekommen ist. Die Entstehung solcher Abscesse lässt sich ungezwungen nur damit erklären, dass von der anfänglich nicht begrenzten Peritonitis im Bereich des Proc. vermiformis Infectionsmaterial unbehindert durch Adhäsionen, verschleppt und so später die Bildung eines entfernt gelegenen Jaucheherds veranlasst worden ist.

Auch der überraschend günstige Einfluss, den wir bei Einleitung der Opiumtherapie in Epityphlitisfällen mit anfänglich bedrohlichem Verlauf nicht selten beobachten, wäre schwer erklärlich, wenn hier

Digitized by Google

der pathologisch-anatomische Vorgang sich in der von Sonnenburg beschriebenen Weise abspielte. Bei der acuten Epityphlitis sind diese Fälle von fortschreitender Peritonitis mit frühzeitiger spontaner Begrenzung desshalb häufiger als bei den von anderen Organen ausgehenden perforativen Entzündungen, weil, wie ich schon früher hervorgehoben habe, der kleine Wurmfortsatz häufig nur geringe Mengen von Infectionsmaterial in die freie Bauchhöhle austreten lässt und die Bedingungen der Weiterverbreitung desselben am unteren Ende der Fossa iliaca viel ungünstiger sind als von einem höher oben in der Bauchhöhle gelegenen Organ, wie z. B. dem Magen.

Es fallen aber unter den Begriff der fortschreitenden Peritonitis auch alle diejenigen Fälle von sog. Perforationsperitonitis, die kurze Zeit nach erfolgter Perforation operirt worden sind, Fälle, bei welchen die räumliche Ausdehnung der Entzündung zur Zeit der Operation noch relativ klein war. Manche Lehrbücher handeln in besonderen Kapiteln die Perforationsperitonitis und die „diffuse", „allgemeine" Peritonitis ab. Ich habe schon oben gezeigt, dass viele Fälle von scheinbar allgemeiner Peritonitis nichts anderes sind als Fälle von fortschreitender Peritonitis, bei denen letztere noch auf einen Theil der Bauchhöhle beschränkt ist, die aber schwere Allgemeinerscheinungen darbieten, wie wir sie an weit vorgeschrittenen Fällen von allgemeiner Peritonitis im eigentlichen Sinn des Wortes zu sehen gewohnt sind; und gerade die an eine Perforation sich anschliessende Pertonitis liefert die Mehrzahl solcher Krankheitsbilder. Es ist aber meines Erachtens nicht richtig, Krankheitsprocesse, die pathogenetisch zusammengehören und die nur graduelle Unterschiede zeigen, in einem Lehrbuch zu trennen.

Ich komme nun zu einem weiteren Punkt, in dem ich nicht ganz mit Sonnenburg übereinstimme. Dieser sagt zu Anfang seiner letzten Veröffentlichung, dass die diffuse Peritonitis entweder direct im Anschluss an eine Proforation, resp. acute Gangrän des Warzenfortsatzes, der frei in der Bauchhöhle liege, oder aber in Folge Platzens eines primär um den Appendix befindlichen Abscesses entstehe; der letztere Vorgang sei der häufigere. Ich habe in meiner ersten Arbeit bei Besprechuug der Arten des Beginns der fortschreitenden Peritonitis überhaupt auseinandergesetzt, dass sich vom pathologisch-anatomischen Standpunkt aus 4 verschiedene Arten unterscheiden lassen. Drei von diesen kommen auch im Anschluss an eine Epityphlitis vor; zwei sind die eben auch von Sonnenburg angenommenen, die dritte Art, die durch Fortschreiten der septischen Entzündung entlang den Lymphgefässen, durch Fortschreiten per conti-

Digitized by Google

nuitatem, erwähnt er in seiner letzten Veröffentlichung gar nicht. Sie ist wohl seltener, aber entfernt nicht so selten, dass sie bei einer allgemeinen Besprechung mit Stillschweigen übergangen werden darf. Ich finde nun freilich in seiner Monographie vom vorigen Sommer pag. 213, dass er zugibt, dass doch noch in anderer Weise im Anschluss an einen um den perforirten Appendix gelegenen Abscess sich eine diffuse Peritonitis entwickeln könne, nämlich durch Infection eines um den Abscess befindlichen serösen oder serös-fibrinösen Exsudats. „Ein derartiges Exsudat kann, so lange es besteht, von dem Abscess aus inficirt werden und zwar mit oder auch ohne Perforation des Abscesses". Und pag. 230 sagt er, dass auch unter Umständen das ganze Peritoneum durch die intacte Wandung des Wurmfortsatzes bei einer sehr virulenten Entzündung in seinem Innern acut inficirt werden könne, wenn dies auch nur in sehr seltenen Fällen beobachtet werde. Letzteres steht in dem Kapitel „Unregelmässig verlaufende Anfälle bei Appendicitis simplex", in dem Sonnenburg selbst zeigt, dass das stolze Gebäude seines klinischen Krankheitsbildes der Appendicitis simplex auf sehr unsicheren Fundamenten aufgebaut ist. Da Sonnenburg also die Möglichkeit jener dritten Entstehungsart zugibt, so kann ich mir das Verschweigen desselben in einer Abhandlung, die offenbar den Zweck hat, den jetzigen Standpunkt der Peritonitisfrage bei Epityphlitis „in grossen Zügen" der Aerztewelt vorzuführen, nur durch die Annahme erklären, dass er sie für eine Art Curiosum hält. Dieser Ansicht bin ich nicht, wohl aber halte ich für ein solches Curiosum die Entstehung einer Peritonitis durch Infection eines um den Abscess befindlichen serösen oder serös-fibrinösen Exsudats, eine Entstehungsweise, die nicht nur ich, sondern, wie ich weiss, auch viele andere erfahrene Chirurgen nicht gesehen haben. Ein Beweis für eine solche Entstehungsweise wäre auch in einem speciellen Fall sehr schwer zu erbringen.

Wenn ich nun den Operationsbefund und den klinischen Verlauf bei den 17 Fällen von fortschreitender Peritonitis nach Epityphlitis, die ich in meinen beiden Veröffentlichungen etwas ausführlicher mitgetheilt habe, analysire, so komme ich bezüglich des Zustandekommens und der Entwickelung der fortschreitenden Entzündung, welche zu dem operativen Eingreifen Veranlassung gegeben hat, zu Ergebnissen, die in mancher Beziehung von dem bisher Angenommenen abweichen. Ich habe mir in allen Fällen Mühe gegeben, durch eigene Beobachtung oder genaue Aufnahme der Krankheitsgeschichte den Zeitpunkt des Einsetzens der fortschreitenden Entzündung möglichst genau zu bestimmen und unter Berücksichtigung einerseits der anatomischen

Digitized by Google

Befunde bei der Operation, resp. Section, und andererseits des klinischen Verlaufs die Dauer des fortschreitenden Processes bis zur Operation und die Art seines Zustandekommens festzustellen. In der nachfolgenden Tabelle sind diese Punkte neben einigen anderen, für die ganze

1 Nummer	2 Krankheitsdauer bis zum Einsetzen der fortschreitenden Peritonitis	3 Dauer der Peritonitis bis zur Operation	4 Ausdehnung der Entzündung zur Zeit der Operation	5 Art der Peritonitis
1 siehe diese Zeitschrift Bd. LV, S. 359.	48 Stunden.	7 Stunden.	Raum zwischen Colon ascendens und seitlicher Bauchwand; rechtes Hypochondr., rechtss. Oberbauchgegend.	Jauchig-eitrig.
2 l. c. S. 363.	24 Stunden.	18 Stunden.	Bauchraum unterhalb d. Col. transvers. sammt Beckentheil.	Jauchig-eitrig.
3 l. c. S. 364.	3½ Tage, siehe jedoch Kol. 6.	36 Stunden.	Bauchraum unterhalb d. Col. transvers. sammt Beckentheil.	Zuerst fortschreitende fibrinös-eitrige Form, dann serös-eitrige.
4 l. c. S. 366.	24 Tage.	18 Stunden.	Linke Bauchhälfte sammt l. Hypochondr. (Rechte Fossa iliaca, Raum zwischen Col. ascendens u. Bauchwand, Sitz einer früher zur Begrenzung gekommenen, operirten Entzündung.)	Serös-eitrig.
5 l. c. S. 369.	0	20 Stunden.	Der ganze Bauchraum mit Ausnahme des linken Hypochondr.	Jauchig-eitrig.
6 l. c. S. 372.	5 Tage.	2 Stunden.	Raum zwischen Col. asc. und Bauchwand; rechtes Hypochondr., rechte Bauchhälfte.	Jauchig-eitrig.
7 l. c. S. 374.	3 Tage.	2½ Stunden.	Unterbauchgegend sammt Becken.	Serös-jauchig.

Digitized by Google

Beurtheilung der Fälle, wichtigen Daten, wie die Art der Peritonitis den Befund am Proc. vermiformis u. s. w. übersichtlich zusammengestellt.

In Kolonne 1 ist auf den Ort verwiesen, an dem die ausführlichere Mittheilung der Krankengeschichte des Falls sich findet.

6	7	8	9	10
rt des Zustandekommens	Proc. vermiformis	Temperatur, Puls, Meteorismus, Habitus zur Zeit der Operation	Etwaige Nachoperationen	Ausgang
Durchbruch eines Jaucheerds am äusseren Umfang s Coecum in den Raum ischen Col. asc. u. Bauchand.	Erst später entfernt.	Temp. 39,7°. P. 120. Geringe Auftreibung des Leibes mit Hochstand des Zwerchfells. Kein Habitus abdominalis.	Eröffnung eines subphrenischen Abscesses nach 19 Tagen. Resection des an der Spitze perforirten Proc. vermif. 7 Monate später.	Heilung.
Durchbruch eines Beckenscesses, welcher den Proc. rm. enthält.	Proc. v. perforirt; wird resecirt.	Temp. 38,5°. P. 100. Starker Meteorismus, ausgesprochener Habitus abdominalis.	—	Heilung.
Zuerst langsam fortschreinde fibrinös-eitrige Perinitis der Ileocöcal- und Blasengegend und des eckens; dann plötzlicher ebergang der Entzündung f die linke Unterbauchgegend.	Spitze des Proc. gangränös; wird resecirt.	T. 38,6°. P. 120—130. Starker Meteorismus, ausgesprochener Habitus abdominalis.	Incision der Narbe der Ileocöcalgegend nach 6 Wochen zur Eröffnung eines neugebildeten Abscesses um den Processusstumpf.	Heilung.
Durchbruch eines intraritonealen Jaucheherdes r Unterbauchgegend in e freie Bauchhöhle.	Proc. verm. nicht gefunden.	Temp. 37,9°. P. 108. Mässiger Meteorism., Habitus abdominalis.	—	Heilung.
Durchbruch am Proc. rm. in die freie Bauchhle.	Proc. verm. perforirt; wird resecirt.	Temp. 39,9°. P. 130. Kein Meteorismus, ausgesprochener Habitus abdominalis.	Eröffnung eines subphrenischen Abscesses u. eines Abscesses in der rechten Oberbauchgegend nach 23, resp. 39 Tagen.	Heilung.
rchbruch eines Abscesses n äusseren Umfang des ecum in den Raum zwihen Col. asc. u. Bauchnd.	Spitze des Proc. gangränös; wird resecirt.	Temp 38,5°. Sehr frequenter Puls. Geringer Meteorismus, verfallene Gesichtszüge.	—	Heilung.
Fibrinös-eitrige Entzünng der Ileocöcalgegend d des Beckens; plötzlicher ebergang der Entzündung f die Unterbauchgegend.	Proc. verm. mehrfach perforirt; wird resecirt.	Temp. 39,1°. P. 120. Mässiger Meteor., verfallene Gesichtszüge.	—	Heilung.

Digitized by Google

1 Nummer	2 Krankheitsdauer bis zum Einsetzen der fortschreitenden Peritonitis	3 Dauer der Peritonitis bis zur Operation	4 Ausdehnung der Entzündung zur Zeit der Operation	5 Art der Peritonitis
8 l. c. S. 375.	7½ Tage.	36 Stunden.	Bauchraum unterhalb d. Col. transvers. sammt Becken; rechte Bauchseite sammt rechten Hypochondr.	Jauchig-eitrig.
9 siehe Württ. Correspondenzblatt Nr. 3. Fall 1.	36 St., s. Kol. 6.	ca. 32 Stunden.	Becken, Bauchraum unterhalb d. Col. transv., linkes Hypochondr.	Jauchig-eitrig.
10 l. c. Fall 2.	ca. 3 Tage, s. Kol. 6.	ca. 30 Stunden.	Becken, Bauchraum unterhalb d. Col. transv., linkes Hypochondr., weniger rechtes Hypoch.	Jauchig-eitrig.
11 l. c. Fall 3.	24 Stunden. (Process auf den Proc. v. beschränkt.)	30 Stunden.	Ganze Bauchhöhle.	Jauchig-eitrig.
12 l. c. Fall 4.	0	40—50 Stdn.	Ganze Bauchhöhle.	Theils fibrinös-eitr theils jauchig-eitr
13 l. c. Fall 5.	0	11 Stunden.	Fast die ganze Bauchhöhle.	Jauchig-eitrig
14 l. c. Fall 6.	0	19 Stunden.	Bauchraum unterhalb des Col. transvers., beide Lendengegenden.	Serös-eitrig
15 l. c. Fall 7.	0	2½ Tage.	Der ganze Bauchraum mit Ausnahme des linken Hypochondr.	Progrediente fib eitrige Form au rechten Bauchse chig-eitrige auf d.

Digitized by Google

6 Art des Zustandekommens	7 Proc. vermiformis	8 Temperatur, Puls, Meteorismus, Habitus zur Zeit der Operation	9 Etwaige Nachoperationen	10 Ausgang
Durchbruch eines Jauchelerdes am untern Umfang des Coecums und Beckens in die freie Bauchhöhle.	Proc. verm. perforirt; wird resecirt.	Temp. 38,9°. P. 120. Die Kranke benommen, Gesichtszüge etwas verfallen. Leib flach, gespannt.	Incision eines intraperitonealen Abscesses unter d. rechten Rippenbogen nach 7 Tagen; später Eröffnung eines subphrenischen Abscesses nach Rippenresection.	Heilung.
Durchbruch in die Beckenhöhle; zuerst Beckenperitonitis, dann Uebergang auf die übrige Bauchhöhle per continuitatem.	Proc. verm. perforirt; wird resecirt.	Temp. 38,6°. P. 120. Geringer Meteorismus; sehr verdächtiger Habitus.	—	Heilung.
Durchbruch in die Beckenhöhle; zuerst Beckenperitonitis, dann Weiterschreiten auf die übrige Bauchhöhle.	Proc. verm. perforirt; wird resecirt.	Temp. 39,1°. P. 110. Beginnender Meteorismus, sehr verdächtiger Habitus.	—	Heilung.
Durchbruch in die freie Bauchhöhle.	Ringförm. Gangrän des Proc.	Temp. 39,6°. P. 122. Kein Meteorismus, Gespannte Bauchdecken. Ausgesprochener Habitus abd.	—	†
Durchbruch in die freie Bauchhöhle.	Proc. verm. perforirt; wird resecirt.	Temp. 38,3°. P. 132, sehr klein. Starker Meteorismus, Singultus, Habitus abdominalis.	—	†
Durchbruch in die freie Bauchhöhle.	Proc. verm. perforirt; wird resecirt.	Temp. 40,5°. P. 126. Leib kaum aufgetrieben, stark gespannt. Verfallene Gesichtszüge.	—	Heilung.
Durchbruch in die freie Bauchhöhle.	Proc. verm. perforirt; wird resecirt.	Temp. 38,3°. P. 112. Leib kaum aufgetrieben bei Hochstand des Zwerchfells. Kein beängstigender Gesichtsausdruck.	—	Heilung.
Durchbruch in die freie Bauchhöhle.	Proc. verm. perforirt; wird resecirt.	Temp. 40,6°. P. 130. Erhitztes Gesicht ohne abdominellen Habitus.	—	†

Digitized by Google

1 Nummer	2 Krankheitsdauer bis zum Einsetzen der fortschreitenden Peritonitis	3 Dauer der Peritonitis bis zur Operation	4 Ausdehnung der Entzündung zur Zeit der Operation.	5 Art der Peritoniti
16 l. c. Fall 8.	ca. 21 Stunden.	28 Stunden.	Ganze Bauchhöhle mit Ausnahme des linken Hypochondr.	Progrediente fibrin eitrige Peritonitis Ileocöcalgegend d Beckens und Raum schen Col. asc. u. Ba wand; jauchig-eitrige übrigen Bauchraun
17 l. c. Fall 9.	4 Tage, siehe Kol. 6.	18—20 Stdn.	Ganze Bauchhöhle (im linken Hypochondr. nur dünnflüssiges Secret), keine Veränderung an der Serosa.	Eitrige Beckenperi nitis, theilweise kapselt; im Uebr jauchig-eitrige Fo

Unter den 17 Fällen sind 6 (No. 5, 11, 12, 13, 14 und 15), bei denen der Befund der Operation und der Krankheitsverlauf darüber keinen Zweifel lassen, dass die fortschreitende Peritonitis sich unmittelbar an die Entzündung des Wurmfortsatzes angeschlossen und der Einbruch von Infectionsmaterial direct in die freie Bauchhöhle stattgefunden hat. In allen diesen Fällen war der Beginn der Peritonitis klinisch durch plötzlich auftretende heftigste Schmerzen, einige Male begleitet von einem Schüttelfrost, gekennzeichnet, und der pathologisch anatomische Befund zeigte den Mangel jeglicher adhäsiver Entzündung sowohl im Bereich der Einbruchsstelle, als in der übrigen Bauchhöhle. Gerade diese Fälle sind es, welche auch pathologisch anatomisch, wie ich schon oben erwähnt habe, den fortschreitenden Charakter der Entzündung am auffallendsten zum Ausdruck bringen, in dem die pathologisch-anatomischen Veränderungen in der Bauchhöhle an Intensität mit der Entfernung von dem Infectionsherd abnehmen. Je älter die Fälle, umsomehr verwischen sich die Unterschiede. Die Abnahme der Intensität der Entzündung zeigt sich auch in dem Verhalten des Exsudats; während es in allen Fällen in den dem Infectionsherd benachbarten Bezirken stinkend, mehr oder weniger ausgesprochen eitrig war, wo es in den entfernteren Bezirken dünnflüssiger, geruchlos, dem rein serösen Secret ähnlicher. Rein seröses Secret in nennenswerther Menge, wie es bei der sog. chronischen Peritonitis vorkommen soll, habe ich bei Epityphlitis bis jetzt nicht gesehen. In meinen Fällen in denen dünnflüssiges peritonales Secret bakteriologisch untersucht worden ist, sind immer Bakterien, gewöhnlich des bact. coli, einmal auf Streptokokken gefunden worden.

Digitized by Google

6 Art des Zustandekommens	7 Proc. vermiformis	8 Temperatur, Puls, Meteorismus, Habitus zur Zeit der Operation	9 Etwaige Nachoperationen	10 Ausgang
Perforation eines perityphlitischen Abscesses in die freie Bauchhöhle mit sich anschliessender fibrinös-eitriger Peritonitis, welche in die jauchig-eitrige Form überging.	Proc. verm. perforirt; wird resecirt.	Temp. 38,8°. P. 110, klein. Meteorismus ziemlich stark; ausgesprochener Habitus abdominalis.	—	Heilung.
Perforation in die Beckenhöhle; eitrige Peritonitis der Beckenhöhle u. der Fossa iliaca d.; dann Uebergang auf die übrige Bauchhöhle,	Proc. verm. perforirt; wird resecirt.	Temp. 38,8°. P. 100. Starker Meteorismus. Verfallene Gesichtszüge.	—	Heilung.

In allen diesen Fällen liess sich das „Alter" der fortschreitenden Peritonitis genau feststellen, d. h. die Zeit, welche vom Beginn des fortschreitenden Processes an bis zur Zeit der Operation verflossen war. Sie betrug 11, 19, 20, 30, 40—50 Stunden und in einem Fall 2½ Tage. Die Fälle, in denen die Peritonitis weniger als 30 Stunden bestanden hatte, sind mit dem Leben davon gekommen, die anderen 3 gestorben.

In 4 weiteren Fällen (No. 1, 2, 6 und 8) lagen die Verhältnisse so, dass das Einsetzen des fortschreitenden Processes auch wieder durch plötzlich auftretende heftige Schmerzen oder auffallende Steigerung schon bestehender Schmerzen und Ausbreitung derselben über einen grösseren Unterleibsbezirk nicht zu übersehen war; aber in diesen Fällen erfolgte der Einbruch von Infectionsmaterial in die freie Bauchhöhle nicht direct vom Proc. vermif., sondern von einem um den Processus gelegenen Abscess aus. Der Abscess hatte seinen Sitz einmal am unteren Umfang, 2 mal am äusseren Umfang des Coecum, einmal in der Beckenhöhle. Sämmtliche Abscesse sind von einem grossen rechtsseitigen Inguinalschnitt aus eröffnet worden. Es konnte direct nachgewiesen werden, dass alle durch eine grössere oder kleinere Oeffnung mit der Bauchhöhle communicirten. In keinem Fall aber hatte sich der von der übrigen Peritonealhöhle abgeschlossen gewesene Abscess vollständig entleert, sondern er enthielt noch eine grössere Menge jauchigen Eiters. Es ist deshalb von Wichtigkeit, wenn irgend möglich in solchen Fällen vor der breiten Eröffnung der Bauchhöhle den primären Abscess freizulegen und zu entleeren, um weiteres Eindringen von Jauche zu verhüten. Ich bemerke hier

Digitized by Google

beiläufig, dass dies in allen Fällen möglich ist, in denen der Abscess überhaupt einer Stelle der Bauchwand anliegt; bin ich darüber nach Durchtrennung der Bauchdecken bis zum Peritoneum im Zweifel, so eröffne ich das Peritoneum in der Tiefe des Bauchdeckenschnittes und kann nun, wenn ich nicht zufällig in den Bereich des primären Jaucheherds gelangt bin, sondern in die freie Bauchhöhle, aus dem Sitz der Adhäsionen leicht auch den Sitz des Jaucheherds bestimmen und die Stelle, an der er der Bauchwand anliegt, freilegen und direct einschneiden. Die Peritonealöffnung wird vorher provisorisch tamponirt oder wieder durch die Naht geschlossen.

Ich habe in meiner früheren Arbeit darauf aufmerksam gemacht, dass in diesen Fällen, in denen die Diagnose eines periepityphlitischen septischen Herds feststeht, schon das plötzliche Auftreten heftiger Unterleibsschmerzen oder eine auffallende Steigerung schon bestehender Schmerzen in der Regel allein schon genügt zur Diagnose eines Uebergreifens der Entzündung auf die freie Bauchhöhle und einen sofortigen Eingriff rechtfertigt. Die 4 hieher gehörigen Fälle sind sämmtlich mit dem Leben davongekommen. Die Peritonitis war zur Zeit der Operation 2, 7, 18 und 36 Stunden alt.

Ein sich eng an die zuletzt besprochene Gruppe anschliessender Fall ist No. 4. Hier befand sich der intraperitoneale septische Herd, von dem aus sich die Peritonitis entwickelte, nicht am Wurmfortsatz, sondern entfernt von diesem. 13 Tage vor Einsetzen der Peritonitis war ein ausgedehnter, vielbuchtiger retro- und intraperitonealer Jauchherd in der Ileocöcal- und Blasengegend, 8 Tage zuvor ein grosser Beckenabscess eröffnet worden, und der Patient schien schon auf dem Wege der Reconvalescenz zu sein, als ein heftiger Schmerzanfall die Perforation eines fast symptomlos zurückgebliebenen, intraperitonealen Herds in die Bauchhöhle ankündigte. Die Operation fand 18 Stunden später statt. Der Patient wurde geheilt.

Unter den übrigen Fällen sind wieder 4 (No. 3, 7, 16, 17), die einen gleichartigen Verlaufstypus zeigen, der sich von den eben besprochenen unterscheidet. Bei der Operation liessen sich von dem grossen rechtsseitigen Inguinalschnitt aus eine Reihe von Jaucheherden eröffnen, die unter sich theils nicht, theils nur durch enge Gänge communicirten und ihren Sitz in der Ileocöcalgegend, im Becken und im Bereich der Blasengegend hatten. Bei der Eröffnung der Bauchhöhle in der linken Inguinalgegend fand sich reichliches freies, immer trübes, bald dünner-, bald dickerflüssiges Secret zwischen den nicht miteinander verklebten Darmschlingen; die Serosa der letzteren war hyperämisch, mehr oder weniger glanzlos, zuweilen fibri-

Digitized by Google

nös belegt und deutlich verändert. In den Lendengegenden war derselbe Befund nur mit dem Unterschied, dass die Secretmenge meist spärlicher, das Secret dünnflüssiger war. Immer liess sich von dem linksseitigen Inguinalschnitt aus direct nachweisen, dass einer der oben erwähnten Jaucheherde nicht fest gegen die übrige Bauchhöhle abgeschlossen, sondern nur durch locker verklebte, fibrinös-eitrig belegte Darmschlingen begrenzt war; die nächst diesen Schlingen gelegenen Därme waren gleichfalls, aber weniger stark fibrinös-eitrig belegt und gar nicht verlöthet. Klinisch war bemerkenswerth, dass der Verschlimmerung des Krankheitsbildes, welche die Operation schliesslich veranlasste, ein Zustand vorhergegangen war, wie wir ihn bei schweren Fällen von septischer Periepityphlitis, die aber manchmal noch in Heilung übergehen kann, zu sehen gewohnt sind, und ferner, dass die Verschlimmerung auch wieder durch eine erhebliche Steigerung der Schmerzen eingeleitet wurde. Da schon vorher der Gesammtzustand relativ schlecht und die Patienten nicht schmerzfrei waren, so war die Veränderung des Krankheitsbildes bei dem acuten Uebergreifen der Entzündung auf die bis dahin freigebliebene Bauchhöhle nicht so auffallend wie bei den vorhin besprochenen Gruppen. Ich nehme an, dass auch in diesen Fällen durch das Proforations geschwür des Wurmfortsatzes Infectionsmaterial in die freie Bauchhöhle gelangt ist, aber zunächst nur eine fortschreitende fibrinös-eitrige Peritonitis in dem Mikulicz'schen Sinn mit Bildung von mehrfachen Abscessen veranlasst hat. Diese relativ (!) milde Form ist dann noch nach 21 Stunden, 3 Tagen, 3½ und 4 Tagen in die fortschreitende serös-eitrige Form übergegangen mit dem ihr eigenen rapiden Verlauf. Der Uebergang ist aber nicht durch eine eigentliche Perforation eines Abscesses erfolgt, sondern durch plötzliches Weiterschreiten per continuitatem. In der Tabelle ist in der Kolonne 3 die Zeitdauer angegeben, welche verstrichen war seit dem Einsetzen der letzten Form. Streng genommen fiel aber der Beginn der Peritonitis mit dem Beginn der acuten Erkrankung zusammen. Diese Fälle sind sämmtlich gerettet worden.

Es bleiben noch 2 Fälle übrig, die einen etwas anderen, aber, wie ich glaube, auch nicht selten vorkommenden Verlaufstypus repräsentiren. Auch in diesen Fällen erfolgte die Perforation, ohne dass sich vorher adhäsive Processe um die Perforationsstelle entwickelt hatten. Aber der Wurmfortsatz, resp. seine Perforationsstelle lag im kleinen Becken so, dass die Entzündung in diesem begann und sich zunächst hier ausbreitete. Ich habe schon oben erwähnt, dass die Bedingungen für ein Fortschreiten der Entzündung auf die übrige

Digitized by Google

Bauchhöhle am untern Ende der Fossa iliaca relativ ungünstig sind. In dem am untern Ende der Bauchhöhle befindlichen Beckentheil sind sie noch weniger günstig und infolge davon kann hier eine Abkapselung noch leichter zu Stande kommen. Bleibt diese aber aus, entweder wegen grosser Virulenz oder grosser Menge der Entzündungsprodukte, so dauert es doch länger, bis die Entzündung auf die übrige Bauchhöhle weiterschreitet, als — ceteris paribus — in den oberen Abschnitten der Bauchhöhle, und es besteht daher in diesen Fällen eine Krankheitsphase von 1—2 tägiger und noch längerer Dauer, während welcher die Peritonitis, ohne abgekapselt zu sein, im Wesentlichen im kleinen Becken sich hält. Das Uebergreifen auf die übrige Bauchhöhle erfolgt dann nicht wie bei der Perforation eines Beckenabscesses mit einem Schlag unter Auftreten heftiger Schmerzen mit plötzlicher Veränderung des ganzen Krankheitsbildes, sondern die Steigerung der Schmerzen und die Verschlimmerung der örtlichen und allgemeinen Krankheitserscheinungen, welche selbstverständlich das Uebergreifen der Entzündung auf die übrige Bauchhöhle begleitet, erfolgt mehr oder weniger langsam. Es handelt sich also in diesen Fällen pathologisch-anatomisch um das Weiterschreiten einer Beckenperitonitis auf die Bauchhöhle. In der Tabelle ist in Kolonne 3 den hier angegebenen Zahlen auch dieser Zeitpunkt, soweit er sich aus der Anamnese und den klinischen Erscheinungen ermitteln liess, zn Grunde gelegt. Auch diese Fälle sind geheilt worden.

Sonnenburg leitet in seiner letzten Arbeit die Besprechung der Symptomatologie und Diagnose der diffusen Peritonitis mit den schon oben citirten Worten ein: „Sind wir nun im Stande, die beginnende allgemeine Peritonitis zu diagnosticiren, und wenn die Annahme einer diffusen Peritonitis gemacht ist, sind wir im Stande, die Art und Ausdehnung der vorliegenden Bauchfellentzündung zu erkennen?“ u. s. w. und kommt zu dem Schluss, dass „wir im Allgemeinen nur selten in der Lage sind, den diffusen im Verlauf der Appendicitis auftretenden Peritonitiden gegenüber eine bestimmte anatomische Diagnose und demnach die Prognose zu stellen. Bei der Unsicherheit der Diagnose neigt man leicht zur exspectativen Behandlung, und dennoch geben nur diejenigen Operationen einen guten Erfolg, die möglichst früh ausgeführt werden. Im Allgemeinen decken sich die Indicationen operativer Eingriffe bei beginnender diffuser Peritonitis mit den Indicationen der Operation bei Appendicitis im Anfall überhaupt.“

Ich habe die citirte Fragestellung schon oben bemängelt und bemerkt, dass sie richtiger lauten müsste, ob wir im Stande sind, die fortschreitende Peritonitis in ihrem Beginn zu diagnosticiren, — ehe sie allgemein

Digitized by Google

geworden ist. Die Antwort Sonnenburg's lautet im Allgemeinen sehr pessimistisch. Es kann mich dies nicht in Erstaunen setzen, wenn ich mir die Symptomatologie, die er von der diffusen Peritonitis gleich darauf entwirft, genauer besehe. Ich bin überzeugt, ein wenig erfahrener College, der sich in der Sonnenburg'schen Veröffentlichung Raths erholen wollte, würde nach ihrer Lektüre muthlos das Blatt sinken lassen und sich sagen müssen, dass es einem gewöhnlichen Sterblichen nicht beschieden sein könne, die Diagnose einer fortschreitenden Peritonitis zu machen in einem Stadium, in dem von einem Eingriff überhaupt noch etwas zu hoffen ist. „Der Puls ist ungemein frequent, klein, unterdrückbar, jedoch nicht regelmässig. Charakteristisch ist auch hier das Missverhältnis zwischen Temperatur und Pulsfrequenz. Je septischer die Peritonitis sich gestaltet, um so niedriger ist die Temperatur, meist subnormal. Merkwürdiger Weise habe ich in solchen Fällen manchmal, wenigstens in den ersten 48 Stunden ganz leidliche Pulsverhältnisse angetroffen — — dagegen kann im Verlauf der fibrinös-eitrigen Form der Peritonitis der Puls nur geringe Aenderungen erleiden." — „Der Meteorismus pflegt sich immer einzustellen und kann eine enorme Machthöhe erreichen; doch habe ich Fälle gesehen, besonders bei der progredient-eitrigen Peritonitis, wo der Meteorismus beinahe ganz fehlte, ebenso fehlt oft bei der peritonealen Sepsis (Toxinämie) jeder Meteorismus. Der Bauch ist dann kahnförmig eingezogen." „Das Abdomen ist überall gleichmässig schmerzhaft; besonders auf Berührung und Druck, auch hinten in der Lumbalgegend, und zwar in ganz charakteristischer Weise." u. s. w. u. s. w. —

Ich bin der Letzte, der leugnen wollte, dass in der That bei den verschiedenen Formen und den verschiedenen Stadien der Peritonitis eine solche Mannigfaltigkeit der Erscheinungen vorkommt; aber ich denke, wir sind doch auf dem besten Wege, wenigstens für einen Theil dieser wechselnden Erscheinungen, die Gesetzmässigkeit, die ihnen selbstverständlich zu Grunde liegen muss, zu erkennen. So trostlos ist es um die Diagnose der fortschreitenden Peritonitis denn doch nicht bestellt, wie es die Symptomatologie, die Sonnenburg entwirft, vermuthen lässt. Hier zeigt sich wieder deutlich, wie störend es auch für das Verständniss der Krankheit selbst ist, die Bezeichnungen diffuse und allgemeine Peritonitis durch und nebeneinander zu gebrauchen und nicht den fortschreitenden Character der „beginnenden allgemeinen" Peritonitis hervorzuheben. Ein Theil der von Sonnenburg angegebenen Symptome gehört nur der beginnenden fortschreitenden, nicht der allgemeinen oder weit vorgeschrittenen Peritonitis an

Digitized by Google

und umgekehrt. Nehmen wir einige Beispiele! Sonnenburg sagt: „Das Abdomen ist überall gleichmässig schmerzhaft; besonders auf Berührung und Druck, auch hinten in der Lumbalgegend und zwar in charakteristischer Weise.“ Dieser Satz wird vielleicht für die grosse Mehrzahl der Fälle von allgemeiner Peritonitis im eigentlichen Sinn des Wortes seine Geltung haben, mit nichten aber für die beginnende fortschreitende Peritonitis. Ich habe in meiner ersten Arbeit gezeigt, dass man das Umsichgreifen des druckempfindlichen Bezirks durch häufiges und genaues Untersuchen nachweisen kann. Von einer über die ganze Bauchhöhle vertretenen Schmerzhaftigkeit ist bei Beginn der fortschreitenden Peritonitis selbst bei den ganz rasch verlaufenden malignen Fällen, bei denen sich schon innerhalb der ersten 12 Stunden die Mehrzahl der bekannten schweren Allgemeinerscheinungen der „allgemeinen“ Peritonitis entwickeln, nicht die Rede.

Auch das Auftreten resp. das Fehlen des Meteorismus zeigt nicht diese scheinbare Regellosigkeit. Er soll, wie Sonnenburg schreibt, manchmal, besonders bei der relativ mildesten Form der Peritonitis, der progredienten fibrinös-eitrigen, und dann wieder bei der schwersten Form, der peritonealen Sepsis fehlen. Ganz richtig ist, dass der Meteorismus bei einer tödtlich endenden fortschreitenden Peritonitis schliesslich immer sich einstellt, wenn der Kranke nur lange genug am Leben bleibt. Aber er fehlt zu Beginn der Erkrankung in allen Fällen, in denen die fortschreitende Peritonitis eine vorher gesunde Peritonealhöhle befällt; es besteht im Gegentheil in der ersten Zeit ein Eingezogensein des Abdomens in Folge einer tonischen Contraction der Bauchmusculatur, die auf der rechten Seite meist stärker ist als links, und das erste Symptom der Auftreibung der Därme ist dann nicht eine Hervorwölbung der vorderen Bauchwand, sondern ein Hinaufrücken des Zwerchfells, das sich durch ein Hinaufrücken der Leber bemerklich macht. Der „kahnförmig“ eingezogene Leib kann bis zum Tode bestehen, wenn dieser wie bei den malignesten septischen Fällen schon innerhalb der ersten 24 Stunden erfolgt; er wird aber regelmässig, freilich zuweilen nur kurze Zeit, bei allen Fällen beobachtet, wenn die fortschreitende Peritonitis die vorher gesunde Bauchhöhle befällt. Ganz anders können sich die Fälle verhalten, bei denen sich die Peritonitis von einem schon vorher bestandenen intraperitonealen septischen Herd aus entwickelt. Meist wird in diesen Fällen ein geringerer oder höherer Grad von Auftreibung des Leibs schon vor dem Beginn des fortschreitenden Processes sich gebildet haben, und es kann nicht Wunder nehmen, dass in diesen Fällen das „Eingezogensein“ des Leibes auch zu Beginn der Peritonitis vermisst wird. Die

Digitized by Google

Kenntniss dieser Thatsachen hat praktische Bedeutung namentlich für die malignen Fälle: Das Fehlen des Meteorismus darf uns nicht bestimmen, mit dem operativen Eingriff zuzuwarten, wenn die übrigen Schulsymptome der Peritonitis in rascher Entwickelung begriffen sind. Ich habe mich über die verschiedenen Symptome der beginnenden fortschreitenden Peritonitis in meiner ersten Arbeit eingehender ausgesprochen und dort betont, dass bei der Diagnose immer im Auge zu behalten sei, dass es sich bei der fortschreitenden Peritonitis einerseits um eine örtliche fortschreitende septische Entzündung mit ihren die Darmfunctionen störenden Folgen und andererseits um allgemeine Krankheitserscheinungen handelt, die durch Resorption von Entzündungsproducten hervorgerufen werden.

Wenn die fortschreitende Peritonitis sich unter unseren Augen entwickelt und wir Gelegenheit haben, das Umsichgreifen des localen Processes und die Entwickelung der allgemeinen Krankheitserscheinungen zu beobachten, so bereitet die Diagnose gewöhnlich keine grossen Schwierigkeiten, und wir werden den richtigen Zeitpunkt einzugreifen, nicht leicht verfehlen. Ich gebe Sonnenburg gern zu, dass wir nicht im Stande sind, eine ganz bestimmte anatomische Diagnose zu stellen, wenn er darunter versteht, dass es nicht möglich ist ganz genau die Ausbreitung der Entzündung, die Menge und Qualität des Exsudats zu bestimmen. Aber wir können, wenn wir einmal den fortschreitenden Charakter des Processes festgestellt haben, aus der Gesammtheit der Allgemeinerscheinungen, aus der Schwere derselben, aus der Geschwindigkeit, mit der sie sich entwickeln, aus der wenigstens annähernd möglichen Bestimmung der Ausbreitung des localen Processes in der grossen Mehrzahl der Fälle, die sich unter unseren Augen entwickeln oder über die wir zuverlässige sachverständige Auskunft erhalten, die Frage entscheiden, ob die Chancen des Zuwartens oder des operativen Eingreifens grösser sind. Je weniger wir in einem speciellen Fall durch eigene oder zuverlässige fremde Beobachtung über die Entwickelung des Falls wissen, um so schwieriger ist die Entscheidung. Aber in solchen Fällen sind wir häufig nicht vor die Frage gestellt, ob der Zeitpunkt des Eingreifens schon gekommen ist, sondern vor die nach meiner Ansicht viel schwerer zu entscheidende Frage, ob von einem solchen überhaupt noch ein Erfolg zu erwarten ist. Ich habe in meiner letzten Veröffentlichung im Württemb. medicinischen Correspondenzblatt einige Indicationen aufgestellt, die bei der operativen Behandlung der Peritonitis bei Epityphlitis für mich maassgebend sind. Die geringe Verbreitung, welche

Digitized by Google

die genannte Zeitschrift ausserhalb Württembergs hat, rechtfertigt es wohl, diese Indicationen hier zu wiederholen.

Die Fälle von fortschreitender Peritonitis bei Epityphlitis, in denen ich operativ eingreife, lassen sich in drei Gruppen eintheilen.

Die erste Gruppe umfasst diejenigen Fälle von acut einsetzender Peritonitis, bei denen der fortschreitende Process mit dem Uebergang der Entzündung von dem Wurmfortsatz auf die Bauchhöhle beginnt, und bei denen sich rasch, innerhalb der ersten 12—24 Stunden ein bedrohliches Krankheitsbild entwickelt, indem die schweren, auf Intoxicationen beruhenden Allgemeinerscheinungen gegenüber den örtlichen entzündlichen Erscheinungen im Vordergrund stehen.

Die acute Epityphlitis setzt bekanntlich sehr häufig unter sehr stürmischen Erscheinungen mit Schüttelfrost, heftigsten Leibschmerzen, Erbrechen, Pulsbeschleunigung, Verfallen der Gesichtszüge ein, und der Gesammteindruck, den der Kranke in diesem Augenblick macht, ist ein äusserst bedrohlicher. In vielen Fällen aber lassen die alarmirenden Erscheinungen schon in ganz kurzer Zeit, nach einer viertel bis halben Stunde oder auch später, nach; die Schmerzen bessern sich, das Erbrechen hört auf, der Puls beruhigt sich, und es bietet sich uns ein zwar immer noch mehr oder weniger schweres, aber durchaus nicht unmittelbar bedrohliches Krankheitsbild dar. Ein Theil dieser Fälle geht allmählich in Heilung über, ohne dass eine Operation nöthig wird, bei einem andern Theil müssen wir noch später operativ eingreifen. Es giebt aber Fälle, bei denen auf diesen die Krankheit einleitenden Sturm wohl eine kleine Remission aller Erscheinungen, aber kein den Arzt und Kranken beruhigender Zustand folgt, sondern sich bald rascher, bald weniger rasch, aber immer schon innerhalb der ersten 12—18, höchstens 24 Stunden ein Krankheitsbild entwickelt, das die bekannten Schulsymptome der „allgemeinen" Peritonitis aufweist mit dem Unterschied, dass die Auftreibung des Leibes fehlt. Die Schmerzen dauern an, oder wiederholen sich in rasch aufeinander folgenden Anfällen, die Druckempfindlichkeit ist am stärksten in der Ileocöcalgegend, gewöhnlich nur über einen Theil der Bauchhöhle verbreitet, das Erbrechen wiederholt sich in kurzen Zwischenräumen, der Puls wird frequenter, es besteht vollständige Windverhaltung und das Aussehen nimmt rasch den bekannten ominösen Ausdruck an. Ein Exsudat ist nicht oder nicht sicher nachweisbar; die Temperatur ist dabei erhöht, bald nur „subfebril", bald sehr hoch. Das sind die Fälle, in denen langes Zuwarten nach meiner Meinung nicht erlaubt ist, weil das Risico des Zuwartens in keinem Verhältniss zur Gefahr des operativen Eingriffes steht. Da

Digitized by Google

eine schwere Intoxication sich sehr rasch in der jedem Praktiker wohlbekannten Veränderung der Gesichtszüge widerspiegelt, welche den bekannten „abdominalen" Habitus annehmen, so gewinnt eben dieses Symptom neben den Erscheinungen der Herzschwäche in dieser Krankheit eine ganz besondere Bedeutung. Hier gilt es rasch einzugreifen, ehe die Herzschwäche einen Grad erreicht hat, bei dem jede neue Schädlichkeit — und eine solche ist ja ein operativer Eingriff, zumal in Narkose — eine vollständige Herzlähmung zur Folge hat, und weil erfahrungsgemäss diese Fälle, bei denen wir eine hochgradige Virulenz der Entzündung voraussetzen dürfen, durch einen chirurgischen Eingriff nicht mehr günstig zu beinflussen sind, wenn die Entzündung sich schon über einen grossen Bezirk der Bauchhöhle verbreitet hat. Das sind die Fälle, wo schon wenige Stunden des Zuwartens verhängnissvoll werden können. Die allerschlimmsten unter diesen schlimmen Fällen sollen überhaupt nicht zu retten sein, auch wenn die Krankheit sich unter unseren Augen entwickelt und wir keinen diagnostischen Zweifel über die Art der Erkrankung haben; aber ich möchte glauben, dass auch unter diesen Fällen solche sind, bei denen es einen freilich nicht weit ab vom Beginn der Erkrankung liegenden Zeitpunkt giebt, wo der chirurgische Eingriff noch den Process zu coupiren im Stande ist. Einem raschen Eingreifen stehen freilich gewöhnlich nicht geringe äussere Schwierigkeiten entgegen. Die Krankheit tritt oft wie ein Blitz aus heiterem Himmel in die Erscheinung; bis der Hausarzt den Patienten gesehen, bis die Berathung mit dem Chirurgen stattgefunden, bis die Einwilligung zur Operation ertheilt, bis der Patient ins Spital verbracht ist, kann der für eine Operation noch günstige Zeitpunkt vorübergegangen sein. Solche Fälle mit diesem ganz rapiden Verlauf, wo das Schicksal schon wenige Stunden nach dem Beginn der Erkrankung entschieden ist, sind aber wenigstens hier zu Lande grosse Seltenheiten. Bei der grossen Mehrzahl der Fälle mit dem oben geschilderten Krankheitsverlauf sind die Aussichten eines operativen Eingriffs, zumal bei jugendlichen Kranken, nach meinen Erfahrungen durchaus keine schlechten, wenn die Operation innerhalb der ersten 12—18, bis allerhöchstens 24 Stunden nach Beginn der Krankheit vorgenommen wird. Sind mehr als 24 Stunden verflossen, so sind die Chancen recht schlecht, selbst wenn der Zustand des Herzens eine Operation noch wohl zulassen würde, und ich kann in solchen Fällen gewöhnlich dem Kranken nicht mehr sehr eindringlich zureden sich operiren zu lassen, umsoweniger, je älter er ist. Ich mache also bei Fällen mit dem besprochenen Verlaufstypus die Frage, ob noch eine Operation vorzunehmen ist oder nicht, einerseits davon

Digitized by Google

abhängig, ob der Zustand des Herzens überhaupt noch eine Operation zulässt, andererseits, welche Zeit seit Beginn der Krankheit verflossen ist.

Diesen rasch verlaufenden Fällen von fortschreitender Peritonitis, bei denen die allgemeinen Intoxicationserscheinungen das Krankheitsbild beherrschen, steht eine zweite Gruppe gegenüber, bei der das Fortschreiten der örtlichen entzündlichen Erscheinungen in den ersten Tagen im Vordergrund steht und die schweren Allgemeinerscheinungen der allgemeinen Peritonitis sich erst relativ spät entwickeln. Auch bei dieser Gruppe ist der Beginn mehr oder weniger stürmisch, wie bei der ersten. Haben sich aber die Schmerzen und die durch sie bedingten reflectorischen Erscheinungen beruhigt, so ist es die schwere örtliche peritoneale Entzündung mit ihrem fortschreitenden Charakter, welche das Krankheitsbild zunächst beherrscht. Das Allgemeinbefinden ist anfänglich nur in soweit beeinflusst, als es die Höhe des Fiebers und die Heftigkeit der Schmerzen mit sich bringt. Ausgesprochene Intoxicationserscheinungen fehlen; das Gesicht ist geröthet, die Respiration frequent entsprechend der Höhe des Fiebers, der Puls eher voll, keine Spur von Herzschwäche; aber die Schmerzen breiten sich von der Ileocöcalgegend immer weiter aus, während Windverhaltung besteht, auch wohl ab und zu etwas Erbrechen auftritt. Erst später, am 2. oder 3. Tag verschlechtert sich mit dem Puls das Aussehen des Kranken, und es entwickelt sich allmählich jenes bedrohliche Krankheitsbild, das bei der erst besprochenen Gruppe schon am ersten Tag in die Erscheinung tritt. Wartet man in diesen Fällen mit einem Eingriff, bis der Habitus abdominalis nicht mehr zu verkennen ist, so hat die Entzündung nach der Flächen- und Tiefenausdehnung hin einen Grad erreicht, dem gegenüber wir machtlos sind. Wo also die genaue und häufige Untersuchung des Kranken eine stetige Ausdehnung des druckempfindlichen und schmerzhaften Bezirks nachweisen lässt und sich die bekannten Intoxicationserscheinungen der allgemeinen Peritonitis auch nur andeutungsweise zeigen, rathe ich zu einem chirurgischen Eingreifen schon innerhalb der ersten 24 — 36 Stunden. Auch bei diesen Fällen ist die Gefahr des Zuwartens grösser als die Gefahr des Eingreifens. Wir werden den richtigen Zeitpunkt, einzugreifen, nicht verfehlen, wenn es uns möglich war, die Entwicklung der Krankheit schrittweise zu verfolgen. Wo aber eine genaue Beobachtung des Verlaufs der Krankheit fehlt, ist die Entscheidung der Frage, ob von einer Operation noch ein Erfolg zu hoffen ist, ausserordentlich schwer.

Die dritte Gruppe umfasst diejenigen Fälle, bei welchen vor dem acuten Einsetzen der Symptome einer fortschreitenden Peritonitis

Digitized by Google

schon ein intraperitonealer, aber begrenzter oder wenigstens anscheinend begrenzter Entzündungsherd bestanden hat. Die Fälle von Epityphlitis, bei denen sich mehr oder weniger frühzeitig ein intraperitonealer abgesackter Abscess entwickelt, sind bekanntlich ausserordentlich häufig. Es ist ein jetzt fast allgemein angenommener Grundsatz, chirurgisch einzugreifen, sobald wir einen solchen Herd mit sehr grosser Wahrscheinlichkeit diagnosticiren können. Wir greifen ein, um einen etwaigen Durchbruch des Herds in die noch freie Bauchhöhle oder ein Uebergreifen der Entzündung auf diese auf dem Weg der Lymphbahnen und andere septische Complicationen zu verhüten u. s. w. Es ist nun aber kein seltenes Ereigniss, dass bei einem intraperitonealen septischen Herd eine fortschreitende Peritonitis einsetzt, ehe es zu seiner operativen Eröffnung gekommen ist, sei es, dass äussere Gründe die Eröffnung unmöglich gemacht haben, sei es dass die Diagnose nicht gestellt werden konnte oder nicht gestellt wurde, sei es, dass der Sitz des Herds nicht bestimmt zu ermitteln war und die Gefahr des Eingreifens für grösser gehalten wurde, als das Zuwarten. Treten in solchen Fällen die Zeichen einer fortschreitenden Peritonitis auf, so ist nach meiner Meinung ein sofortiger Eingriff geboten, auch bei wenig bedrohlichen allgemeinen Erscheinungen. Auf eine spontane Begrenzung der Entzündung in diesen Fällen, wo schon vorher ein wenn auch nur relativ kleiner Theil der Bauchhöhle Sitz eines Entzündungsherds gewesen ist, ist erfahrungsgemäss in der Mehrzahl der Fälle nicht zu hoffen, und die Aussichten eines Eingriffs verschlechtern sich mit jeder Stunde des Zuwartens. Ich habe in meiner ersten Arbeit darauf aufmerksam gemacht, dass gerade in solchen Fällen die Diagnose des Beginns der fortschreitenden Entzündung sehr erschwert sein kann, weil der intraperitoneale Herd schon an sich schwere Erscheinungen machen kann, und über diesen neue, auf das Fortschreiten der Entzündung hinweisende Symptome leicht übersehen werden.

Wenn also in Fällen, in denen wir Grund haben, einen intraperitonealen periepityphlitischen Herd anzunehmen, plötzlich heftige Unterleibsschmerzen auftreten, oder schon bestehende in auffallender Weise sich steigern und der druckempfindliche Bezirk sich ausdehnt, so rathe ich zu einem sofortigen Eingriff und warte nicht ab, bis sich etwaige schwerere Allgemeinerscheinungen einstellen.

Ich habe oben einige Fälle mitgetheilt, bei denen eine in dem Becken oder in diesem und der Ileocöcalgegend sich entwickelnde, langsam fortschreitende Peritonitis der fibrinös-eitrigen Form plötzlich in die rasch um sich greifende serös-eitrige oder eitrige übergegangen

Digitized by Google

ist. Der klinische Verlauf dieser Fälle hat grosse Aehnlichkeit mit dem der eben besprochenen Gruppe, und wie bei dieser ist die Indication zu einem sofortigen Eingriff gegeben, sobald eine plötzliche, heftige Steigerung der Schmerzen und eine plötzliche Ausdehnung des druckempfindlichen Bezirks auf ein rasches Weitergreifen der Entzündung hinweisen.

Auch in der Frage der Operationsmethode bei der fortschreitenden Peritonitis kann ich mich den Ansichten Sonnenburg's in vielen Punkten nicht anschliessen. Er beschränkt sich principiell auf den sog. Flankenschnitt und verwirft die gleichzeitige Eröffnung der übrigen Abschnitte der Bauchhöhle, um die Infection nicht zu „verschleppen". Der einzige grosse Schnitt genügt nun zweifellos, wenn entweder die „allgemeine" Peritonitis noch auf die Ileocöcalgegend und das Becken beschränkt ist oder die Entzündung, resp. Infection der benachbarten Bezirke der Bauchhöhle noch so wenig weit vorgeschritten ist, dass das Peritoneum noch „mit ihr selbst fertig" werden kann. Dass es solche Fälle giebt, ist nicht entfernt zu bezweifeln. Die Fälle, in denen nachträglich noch subphrenische Abscesse oder solche in irgend einem andern Bezirk der Bauchhöhle entstanden sind und eröffnet werden mussten, zeigen zudem unwiderleglich, dass die Operation zwar dem Fortschreiten der Entzündung Einhalt gethan hat, dass aber schon zur Zeit dieser Operation entfernter gelegene Abschnitte inficirt waren. Seit ich bei der fortschreitenden Peritonitis das rechte Hypochondrium drainire, sobald nur eine geringe Wahrscheinlichkeit einer dort schon bestehenden Infection vorliegt, habe ich keinen subphrenischen Abscess mehr bekommen. Und wer bürgt denn dafür, dass das Peritoneum, wenn bei der Eröffnung der Bauchhöhle durch den „Flankenschnitt" zwischen den Darmschlingen „überall massenhaft Eiter hervorquillt", mit der Entzündung in den übrigen Bezirken der Bauchhöhle noch fertig wird? Bei diesem Standpunkt verlässt man sich auf sein gutes Glück, und ein solcher Standpunkt ist meines Erachtens nur erlaubt, wenn die Eröffnung der übrigen Bezirke der Bauchhöhle wirklich mit grösseren Gefahren verbunden wäre, als das Zuwarten. Dies bestreite ich auf das Entschiedenste und kann zu meinen Gunsten anführen, dass ich von all meinen Fällen, in denen ich in typischer Weise an 3 oder 4 Stellen die Bauchhöhle eröffnet und drainirt habe, keinen einzigen verloren habe, wenn die fortschreitende Entzündung nicht älter als 24—30 Stunden war. In den Fällen, die nach der Operation gestorben sind, konnte von einer „Verschleppung" der Infection gar keine Rede sein, weil bei der Operation direct nachzuweisen war, dass die ganze Bauchhöhle schon von der Entzündung ergriffen war.

Digitized by Google

Ich verfahre also, wie ich in meiner letzten Arbeit genauer beschrieben habe, bei der fortschreitenden Peritonitis so, dass ich zuerst den Infectionsherd blosslege, durch einen grossen Schnitt in der Ileocöcalgegend, ähnlich wie Sonnenburg. Von diesem Schnitt aus ist die Ileocöcalgegend, speciell auch der äussere, hintere Umfang des Cöcum, ein Theil des Beckens und die Gegend rechts von der Blase zugänglich. Ich suche zunächst den Wurmfortsatz auf, um ihn womöglich zu reseciren. Die Auffindung und Resection macht in den Fällen, in denen die fortschreitende Peritonitis sich unmittelbar an die Epityphlitis angeschlossen hat, nicht die mindeste Schwierigkeit; ich habe ihn in allen diesen Fällen sofort gefunden; es kann aber allerdings geschehen, dass, wenn ein Theil des Wurmfortsatzes von früheren Anfällen her mit dem Cöcum fest verwachsen ist, dieser Theil übersehen wird und zurückbleibt. Dann ist natürlich die Möglichkeit eines späteren Recidivs nicht ausgeschlossen. Hat sich aber die Peritonitis im Anschluss an einen perityphlitischen Abscess entwickelt, so kann die Resection dieselben Schwierigkeiten bieten, wie bei der Operation begrenzter perityphlitischer Abscesse. Unter meinen 17 oben mitgetheilten Fällen ist der Wurmfortsatz nur 2 mal zurückgelassen worden.

Nun folgt die Eröffnung der Bauchhöhle in der linken Inguinalgegend durch einen ähnlichen, nur kürzeren Schnitt wie rechts. Von hier aus ist die linke Unterbauchgegend zugänglich. Wenn die hier sich präsentirenden Därme irgend erheblich verändert sind, wenn zwischen den Darmschlingen oder aus der linken Darmbeingrube Secret abfliesst, so eröffne ich durch einen dritten Schnitt unterhalb und parallel der 12. Rippe die linke Lendengegend. Von hier aus wird das linke Hypochondrium, die linke Fossa iliaca drainirt und gewöhnlich noch ein „Gazedrain“ zwischen Bauchwand und Colon descendens quer eingelegt.

Die Eröffnung der rechten Lendengegend durch einen vierten Schnitt lasse ich davon abhängig sein, ob der Raum zwischen Colon ascendens und äusserer Bauchwand durch feste Adhäsionen zwischen Cöcum und Bauchwand abgeschlossen gefunden wurde oder nicht. Zeigt das Cöcum an seinem äusseren Umfang fibrinös-eitrige Auflagerungen oder fliesst trübes Secret oder gar Eiter aus dem genannten Raum ab, so muss von einem Lendenschnitt aus das rechte Hypochondrium zwischen Leber und Zwerchfell, die Gegend unterhalb der Leber, gewöhnlich auch die Gegend am rechten Umfang des Gekröseansatzes drainirt werden.

Ich habe wiederholt gesehen, dass, auch wenn nach Eröffnung der Bauchhöhle in der rechten Lendengegend wenig Secret abfloss,

Digitized by Google

doch nach Einführen eines langen Drainrohrs zwischen Leber und Zwerchfell sofort viel Secret durch dieses abfloss.

Noch einige Worte über die Drainage der Bauchhöhle bei der Operation der Peritonitis. Sonnenburg steht „auch heute noch“ auf dem Standpunkt, dass „die Bauchhöhle zu drainiren, Illusion ist“. Nun, ich bilde mir auch nicht ein, die Bauchhöhle drainiren zu können, wie etwa die Pleura- oder eine gewöhnliche Abscesshöhle; ich glaube auch, dass man, wenn man unter Drainage nur das Einlegen von auch noch so vielen Drainageröhren zwischen die Darmschlingen versteht, nicht viel von dem nach der Operation sich bildenden Secret nach aussen abführen kann, und der Nutzen einer solchen Drainage allerdings sehr illusorisch ist. Aber wir besitzen bekanntlich in der „hydrophilen“ Gaze ein vortreffliches Mittel, um namentlich dünnflüssiges Secret anzusaugen, und erfahrungsgemäss sammelt sich das peritoneale Secret, solange die Peritonitis nicht die fibrinöse Form darbietet, in relativ grösseren Mengen an bestimmten Stellen der Bauchhöhle an, die wir uns zugänglich machen können. Die günstige Wirkung der von Sonnenburg empfohlenen „Tamponade“ seines Flankenschnittes beruht meines Erachtens in allererster Linie auf einer Drainage des betreffenden Bezirks! Weshalb nicht auch die linke Inguinalgegend von einer dort angelegten Oeffnung aus durch eine solche Tamponade drainiren, wenn die Peritonitis schon auf diese Gegend übergegriffen hat? Und in dem Einlegen einer dicken, durchlöcherten, mit Gaze vollgestopften Hegar'schen Glasröhre in den Grund des kleinen Beckens haben wir ein weiteres ausgezeichnetes Mittel, die Beckenhöhle, in welcher sich bekanntlich dem Gesetz der Schwere folgend das meiste Secret ansammelt — immer so lange die Peritonitis noch nicht den fibrinösen Charakter angenommen hat —, trocken zu halten. Eine dicke Hegar'sche Röhre kann 7 m einer 5 cm breiten Mullbinde aufnehmen. Wird die Gaze alle 2—3 Stunden innerhalb der ersten 24 Stunden nach der Operation gewechselt, — und so oft kann es nöthig sein —, so werden auf diese Weise ganz erhebliche Mengen Secret aus der Bauchhöhle abgeleitet. Hat sich die serös-eitrige oder eitrige Peritonitis im Bereich der verschiedenen Tampon- und Röhrendrainagen in die fibrinöse Form umgewandelt, so hört selbstverständlich die drainirende Wirkung auf; aber die Erfahrung hat gezeigt, dass bei relativ frischen Fällen ein 12—24—36stündiges Functioniren der Drainage genügt, um in Verbindung mit den anderen, die Herz- und Darmthätigkeit anregenden und damit die peritoneale Resorption befördernden Mitteln das Peritoneum in den Stand zu setzen, mit dem in der Bauchhöhle zurückgebliebenen Secret „fertig“

Digitized by Google

zu werden. Für die Drainage des rechten, gewöhnlich auch des linken Hypochondriums gebrauche ich die gewöhnlichen Gummidrainröhren allein; ihre drainirende Wirkung ist deshalb dort sehr viel günstiger, als an den übrigen Bezirken der Bauchhöhle, weil die Ausmündungsstelle der Röhren der tiefstgelegene Punkt des drainirten Bezirks ist, und das in dem Spaltraum zwischen Leber und Zwerchfell gebildete Secret vermöge seiner Schwere und des auf ihm lastenden Drucks durch die Röhre abfliessen muss, so lange die Leber und das Zwerchfell noch nicht mit einander verklebt sind. Die günstige Mortalität bei den oben besprochenen 17 Fällen glaube ich in erster Linie der ausgiebigen Drainage der Bauchhöhle in der eben besprochenen Weise zu verdanken.

Digitized by Google

XX—XXI.

Kleine Mittheilungen.

XX.

Zur Frage der mechanischen Störungen des Knochenwachsthums.

Von

Dr. Max Herz (Barmen),

zur Zeit Volontärarzt auf der chirurg. Abtheilung des städtischen Krankenhauses am Friedrichshain (Director: Geh. Rath Hahn) Berlin.

Die oft ventilirte Frage nach der Einwirkung abnormer Druck- und Zugspannungen auf das Knochenwachsthum, an deren Klärung schon so viele Autoren mit grossem Aufwande von Geist und Schärfe, mit dem schweren Geschütz der höheren Mathematik wie mit derber, aber wenig beweisender Grobheit gearbeitet haben, hat Maas (Virch. Archiv, Bd. 163 Heft. 2) auf dem Wege des Thierexperimentes zu lösen gesucht.

Er hat an Kaninchen eine Hinterpfote, die physiologisch im Kniegelenk flectirt ist, in extremer Streckstellung, andere in Valgusstellung für einige Zeit — höchstens 6 Wochen — eingegypst; die Extremität wird (S. 187) „von den Thieren in Abductionsstellung nachgeschleppt" — nach Ablauf der Versuchszeit wurden die Thiere getödtet; das Resultat verglich Maas alsdann mit dem Befund auf der gesunden Seite.

M. vermag die Ergebnisse seiner Versuche in folgende These zusammenzufassen:

„Ein im Wachsthum befindlicher Knochen erleidet unter der Einwirkung abnormer Druck- und Zugspannungen Veränderungen sowohl seiner Gestalt als seiner Structur. Dieselben finden sich überall da, wo das Wachsthum des Knochens vor sich ging, und erklären sich aus der rein mechanischen Wirkung der veränderten Druck- und Zugspannungen auf die physiologische Wachsthumsrichtung. Dabei erfahren die vegetativen Vorgänge der Knochenbildung keinerlei Störung, sondern die Knochenproduction erfolgt allenthalben in physiologischen Mengen; ein Einfluss der abnormen Druck- und Zugspannungen auf das Wachsthum im Sinne einer Atrophie bezw. Hypertrophie lässt sich nirgends erkennen."

Im einzelnen sah M. bei seinen Versuchen die Articulationsfläche der Tibia nach abwärts gesenkt da, wo der vermehrte Druck lastete, also bei extremster Streckstellung nach hinten, bei Valgusstellung nach lateral. Die Abschrägung spielte in der proximalen Epiphyse der Tibia — die Articulationsfläche hatte die Senkung nur mitgemacht. Das Femur (S. 187) zeigte „zumeist keine wesentlichen Abweichungen von der Norm".

Digitized by Google

Ferner war eine Verdickung der concaven, der Druckseite festzustellen; zudem sah M. im Innern der Tibia auf der Druckseite eine dichtere Spongiosa. Erstes leitet M. aus dem veränderten Druck ab, der jetzt auf das Wachsthum wirkt: das Längenwachsthum ist in seiner Entwicklung behindert; dafür wächst der Knochen mehr in die Breite, er weicht dem Drucke aus und lenkt in die druckfreie Bahn. Die Verdichtung der Spongiosa erklärt M. aus dem Niedrigerwerden der Druckseite; die Spongiosa ist hier auf einen engeren Raum zusammengedrängt, also dichter; „drücke ich einen Schwamm in meiner Hand zusammen, so verdichtet sich sein Gefüge auf Kosten der Weite seiner Poren proportional dem sich steigernden Drucke“ (S. 190).

M. stellt seine Ansicht neben die Hueter-Volkmann'sche und Wolff'sche, deren Gegensätze er zu versöhnen meint — indem er in den Befunden beiden Recht giebt, nur eine neue Erklärung dafür findet.

M.'s Auffassung überrascht durch ihre Knappheit und Allgemeinverständlichkeit — aber auch durch eine gewisse Oberflächlichkeit. Der Organismus, der sonst fast zweckmässig schafft, der gerade beim Knochenwachsthum normaler Weise mit dem geringsten Aufwande von Material das Grösste zu leisten sucht, der in dieser Materialverwendung also eine gewisse Sparsamkeit walten lässt, dieser Organismus sollte alle diese Gesetze geradezu vergessen, sobald es sich um Störungen des Knochenwachsthums handelt? Der Organismus, der auf stärkere Inanspruchnahme mit stärkerer Ausbildung zu antworten pflegt, der gleiche Organismus sollte beim Knochen diesem Gesetze nicht unterliegen? Es will uns bei kurzer Ueberlegung bedünken, dass der Organismus nicht so oberflächlich schafft, als M. uns glauben machen möchte.

Worauf stützen denn Hueter-Volkmann, worauf stützt vor allem Wolff seine Theorieen? Das ist der Gebrauch des Gliedes, seine Function — und M.'s Kaninchen? „Sie schleppen in abducirter Stellung das Bein nach“; mit anderen Worten, es wird nicht als Stützpunkt gebraucht, es wird functionell nicht belastet.

Das allein genügt, um die Unzulänglichkeit der M.'schen Experimente darzuthun. Er glaubt, in seiner Methode ein Analogon zu den Redressionsgypsverbänden zu haben — aber nur ein Theil der Bedingungen solcher Verbände ist erfüllt; es fehlt der Gebrauch des redressirten Gliedes — und die Benutzung, Belastung des corrigirten Gliedes ist für die Heilung ein ebenso wichtiger Factor wie die Redression und ihre Erhaltung im Verbande.

So fehlen also M. die Grundlagen, um namentlich gegen Wolff auftreten zu können.

Aber vielleicht lässt sich an den M.'schen Präparaten die Wirkung des verursachten Druckes constatiren?

M. findet ein Ausweichen der Epiphyse auf der Druckseite in der Tibia; das Femur ist unverändert. Diese Feststellung zeigt, dass der Fall so einfach nicht liegt. Handelt es sich thatsächlich um eine dauernde Vermehrung des Druckes, so lastet dieser Druck doch ebenso auf dem hinteren, resp. seitlichen Theile des Femur; er müsste unbedingt also Veränderungen zeigen — man braucht wohl nur an das Genu valgum zu

Digitized by Google

denken, das seine Hauptveränderungen im Femur hat. Der M.'sche Fund lässt eine andere, viel näher liegende Deutung zu.

Meiner Meinung nach — und das beweist der Mangel jeder Veränderung des Femur — ist die Abbiegung der Epiphyse schon im Momente der forcirten Extension entstanden, als M. die Tibia an dem Femur gleichsam aufrichtete — die Tibia wurde an dem feststehenden Femur gestreckt; die plastischere Epiphysensubstanz der Tibia gab nach, und ein Druck war fürderhin nicht mehr vorhanden.

Und jetzt die innere Architektur des Knochens: die Verdichtung der Spongiosa auf der Druckseite, die nach M. ein Zusammendrängen auf engeren Raum ist. Aber ist denn nach M. überhaupt ein engerer Raum da? Der Knochen weicht doch einfach aus, warum weicht denn die Spongiosa nicht mit? Warum wächst sie nicht nach der druckfreien Richtung d. h. nach convex. Fände dieses einfache, mechanische Ausweichen wirklich statt, dann dürfte eine Verdichtung der Spongiosa gar nicht statthaben — dazu läge nicht die geringste Veranlassung vor. Dass M. sie bei seinen Präparaten gesehen hat, erklärt sich daraus, dass er bei seinen forcirten Stellungen die Spongiosa wirklich comprimirt hat, d. h. all die Säulen und Wände gebrochen hat — leider ist das aus seinen Abbildungen nicht zu ersehen — indess nach seiner Theorie dürfte eine Verdichtung gar nicht stattfinden. Thatsächlich wird sie aber doch gefunden — also ist M.'s Theorie nicht im Stande, die factischen Befunde zu deuten.

Die druckfreie Seite in der Concavität heischt noch einige Ueberlegung.

Der Druck erschöpft sich doch hier nicht an den Epiphysen, sondern pflanzt sich über die ganze Seite fort. Drückt man nun auf einen bereits einfach gekrümmten Stab, so vergrössert man seine Ausbiegung, d. h. er weicht nach der druckfreien Seite aus, in einem Bogen, dessen Scheitel in der Convexität die druckfreieste, in der Concavität die gedrückteste darstellt. Das liegt bei der Tibia vor. Die Tibia ist beiderseits (auf dem Frontalschnitt betrachtet) convex nach ihrer Markhöhle zu geschweift; unterliegt jetzt eine Seite einer stärkeren Compression, so ist die druckfreie Seite die convexe, d. h. die nach der Markhöhle zu gerichtete. Das Wachsthum könnte also nur in dieser Richtung erfolgen — es kann sich hier nur um periostales Wachsthum handeln, wie soll nun das auf der Markhöhlenseite vor sich gehen, ein Wachsthum, das doch nur in Apposition an die äussere Circumferenz — in Wahrheit also auf der gedrücktesten, concaven Seite bestehen kann? M. verlangt das allerdings nicht, sondern es lässt S. 195 Fig. 5 das periostale Wachsthum in der stärkst gedrückten Seite, der concaven — in der Richtung nach aussen vor sich gehen. Hier widerspricht M. sich selbst.

Ueberdies muss es doch starken Zweifeln begegnen, ob es möglich ist, dass nach rein mechanischen Gesetzen ein Gewebe für ein anderes eintreten kann, wohlgemerkt nicht etwa nach den Ansprüchen der Function, sondern weil eben für die Entwicklung eines Gewebes kein Raum da ist, soll sich hier — nur aus diesem Grunde — ein anderes Gewebe stärker entwickeln. Es handelt sich zwar beide Male um Knochen — aber es ist doch auseinander zu halten, dass das Epiphysen- und das periostale

Digitized by Google

Wachsthum verschiedene histologische Vorgänge darstellen, dieses zeigt perichondrale, jenes endochondrale Ossification, wenn auch im Grunde bei beiden Osteoblasten den Knochen liefern.

Soviel als Kritik der allgemeinen Bemerkungen, die M. über die Art gestörten Knochenwachsthumes macht.

Nach M. giebt es also weder eine Atrophie noch eine Hypertrophie, sondern nur eine veränderte Wachsthumsrichtung.

Es drängt sich da eine Schlussfolgerung auf, die M. zu ziehen unterlassen hat. Die Wahrheit seiner These vorausgesetzt, würde die Höhe des Knochens auf der Druckseite die Höhe des Knochens beim Krankheitsbeginne darstellen; denn das Wachsthum geht in der druckfreien Richtung vor sich und eine Atrophie hat nicht statt. Nun sehen wir z. B. bei dem skoliotischen Keilwirbel bei Verkrümmungen, die erst verhältnissmässig spät entstanden sind, in einem Alter, in dem der Wirbel schon eine beträchtliche Höhe hatte, eine solche Abschrägung, die uns zwingt, die Annahme, das sei die ursprüngliche Höhe, als unrichtig a limine abzuweisen.

Unhaltbar ist also die mechanische Deutung, die M. seinen Befunden giebt, ebenso unhaltbar, wie seine Thierexperimente der Beweiskraft entbehren.

Das was andere Autoren längst gefunden haben, und was M. in seine Thierresultate hineininterpretirt, das Niedrigerwerden der gedrückten Seite und die Verdichtung der Spongiosa, ist nichts Neues und soll absolut nicht bestritten werden.

Haben aber die oben angeführten allgemeinen Bemerkungen bereits zu einer Ablehnung der M.'schen These geführt, so noch mehr die auf die speciellen Fälle angewandten.

M. stellt da seine Thierbefunde mit dem Genu valgum in Parallele — und spricht nur von der Tibia valga. Sehen wir einmal von der Unzulänglichkeit der M'schen Experimente ab. Dann fragen wir doch: wo bleibt denn das bei Genu valgum meist betheiligte Femur? bei seinen Kaninchen war es doch unverändert?

Bei seiner Tibia spielen die Vorgänge in der Epiphyse; das stimmte mit den Mikulicz'schen Untersuchungen — aber Albert[1]) sagt, dass an dem lateralen Abschnitte des Kniegelenkes die knöchernen Constituentien sowohl der Condylus lat. femoris als auch der laterale Theil der Tibia im Höhendurchmesser abgenommen haben, und zwar wird bei der Tibia ausdrücklich die Tieferlegung der von der oberen Epiphyse der Tibia getragenen Pfanne für den Condylus lateralis erwähnt. Also nach neueren, kaum zu widerlegenden Untersuchungen spielen die Veränderungen auch in den Articulationsflächen selbst. Der Befund am Genu valgum stimmt also ganz und gar nicht mit dem der M'schen Kaninchen.

Noch ein Wort über die „scheerende Kraft der Fibula", die M. annimmt, um einen von lateral nach medial wirkenden Druck auf das proximale Tibiaende zu haben, dieser ist für seine Theorie nöthig, denn ohne ihn lässt sich das nur nach medial gerichtete Wachsthum des oberen

1) Albert, Die seitlichen Kniegelenksverkrümmungen und die compensatorischen Fussformen. Wien 1899. S. 25.

Digitized by Google

Endes nicht erklären; dieser Druck soll verhindern, dass das Wachsthum in die druckfreie laterale Richtung ausweicht. Es drückt also nach M. die Fibula in der Valgusstellung des Kniees seitlich auf die Tibia. Ist das denkbar? Einmal könnte es das Eigengewicht des Wadenbeins sein, das ja nicht mehr parallel zum Schienbein läuft, sondern der Tibia aufliegt — nun auf das leichte Eigengewicht, das unmöglich solchen Wachsthum hindernden Einfluss haben kann, wird M. selbst wohl keinen Werth legen. Dann wäre denkbar, dass der Fuss in Valgusstellung mitginge, das untere Ende der Fibula abdränge und in Hebelwirkung das obere anpresse. Auch das ist nicht der Fall. Der Fuss stellt sich — Albert macht ausdrücklich darauf aufmerksam — compensirend in Varusstellung, es fehlt ihm also jede Einwirkung auf die Fibula. Damit fällt die scheerende Kraft, damit das Hinderniss, das einem Ausweichen der Knochenmasse nach lateral im Wege steht, damit auch die M.'sche mechanische Erklärung des Genu valgum.

Die Deutung der verdichteten Spongiosa auf der lateralen Seite wurde oben bereits als unhaltbar nachgewiesen.

Aehnlich liegen die Verhältnisse bei der Skoliose, die M. in den Kreis seiner Betrachtungen zieht — auch hier scheitert seine Erklärung an der Verdichtung der Spongiosa, für die sich eine mechanische Begründung nicht finden lässt — sie hätte ja ebenso gut nach convex ausweichen können. Betreffs des Keilwirbels und seiner Höhe kann ich wohl auf die obigen Ausführungen verweisen. M. spricht dann von der Veränderung der Rippen; er sagt, die convexseitigen Rippen stehen in Bezug auf ihr Längenwachsthum unter einem vermehrten Druck — hingegen dieser auf der concaven vermindert ist. Dieser vermehrte Druck bewirkt, dass (S. 198) „die hinteren Rippenpartieen auf der convexen Krümmungsseite im Längenwachsthum zurück" bleiben, dafür mehr in die Breite wachsen — ergo müssten die convexseitigen Rippen kürzer sein als die concaven — und in Wirklichkeit? Lorenz[1]) schliesst sich den Untersuchungen H. v. Meyers an und leugnet geradezu die von Engel und Hueter angegebene vermehrte Länge der convexseitigen Rippen, auf die Hueter seine — jetzt verlassene — Wachsthumsdrucktheorie aufgebaut hatte. Lorenz hat niemals Längendifferenzen zwischen beiden Seiten gefunden.

M. kommt dann auf die Rachitis zu sprechen. Wenn ich ihn recht verstanden habe, fasst er die englische Krankheit als eine Erscheinung auf, bei der nur die mangelnde Verkalkung das Pathologische ist — das Osteoid ist gewissermassen normaler Knochen minus Kalk. Da ihm dieser Mangel zugleich die nöthige Festigkeit raubt, den physiologischen Wachsthumswiderständen zu begegnen, unterliegt mit anderen Worten der rachitische Knochen einem vermehrten Druck. Nun entwickelt M. die rachitischen Auftreibungen aus diesen Gesichtspunkten — vor allem die Epiphysenvergrösserungen — hier ist das Längenwachsthum behindert, daher Vergrösserung in die Breite.

Aber wo ist denn der vermehrte Druck an den Epiphysen der Rippen

1) Lorenz, Pathologie und Therapie der seitlichen Rückgratsverkrümmungen (Skoliosis). Wien 1886. S. 39.

Digitized by Google

z. B.? Womit soll der Rosenkranz erklärt werden? etwa durch den Druck der zarten Knorpel? Und wo ist der Druck an den Handgelenken? Allein die Muskelkraft?

Genauer entwickelt M. seine Ansicht bei dem Schädelknochen. Hier kann man ja auch die Frage aufwerfen: wo ist der hemmende Druck, der das Seitenwachsthum hindert, ohne eine befriedigende Antwort zu finden. Davon abgesehen. M. supponirt diesen Druck; also das Seitenwachsthum ist gehindert, folglich ein vermehrtes Wachsthum in die Breite, daher die Auftreibungen der Schädelknochen. Wie erklärt denn nun M. die Sätze, die Ziegler in seinem Lehrbuch (Band II, Seite 179) aufstellt? „Die feste Substanz der platten Knochen des Schädels kann unter Umständen auf einige Bälkchen reducirt werden, so dass die so charakteristische Scheidung der Knochenlagen in eine äussere und innere compacte Tafel und eine Diploë ganz verloren geht." Ganz kann also M.'s Interpretation nicht stimmen.

Daraus erhellt schon allein, dass es nicht angängig ist, die rachitischen Wachsthumsvorgänge in Parallele mit den normalen zu stellen. Das Characteristicum der Rachitis ist nicht allein das Fehlen des Kalkes; M. übersieht vor allem die Vergrösserung der lacunären Knochenresorption; wenn er also auf pag. 207 sagt, „auch in der Rachitis erfolgt die Knochenproduction in physiologischer Menge; Apposition und Resorption nehmen ihren ungestörten Fortgang, nichts wird mehr, nichts wird weniger als in der Norm gebildet und wird zerstört", so heisst das, die Pathologie der Rachitis verkennen. Es handelt sich um einen pathologischen Process, der eine Parallelstellung mit dem normalen nicht verträgt. Zudem ist doch wohl nicht angängig, eine gezackte Epiphysenlinie, die M. bei einem Thierexperiment aus irgend einem Grunde erhielt, in Vergleich zu setzen mit dem gleichen Befunde bei der Rachitis einfach auf die makroskopische Aehnlichkeit hin. Bei der Rachitis entsteht die gezackte Linie durch die verschieden weit in den Knorpel eindringenden rothen Markräume — will M. für die statischen Deformitäten ein gleiches behaupten? Man hat doch auch eine gezackte Epiphysenlinie bei der Osteochondritis syphilitica. Was der Rachitis recht ist, wäre der Osteochondritis doch nur billig.

Die Rachitis durfte also nicht in den Kreis dieser Betrachtungen gezogen werden.

Zusammengefasst hat M. einige Thierexperimente gemacht, die als unzulängliche Versuche, als Versuche mit untauglichen Mitteln abgelehnt werden müssen. Im Grunde hat er nur Theorien aufgestellt, für die er Beweise nicht beigebracht hat. Denn — um zu wiederholen — schon die Thatsache, dass M.'s Kaninchen ihr Bein nicht gebrauchten und belasteten, genügt, um die Resultate seiner Versuche von vornherein werthlos zu machen.

M. wollte die Hueter-Volkmann'schen und die Wolff'schen Beobachtungen gleichsam unter einen Hut bringen — indem er diese Feststellungen von einem neuen Gesichtspunkte aus ansah. Dabei kommt er zu dem Resultat, dass eine Mehr- oder Wenigerbildung von Knochen überhaupt nicht statt hat, sondern nur die Wachsthumsrichtung sich verändert — den Beweis ist er uns schuldig geblieben, die Thatsachen lassen

Digitized by Google

sich durch seine Theorie nicht erklären. — Es dürfte wohl überhaupt schwer fallen, einen exakten Beweis für die M.'sche Theorie zu bringen, wenn einzig das Maass entscheiden soll. Die Frage spitzt sich dann doch so zu: ist die Masse Knochen, die in der Länge fehlt, genau in der Breite angesetzt? Nun aber erleben wir im Organismus die uns zum Gesetz gewordene Erscheinung der Hypertrophie eines stärker beanspruchten Organes. Wir sehen, dass bei einem Vitium cordis eine Hypertrophie eintritt, die den Mehrforderungen an Arbeit begegnet; wir constatiren, dass ein functionell vicariirend eintretendes Organ eine Zunahme resp. Vergrösserung seiner Elemente erfährt, wie Niere und Muskel. Und ein Knochen, von dem ein Plus von Leistung gefordert wird, sollte da eine Ausnahme machen, er sollte weiter nicht darauf reagiren? — — Schon aus der Analogie kommt man dazu, M.'s mechanische Theorie abzulehnen.

Nun scheinen in der That die Feststellungen von Hueter-Volkmann und Wolff in unlöslichem Widerspruche zu stehen. H.-V. behaupten, Knochen unter abnormem Druck atrophiert — Wolff hingegen: er setzt neue Massen an.

H.-V. sahen die Zuschärfung z. B. des skoliotischen Keilwirbels an der concaven Seite und folgerten, hier hat der Druck eine Atrophie herbeigeführt, indess an der entlasteten Seite eine Hypertrophie statthatte.

Wolff bemerkte die Verdichtung der Spongiosa an der concaven und ihre Auflockerung an der convexen Seite und folgerte: hier — an der Druckseite — war eine erhöhte statische Inanspruchnahme, hier antwortete der Knochen mit Hypertrophie, dort — an der entlasteten Seite — war eine Verminderung der Ansprüche, hier ist Atrophie. Die Zuschärfung des Wirbels konnte W. nicht übersehen, er deutete sie als functionelle Anpassung an die neuen Belastungsverhältnisse; in dieser Gestalt vermag der Wirbel die Last am besten zu tragen. Ich muss mit Lorenz[1]) gestehen, dass diese Bezeichnung als functionelle Anpassung nur eine Umschreibung ist, die uns der Erkenntniss der Vorgänge nicht näher bringt; das Kind hat einen anderen Namen bekommen. Wie ist denn diese angepasste Form zustande gekommen? Durch die Transformationskraft. Wie wirkt diese Kraft? warum grade die Keilgestalt? Darauf giebt W. keine Antwort, keine Beschreibung im Detail. Seine Transformationskraft wird ein fast mystisches, vitalistisches Wesen mit entschieden teleologischer Begabung. W. hat das unbestrittene Verdienst, die Structurverhältnisse, die Verdichtung der Spongiosa unter vermehrtem Druck und ihre Auflockerung unter vermindertem dargethan zu haben — indess hat er die Gestaltveränderung nicht zu erklären vermocht.

Mit grossem Glücke hat Lorenz (l. c.) versucht, eine Brücke zwischen beiden Anschauungen zu schlagen. Seine Deutung besteht wohl auch heute noch zu Recht.

Es muss festgehalten werden, dass der Organismus die Fähigkeit hat, auf vermehrte Arbeitsansprüche mit Vermehrung der Arbeitskräfte zu antworten, zugleich einer dauernden Druckänderung mit Aenderung in der Anordnung der Elemente zu begegnen. Das ist im wesentlichen das, was W. unter Transformationskraft begreift.

1) Lorenz, Ueber Transformation der Knochen. Klinische Zeit- u. Streitfragen. Wien 1893.

Digitized by Google

Verfolgen wir den Process an einem Knochen in statischer Belastungsänderung. Die Rachitis sollte man füglich ganz aus dem Spiele lassen. Die floride Rachitis giebt uns keine Bilder und Anschauungen für unser Thema der Gestaltung der Knochen unter verändertem Drucke — ist sie ausgeheilt, so sehen wir eben die normale Fähigkeit des Organismus an der Arbeit, die ihn in Stand setzt, auf die abnormen Belastungsverhältnisse mit entsprechender Anordnung der Elemente zu antworten; hier richtet sich der Organismus in dem verbogenen Knochen ein, er findet die Form vor, die Belastung erfolgt, und gleichsam in Zuchtwahl bleiben bestehen und verstärken sich die gebrauchtesten, die am stärksten dem Druck ausgesetzten Balken, und es atrophiren die, an die keine oder nur geringe Ansprüche gestellt werden.

Anders die statischen Belastungsdeformitäten, aus denen wir die Skoliose herausgreifen.

Wir haben hier einen minderwerthigen Knochen vor uns, minderwerthig in dem Sinne, wie der Psychiater seine minderwerthigen Gehirne hat; sie unterliegen leichter den Einflüssen.

Diese Minderwerthigkeit stellt die Disposition des Knochens zur Deformität dar.

Nun — sei es infolge relativer oder absoluter Ueberbelastung oder habitueller Haltung — trifft den Wirbel eine Belastung in abnormer Richtung, die Wirbelsäule biegt zur Seite aus und wird an der concaven Seite stärker belastet. Dem wird der Organismus mit einer Verdichtung der Spongiosabälkchen an der Druckseite begegnen — diese Fähigkeit wird — dieser Annahme steht nichts im Wege — bei dem minderwerthigen Knochen nicht auf ihrer gewohnten Höhe stehen. Eine Zeit lang vermag der Wirbel so Stand zu halten — dann wird die von Lorenz so benannte Insufficienz der Anpassung eintreten — genau wie beim Herzfehler schliesslich die Compensation ihre äusserste Grenze erreicht hat. Der Knochen wird dann dem Drucke nachgeben müssen, er wird niedriger, er atrophirt. Dabei wird der Organismus immer und immer wieder dem verstärkten Drucke zu begegnen suchen — indess auf der Convexität der Wirbel ungehindert sein Wachsthum fortsetzt und nur soviel Spongiosabalken ansetzt, als nöthig.

Kommt schliesslich der Wirbel durch irgend welche Verhältnisse in bessere Bedingungen, schwindet seine Minderwerthigkeit (durch bessere Ernährung z. B.), dann erst kann er ganz der abnormen Belastung entgegentreten: der Process kommt zur Ausheilung.

Diese von Lorenz betonte Insufficienz der Anpassung ist es, die beiden Parteien gerecht wird, sie erklärt die Beobachtungen von Hueter-Volkmann und Wolff.

So ohne Weiteres plausibel wie die Maass'sche mechanische Erklärung mag diese nicht sein — allein sie hat den Vorzug, dass sie den beobachteten Thatsachen gerecht wird und Principien heranzieht, die auch in der übrigen Natur Geltung haben, während M. uns den Beweis für seine Theorie schuldig geblieben ist, da seine Thierexperimente unzulänglich sind und seine Behauptungen die Befunde am Präparate nicht erklären, oft sogar ihnen widersprechen.

Digitized by Google

XXI.

Aus der Kgl. chir. Universitätsklinik Königsberg i. Pr. (Prof. v. Eiselsberg).

Ein Fall von traumatischer, intraperitonealer Blasenruptur. Laparotomie. — Heilung.

Von

Dr. Karl Dohrn,

Volontärarzt der Klinik.

Die intraperitonealen Blasenverletzungen galten früher für absolut tödtlich. Nach Bartels'[1]) Zusammenstellung aus dem Jahre 1878 führten sämmtliche 131 Fälle von intraperitonealer Blasenverletzung mit einer einzigen Ausnahme zum Tode. Durch die Fortschritte der letzten Jahrzehnte haben sich die Resultate derart gebessert, dass Hellendall[2]) 1896 in seiner Statistik über 38 operativ behandelte, traumatische, intraperitoneale Harnblasenrupturen über 17 geheilte Fälle berichten konnte.

Die Vorbedingung für den glücklichen Ausgang der Verletzung ist heut zu Tage die möglichst frühzeitige Versorgung der Blasenwunde. Je früher man operirt, um so besser; zumal da schon nach Ablauf der ersten 24 Stunden die Prognose sich mit jeder weiteren Stunde wesentlich schlechter zu gestalten pflegt.

Dass aber auch noch relativ spät operirte Fälle durch Verschluss der Blasenwunde gerettet werden können, beweist nachstehender Fall, der im Winter 1900 hier zur Behandlung kam.

Der 41jähr., bisher stets gesunde Bahnwärter G. K., fiel am 14. October 1900 von einem schwer beladenen Lastfuhrwerk herab und wurde von diesem überfahren. Das Hinterrad des Wagens ging ihm über die rechte Hüfte und die rechte Unterbauchgegend hinweg. Er empfand dabei äusserst heftige Schmerzen im Unterleib. Gleich darauf wurde er aufgehoben und nach Hause gebracht. Er klagte hier über starke Schmerzen im Unterleib und konnte weder Stuhl noch Urin entleeren. Am folgenden Tage wurde er vom Arzte katheterisirt. Am Abend desselben Tages hat er zum ersten Mal geringes Erbrechen gehabt. Auf Anrathen des Arztes suchte er die hiesige Klinik auf, wo er gegen Mittag des 16. October 1900 (46 Stunden nach dem Unfall) nach 5stündiger Eisenbahnfahrt eintraf. Hier bot er folgenden Status.

Grosser, kräftig gebauter Mann in gutem Ernährungszustand. Sensorium völlig frei. Allgemeinbefinden wenig beeinträchtigt. Im Gesicht einige Hautabschürfungen. Der Gesichtsausdruck ist nicht leidend. Zunge feucht, nicht belegt.

Der Leib ist etwas aufgetrieben, und in der rechten, unteren Hälfte wenig schmerzhaft. Die Percussion weist ziemlich reichliche, freie Flüssigkeit in der Bauchhöhle nach. Die Leberdämpfung steht etwas hoch, ca. 2 Finger breit unter dem Rippenbogen. Am Bauche sind keine Häma-

1) Bartels, Langenbeck's Archiv. Bd. XXII. 1878.

2) Hellendall, Ueber die operative Behandlung der traumatischen, intraperitonealen Ruptur der Harnblase. Dissertation. Strassburg 1896.

Digitized by Google

tome, ebenso ist auch eine Fractur des Beckengürtels nicht nachweisbar. Der durch den Katheter entnommene Urin, ca. 150 ccm, erscheint trübe, braunröthlich, mit Flocken durchsetzt. Miskroskopisch zeigt er rothe Blutkörper und Fibringerinnsel.

Nachdem hauptsächlich mit Rücksicht auf den Urinbefund und den Nachweis von freier Flüssigkeit in der Bauchhöhle die Diagnose auf intraperitoneale Blasenruptur gestellt war, wurde bereits am Nachmittag (48 Stunden nach dem Unfall) zur Operation geschritten.

Operation. (Prof. v. Eiselsberg.) In Narkose mit Billroth'scher Mischung und Trendelenburg'scher Beckenhochlagerung wurde zunächst wie zur sectio alta ein 12 cm langer Schnitt in der Medianlinie, oberhalb der Symphyse beginnend, geführt. Nach Durchtrennung der Bauchwand kommt man auf ausgedehnte Hämatome, ohne jedoch Spuren einer Urininfiltration nachweisen zu können. Da demnach keine extraperitoneale Läsion der Blase vorzuliegen schien, wurde das Peritoneum parietale durchtrennt. In der Bauchhöhle trifft man auf eine grosse Menge getrübter, röthlich-gelber Flüssigkeit mit deutlich urinösem Geruch, die zum Theil durch Seitenlagerung des Pat., zum Theil durch Austupfen mit angefeuchteten Compressen entleert wird. Das gesammte Peritoneum ist leicht injicirt, ohne Beschläge. Am Fundus der Blase zeigt sich innerhalb des Peritonealüberzuges ein 4 cm langer, fast quer verlaufender Riss mit unregelmässigen, zerrissenen Rändern. Derselbe wird durch die Naht derart verschlossen, dass Schleimhaut und Muscularis mit Catgut —, die Serosa mit Seidenknopfnähten vereint wird. Auf die Nahtstelle wird ein Jodoformgazestreifen gelegt, der zum unteren Winkel der Laparotomiewunde herausgeleitet wird. 3 etagige Naht der Bauchdecken, Einführen eines Nélatonkatheters, der mit Heftpflasterstreifen am Penis befestigt wird. Gazeverband. Sandsack.

Der weitere Wundverlauf ging völlig glatt von Statten. Die Wunde heilte per primam, so dass die Nähte nach 8 Tagen entfernt werden konnten. Pat. verliess 3 Wochen nach der Operation geheilt die Klinik.

Eine Blasenruptur bei einem sonst gesunden Manne mit relativ leerer Blase, wie es der zuverlässigen Angabe des Pat. entspricht, dass er eine halbe Stunde vor dem Unfall Urin gelassen habe, ist ohne gleichzeitig vorhandene Beckenfractur eine grosse Seltenheit. Im Allgemeinen kommt es nur bei prall gefüllter Blase, besonders häufig bei Betrunkenen, zu einer Ruptur, wenn stumpfe Gewalten auf die Blasengegend einwirken. Weder starke Füllung, noch abnorme Kleinheit oder Erkrankungen der Wandung lagen hier vor, so dass man eine besonders unglückliche Combination der mechanischen Verhältnisse im Moment der Einwirkung des Traumas annehmen muss.

Die Diagnose auf Blasenruptur wurde unter Berücksichtigung der anamnestischen Angaben aus dem Vorhandensein eines heftigen Urindranges ohne Möglichkeit den Urin zu entleeren, aus der Blutbeimengung des Urins und dem geringen Uringehalt der Harnblase gestellt. Die oft sehr schwierige Differentialdiagnose, ob es sich um einen intra- oder extraperitonealen Sitz der Rupturstelle handelt, wurde mit Rücksicht auf die bedeutende Flüssigkeitsansammlung in der Bauchhöhle und das Fehlen

Digitized by Google

von Anzeichen für eine extraperitoneale Ruptur von vorne herein auf intraperitonealen Sitz der Ruptur gestellt.

Peritonitische Erscheinungen, die, wie vielfach hervorgehoben wird, die Diagnose auf intraperitoneale Ruptur besonders stützen sollen, fehlten hier im klinischen Bilde vollständig. Weder Allgemeinbefinden, noch Gesichtsausdruck, noch der Untersuchungsbefund des Abdomens wiesen auf eine Peritonitis hin. Den geringen Hochstand der Leber erklärt die starke Urinansammlung in der Bauchhöhle. Nur die erhöhte Frequenz des im übrigen kräftigen und regelmässigen Pulses wäre als Ausdruck einer peritonealen Reizung aufzufassen gewesen.

Schon Güterbock[1]) wies darauf hin, dass ein höherer Grad von Peritonitis wenigstens in den ersten Tagen und Stunden eher eine Ausnahme zu nennen sei. Er führt einen diesbezüglichen, von Hamilton mitgetheilten Fall an, in dem bis zu dem am 5. Tage nach der Verletzung erfolgten Tod jede Spur von Peritonitis fehlte. Auch vom anatomischen Standpunkte aus, ist die auffallend geringe Reaction des Peritoneums gegenüber dem eingedrungenen Urin in unserem, wie auch in anderen Fällen, die relativ spät zur Operation kommen (Rose[2]), Marsh[3]), Degen[4]), hervorzuheben. Da es sich bei der Ueberschwemmung der Peritonealhöhle mit normalem, nicht bacterienhaltigem Urin lediglich um eine chemische Reizung der Serosa handelt, so ist das Fehlen oder gelinde Auftreten von peritonealen Erscheinungen nicht zu verwundern. Auch die Thierexperimente Willgerodt's[5]), der nach Durchschneidung des Ureters stets nur eine locale, adhäsive Entzündung des Peritoneums beobachten konnte, scheinen darauf hinzuweisen, dass der normale Urin nur geringe Reizerscheinungen am Peritoneum hervorzubringen vermag.

Auch die Resorption des Urins durch das Peritoneum scheint keine schwereren Erscheinungen hervorzurufen, da auch in den mehrere Tage bestehenden Fällen von extraperitonealer Ruptur fast nie, die typischen Erscheinungen der Urämie beobachtet wurden. Da die Ansichten über die Giftigkeit des Urins vorläufig noch getheilt sind, so wären diese Beobachtungen wohl zum Beweise der Posner'schen[6]) Ansicht, dass die Toxicität des Urins nur ganz gering sei, zu verwerthen.

Was die operativen Maassnahmen nach Feststellung einer Blasenruptur betrifft, so scheint das in unserem Falle eingeschlagene Verfahren durchaus empfehlenswerth, d. h. zunächst extraperitoneal und dann erst interperitoneal nach dem Riss zu suchen. Man wird so trotz mit anscheinender Sicherheit gestellter Diagnose auf intraperitoneale Ruptur nie die unangenehme Ueberraschung erleben, einen gleichzeitig vorhandenen, extraperitonealen Riss übersehen zu haben. Mehrere Autoren (Schlange[7]) Berndt[8]) empfehlen principiell die Sectio alta auszuführen,

1) Güterbock, Langenbeck's Archiv. 1885. Bd. XXXI. S. 422.
2) Rose, Deutsche Zeitschr. f. Chirurgie. 1891. Bd. XXXI.
3) Marsh, Lancet. 1893. I. S. 413.
4) Degen, Münch. med. Wochenschr. 1896. Nr. 4. S. 72.
5) Willgerodt, Ueber das Verhalten des Peritoneums gegen den künstlich in die Bauchhöhle geleiteten Urin. Dissertation. Strassburg 1897.
6) Posner, Deutsche med. Wochenschr. 1900. Bd. V. S. 6.
7) Schlange, Langenbeck's Arch. 1892. Bd. XLIII.
8) Berndt, Ebenda. 1899. Bd. LVIII.

Digitized by Google

um sich vom Blaseninneren aus über die Zahl und Sitz der Risse zu informiren. Verlässlich erscheint uns diese Methode nicht, indem immer noch kleine Risse dem Auge entgehen können.

Für die Naht des Risses, die in der Tiefe des Beckens oft grosse Schwierigkeiten macht, wird die Trendelenburg'sche Beckenhochlagerung stets ein ausgezeichnetes Hilfsmittel bieten, und hat sich auch in unserem Falle als solches bewährt.

Die Entfernung des in die Bauchhöhle gelangten Urins lässt sich am bequemsten durch entsprechende Seitenlagerung des Pat. erreichen. Der Rest wurde mit Gazecompressen, die zur Vermeidung von Läsionen der Serosa hier stets nur in angefeuchtetem Zustand zur Verwendung kommen, ausgetupft.

Für die Nachbehandlung möchten wir das Einlegen eines Verweilkatheters trotz der Nachtheile desselben doch dringend empfehlen. Die Kranken sind ebenso wie alle andern in der Blasengegend Operirten durch den Schmerz und durch eine gewisse Atonie der Blasenmuskulatur vielfach gehindert, ihren Urin in der nöthigen Weise zu entleeren. Durch das Einlegen eines ausgekochten [1]) Nélatonkatheters ist die Infectionsgefahr dabei geringer, als wenn wir am Tage mehrere Male den Katheter einführen, um die Blase von der die Nahtstelle gefährdenden Urinansammlung zu befreien. Allerdings ist dabei zuverlässige Aufsicht über die Function des Katheters absolute Bedingung. Da jedoch wohl alle wegen Blasenruptur Operirten sich in Krankenhausbehandlung befinden, so wird sich diese Controlle meist ohne Schwierigkeiten ausführen lassen.

1) In der hiesigen Klinik werden die Nélatonkatheter stets durch 2 Minuten langes Auskochen in Wasser sterilisirt, ohne wesentliche Schädigung des Materials.

Digitized by Google

XXII.

Besprechungen.

1.

Dr. Julius Wolff, Geh. Medicinalrath, a. o. Prof. der Chirurgie in Berlin. Ueber die Wechselbeziehungen zwischen der Form und der Function der einzelnen Gebilde des Organismus. Mit 22 Abbildungen. 35 S. Preis 1 Mk. Leipzig 1901. Verlag von F. C. W. Vogel.

Auf der 72. Versammlung deutscher Naturforscher und Aerzte zu Aachen am 21. September 1900 gedachte J. Wolff der Entdeckung des Züricher Physikers und Mathematikers Culmann, dass der Richtungsverlauf der spongiösen Knochenbälkchen mit den Richtungen der Spannungstrajectorien der graphischen Statik übereinstimme, eine Entdeckung, welche sich dem Physiker aus der Betrachtung der Knochenpräparate Hermann von Meyer's in gemeinschaftlicher Sitzung (1867) ergab. W., der bekanntlich hierauf fussend schon 1872 die Abhängigkeit der Stoffwechselverhältnisse (Construction) von der Function für das Knochengewebe nachwies, fügt jetzt unter Projection vorzüglicher neuer Röntgen-Präparate neue Beispiele und Schlüsse hinzu. Von den typischen Veränderungen, welche difform geheilte Knochen in ihrem Bälkchenverlauf und schliesslich auch in ihren Grenzlinien, d. i. ihrer äusseren Form, stets zeigen, schliesst er auf die typische Anordnung der normalen Formen. „Wenn, (wie aus den Bildern hervorgeht) jede geringste pathologische Abweichung von der normalen Function formverändernd wirkt, so ist damit zugleich der anatomische Beweis geliefert, dass die normale Knochenfunction die für die normale Function einzig und allein übrig bleibende ist." (S. 16.)

Die Natur kehrt nach solchen Knochenbrüchen nicht so viel als möglich zu den ursprünglichen Formen, sondern zur ursprünglichen Function zurück und erzeugt demgemäss neue Formen, welche der Function unter den veränderten statischen Verhältnissen angepasst sind; umgekehrt sieht man bei rationeller Therapie rhachitischer und anderer Verbiegungen schrittweise die Wiederherstellung von normaler Function und Form auch der inneren Architectur. [1])

Der Anatom Wilhelm Roux, später Strasser, Marey, Joachimsthal zeigen die Abhängigkeit der Form von der Function auch in dem von ihnen untersuchten Theil der Weichgebilde des Körpers, Muskeln, Sehnen u. s. w.

1) Die Holzschnitte Fig. 18—22, Röntgenbilder mit Knochenarchitectur beim lebenden Menschen während und nach redressirender Behandlung von Knochendifformitäten, sind leider ungenügend, da die innere Structur nicht heraustritt.

Digitized by Google

W. schiesst: Die Structur ist der körperliche Ausdruck der Function. Die mit mathematischer Gesetzmässigkeit aus den Structuren sich integrirenden Formen der einzelnen Gebilde und die aus den Formen dieser Gebilde resultirende Form des ganzen Organismus werden in gleicher Weise durch die Function bestimmt. Das so bezeichnete Abhängigkeitsverhältniss der Form von der Function gilt ebenso wie für die Entwicklung und das Fortbestehen des einzelnen Lebewesens, auch für die Entwicklung der gesammten Lebewesen. Es gilt also in der That so, wie es Herbert, Spencer [Darwin ergänzend] voraussagte, ehe noch der evidente Beweis dafür geliefert werden konnte (Culmann, Wolff, Roux), „von Anfang bis zu Ende". Sick, Kiel.

2.

Bayer, Prof. Prag. Die Chirurgie in der Landpraxis. Kurzgefasstes Nachschlagebuch für praktische Aerzte. Mit 41 Abbild. im Text. 3. Auflage. Fischers Medic. Buchhandlung. Berlin 1901. 246 S. geb. 3,60 Mk.

Nach 6 Jahren ist auf die 2. Auflage eine neue gefolgt. Sie enthält das Wissenswertheste der in dieser Zeit fortgeschrittenen Wissenschaft und Technik, soweit es für die allgemeine Praxis von Wert ist zur selbstständigen Ausführung oder Beurtheilung. Für Jeden lehrreich sind die allgemeinen Capitel, die Gründe des Festhaltens an der Antisepsis für die Umgebung der Wunde (nicht für die Wunde selbst![1]) in der Landpraxis, die sinnreiche Einschränkung des vielfach übertriebenen klinischen Apparats. Bei Besprechung der Schleich'schen Localanästhesie, welche B. viel seltner als die Oberst'sche Regionäranästhesie anwendet, wäre die Vereinfachung und Richtigstellung der Methode durch Braun in Leipzig (sterilisirbares Eucain, statt des nicht zu sterilisirenden Cocaïn, kein Morphium u. s. w.) wünschenswerth. Bei der „Herrichtung zur Operation" sind die kritischen Ausführungen Haeglers (Händereinigung u. s. w.) auch im Rahmen des B.'schen Buches verwerthbar und vereinfachen die Wahl unter den von B. als gleichwerthig nebeneinander gesetzten Methoden. Sick, Kiel.

3.

Brühl, Ohrenarzt in Berlin. Atlas und Grundriss der Ohrenheilkunde. Unter Mitwirkung von Professor Dr. A. Politzer in Wien. 244 farbige Abb. auf 39 Tafeln (Maler G. Hammerschmidt) und 99 Textabb. München J. F. Lehmann 1901. Preis geb. 12 Mk.

Neben einer pathologisch-anatomischen umfangreichen Sammlung des Verf. sind die Präparate Politzer's als Grundlage der klinischen

1) Bayer betont dies wiederholt, räth aber doch zur Einstreuung von Jodoformpulver in nicht primär zu schliessende Wunden, was Ref. nach den Erfahrungen der Greifswalder und Kieler Klinik (Helferich) dringend widerrathen möchte. Eine Schicht antiseptischer Tamponade (ev. feuchter Verband, nach B. essigsaure Thonerde) ist, wo Asepsis nicht in Betracht kommt, viel besser. Die Krustenbildung verzögert die Heilung.

Digitized by Google

Abhandlung in grossem Maassstab verwerthet und auch für den Nichtspecialisten ausserordentlich klar wiedergegeben. Anatomie, Physiologie, Untersuchung, der Pathologie und Therapie allgemeiner und specieller Theil, sind ausführlich verarbeitet, so dass das Buch wohl ebenso gut in das stets sich vergrössernde Gebiet einführen als vermöge seiner übersichtlichen Eintheilung rasch und vollständig in Einzelnem orientiren wird. Auch die sociale Bedeutung der Ohrkrankheiten ist schon im speciellen Theil, zuletzt in zusammenfassendem Capitel, gewürdigt. So erscheint in diesem XXIV. Band der Lehmann'schen Handatlanten die schon traditionell erhaltene Aufgabe den früheren bekannten Bänden entsprechend gelöst. Sick, Kiel.

4.

Gross, Dr. Otto, Compendium der Pharmako-Therapie für Polikliniker und junge Aerzte. Leipzig, F. C. W. Vogel. 1901.

Verf. will neben die gebräuchlichen alphabetischen Recepttaschenbücher, welche stets den Uebelstand haben, eine bestimmte Diagnose vorauszusetzen bezw. im Einzelfall zu erzwingen, ein Compendium stellen, das von den therapeutischen Wirkungen der Einzelmedicamente ausgeht. So gestattet es eine feinere individualisirte Therapie, indem es anleitet, zunächst nur nach dem Wesen der krankhaften Erscheinungen zu entscheiden, in welchem Sinn man den Organismus in seinen physiologischen Functionen beeinflussen will, indem es zeigt, mit welchen Mitteln man diese Beeinflussung erzielen kann. Ein ausführliches Inhaltsverzeichniss ermöglicht allerdings auch die Auffindung nach sonstigen Principien; besonders praktisch erscheint die nach Vorbild des Reichscoursbuchs durchgeführte einfache Numerirung nach Capiteln ohne besondere Seitenzahl: Capitel 1—44 Arzneigruppen (Narcotica, Diuretica u. s. w.), 45—52 Salben, Localanästhesie, Diät, Maximaldosen u. s. w. Das Büchlein, das durchschossen noch nicht ganz die Grösse des bekannten Rabow hat, ist sowohl wegen seiner wissenschaftlichen Auffassung als praktischen Einrichtung warm zu empfehlen. Sick, Kiel

5.

R. Stecchi e A. Gardini, Chirurgia Operatoria. Ulrico Hoepli. Milano 1901.

Das in der Grösse eines Taschenlexikons auf 321 Seiten und mit 118 Holzschnitten das Wissenswertheste chirurgischer Technik bringende Büchlein zeichnet sich durch grösstentheils sehr gute Illustrationen trotz des kleinen Maassstabes aus. Es sind vielfach Wiedergaben bekannter anatomischer und chirurgischer deutscher Werke. Sick, Kiel.

6.

Hofmeister, Dr. F., a. o. Prof. der Chirurgie in Tübingen, Verbandtechnik. Tübingen. Verlag der H. Laupp'schen Buchhandlung 1901. 102 Seiten. Mit 107 Abbildungen im Text. 3 Mk. geb.

Von den Vorzügen des H'schen Buches möchte ich seine gedrängte Kürze und Anschaulichkeit besonders hervorheben. Beides wird erreicht sowohl

Digitized by Google

durch Weglassung der nur geschichtlich interessanten Verbände und des Wundverbands, als auch durch die prägnante Art der Darstellung in Tübingen erprobter Methoden, welche ausserdem durch die schönen Holzschnitte geradezu selbstständig (die Tourenfolge ist z. B. in bekannter Weise durch Zahlen angegeben) interpretirt werden. Mit Recht betont H. den Werth von Zeichnungen, mit Darstellung des Wesentlichen, während Photographien durch manche nebensächliche Einzelheiten verwirren können.

Sick, Kiel.

7.

J. B. Roberts, The surgical treatment of congenital and pathological disfigurements of the face. Philadelphia, the Phil. med. publ. Co. 1900.

Die Schrift giebt den Inhalt von Vorträgen, welche R. am College of physicians zu Philadelphia (sog. „Mütter lectures") gehalten hat. Nach kurzen allgemeinen Bemerkungen über plastische Chirurgie überhaupt und im menschlichen Antlitz speciell, bespricht R. die Deformitäten und plastische Operationen an Lippen, Wange, Nase, Ohren und Augenlidern. Unter den zahlreichen Abbildungen finden sich die altbekannten neben einigen neueren, welche einzelne Krankheitsfälle darstellen.

Helferich.

8.

C. Toldt, Anatomischer Atlas für Studirende und Aerzte. Lief. 7. 8. 9. Verlag von Urban & Schwarzenberg. 1900.

Mit diesen Lieferungen ist das Werk vollendet; es ist sich bis ans Ende gleich geblieben und, was in einer früheren Besprechung der Anfangstheile des Werkes gesagt ist, das gilt auch für die letzten Lieferungen: Es ist sehr reich und praktisch zusammengestellt; die Abbildungen bieten wohl annähernd das Beste, was mehrfarbiger Holzschnitt zu leisten vermag. Es ist ein Vergnügen, danach zu studiren. Helferich.

9.

E. Ponfick, Topographischer Atlas der medicinisch-chirurgischen Diagnostik. Erste Lieferung. Jena, Verlag von G. Fischer. 1901.

Wir freuen uns die erste Lieferung dieses gross angelegten Werkes besprechen zu können. Was seit Pirogoff bisher nur gelegentlich bei pathologischem Situs geschah, das gibt uns hier Ponfick in einer umfassenden Sammlung trefflicher, in den natürlichen Farben gehaltener Reproductionen von seltenen und charakteristischen Befunden. Vielleicht sind mir als einem Schüler Braune's solche Durchschnitte als Hülfsmittel zu eigener Belehrung wie zum Unterricht besonders werthvoll, allein es ist mir nicht zweifelhaft, dass das Werk sich den allgemeinen Beifall der Fachgenossen in allen Culturländern erwerben wird. Bilder wie der Colloidkrebs des Bauchfells (Tab. III.), die Lebercirrhose mit Ascites

Digitized by Google

(Tab. IV.), Abscess im Schläfenlappen nach Ohrleiden (Tab. VI.), wie auch die übrigen bedürfen keiner besonderen Erläuterung. Möge das auf 30 Tafeln berechnete Werk rasch fortschreiten! Helferich.

Anzeigen litterarischer Neuigkeiten, welche der Redaction zugeschickt worden sind:

Revue de Chirurgie. XXI. No. 6. Juni 1901. Inhalt: Ch. Féré et Marthe Francillon, Note sur la Coïncidence des lipomes symétriques avec la paralysie progressive (3 fig.). A. Navarro, Traitement des rectites sténosantes (2 fig.). J. Silhol, L'examen du sang en chirurgie et en particulier au point de vue diagnostic. Moty, suite. Bothezat, suite. Marie Gorovitz, suite. X. Delore et M. Patel, fin.

Archives Provinciales de Chirurgie. X. No. 6. Juni 1901. Inhalt. Inhalt: M. Jeannel, Exstirpation abdomino-périnéale du rectum cancéreux (4 fig.). Bauby, Trois cas d'éviscération post opératoire spontanée. L. Thévenot et M. Patel, De la déchirure du mésentère dans les hernies étranglées. A. L. Peyroux, Epiploïte prise pour un étranglement herniaire. Intervention. Cure radicale. Guérison.

La Clinica Chirurgica. IX. Mailand, 30. Juni 1901. Nr. 6. Aus dem Inhalt: Cassanello, Histogenese der Mischgeschwülste von Speicheldrüsen. Anzilotti, Klinischer und pathologisch-anatomischer Beitrag zum Studium des Lymphangioms und der Makrocheilie.

Davis, Charles Gilbert, Two hundred an shirty seven consecutive abdominal sections. Grösstentheils gynäkologische Operationen. Nur zwei Todesfälle.

Pascale, Prof., Napoli. La Decorticazione del Pulmone contributo alla patogenesi e terapia dell' Empyema cronico.

Monatsschrift für Geburtshülfe und Gynäkologie. XIII. Heft 6 u. 7. Juni, Juli 1901. Aus dem Inhalt: Polano, Zur Lehre von sogenanntem Pseudomyxoma peritonei. Karl Schuchardt, Ueber die paravaginale Methode der Exstirpatio uteri und ihre Enderfolge beim Uteruskrebs. Otto Busse, Ueber Verlagerung von Tube und Ovarium infolge Ausbleibens des Descensus (Tafel VIII). Nr. 7. Kraus, Ueber das Zustandekommen der Krebsmetastasen im Ovarium bei primärem Krebs eines anderen Bauchorgans. Stolper, Lucius, Ueber Entbindungslähmungen. Knapp, Beiträge zur Geschichte der Eklampsie.

Die Therapie der Gegenwart. 1901, 6 und 7. Berlin. Juni, Juli. Aus dem Inhalt: E. Lexer, Zur Tetanusbehandlung. (Amputationen u. s. w. mit Antitoxinbehandlung, letztere allein sei zu unsicher.)

Deutsche Aerzte-Zeitung. 1901. Heft 11—13. 1. Juni bis 1. Juli. Aus dem Inhalt: Beneke, Beiträge zur Pathologie des Oesophagus. I. Diffuse Ektasie. Tilmann, Ueber amerikanische Aerzte und ihre Ausbildung.

Sick.

Digitized by Google

73. Versammlung deutscher Naturforscher u. Aerzte in Hamburg.

Am Donnerstag den 26. September wird im Logenhaus (Welckerstrasse) um 2 Uhr Nachmittags eine gemeinsame Sitzung der Abtheilungen für innere Medicin, Chirurgie und Dermatologie stattfinden.

In dieser Sitzung werden folgende Vorträge gehalten:

Grouven (Bonn), Hahn (Hamburg), Schiff (Wien), Sjögren (Stockholm), Kienböck (Wien): Ueber Röntgentherapie.

Schürmayer (Hannover): a) Ueber Röntgenulcera; b) forensische Bedeutung der Röntgenverbrennungen. Bang (Kopenhagen): Die Finsentherapie.

Röntgenausstellung

gelegentlich der 73. Versammlung deutscher Naturforscher und Aerzte in Hamburg.

Nach den bisherigen Anmeldungen:

a) Physikalisch-technischer Theil.

Ausstellung von Apparaten und Nebenapparaten u. s. w. von

Friedrich Dessauer, Klingelfuss, Allgemeine Elektricitätsgesellschaft, W. A. Hirschmann, Dr. M. Levy, Siemens & Halske, A.-G., Neue photographische Gesellschaft (Reproductionstechnik), Myl. Ehrhardt (Röhren), Max Kohl, Reiniger, Gebbert & Schall, Emil Gundelach (Röhren), Voltohm Elektricitäts-Gesellschaft, A.-G., Richard Seifert & Comp., S. Zossenheim (für ausländische Apparate), Krüss (Stereoskope für die directe Betrachtung der Originalplatten), H. C. F. Müller (Röhren), Schütze & Noak (Nebenapparate und photographische Artikel), G. Gaiffe.

b) Medicinischer Theil.

Bisher angemeldete Objecte:

Bade (Hannover): Chirurgische Casuistik.

Cowl (Berlin): Herzuntersuchungen.

Fraenkel (Hamburg): Wirbelsäulen. a) Entwickelung, b) Tumoren und Tuberculose derselben.

Levy-Dorn (Berlin): a) Diapositive aus dem Gebiet der inneren Medicin, b) Apparate zur Untersuchung mit senkrechten Röntgenstrahlen, c) Schutzapparate für den Untersucher.

Digitized by Google

Leonard Charles Lester (Philadelphia): a) Nierensteine, b) Lungentuberculose.

Port (Heidelberg): Zahn- und Kieferaufnahmen.

Schuchard (Stettin): Reproductionstechnik u. s. w.

Sjögren (Stockholm): Zahn- und Kieferaufnahmen.

Wolff (Berlin): Diapositive über Knochenarchitektur,

und Andere, ohne Bestimmung des Themas.

Apparate, Bilder u. s. w. können vom 10. September an eingeliefert werden.

Die Ausstellungsleitung.

Dr. Albers-Schönberg. Dr. Walter. Dr. Hahn. Dr. Scholz.

Digitized by Google

XXIII.

Aus der chirurgischen Abtheilung des städtischen Krankenhauses Moabit zu Berlin. (Director: Geheimer Medicinalrath Prof. Dr. Sonnenburg.)

Ueber die beim otitischen Abscess des linken Schläfenlappens auftretenden Störungen der Sprache.

Von

Dr W. Merkens,

Assistenzarzt.

(Mit 3 Abbildungen.)

Es ist an sich schon eine interessante Thatsache, dass bei der Läsion eines ganz bestimmten Hirntheils ganz bestimmte Störungen der Sprache auftreten. Die beim Schläfenlappenabscess beobachteten Sprachstörungen sind aber noch um so interessanter, als die Patienten relativ lange ihr freies Sensorium behalten und daher genau untersucht werden können.

Ich bin nur so vorgegangen, dass ich 25 genau beobachtete Fälle meinen Erörterungen zu Grunde gelegt habe, in der Meinung, dass diese Zahl ausreicht, um durch Zusammenstellung der stets wiederkehrenden Symptome ein für alle Fälle gültiges und daher charakteristisches Bild zu entwerfen.

Kurze Referate der Krankengeschichten.

1. Schmiegelow[1]), Diagnose und Behandlung der otitischen Hirnabscesse. Zeitschr. f. Ohrenheilkunde. 1895.

57jähr. Mann. Nachsprechen ohne Störung. Er kannte den Gebrauch der ihn umgebenden Gegenstände, doch fehlten die Bezeichnungen. Auch beim spontanen Sprechen fehlten ihm Worte; daher Stocken in der Rede, Umschreibungen. Später litt auch das Verständniss für gesprochene Worte, bis schliesslich völlige Worttaubheit eintrat.

2. v. Tröltsch, Anatomische Beiträge zur Lehre von der Ohreneiterung. Archiv f. Ohrenheilk. IV.

53jähriger Mann. Bei völlig klarem Bewusstsein Suchen nach richtigen Worten; falscher Gebrauch von Worten; weitschweifige Antworten.

1) Schmiegelow's Zusammenstellung einschlägiger Fälle wurde zu dieser Arbeit benutzt.

Digitized by Google

3. Michael, Chronisch-eitrige Mittelohrentzündung und Gehirnabscess, unabhängig nebeneinander bestehend. Zeitschrift f. Ohrenheilkunde. VIII.

31jähriger Mann. Er konnte sich auf viele Worte nicht besinnen. Die fehlenden Worte, ausschliesslich Substantiva, wurden in sehr geschickter Weise umschrieben.

4. Farwick, Zwei Fälle von Caries des Felsenbeins. Archiv f. Ohrenheilk. VI.

36jähriges Dienstmädchen. Die Aphasie bestand darin, dass Bezeichnungen für Gegenstände fehlten.

5. Truckenbrod, Operativ geheilter Hirnabscess nach Otorrhoe. Zeitschr. f. Ohrenheilk. 1886.

28jähriger Mann. Er gebrauchte nur sehr wenig Worte, vermischte richtige mit erdichteten, las mit stotternder Stimme. Sein Gedächtniss hatte nachgelassen: er wusste sein Alter nicht u. s. w.

Nach der Operation bestanden die Sprachstörungen weiter. Er gab auf Fragen falsche Antworten. Lesen und Schreiben unmöglich. Später allmähliche Besserung. Doch fünf Monate nach der Operation stockte er mitunter noch in der Rede und fehlten ihm ab und zu die Bezeichnungen für Gegenstände (auch beim Schreiben).

6. Derselbe, Operativ geheilter Hirnabscess nach Otitis media acuta. Zeitschr. f. Ohrenheilk. XXII.

54jähriger Mann. Verwechseln von Worten; Umschreibungen. Für die gewöhnlichsten Dinge fehlten ihm die Bezeichnungen. Doch erkannte er dieselben auf Suggestivfragen. Lesen und Schreiben unmöglich. Er sah und erkannte (auch mit einem Auge) alle Gegenstände; kein Doppeltsehen.

7. Derselbe, ebendort. 29jähriger Mann. Die Sprachprüfung war erst nach der Operation möglich. Vorgehaltene Gegenstände konnten nicht bezeichnet werden. Auch das Wortverständniss hatte gelitten. Zum Lesen und Schreiben war Patient nicht zu bringen (Benommenheit?).

8. Salomon, Ueber otitische Hirnabscesse. I.-D. Halle. 1893.

49jähriger Mann. Symptome von amnestischer Aphasie und Worttaubheit. Alexie. Agraphie.

9. Ferrier, Case of cerebral abscess in connection with otitis media, successfully diagnosed and evacuated. The Brit. med. Journ. 1888. I.

47jähriger Mann. Er benannte Dinge mit falschen Namen. Ausserdem bestand Alexie.

10. Sänger und Sick, Aphasie durch Gehirnabscess. Trepanation. Heilung. Deutsch. med. Wochenschr. 1890. 10.

52jähriger Mann. Er konnte vorgehaltene Gegenstände nicht bezeichnen, auch nicht, wenn er sie betastete. Doch half er sich durch Umschreibungen. Wenn er spontan sprach, dann gebrauchte er meist unrichtige und verstümmelte Worte. Erscheinungen von Worttaubheit.

3 Monate nach der Operation war das Sprachverständniss wieder hergestellt; Objectbezeichnung noch mangelhaft. Nach weiteren 2 Monaten waren keine aphasischen Störungen mehr zu constatiren.

Digitized by Google

11. Körner, Die otitischen Erkrankungen des Hirns u. s. w. II. Aufl. S. 134.

9½jähriger Knabe. Er erkannte die ihn umgebenden Gegenstände, konnte sie aber meistens nicht benennen. Fähigkeit zum Lesen erhalten.

12. Oppenheim, Encephalitis und Hirnabscess in Nothnagels spec. Path. u. Ther. S. 254.

Der Patient fand für die gewöhnlichsten Dinge die Bezeichnung nicht. Sprachverständniss fast normal. Nachsprechen ohne Störung.

Früher (der Abscess war bereits einmal durch Punction entleert worden) hatte eine Aphasie bestanden, die dem Charakter der sensorischen, amnestischen und optischen entsprach. Ausserdem Agraphie und Alexie.

13. Lanz, Ein Fall von tiefem Hirnabscess. Correspondenzbl. f. Schweizer Aerzte. 1893.

23jähriger Mann. Vor der Operation war die Untersuchung der Sprache wegen Benommenheit unmöglich. Später konnte Patient Gegenstände nicht bezeichnen, trotzdem er sie erkannte. Doch hatte das Erkennen der Gegenstände, wenigstens auf optischem Wege, auch etwas gelitten. Bisweilen musste er dieselben erst abtasten, um den Gebrauch anzugeben.

Im übrigen war

erhalten:	erloschen:
1. das Sprachverständniss,	1. das Schriftverständniss,
2. das Copiren,	2. das Lesen,
3. das spontane Sprechen,	3. das spontane Schreiben,
4. das Nachsprechen;	4. das Dictatschreiben.

14. Zaufal und Pick, Otitischer Gehirnabscess im linken Temporallappen. Optische Aphasie. Eröffnung durch Trepanation. Heilung. Prager med. Wochenschr. 1896.

25jährige Frau. In der Beschreibung dieses Falles scheint mir das Erkennen der Gegenstände dem Begriff nach und das Bezeichnen derselben nicht genau genug getrennt worden zu sein. Denn es heisst: „Patientin erkennt vorgehaltene Gegenstände, indem sie davon den Gebrauch angiebt“ . . . später: „Giebt man ihr die Gegenstände in die Hände, so erkennt sie sie auch nicht, wohl aber, wenn absichtlich oder zufällig ein Gehörseindruck durch dieselben hervorgerufen wurde.“ Jedenfalls konnte sie eine Reihe von Gegenständen, trotzdem sie sie erkannte, nicht bezeichnen. Nachsprechen gestört: undeutliche Aussprache, Auslassung und Vewechselung von Buchstaben und Silben. Aehnlich war es beim Lesen. Sprachverständniss intact.

15. Heine: Casuistisches über den otitischen Schläfenlappenabscess. Arch. f. Ohrenheilk. XLV.

Fall 1. 24jährige Frau. Die Untersuchung der Sprache war erst nach der Operation möglich. Vorgehaltene Gegenstände konnten nicht bezeichnet werden, auch nicht nach der Betastung. Umschreibung von Worten. Geringe Störung der Perception.

16. Derselbe. Fall 3. 13jähriger Knabe. Vorgehaltene Gegenstände wurden nur theilweise richtig bezeichnet. Auch die Betastung half nichts. Wortverständniss nicht wesentlich gestört.

Digitized by Google

17. Manasse, Ueber einen geheilten Fall von doppeltem Hirnabscess mit Ventrikelfistel. Optische Aphasie. Zeitschr. f. Ohrenheilk. Bd. XXXI.

42jährige Frau. Prüfung der Sprache erst nach der Operation möglich. Nachsprechen ungestört. Viele Gegenstände konnte sie nicht benennen, trotzdem sie sie ansah und abtastete. Auch das Erkennen der Gegenständen dem Begriff nach schien gelitten zu haben. Zuerst heisst es: „Patientin erkennt alle Gegenstände nach ihrem Gebrauch" u. s. w. . . ., später: „Eine vorgehaltene Glocke vermag sie nicht zu erkennen; erst, wenn man sie ertönen lässt, sagt sie ganz erfreut: Schelle" u. s. w. . . . Paraphasie. Wortverständniss erhalten. Lesen und Schreiben normal.

18. Seligmann, Doppelter acuter Hirnabscess nach Aufmeisselung des Warzenfortsatzes. Heilung. Zeitschr. f. Ohrenheilk. 1898.

22jähriger Mann. Paraphasie. Ausfall von Bezeichnungen für vorgehaltene Dinge. Auch die Betastung führte zu keinem Resultat. Nachsprechen ungestört.

19. Jordan, Beitrag zur Lehre von den intracraniellen Complicationen der Otitis. Arch. f. Ohrenheilk. Bd. XLIV.

Fall 2. 30jähriger Mann. Zunächst fehlten Bezeichnungen für die gewöhnlichsten Dinge, während das Nachsprechen ungestört war. Die fehlenden Worte wurden durch Umschreibungen und Gesten ersetzt. Später Verschlimmerung der Sprachstörung: Erscheinungen von Worttaubheit. Spontan konnte er nur noch wenige Worte sagen. Mit Zahlen ging es besser (Patient war Kaufmann!). Nachsprechen aufgehoben; ebenso die Fähigkeit zum Lesen. Vorgeschriebene Worte konnte er mühsam malend und buchstabenweise nachschreiben. Im Uebrigen war auch die Fähigkeit zum Schreiben beinahe vollständig verloren gegangen. Patient ermüdete sehr schnell und wurde leicht unwillig.

20. Lannois et Jaboulay, L'Hémianopsie dans les abscès cérébraux d'origine otique. Revue de méd. 1896.

29jähriger Mann. Verständniss für gesprochene Worte erhalten. Für Gegenstände, die man ihm vorhielt, fand er die Bezeichnung nicht. Ebensowenig kam er auf seinen Namen. Lesen konnte er nicht, trotzdem er die Buchstaben sah. Spontanes Schreiben aufgehoben; Copiren erhalten.[1]) Nachsprechen ungestört.

21. Witzel und Thomsen, Ueber einen günstig verlaufenen Fall von Operation eines Abscesses des Schläfenlappens. Deutsch. med. Wochenschrift. 1896. S. 71 (Vereinsbeilage).

21jähriger Mann. Status p. operationem: Abneigung gegen spontanes Sprechen. Er konnte vorgehaltene Gegenstände nicht benennen, trotzdem er sie erkannte. Auch das Betasten half nichts. Vorgesprochene Worte waren ihm, nachdem einige Zeit verstrichen, wieder entfallen. Wenn man ihm mehrere Sätze vorsprach, so stockte er beim Nachsprechen des letzten Theiles. Sonst konnte er selbst die complicirtesten Worte nachsprechen. Lesen, Schreiben, Wortverständniss nicht gestört.

1) „Le malade ne peut écrire spontanément et est incapable d'écrire couramment. Si on lui écrit son nom, il le recopie en dessinant les lettres pour ainsi dire."

Digitized by Google

22. Müller, Drei otitische Schläfenlappenabscesse. Deutsch. med. Wochenschr. 1897 Nr. 53.

Fall 1. 23jährige Frau. Die Sprachstörung trat erst nach der Entleerung des Abscesses in die Erscheinung und bestand darin, dass vorgehaltene Gegenstände nicht bezeichnet wurden, während das Nachsprechen und das Wortverständniss nicht gelitten hatten.

23. Jansen, Ueber otit. Hirnabscesse. Berl. klin. Wochenschr. 1891.

34jähriger Mann. Er sagte vieles zweimal, konnte sich manchmal nicht gleich auf ein Wort besinnen. Verwechseln von Worten.

24. Bacon Gorham, Ein Fall von Otitis media acuta mit nachfolgendem Abscess im Lobus temporo-sphenoidalis. Operation; Tod durch Shock. Autopsie. Zeitschr. f. Ohrenheilk. XXX.

25jähriger Mann. Die Sprachstörung bestand darin, dass er vorgehaltene Gegenstände nicht bezeichnen konnte. Sein Gedächtniss für Eigennamen war ganz besonders schlecht.

25. Merkens, Ueber intracranielle Complicationen der Mittelohreiterung. Deutsch. Zeitschr. f. Chir. Bd. LIX.

54jähriger Mann. Nachsprechen ohne wesentliche Störung. Obgleich er optische, acustische und andere Sinneseindrücke zur Auffindung von Begriffen verwerthen konnte, fehlten ihm die zugehörigen Bezeichnungen. Auch das Wortverständniss hatte gelitten. Leider konnten wegen Hornhauttrübungen keine Lese- und Schreibprüfungen vorgenommen werden.

Symptome und Verlauf auf Grund der citirten Krankengeschichten.

Der besseren Orientirung wegen sind einige Vorbemerkungen nöthig.

Man findet in den Krankengeschichten häufig die Bezeichnung „amnestische Aphasie". Ich werde diese Bezeichnung meiden, da sie, namentlich im Hinblick auf den Fall Grashey's[1]) (cf. auch Eisenlohr[2]), zu Missverständnissen Veranlassung geben könnte. Dagegen werde ich gebrauchen

„Wortstummheit" als allgemeine Bezeichnung für Störungen der Lautsprache in der Expression,

„Worttaubheit" ebenso für Störungen der Lautsprache in der Perception,

„Agraphie" ebenso für Störungen der Schriftsprache in der Expression,

„Alexie" ebenso für Störungen der Schriftsprache in der Perception.

1) Grashey, Ueber Aphasie und ihre Beziehungen zur Wahrnehmung. Arch. f. Psych. 1885.

2) Eisenlohr, Beiträge zur Lehre von der Aphasie. Deutsche med. Wochenschr. 1889. Nr. 36.

Digitized by Google

Da nun in allen Fällen von Schläfenlappenabscess, die überhaupt Sprachstörungen erkennen liessen, Erscheinungen von Wortstummheit beobachtet wurden, Erscheinungen von Worttaubheit aber nur in einigen, so unterscheide ich eine leichte und eine schwere Form der Sprachstörung:

I. Leichte Form: lediglich Wortstummheit,
II. Schwere Form: Wortstummheit + Worttaubheit.

Da weiter zu beiden Formen Störungen der optischen Sphäre selbst oder der dorthin führenden Bahnen (Agraphie, Alexie, Seelenblindheit[1]) hinzutreten können, so entstehen dadurch zwei Unterabtheilungen.

Zunächst fällt auf, dass die Patienten in der Rede häufig stocken oder, wenn es ihnen noch gelingt, einigermaassen fliessend zu reden, vielfach Umschreibungen gebrauchen. Sie sind sich dabei ihres Zustandes vollkommen bewusst und ärgern sich nicht selten über ihre Gedächtnissschwäche, während andererseits sie sich freuen, wenn es ihnen gelingt, ihre Gedanken in präcise Worte zu fassen. Bei der näheren Untersuchung stellt sich dann heraus, dass die Patienten Schwierigkeit haben, die richtigen Worte zu finden, sowohl beim spontanen Sprechen, als überhaupt beim Sprechen vom Begriff her. Diese Störung macht sich ganz besonders dann bemerkbar, wenn man durch die gewöhnlichsten Dinge der Umgebung Sinneseindrücke hervorruft, wobei es ganz gleichgültig ist, ob es optische, acustische oder andere Sinneseindrücke sind. Die Patienten erkennen die Gegenstände, wissen, wozu sie gebraucht werden u. s. w., aber sie können sie nicht bezeichnen. Am auffälligsten ist diese Erscheinung bei optischen Eindrücken, und zwar aus dem Grunde, weil es am häufigsten gerade optische Eindrücke sind, die den im Bett liegenden Patienten zum Sprechen anregen, und die optischen Eindrücke sich auch am einfachsten prüfen lassen. So erkläre ich mir auch, dass in vielen Krankengeschichten nur die Thatsache hervorgehoben ist, dass vorgehaltene Gegenstände nicht benannt werden konnten. In der Regel besteht aber bezüglich des Benennens von Gegenständen zwischen optischen und anderen Sinneseindrücken nicht der geringste Unterschied. Der Kernpunkt der Störung beruht darauf, dass die Patienten, trotzdem sie die Gegenstände erkennen und trotzdem die Begriffsbildung intact ist, die richtigen Worte nicht finden. Das Auffinden der Worte wird um so schwieriger sein, je loser sie mit ihren Begriffen zu-

1) Oppenheim's optische Aphasie rechne ich zur Seelenblindheit. Die Gründe folgen weiter unten.

Digitized by Google

sammenhängen. Da wir uns nun concrete Begriffe viel leichter ohne Namen vorstellen können, als abstracte, die durch die Worte allein ihre feste Gestalt erhalten (Kussmaul), so folgt daraus, dass zuerst die Bezeichnungen für concrete Begriffe fehlen werden, z. B. für Personen und Sachen der Umgebung. Ausser dieser allgemeinen Regel kommt für jeden Patienten noch in Betracht, welche Worte ihm am geläufigsten und für ihn speciell am engsten mit den Begriffen verknüpft waren; so werden z. B. einem Handwerker die Bezeichnungen für seine Instrumente relativ lange erinnerlich bleiben.

Nun ist es beobachtet worden, dass die Patienten trotz der Sprachstörung einen gesteigerten Drang zum Reden hatten und in der That viel redeten[1]) (Logorrhoe). Damit ist aber noch lange nicht bewiesen, dass das Sprechen vom Begriff her intact ist. Denn es kommt nicht so sehr auf die Zahl der Worte an, als darauf, ob sie für das, was sie sagen wollen, die bestimmten Ausdrücke finden, ohne weitschweifig zu werden. Ebenso kann es vorkommen, dass ein Patient spontan anscheinend ohne Störung und richtig spricht, obgleich sein Wortschatz in Wirklichkeit stark reducirt ist.[1])

Als eine Folge des erschwerten Sprechens vom Begriff her kommt auch Paraphasie zur Beobachtung. Sie kann verschiedener Natur sein. Entweder werden die Worte durch Verwechslung resp. Auslassung von Buchstaben und Silben nur entstellt, oder es werden die Worte selbst verwechselt, sei es, dass sie für ähnlich lautende gebraucht werden, sei es, dass die bezeichneten Begriffe in irgend einer Beziehung stehen, z. B. Feder—Leder, Federhalter—Bleistift. Wenn umgekehrt von den gehörten Worten her die Begriffe verwechselt werden, so kommen wir damit zu der

Zweiten Form der Sprachstörung, die ich als die schwere bezeichnet habe. Während man sich mit den Patienten der ersten Kategorie noch einigermaassen unterhalten kann, wenn sie auch häufig zu Umschreibungen, Gesten u. s. w. ihre Zuflucht nehmen müssen, so wird bei der zweiten Form die Unterhaltung mehr oder weniger unmöglich nach Maassgabe des fehlenden Wortverständnisses.[2]) Die Störung kann soweit gehen, dass den Patienten die Muttersprache wie eine völlig fremde klingt, sie demnach kein Wort verstehen und ebenso wenig im Stande sind, ihren Gedanken durch Worte Ausdruck zu geben, während die Fähigkeit des Nachsprechens relativ lange er-

1) Z. B. der Patient von Sänger-Sick, l. c.

2) So vermuthe ich beispielsweise, dass in dem Falle von Lanz (l. c.) das spontane Sprechen vom Begriff her gelitten hatte.

Digitized by Google

halten bleibt. In solchen Fällen ist die Untersuchung sehr schwierig, zumal bei stärkerer Trübung des Sensoriums.

Wenn nach der Eiterentleerung die Störungen der Sprache zurückgehen, dann bessert sich zunächst das Wortverständniss; Erscheinungen von Wortstummheit können noch monatelang anhalten (Fall 5 u. 10).

Nun können sowohl zur Wortstummheit als zur Wortstummheit + Worttaubheit Störungen hinzutreten, die zur Sehsphäre in Beziehung stehen. Die Fähigkeit des Copirens pflegt selbst bei schwerer Störung der Schriftsprache erhalten zu sein. In der Regel gehen bei unseren Patienten die Störungen der Laut- und Schriftsprache parallel, so dass anzunehmen ist, dass dieselbe Läsion, welche die Lautsprache schädigt, auch die Schriftsprache in Mitleidenschaft zieht. Es giebt aber Fälle, wo vornehmlich die Schriftsprache gelitten hatte, während die Lautsprache mehr oder weniger intact war. Hier haben wir es offenbar mit einer Störung der optischen Sprachcomponente zu thun. Mit den Störungen der letzteren Art sind nahe verwandt Erscheinungen von Seelenblindheit. Auch sie sind beim linksseitigen Schläfenlappenabscess beobachtet worden. Die Seelenblindheit gehört zwar streng genommen nicht in das Gebiet der Sprachstörungen; dennoch bestehen so enge Beziehungen, dass man sie an dieser Stelle nicht mit Stillschweigen übergehen darf. Die Patienten verlieren das Orientirungsvermögen; sie sehen wohl, aber erkennen nicht die sie umgebenden Personen und Gegenstände. Daher finden sie auch für nur gesehene Objecte die Bezeichnung nicht, wohl aber, sobald andere Sinnesorgane in Thätigkeit treten. So wird z. B. eine vorgehaltene Glocke nicht bezeichnet, wohl aber, wenn sie erklingt. Andererseits muss in Folge von Seelenblindheit auch das Verständniss für Sätze und Worte leiden, soweit dasselbe nämlich auf dem Vorhandensein optischer Erinnerungsbilder beruht. Entsprechende Beobachtungen verdanken wir Oppenheim.[1])

Die folgende Tabelle ist auf Grund der oben citirten Krankengeschichten aufgestellt worden. Wenn die Krankengeschichten auch hier und da, namentlich bezüglich der Lese- und Schreibstörungen, ausführlicher sein könnten, so gewährt die aus ihnen hervorgegangene Tabelle doch immerhin einen Ueberblick über diejenigen Symptome, welche den jeweiligen Untersuchern am meisten aufgefallen sind.

1) Oppenheim, Ueber den Charakter der Aphasie beim otitischen Abscess des linken Schläfenlappens. Fortschritte der Medicin. 1895. — Hirnabscess in Nothnagel's spec. Path. u. Ther.

Digitized by Google

25 Fälle von Sprachstörung.

Wort-stummheit	Wort-taubheit	Störung beim Nachsprechen	Schreib-störung	Lesestörung	Seelenblind-heit (ange-deutet)
25 = 100 %.	8 = 32 %.	2 = 8 % (Zaufal-Pick, Jor-dan).	7 = 28 %.	9 = 36 %.	4 = 16 % (Oppen-heim, Lanz, Zaufal-Pick, Ma-nasse).

Schemata und theoretische Erläuterungen.

Zur Erklärung von Sprachstörungen sind Schemata unerlässlich. Die Schemata der Autoren stimmen im Grossen und Ganzen überein in der Annahme bestimmter Centren, die den Sitz der verschiedenen Sprachcomponenten darstellen. Dagegen gehen die Ansichten auseinander bezüglich der Bahnen, welche diese Centren miteinander verbinden. Am bekanntesten ist das Schema von Wernicke-Lichtheim. Wenn dieses Schema auch viel zum Verständniss der verschiedenen Arten der Aphasie beigetragen hat, so gelingt es doch nicht, alle Symptomengruppen in dasselbe unterzubringen. [1])

Was nun die beim Schläfenlappenabscess auftretenden Sprachstörungen angeht, so hat Lanz bereits versucht, seinem Falle das genannte Schema zu Grunde zu legen, ohne dass es ihm gelungen wäre, alle Erscheinungen zu erklären. Ich bin nach vergeblichen Bemühungen in dieser Richtung immer mehr zu der Ansicht gekommen, dass das Wernicke-Lichtheim'sche Schema zur Erklärung dieser Sprachstörungen nicht geeignet ist und habe daher zu einem anderen meine Zuflucht genommen. Das Schema, welches ich benutze, nimmt eine Mittelstellung ein zwischen dem Wernicke-Lichtheim'schen [2]) und dem Kussmaul'schen [3]) und ist insofern nicht neu, als es im Wesentlichen mit dem Schema Grashey's (l. c.) übereinstimmt.

---

1) Cf. v. Monakow, Gehirnpathologie. Nothnagel's spec. Path. u. Ther.

2) Wernicke, Gesammelte Aufsätze und kritische Referate z. Pathologie des Nervensystems. Berlin 1893. — Lichtheim, Ueber Aphasie. Deutsch. Arch. f. klin. Med. Bd. XXXVI. — Malachowsky, Versuch einer Darstellung unserer heutigen Kenntnisse in der Lehre von der Aphasie. Sammlung klin. Vorträge (Volkmann). Nr. 324.

3) Kussmaul, Die Störungen der Sprache. v. Ziemssen's Handbuch der spec. Path. u. Therapie. XII.

Digitized by Google

Fig. 1.

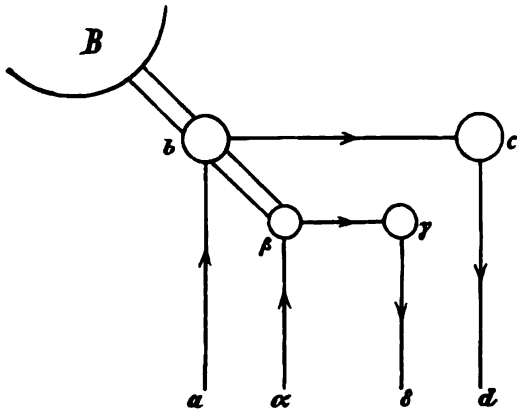

B = Begriffscentrum.
ab = acustische Sprachbahn (Perception).
b = Wort-Klangbildcentrum.
c = motor. Centrum für die Lautsprache.
cd = motorische Bahn (Expression).
$\alpha\beta$ = optische Sprachbahn (Perception).
β = Schriftbildcentrum.
γ = mot. Centrum für die Schrittsprache.
$\gamma\delta$ = motorische Bahn (Expression).

---

ab = Hören von Worten ohne Verständniss.
abB = Hören von Worten mit Verständniss.
$abcd$ = Nachsprechen ohne Verständniss.
$ab < \frac{B}{cd}$ = Nachsprechen mit Verständniss.
$Bbcd$ = Sprechen vom Begriff her.
$\alpha\beta$ = Sehen von Schriftzeichen ohne Vergegenwärtigung des Klanges, ohne Verständniss.
$\alpha\beta b$ = Sehen von Schriftzeichen mit Vergegenwärtigung des Klanges, ohne Verständniss.
$\alpha\beta bB$ = Verstehen von Schriftzeichen.
$\alpha\beta bcd$ = Lesen ohne Verständniss.
$\alpha\beta b < \frac{B}{cd}$ = Lesen mit Verständniss.
$\alpha\beta\gamma\delta$ = Abschreiben ohne Vergegenwärtigung des Klanges, ohne Verständniss.
$\alpha\beta < \frac{b}{\gamma\delta}$ = Abschreiben mit Vergegenwärtigung des Klanges, ohne Verständniss.
$\alpha\beta < \frac{bB}{\gamma\delta}$ = Abschreiben mit Verständniss.
$ab\beta\gamma\delta$ = Dictatschreiben ohne Verständniss.
$ab < \frac{B}{\beta\gamma\delta}$ = Dictatschreiben mit Verständniss.
$Bb\beta\gamma\delta$ = Schreiben vom Begriff her.

Bei Läsion der Centren c und γ ist das Verständniss intact, das Sprechen und Schreiben aber unmöglich. Denn c ist das Centrum

Digitized by Google

für die Vorstellung derjenigen combinirten Bewegungen, welche zur Lautsprache ausgeführt werden müssen. Mit γ verhält es sich deshalb anders, weil wir für die zum Schreiben nothwendigen Bewegungen kein dem motorischen Sprachcentrum analoges Centrum annehmen dürfen. Denn wir können nicht nur mit der Hand, sondern auch mit anderen Körpertheilen Schreibbewegungen ausführen. Immerhin ist zur schematischen Erklärung der Schreibstörungen die Annahme eines solchen Centrums zweckmässig.

Die Erinnerungsbilder, welche bei der Laut- und Schriftsprache in Betracht kommen, gehören zu der grossen Gruppe der acustischen Erinnerungsbilder einerseits, der optischen andererseits. Wenn man aber bedenkt, eine wie wichtige Rolle im menschlichen Leben die Sprache spielt, so erscheint es nicht unmöglich, dass die Sprachfunctionen durch Uebung und Vererbung an besondere Centren resp. Zellcomplexe geknüpft sind. Dieser Ueberlegung trägt das folgende Schema Rechnung. Es zeigt das Verhältniss der Sprache zu den Eindrücken und Erinnerungsbildern der verschiedenen Sinne.

Fig. 2

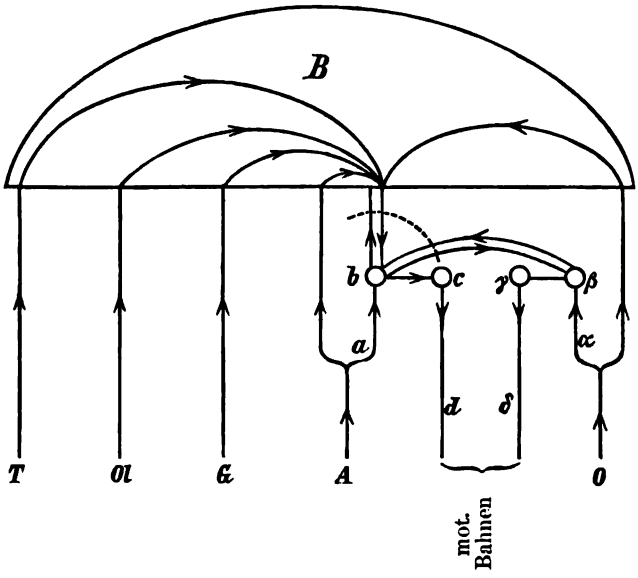

T = Tasteindrücke.
Ol = Geruchseindrücke.
G = Geschmackseindrücke.
A = Gehörseindrücke.
O = Gesichtseindrücke.

Man sieht ohne Weiteres, dass das Schema I in dem Schema II verwendet wurde; nur sind die Bahnen $a\,b\,c\,d$ und $\alpha\,\beta\,\gamma\,\delta$ nebeneinander

Digitized by Google

gezeichnet. Die Sinneseindrücke gelangen in der angedeuteten Weise zum Begriffscentrum *B*; es entsteht in *B* durch Combination der verschiedenen Erinnerungsbilder der zugehörige Begriff, von dem aus dann unter Benutzung der Bahn *Bb* die Bezeichnung gefunden wird. Die punktirte Linie kreuzt diejenigen Bahnen, welche beim Schläfenlappenabscess am häufigsten lädirt sind (siehe unten).

Die Begriffsvorstellungen sind nicht gleichmässig an die Erinnerungsbilder der betheiligten Sinne geknüpft. Gewöhnlich sind die Eindrücke eines oder mehrerer Sinne bevorzugt. So werden wir z. B. bei einem Stück Zucker leichter durch den Gechmack auf den Begriff kommen, als durch die Betastung. Auch scheint die Begriffsvorstellung individuell verschieden zu sein; man denke nur an die Charcot'schen Visuels, bei denen die optischen Erinnerungsbilder den Hauptbestandtheil der Begriffsvorstellungen ausmachen. Demnach können von Fall zu Fall die Eindrücke der verschiedenen Sinne ungleichwerthig sein und muss, je nach der Dignität derselben, auch das Auffinden der Worte leichter oder schwerer vor sich gehen.

Für den Fall, dass eine Begriffsvorstellung auf den Erinnerungsbildern eines einzigen Sinnes beruht, kann man sich vorstellen, dass infolge Unterbrechung der Bahn, welche das Erinnerungsfeld dieses Sinnes mit dem Klangbildcentrum verbindet, vom Begriff aus die Bezeichnung nicht gefunden wird.

Wie verhält es sich aber mit der Sprache, wenn verschiedene Sinne an der Begriffsbildung Antheil haben? Hier komme ich zu der von Oppenheim bei Schläfenlappenabscessen beobachteten optischen Aphasie, welche von dem Autor auf eine Bahnunterbrechung zwischen Klangbildcentrum und optischen Centren zurückgeführt wird. Oppenheim schreibt:[1] „Es fiel mir auf, dass der Patient für vorgehaltene Gegenstände, obgleich er sie gut sah und auch erkannte, meistens die Worte nicht fand, während er unter anderen Bedingungen auf das Wort kam, z. B. beim Betasten oder wenn der Gegenstand auf acustischem Wege zu erkennen war (Glocke), oder wenn man ihn auf dem Wege der Ideenassociation auf das Wort brachte.“ Wenn der Patient die Fähigkeit hatte, Gegenstände auf optischem Wege zu erkennen, dann muss er auch eine Vorstellung der Begriffe erlangt haben. Nun entsteht aber der Begriff eines Gegenstandes durch Combination der Erinnerungsbilder derjenigen Sinne, welche dem Gehirn von diesem Gegenstand Eindrücke zum dauernden Besitz überliefert haben. Erkannte also der Patient durch das blosse Ansehen eine

1) Oppenheim, Hirnabscess, l. c. S. 151.

Digitized by Google

Glocke, dann musste auch das acustische Erinnerungsbild, das doch wesentlich ist für den Begriff „Glocke", geweckt werden. Aus der Beobachtung aber, dass der Patient durch den Klang der Glocke auf das Wort kam, ging hervor, dass die Erregung des acustischen Erinnerungsbildes das richtige Wort auszulösen vermochte. Folglich musste, wenn das Erkennen auf optischem Wege ein vollständiges war, auch schon durch die Betrachtung das Wort gefunden werden, und zwar trotz der angenommenen Bahnunterbrechung. Diesen Vorgang erläutert Fig. 3.

Fig. 3.

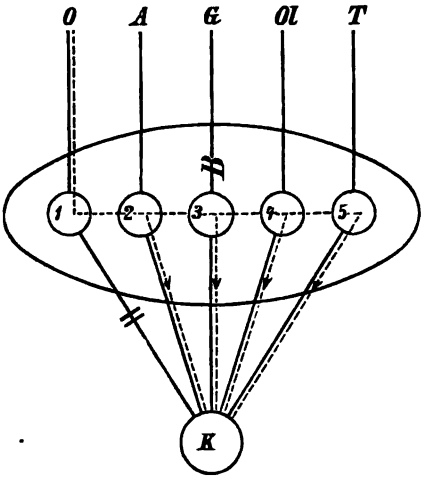

O — T = optische, acustische u. s. w. Eindrücke.
1 — 5 = Centren für die Erinnerungsbilder der verschiedenen Sinne.
B = Begriffscentrum.
K = Klangbildcentrum.

Die punktirte Linie bedeutet den Weg des beispielsweise optischen Eindrucks, welcher in *B* den Begriff, mithin auch, je nach dem Object, acustische u. s. w. Erinnerungsbilder wachruft. Wenn die Bahn *1 — K* unterbrochen ist, dann stehen noch die Bahnen *(2 — 5) — K* offen.

Meine Schlussfolgerung geht also dahin, dass bei Betheiligung der Erinnerungsbilder mehrerer Sinne zur Begriffsbildung die Bahnunterbrechung zwischen einem Erinnerungsfeld und dem Klangbildcentrum nicht genügt zur Erklärung der Aphasie, zumal dann nicht, wenn die andern noch mit dem Klangbildcentrum in freier Verbindung stehenden Erinnerungsbilder eine wesentliche Componente des Begriffs ausmachen.

Müller[1]) sagt bezüglich der optischen Aphasie: „Es ist schwer verständlich, warum bei solchen Zuständen der Name des Gegenstandes

1) Müller, Beitr. z. Seelenblindheit. Arch. f. Psych. XXIV.

Digitized by Google

nicht aus den mannigfachen Associationen des Begriffes heraus gefunden werden kann." v. Monakow:[1]) „Ganz ohne Erscheinungen von Seelenblindheit dürfte die optische Aphasie wohl selten vorkommen, oder richtiger gesagt, sie ist wie die Wortblindheit als eine mildere Stufe jener aufzufassen." Ich finde für die sogenannte optische Aphasie keine andere Erklärung als die, dass das Erkennen der Gegenstände auf optischem Wege ein zu unvollkommenes ist, um die zugehörigen Worte zu wecken; mit anderen Worten: ich führe die optische Aphasie auf Seelenblindheit zurück und glaube sogar, dass die optische Aphasie eines der ersten Symptome der beginnenden Seelenblindheit ist.

Die Seelenblindheit kommt zu Stande durch Verlust der optischen Erinnerungsbilder. Wollte man den Wortmangel bei der optischen Aphasie lediglich durch Bahnunterbrechung erklären, dann müsste man sich vorstellen, dass nicht nur die Verbindung zum Klangbildcentrum, sondern auch zu den übrigen Sinnesshpären aufgehoben wäre.

Wie eng die optische Aphasie mit der Seelenblindheit zusammenhängt, geht aus Fällen hervor, in denen optische Aphasie und ausgesprochene Seelenblindheit zusammen beobachtet wurden (Bernheim, Siemerling, Moeli und Andere), besonders aber aus dem von Freund[2]) beschriebenen Fall „Schluckwerder". Neben der optischen Aphasie bestanden noch andere Symptome, die auf eine Störung der optischen Erinnerungsbilder hindeuteten. Der Patient erkannte kein Geld, betrachtete die ihn umgebenden Personen mit erstaunten, verlegenen Blicken u. s. w. Schliesslich nahm die Anzahl der nicht erkannten Gegenstände immer zu und entwickelten sich die ausgeprägten Zeichen vollkommener Seelenblindheit. Auch Freund legt zur Erklärung der optischen Aphasie das Hauptgewicht auf die Läsion der optischen Erinnerungsbilder. Wenn ich nun Freund in diesem Punkte beistimme, so trete ich damit in einen Gegensatz zu Oppenheim und den meisten Autoren, welche über optische Aphasie berichtet haben. Das ist ersichtlich aus der Arbeit Vorster's.[3]) Wer aber die Fälle, welche Vorster als reine Fälle von optischer Aphasie ohne Seelenblindheit auffasst, kritisch durchmustert, der wird zugeben müssen, dass kein einziger Fall einwandsfrei passt zu der Oppenheim'schen Schilderung. Denn stets bestanden neben der optischen Aphasie noch andere Störungen: Trübung des Sensoriums, allgemeine Gedächtnisschwäche, Schwierigkeit in der Erkennung von Objecten u. s. w. Wenn

1) v. Monakow, l. c. S. 490.

2) Freund, Ueber optische Aphasie und Seelenblindheit. Arch. f. Psych. XX.

3) Vorster, Beitr. z. Kenntniss der optischen und tactilen Aphasie. Arch. f. Psych. XXX.

Digitized by Google

beispielsweise Jansen[1]), auf dessen Fall sich Oppenheim sowohl wie Vorster bezieht, schreibt: „Manschetten und Knopf erkennt er nicht, auch nicht, als sie ihm über die Hand gezogen wird, selbst nicht, als es ihm gesagt wird. Einen vorgehaltenen Knopf bezeichnet er schliesslich auf die Frage, wass am Rocke sitze. Erst nach langem Suchen findet er das Glas auf dem Tische" u.s.w., dann kann es doch keinem Zweifel unterliegen, dass die Fähigkeit, Gegenstände zu erkennen, gelitten hatte.

Oppenheim hat nun ebenfalls eine von ihm bei Patienten mit Schläfenlappenabscess beobachtete partielle Worttaubheit auf die Unterbrechung der oben näher bezeichneten Bahn bezogen. Auch darin kann ich ihm nicht beistimmen. Denn ein Satz wie „es flattern die Fahnen" (Oppenheim'sches Beispiel) müsste bei dem zwar vorläufigen Ausbleiben der optischen doch immerhin acustische und tactile Erinnerungsbilder wecken, von denen aus dann durch Gedankenassociation die optischen erregt werden könnten. Auch das geht aus dem Schema III hervor. Man denke sich nur die Pfeile in umgekehrter Richtung. Bei Seelenblindheit dagegen muss, da die optischen Begriffscomponenten fehlen, das Wortverständniss ein mangelhaftes sein.

Versuchen wir nunmehr das Sehema II auf die Sprachstörungen, wie sie beim Schläfenlappenabscess beobachtet werden, anzuwenden. Wir haben gesehen, dass bei relativ freiem Sensorium in erster Linie Erscheinungen von Wortstummheit und Worttaubheit auftreten. Die entsprechenden Läsionen sind zu suchen auf der Strecke $B—d$ für die Wortstummheit, auf der Strecke $a—B$ für die Worttaubheit. Da nun aber, wie aus der erhaltenen Fähigkeit des Nachsprechens hervorgeht, die Strecke $abcd$ frei ist, so muss eine mehr oder minder vollständige Unterbrechung der Bahn Bb (Wortstummheit) einerseits, der Bahn bB (Worttaubheit) andrerseits bestehen.

Die Bahnen Bb und bB verbinden beide das Klangbildcentrum mit dem Begriffscentrum. Es ist daher anzunehmen, dass diese Bahnen, wenn auch vielleicht auf verschiedene Fasern vertheilt, doch im Gehirn einander benachbart sind. Dann ist es aber auffällig, dass ein und dieselbe Läsion in leichten Fällen nur Wortstummheit zur Folge hat, trotzdem doch beide Bahnen gleichmässig betroffen sein müssen. Mit anderen Worten: bei allein bestehender Wortstummheit ist es auffallend, dass wohl vom Wortklangbild her der Begriff gefunden

1) Jansen, Optische Aphasie bei einer otitischen eitrigen Entzündung der Hirnhäute am linken Schläfenlappen mit Ausgang in Heilung. Berliner klin. Wochenschr. 1895. Nr. 35.

Digitized by Google

werden kann, nicht aber umgekehrt vom Begriff her das Wortklangbild. Auf diese merkwürdige Erscheinung hat Grashey (l. c.) bereits hingewiesen. Sein Patient hatte eine Basisfractur erlitten. Die Sprachstörung bestand darin, dass der Patient für Objecte, die er erkannte, die Namen nicht angeben konnte, dass er aber die fehlenden Worte schreibend fand. Wenn man ihm dagegen den Namen sagte, dann erkannte er den betreffenden Gegenstand und fand er ihn unter anderen Gegenständen heraus. Also auf der einen Seite: Erkennen der Gegenstände, aber Fehlen der Bezeichnung, auf der anderen Verständniss für das gesprochene Wort. Grashey sucht diese Schwierigkeit durch folgende Gedankencombination zu überbrücken. Das Objectbild sowohl wie das Klangbild braucht eine gewisse Zeit zur Entstehung; dieselbe ist beim Objectbild kürzer zu bemessen, als beim Klangbild, das entsprechend seiner Zusammensetzung aus einzelnen Buchstaben und Lauten langsamer sich entwickelt. Wenn nun die Centren nur im Stande sind, für eine ganz kurze Zeit ihr Bild festzuhalten, so ist es bei gleichkurzer Fixationszeit denkbar, dass vom Klangbild her das Objectbild noch entstehen kann, aber nicht umgekehrt. Grashey nimmt daher eine zu kurze Fixationszeit in den Centren als Ursache der von ihm beobachteten Sprachstörung an. Seine Hypothese gewinnt an Wahrscheinlichkeit, wenn man die Genauigkeit berücksichtigt, mit welcher die Untersuchung des Patienten vorgenommen wurde. Es lässt sich nicht leugnen, dass bei oberflächlicher Betrachtung Grashey's Fall den unseren ähnelt; auf der andern Seite sind aber schwerwiegende Unterschiede nicht zu verkennen. Dieselben sind ätiologisch darauf begründet, dass es sich bei Grashey's Patient um eine Basisfractur mit Commotio cerebri, also um eine Schädigung des Gehirns in seiner Gesammtheit, handelt, während bei unsern Patienten die Läsion stets auf eine bestimmte Stelle des Gehirns beschränkt ist. Dementsprechend differiren auch die Symptome: wir haben beim Schläfenlappenabscess, jedenfalls in der grossen Mehrzahl der Fälle, nicht die geringsten Anhaltspunkte zur Annahme einer Läsion mehrerer Centren. Daher ist es auch nicht erlaubt, Grashey's Erklärung auf unsere Fälle zu übertragen; wir müssen vielmehr nach einer neuen Erklärung suchen, und sie scheint mir gar nicht so ferne zu liegen.

Wir haben es hier zu thun mit zwei Bahnen, von denen die eine centripetal, die andere centrifugal leitet. Nun lehren zahlreiche Beispiele aus der Nervenpathologie, dass die centrifugalen Bahnen empfindlicher sind als die centripetalen; man denke nur an die Symptome der Wirbelfractur. Möglicherweise hat diese Erfahrung auch für die Ent-

Digitized by Google

scheidung unserer Frage Gültigkeit. Ausserdem möchte ich daran erinnern, dass die centripetale Bahn es ist, welche das Sprechen lernende Kind zuerst, der Mensch im späteren Leben vorzugsweise benutzt. Da aus der grösseren Uebung eine grössere Leistungsfähigkeit zu resultiren pflegt, so ist es auch aus diesem Grunde denkbar, dass bei gleichmässiger Läsion beider Bahnen die centripetale Bahn noch leitet, während die centrifugale nicht mehr dazu im Stande ist.

Bei unseren Patienten gehen mit den Störungen der Lautsprache gewöhnlich Hand in Hand die Störungen der Schriftsprache: wenn gesprochene Worte nicht verstanden werden, dann fehlt auch das Verständniss für die Schrift; wenn für Objecte Worte in der Lautsprache fehlen, dann können sie auch nicht geschrieben werden.[1]) Diese Verhältnisse ergeben sich ebenfalls leicht aus dem Schema. Denn bei Unterbrechung der Leitungen zwischen b und B müssen auch die Bahnen für die Schriftsprache unterbrochen sein, soweit sie zum Begriffscentrum führen.

Einen Fall, in welchem die Lautsprache intact war und nur die Schriftsprache gelitten hatte, konnte ich nicht auffinden. Doch giebt es Fälle, in denen die Störungen vorzugsweise die Schriftsprache betrafen. An erster Stelle steht hier die von Lanz gemachte Beobachtung:

erhalten war:	erloschen war:
1. das Sprahverständniss,	1. das Schriftverständniss,
2. das Copiren,	2. das Lesen,
3. das spontane Sprechen,	3. das spontane Schreiben,
4. das Nachsprechen;	4. das Diktatschreiben.

Dieser Fall muss, wie der Autor auch selbst es thut, erklärt werden durch Bahnunterbrechung zwischen Klangbildcentrum und Schriftbildcentrum, nach unserem Schema durch Unterbrechung der Bahnen zwichen b und β. Dann hat also das Copiren von Buchstaben stattfindeu können auf dem Wege $\alpha\ \beta\ \gamma\ \delta$ unter Mitwirkung des Schriftbildcentrums. Die Mitwirkung des Schriftbildcentrums muss betont werden. Denn es ist offenbar ein Unterschied, ob ein Buchstabe als Ganzes nachgeschrieben wird, oder ob er nachgezeichnet wird (dessiner, Lannois und Jaboulay). Das Letztere dürfte auch bei Läsion des Schriftbildcentrums möglich sein in derselben Weise, wie Gegenstände abgezeichnet werden. Doch sind hier noch genauere Beobachtungen nöthig. Auch ist das Verhältniss zwischen Schriftbildcentrum und allgemeinem Centrum für optische Erinnerungs-

1) Das Letztere muss hervorgehoben werden im Hinblick auf die Beobachtung Grashey's.

Digitized by Google

bilder noch zu wenig geklärt; geht doch die Ansicht einiger Autoren dahin, dass man diese Centren überhaupt nicht scheiden dürfe (v. Monakow, Redlich und Andere).

In seltenen Fällen ist eine Störung des Nachsprechens beobachtet worden. In dem Falle von Zaufal-Pick vermuthe ich in Anbetracht des erhaltenen Sprachverständnisses eine Schädigung der das Klangbildcentrum und das motorische Centrum verbindenden Bahn[1]), wenn auch von einer vollständigen Bahnunterbrechung nicht die Rede sein kann. In dem von Jordan beschriebenen Fall bestanden Sprachstörungen schwerster Art, und man geht wohl nicht fehl, sie auf eine Läsion des Klangbildcentrums selbst zurückzuführen.

In unseren Krankengeschichten begegnen wir nicht selten dem Symptome der Paraphasie. Die Paraphasie tritt als Nebenerscheinung bei den verschiedenartigsten Sprachstörungen auf. Man ist daher nicht berechtigt, diesem Symptom eine grosse Bedeutung beizulegen, am wenigsten, wie Wernicke es versucht hat (Leitungsaphasie), in localdiagnostischer Hinsicht. Ich stimme bezüglich der Paraphasie vollkommen v. Monakow bei, auf dessen Werk (S. 531 u. 570) ich hier verweise. Mit der Paragraphie verhält es sich ähnlich.

Die Logorrhoe führt v. Monakow auf eine erhöhte Erregbarkeit der Broca'schen Windung zurück. Pick[2]) sucht die bei Worttaubheit auftretende Logorrhoe neuerdings dadurch zu erklären, dass bei Läsion des Hörcentrums eine von diesem ausgehende hemmende Wirkung fortfalle.

Résumé der Hauptpunkte.

Die beim Schläfenlappenabscess beobachteten Sprachstörungen beruhen nur ausnahmsweise auf einer Läsion der Sprachcentren selber, in der Regel dagegen auf einer Läsion von Leitungsbahnen (cf. Schema II). Von diesen kommen in erster Linie in Betracht diejenigen Bahnen, welche das Klangbildcentrum mit dem Begriffscentrum verbinden. Seltener besteht eine Bahnunterbrechung zwischen Klangbildcentrum und Schriftbildcentrum. Die sogenannte optische Aphasie gehört als Symptom der Seelenblindheit nicht zu den eigentlichen Sprachstörungen.

Zur Frage der Localisation.

Die sensorische Sprachregion Wernicke's, in welche man den Sitz des Klangbildcentrums verlegen muss, umfasst den grössten Theil

1) Damit würde auch die eigenthümliche Lesestörung im Einklang stehen.

2) Pick, Die Bedeutung des auditiven Sprachcentrums als Hemmungsorgan des Sprachmechanismus. Vortr. auf dem internat. med. Congress in Paris. 1900.

Digitized by Google

der ersten linken Schläfenwindung und eine Randzone der zweiten. Es ist daher ohne Weiteres einleuchtend, dass der Schläfenlappenabscess dieses Centrum oder jedenfalls die zu diesem Centrum führenden Bahnen vorwiegend schädigen muss. Die Encephalitis und das entzündliche Oedem um den Abscess pflegt nach vorne und oben hin die Sylvi'sche Spalte nicht zu überschreiten [1]), dagegen verbreitet sich die Entzündung nicht selten nach hinten in das Gebiet des Occipitallappens (Manasse, Lannois-Jaboulay, Lanz[2]). Damit steht im Einklang, dass beim Schläfenlappenabscess Störungen der motorischen Sprachfuntionen nie mit Sicherheit beobachtet worden sind (cf. auch Oppenheim l. c.), wohl aber solche, die in das Gebiet der optischen Sphäre fallen.

Aus zahlreichen und zuverlässigen Beobachtungen wissen wir, dass sowohl die motorische als die acustische Sprachcomponente bei Rechtshändern an die linke Hemisphäre gebunden ist. Weniger orientirt sind wir über die optische. Vor allen Dingen wäre es wünschenswerth, zu wissen, ob das Schriftbildcentrum einseitig oder doppelseitig vorhanden ist.

Wilbrand[3]), Bruns und Stölting[4]) und andere Autoren[5]) äussern sich dahin, dass für alle optischen Functionen, besonders das Wiedererkennen der Gegenstände, beide Hemisphären gleichwerthig seien und sich vertreten können, dass demnach Seelenblindheit nur bei doppelseitigen Erkrankungen vorkomme. Auch Freund (l. c.) nimmt an, dass in beiden Hinterhauptslappen ein Depot für optische Erinnerungsbilder sei. Nach v. Monakow lagen in weitaus der Mehrzahl der beobachteten Fälle die Herde in beiden Occipitallappen, in der Regel asymmetrisch, und zwar reichten die Herde mindestens auf einer (der linken) Seite in die Tiefe bis in die Marksubstanz und sogar bis in die Sehstrahlungen hinein. In einigen wenigen Fällen sass der Herd nur einseitig im Occipitalmark, zerstörte aber dabei den Balkenwulst (Unterbrechung mit der anderen Hemisphäre) und die Fimbria, und zwar stets auf der linken Seite (4 Fälle). Nach nur rechtsseitiger Erkrankung ist bisher Seelenblindheit noch nicht beobachtet worden (v. Monakow, S. 479).

1) Cf. Körner S. 118 seines Buches. II. Aufl.

2) In dem Falle von Lanz wird zwar der Occipitallappen nicht direct genannt; aber es wurde bei der Section ein zweiter Abscess gefunden, der hinter dem eröffneten lag.

3) Wilbrand, Die Seelenblindheit als Herdsymptom u. s. w. Wiesbaden 1887.

4) Bruns u. Stölting, Ein Fall von Alexie mit rechtsseitiger homonymer Hemianopsie. Neurolog. Centralbl. 1888.

5) Vergl. Müller, l. c.

Digitized by Google

Dass Seelenblindheit bei nur linksseitiger Erkrankung vorkommen kann, unterliegt wohl keinem Zweifel [1]). Ich erinnere hier nur an die Beobachtungen Eisenlohr's (l. c.) und Macewen's. [2]) Besonders der von dem letzteren Autor mitgetheilte Fall scheint mir beweisend zu sein. 52jähriger Mann mit intracranieller Complication infolge linksseitiger Mittelohreiterung. Die operative Entleerung eines Kleinhirnabscesses war vorausgegangen. Dann heisst es in der Krankengeschichte: „Die Erscheinungen verschlimmerten sich, es trat absolute Worttaubheit ein u. s. w. . . Hierzu kam am nächsten Tage noch ein anderes Symptom. Der Patient machte den Eindruck, als ob er nicht sähe, oder für das, was er sah, kein Verständniss hätte. Wenn er um einen Trunk bat, so wurde das Gefäss, aus welchem er seine Milch bekam, gerade vor ihn hingestellt, und zwar so, dass es sich mit den Augen in gleicher Höhe befand; aber der Kranke erkannte das Gefäss nicht wieder und alle Versuche, seinen Blick dahin zu lenken, schlugen fehl. Zuweilen jedoch sah er, dass ihm ein Gegenstand gereicht wurde, und dann pflegte er zu sagen, was das wäre; wenn seine Lippen mit dem Rande des Trinkgefässes in Berührung gebracht wurden, versuchte er sofort zu trinken und bemühte sich, das Gefäss mit den Händen zu fassen. Wenn ihm andererseits ein Trinkgefäss, dessen Form von der des zumeist benutzten Gefässes abwich, gereicht wurde, so war er offenbar nicht im Stande, mit den Augen das veränderte Aussehen zu erkennen. Wurde z. B. ein Becher an seine Lippen gehalten, so versuchte er den vermutheten Henkel des Gefässes mit den Händen in derselben Weise zu erfassen, wie man den Henkel einer Theetasse zu ergreifen pflegt, weil ihm gewöhnlich in einem mit einem Henkel versehenen Trinkgefässe die Nahrung gereicht wurde. Sobald er aber das Gefäss befühlte, erkannte er sofort vermöge des Tastsinnes seine Form. Nach Entleerung eines grossen subduralen Abscesses, der die erste und zweite Schläfenwindung, sowie den Occipitallappen comprimirt hatte, erlangte der Patient in wenigen Tagen die Fähigkeit wieder, das was er sah, zu erkennen. Heilung.

Da es demnach Fälle von Seelenblindheit bei einseitiger Erkrankung des Gehirns giebt, so ist die Annahme gerechtfertigt, dass die optischen Erinnerungsbilder einseitig deponirt sein können. Ob es für die optischen Erinnerungsbilder der Buchstaben besondere Zellcomplexe giebt,

1) Die Thierversuche Munk's dürfen wohl nicht ohne Weiteres auf den Menschen übertragen werden.

2) Macewen, Die infectiös-eitrigen Erkrankungen des Gehirns u. Rückenmarks. (Deutsche Ausgabe von Rudloff.) Fall XXXVII.

Digitized by Google

lasse ich dahingestellt. Jedenfalls aber müssen wir annehmen, dass das Wortbildcentrum mit dem allgemeinen optischen Erinnerungscentrum in engem Zusammenhang steht, und daher ebenso wie dieses an den linken Occipitallappen gebunden sein kann. Das ist um so wahrscheinlicher, als so eine Analogie geschaffen wäre zu dem Verhalten der acustischen und motorischen Sprachfunctionen. Mit dieser Localisation der optischen Centren stehen die Beobachtungen beim Schläfenlappenabscess durchaus im Einklang.

Wenn oben aus theoretischen Gründen die Ansicht ausgesprochen ist, dass die Sprachstörungen beim otitischen Schläfenlappenabscess zumeist einer Bahnunterbrechung ihre Entstehung verdanken, so müssen wir uns darüber klar sein, dass diesen zunächst nur theoretisch angenommenen Bahnen eine sichere anatomische Grundlage noch fehlt. Da anzunehmen ist, dass das „Begreifen" durch vielfache Associationen unter Mitwirkung physiologisch verschiedener Rindengebiete zu Stande kommt, so werden auch die zu diesem complicirten System führenden Bahnen sehr mannigfacher Natur sein, über deren Bedeutung im Einzelnen wir noch völlig im Unklaren sind. Etwas mehr orientirt sind wir über die Bahnen, welche die Hörsphäre des Schläfenlappens mit der Sehsphäre des Occipitallappens verbinden. Bekanntlich sind das diejenigen Bahnen, denen Oppenheim, Pick und Andere eine grosse Bedeutung beilegen bezüglich der optischen Aphasie; dagegen möchte ich von ihrer Läsion vornehmlich eine Störung der Schriftsprache abhängig machen. So ist wohl auch die Alexie zu erklären, welche bei Läsionen in der Gegend des Gyrus angularis so oft beobachtet wurde.

Im Uebrigen verweise ich, was die Frage der Localisation angeht, auf die Arbeiten von Flechsig[1]), Naunyn[2]), Nothnagel[3]), v. Monakow.[4])

Schlussbetrachtungen.

Die frühzeitige Diagnose des Schläfenlappenabscesses ist nicht selten entscheidend für das Leben des Trägers. Eines der ersten und zuverlässigsten Symptome bilden bei linksseitigem Sitze häufig die

1) Flechsig, Gehirn und Seele. Leipzig 1896. 2. Aufl. — Neue Untersuchungen über die Markbildung in den menschlichen Grosshirnlappen. Neurol. Centralbl. 1898.

2) Naunyn, Ueber die Localisation der Gehirnkrankheiten. Congress für innere Medicin. 1887.

3) Nothnagel, ebendort.

4) v. Monakow, l. c. — Derselbe, Experimentelle und pathologisch-anatomische Untersuchungen über die optischen Centren und Bahnen u. s. w. Arch. f. Psych. Bd. XXIII.

Digitized by Google

Sprachstörungen.[1]) Sie haben daher für den Chirurgen, an den die Frage der Operatian herantritt, ein ganz besonderes Interesse.

Nur ganz bestimmte Sprachstörungen sprechen für Schläfenlappenabscess und umgekehrt. Oppenheim (Hirnabscess, S. 236) berichtet über einen interessanten Fall, in welchem der Charakter der Aphasie mit Recht gegen die Diagnose Schläfenlappenabscess verwerthet wurde. Man hat bei Verdacht auf diese Krankheit in erster Linie darauf zu achten, ob der Patient vom Begriff her ungestört reden kann, d. h. ob er beim spontanen Sprechen anstandslos die richtigen Worte findet, und vor allen Dingen, ob er im Stande ist, Begriffe, die durch Sinneseindrücke erregt werden, präcise zu bezeichnen. Sodann hat man zu prüfen, ob das Verständniss für die Lautsprache erhalten ist. Endlich folgt die Untersuchung der Schriftsprache. Bestehen Störungen der Schriftsprache unabhängig von der Lautsprache, dann ist man berechtigt, einen mehr occipitalwärts sich erstreckenden Entzündungsherd anzunehmen. Dieses um so mehr bei Andeutungen von Seelenblindheit.

Dass metastatische Hirnabscesse[2]), Tumoren[3]) und sonstige Krankheiten, die sich zufällig im Schläfenlappen etabliren, ganz ähnliche Symptome machen können, braucht wohl nicht besonders betont zu werden. Sehr interessant ist ein von Allen Starr[4]) erwähnter Fall Ball's (Dublin Journal, 1888. Vol. 86), wo es sich um eine Blutung infolge von Stichverletzung handelte. Wenn sich die Störungen aber im Anschluss an Mittelohreiterung entwickeln, so haben wir nur die Wahl zwischen Encephalitis[5]) und Abscess. Der letztere kann dann der Dura anliegen und das Gehirn nur comprimiren (Macewen's Fall XXXVII) oder — und das ist bei Weitem am häufigsten der Fall — im Gehirn selbst seinen Sitz haben.

Ich habe mir die Aufgabe gestellt, die beim Schläfenlappenabscess auftretenden Sprachstörungen soweit zu behandeln, als sie den Chirurgen interessiren. Ein genaueres Eingehen auf dieses schwierige Thema muss der Specialforschung überlassen bleiben.

---

1) Schmiegelow (l. c.) fand unter 54 Fällen von linksseitigem Schläfenlappenabscess 23 mal Sprachstörungen notirt. — Röpke (Zur Operation des otitischen Grosshirnabscesses u. s. w. Zeitschr. f. Ohrenheilk. XXXIV) bringt eine Statistik von 142 Fällen. Unter den 67 Fällen mit linksseitigem Sitze zeigten 35 Sprachstörungen.

2) Löhmann, Beitr. z. Kenntniss der chron. Hirnabscesse. Inaug.-Dissert. Kiel 1886.

3) Oppenheim, Beitr. z. top. Diagnostik der Gehirnkrankheiten. Mitth. aus d. Grenzgeb. der Med. u. Chir. VI.

4) Allen Starr, Hirnchirurgie.

5) Cf. meine Arbeit l. c.

Digitized by Google

XXIV.

Echinococcotomie nach Posadas-Bobrow.

Von
Prof. Dr. L. W. Orlow.

In der operativen Behandlung des Echinococcus ist in den letzten Jahren bekanntlich eine starke Wendung eingetreten. Um die Ausheilung des Sackes nach der Entfernung der Echinokokkenblase zu beschleunigen, füllte Billroth den fibrösen Sack mit einer Jodoformemulsion an und vernähte denselben ganz. Prof. Bobrow ersetzte die Jodoformemulsion, nachdem er in einem Falle Vergiftungserscheinungen beobachtet hatte, durch eine sterilisirte Salzlösung; er hatte die neue Operationsmethode im Jahre 1896 beschrieben.[1]) Posadas begann seit 1895 den bindegewebigen Sack ganz zu vernähen, ohne denselben mit Flüssigkeit anzufüllen und beschrieb die neue Operationsmethode im Jahre 1895.[2]) Seit Anfang 1896 operiert Posadas systematisch nach dieser Methode alle nicht vereiterten Echinococcuscysten, wenn dieselben wegen ihren Verwachsungen oder wegen ihrer Localisation im Parenchyme von Organen, welche eine wichtige Function haben, eine vollständig Ausschälung nicht gestatten. Zu den letzteren Fällen rechnet er nicht nur die Cysten solcher Organe, wie die Leber, sondern auch äussere Cysten, wenn diese mit wichtigen Gefässen und Nerven verwachsen sind, so z. B. beim Echinococcus des Halses. Nach einigen Monaten nach der Mittheilung von Posadas schlug P. Delbet[1]) vor, den bindegewebigen Sack nach Entfernung der Echinococcusblase durch eine versenkte Etagennaht (capitonnage) zu vernähen. Im Januar 1897 operierte Prof. Bobrow einen Pankreasechinococcus und vernähte ebenfalls den Sack ganz, ohne denselben

1) Wjestnik Mediziny (russisch). 1896. Nr. 6.

2) Anales del Circulo Medico Argentino. 1895. Citirt nach dem Artikel von A. Posadas. Traitement des kystes hydatiques. Revue de Chirurgie. 1899 S. 374.

1) Delbet, Revue de Chirurgie. 1899. S. 378. Note de la redaction.

Digitized by Google

mit einer Salzlösung anzufüllen; in den folgenden 3—4 Monaten operierte er 4 Fälle von Leberechinococcus nach derselben Methode [2]).

Die erwähnte Methode verdankt somit ihre Entstehung zwei Chirurgen, die unabhängig von einander arbeiteten; sie kann deshalb mit Recht als die Methode von Posadas-Bobrow bezeichnet werden. Die vielen Vorzüge dieser Methode: die Einfachheit derselben, die Schnelligkeit der Heilung (3—4 Wochen) im Vergleiche mit den früheren Methoden, der Umstand, dass bei dieser Methode kein Gallenausfluss zu Stande kommt, dass Hernienbildung wegen der vollständigen Vernähung der Bauchwunde vermieden wird u. s. w., alles schien zweifellos zu Gunsten dieser Methode zu sprechen; sie muss nun bloss an einer grösseren Anzahl von Fällen ausprobiert werden. Soviel ich der bezüglichen Litteratur entnehmen konnte, ist die betreffende Zahl noch nicht gross, aber schon jetzt ist die Möglichkeit vorhanden, manche Erwägungen zu äussern, welche nicht zu Gunsten dieser Methode sprechen oder wenigstens die nöthigen Hoffnungen, die man beim Erscheinen derselben hegen zu dürfen glaubte, in bedeutendem Maasse trüben.

Vorläufig will ich meine eigenen Operationen besprechen, wobei ich absichtlich den Verlauf nach der Operation etwas ausführlicher schildern will.

Von 8 Fällen von Leberechinococcus, die ich in den letzten 14—15 Monaten zu operiren Gelegenheit hatte, sind 5 Fälle nach der Methode Posadas-Bobrow mit einigen Modificationen, von denen bei der Beschreibung der einzelnen Operationen die Rede sein wird, operirt worden. Die Fälle waren folgende:

Fall I. Gr., 28 Jahre alt, aus der Donprovinz; Spitaleintritt am 10. Februar 1900. Vor 9 Monaten und 3 Monate nach einer Geburt bemerkte Pat. zufällig eine kleine Geschwulst, die im späteren Verlaufe allmählich grösser wurde. Seither ist Pat. magerer und blasser geworden.

Status praesens. Inspection: beide Hypochondrien und die Region um das Scrobiculum cordis herum sind vorgewölbt, besonders das rechte Hypochondrium, wo eine halbkugelförmige Geschwulst deutlich zu sehen ist; ihre obere Grenze ist am Rippenrande, die untere nach unten convexe Grenze steht 3 Querfinger über dem Nabel. Die Geschwulst verschiebt sich sichtbar bei den Athembewegungen. Palpation: Die sichtbaren (obere und untere) Grenzen lassen sich genauer bestimmen; die linke innere Grenze überschreitet die Mittellinie um etwa 2 Finger nach links, nach rechts lässt sich die Geschwulst bis zur Axillarlinie verfolgen. Bei gleichzeitiger Untersuchung des rechten Hypochondrium und der rechten Lendengegend kann man sich überzeugen, dass die Geschwulst sich von vorne her bis zur Lendengegend ausbreitet, woselbst sie besonders deut-

2) Bobrow, Arch. f. klin. Chirurgie. 1899. S. 819—826.

Digitized by Google

lich bei tiefer Inspiration gefühlt werden kann. Im Allgemeinen ist die Form der Geschwulst eine unregelmässig-eiförmige, ihr längster Durchmesser verläuft von vorne und rechts nach hinten und links. Die Consistenz der Geschwulst ist prallelastisch, Fluctuation, Hydatidenschwirren sind nicht zu fühlen. Bei tiefer Inspiration und beim Heruntergehen der Geschwulst lässt sich zwischen der vorderen Fläche derselben und dem Rippenrande der sich über die Geschwulst verschiebende untere Leberrand undeutlich durchfühlen. Percussion: über der Geschwulst dumpftympanitischen Schall, am meisten ist er an den inneren zwei Dritteln gedämpft, im äusseren Drittel ist der Schall ziemlich laut tympanitisch.

Leber. Obere Dämpfungsgrenze in der Parasternallinie an der 6. Rippe, in der Mamillarlinie an der 7., in der Axillarlinie an der 8. Rippe. Nach unten zu geht die Leberdämpfung unmittelbar in die Geschwulstdämpfung über.

Milz von der 8. Rippe an.

An den Lungen und am Herzen nichts Besonderes. Der Puls ist arythmisch, schwach. Im Urin kleine Mengen Eiweiss, kein Zucker.

Allgemeinbefinden befriedigend.

18. Februar 1900. Operation in Aethernarkose. Eröffnung der Bauchhöhle durch einen 10—12 cm langen Schnitt, parallel dem rechten Rippenrande, 3 Querfinger unter demselben. Der vorderen Fläche des rechten Leberlappens sitzt eine stark gespannte, aber deutlich fluctuirende Blase auf. Das Lebergewebe bildet in der Umgebung der Blase einen kleinen Wall, so dass die Blase in einem Behälter aus Lebergewebe zu sitzen scheint. Der obere Rand dieses Walls wurde durch die Bauchdecken gefühlt und täuschte den unteren Leberrand vor. Eine zweite Blase wurde zuerst palpirt und dann beim Herunterziehen der Leber an der oberen Leberfläche, unter dem Zwerchfell besichtigt. Diese Blase sass ebenfalls der Oberfläche der Leber auf und war durchscheinend gelblich. An der Oberfläche der unteren Blase wurde vorsichtig ein Schnitt durch das Lebergewebe und durch die Bindegewebskapsel bis zur Chitinblase gemacht, der Schnitt wurde dann vorsichtig verlängert und die ganze Chitinblase unversehrt herausgeschält; diese hatte einen Umfang von einer grossen Faust; unter dieser Blase ist im Sacke eine zweite kleinere — etwa kleinapfelgross — gefunden worden. Die Leber wurde dann nach unten gezogen, an die Bauchwunde genähert und über der oberen Blase wurde ein gleicher schichtenweise vordringender Schnitt gemacht in der Absicht, auch die zweite Blase unversehrt auszuschälen, aber wegen der ungenügenden Zugänglichkeit des Operationsfeldes und wegen der Leberbewegungen bei der Athmung wurde die Blase eröffnet (die ausfliessende Blasenflüssigkeit wurde schnell mit Tampons ausgetupft). Die Oeffnung wurde erweitert und die zusammengefallene Blase exstirpirt. Die Höhle wurde gereinigt und mit Nähten, welche durch die Ränder des Lebergewebes hindurch gingen, geschlossen. Die untere Höhle wurde anders behandelt: eine feine Schicht Lebergewebe, welche früher die vordere Decke der Blase bildete, lag jetzt in Form von freien Läppchen der vorderen Leberfläche an; anstatt genäht zu werden, wurden sie an der Ansatzstelle, d. h. an der Uebergangsstelle derselben in die vordere Leberoberfläche, rechts mehr als links abgeschnitten, worauf rechts eine

Digitized by Google

Blutung aus dem Lebergewebe entstand, die eine Umstechung nothwendig machte. Ein kleiner vom linken Lappen stehen gebliebener Saum wurde nach aussen umgelappt und an die Aussenfläche der Leber angenäht; auf diese Weise ist die Höhle, wo die Blase gelegen war, verschwunden und in eine flache oder eine leicht vertiefte Oberfläche verwandelt worden. In diese wurden zwei Tampons, deren Enden durch die Bauchwunde hindurch nach aussen geleitet waren, eingeführt; die Bauchwunde wurde mit tiefer Knopf- und oberflächlicher fortlaufender Naht geschlossen.

19. Februar. Es werden beide Tampons entfernt; sie sind mit einer rosafarbenen Flüssigkeit ohne Gallenbeimengung durchtränkt; keine neuen Tampons. Abdomen etwas aufgetrieben, empfindlich. Kein Abgang von Gasen, Urinlassen spontan. Temp. 37,1 und 37,7.

20. Februar. Abdomen stärker aufgetrieben, empfindlich, Erbrechen. Morphium subcutan. Temp. 36,9 und 37,4.

21. Februar. Abdomen aufgetrieben, weniger empfindlich, kein Erbrechen. Temp. 36,8 und 37,2.

22.—23. Februar. Der Patientin geht es besser. Temp. 36,5 und 37,5; 36,6 und 37,6.

24. Februar. Empfindlichkeit im Gebiete der rechten Parotis.

25. Februar bis 2. März. Allmächlihe Steigerung der Entzündungserscheinungen bis zum Auftreten von Fluctuation in der rechten Parotisgegend mit abendlichen Temperatursteigerungen bis 38,4. Seitens des Abdomens völlig normaler Verlauf. Die Wunde ohne jede Reaction.

26. Februar. Zum ersten Mal Stuhlgang nach einem Clysma.

29. Februar. Die Nähte werden entfernt.

3. und 8. März. Kleine Schnitte an der Fluctuationsstelle parallel dem Verlaufe des N. facialis. Tamponade der Eiterhöhle.

12. März. Auf dringenden Wunsch wird die Patientin bei normaler Temp. und gutem Allgemeinbefinden, aber noch vor der Ausheilung der Eiterhöhle der Parotis entlassen.

Fall II. A. J. L., 23 Jahre alt, geboren und wohnt im Gouvernement Jekaterinoslaw, Kreis Pawlograd. Spitaleintritt am 4. März 1900. Krank seit 3 Jahren. 2 Monate nach einer Geburt traten Schmerzen in der rechten Seite, dann in der linken Schulter, an der linken Clavicula, später in der Herzgrube auf; mit diesen zugleich bemerkte Patientin eine Geschwulst in der Gegend der Herzgrube, die zu wachsen begann; seit 3 Monaten ist die Periode ausgeblieben und Patientin hält sich für schwanger.

Status praesens. Inspection: beide Rippenränder und der Proc. ensiformis sterni sind vorgewölbt, unter dem linken Rippenrande tritt deutlich eine halbkugelförmige Geschwulst, deren Rand unter den Rippenrand geht, hervor; bei der Exspiration sinkt diese Geschwulst etwas nach unten. Palpation. Im Gebiete der Vorwölbung eine hinter die Rippen sich erstreckende deutlich fluctuirende Geschwulst; an der Peripherie geht die fluctuirende Blase in eine feste Geschwulst über, die einen grossen Theil des Abdomens einnimmt und sowohl nach unten dem Nabel zu, als auch nach rechts von der Mittellinie sich erstreckt. Der untere Rand

Digitized by Google

dieser Geschwulst, welcher von zwei nach unten convexen, ungefähr in der Mitte des Bauches über dem Nabel zusammenstossenden Linien gebildet wird, zeigt einen tiefen Einschnitt. Dieser Rand ist fest, ziemlich dick, besonders an der linken halbkreisförmigen Linie. Bei der Inspiration geht die Geschwulst nach unten, aber in unbedeutendem Maasse. Nach der Consistenz, der Form des unteren Randes erinnert die Geschwulst an eine stark vergrösserte und verhärtete Leber. Percussion: gedämpfter Schall in den Centralen und gedämpft — tympanitischer in den peripheren Theilen der Geschwulst. Hydatidenschwirren nicht zu fühlen.

Leber. Obere Grenze in der Parasternallinie an der 5. Rippe, in der Mamillarlinie an der 6., in der Axillarlinie an der 7. Rippe; nach unten geht die Leberdämpfung unmittelbar in die Geschwulstdämpfung über.

Milz von der 7. Rippe an, erreicht den Rippenrand nicht; ihre Dämpfung ist von der Geschwulstdämpfung durch einen tympanitisch schallenden Streifen getrennt.

Im übrigen Abdomen: gleich unter dem Nabel eine birnförmige Geschwulst, die mit der Cervix uteri im Zusammenhange steht (nach Bestimmung eines Specialisten liegt eine Schwangerschaft im 6.—7. Monat vor).

Urin sauer, enthält eine kleine Menge Eiweiss, kein Zucker, im Bodensatze Nierenepithelien, körnige Cylinder.

Am Herzen und auf den Lungen nichts Besonderes.

Allgemeinbefinden befriedigend.

10. März 1900. Operation in Aethernarkose. Schnitt durch den linken M. rectus abdominis fast vom Rippenrande bis zum Nabel. Nach Eröffnung der Bauchhöhle — im linken Leberlappen eine fluctuirende Blase, gelblich durchscheinend. Ein über derselben gemachter Schnitt geht schichtenweise vorsichtig bis auf die Chitinblase ein, Verlängerung des Schnittes und Ausschälung der unversehrten kindskopfgrossen Blase. Energische Auswaschung der Höhle des fibrösen Sackes und Schliessung der Höhle durch eine Doppelreihe fortlaufender Nähte; die erste Reihe geht durch die ganze Dicke der Bauchwände, die zweite durch die äussere Schicht dieser Wände, die nach innen umgebogen sind, wobei die zweite Reihe die erste deckt. Bei der Untersuchung der übrigen Leber stellte sich heraus, dass im hinteren unteren Theile des rechten Leberlappens sich eine zweite Blase von ungefähr gleichem Umfange findet. Da vom vorderen Schnitte aus die hintere Blase nicht zugänglich war, so wurde dieser Schnitt zur Hälfte genäht, zum Theil tamponirt. Zur Entfernung der hinteren Blase wurde ein zweiter $2\frac{1}{2}$—3 Querfinger unter dem rechten Rippenrande in der Mamillarlinie beginnender und nach hinten zu gegen die Axillarlinie in einer Länge von etwa 10—12 cm verlaufender Schnitt geführt. Nach Eröffnung der Bauchhöhle und Abschiebung der aus der Wunde sich stark vordrängenden Darmschlingen (stark gespannte Bauchdecken, Schwangerschaft) erschien die hintere äussere Fläche des stark vergrösserten Leberlappens, welcher an der Stelle der deutlichen Fluctuation gelblich durchscheinend war. Die Ränder der Bauchwunde werden stark auseinandergezogen, unter dieselben werden Tampons geschoben, um den übrigen Theil der Bauchhöhle abzuschliessen, und durch einen vorsichtigen, schichtenweise vordringenden Schnitt wird die Chitinblase bloss-

Digitized by Google

gelegt; beim Verlängern des Schnittes begann sich dieselbe vorzuwölben, platzte aber dann und ein Flüssigkeitsstrahl spritzte mit Kraft durch die Bauchwunde; nach Verlängerung des Schnittes in der Leber wurde die grosse zusammengefallene Blase und noch eine kleinere entfernt. Die Höhle der fibrösen Kapsel wurde kräftig mit Compressen abgerieben und durch fortlaufende Naht geschlossen; eine zweite Nahtreihe, welche die erste deckte, wurde nicht in der ganzen Länge der ersten angelegt, da die Lappen schmal waren und das Lebergewebe brüchig war und heftig blutete. An der Stelle der fibrösen Kapsel bildete sich bald nach der Anlegung der Naht eine schwach gefüllte fluctuirende und dunkelroth durchscheinende Geschwulst (offenbar in Folge eines Blutergusses in diese Höhle hinein). Die Bauchdeckenwunde wurde hier, sowie auch vorne durch Naht ganz geschlossen. Die Patientin überstand die Operation ziemlich gut und erholte sich schnell.

11. März. Puls 100, weder Erbrechen, noch Uebelkeit, keine Schmerzen im Bauche. Starker Husten, Temp. 37,1 und 37,6°.

12. März. Puls 106, am Abdomen nichts Besonderes, der Husten dauert an. Objectiv: nichts Besonderes auf den Lungen. Temp. 37,3 und 38,2°.

13. März. Puls 102. Temp. 36,8 und 36,6°. Husten (Expectorantien).

14. März. Husten wie früher, Puls 100. Allgemeinbefinden gut. Temp. 37 und 38,7°.

15. März. Husten. Objectiv: nichts Besonderes auf den Lungen. Abdomen aufgetrieben, empfindlich; an den Nähten eine bedeutende Reaction. Temp. 37,5 und 38,2°.

16. März. Husten weniger stark. Temp. 37,2 und 38°.

17. März. Patientin bekommt Appetit; fühlt sich wohl. Temp. 37,8 und 38,1°.

20. März. Starke Schmerzen im Rücken.

22. März. Frühgeburt; manuelle Lösung der Placenta, Tamponade der Uterushöhle. Temp. 37,5 und 37,5°.

23. März. Entfernung der Nähte und der Uterustamponade. Heisse Ausspülung des Uterus mit einer Borsäurelösung. Temp. 37,5 und 38,7.

25. März. Uebelriechender Ausfluss aus dem Uterus. Temp. 37,9 und 38,4°.

28. März. Der Ausfluss aus dem Uterus vermindert sich. Temp. 37,5 und 38,3°.

1. April. Wieder übelriechender Ausfluss aus dem Uterus. Temp. 37,7 und 39°.

3. April. Patientin geht herum, ist aber noch schwach.

5. April. Unter dem unteren Winkel der rechten Scapula gedämpfter Schall und feuchtes Rasseln. Patientin ist bedeutend magerer geworden.

Während des Krankheitsverlaufes ist Patientin von einem Gynäkologen mehrmals untersucht worden; ungeachtet der schon erwähnten Erscheinungen konnte kein genügender Grund zur Erklärung der Temperatursteigerungen, welche die Patientin während der ganzen Zeit zeigt, aufgefunden werden.

Digitized by Google

8. April. Auf dringenden Wunsch wird die Patientin nach ihrer Heimath entlassen, wo sie ärztlichen Rath in Anspruch nehmen kann, wie sie behauptet.

Privatmittheilungen melden, Patientin sei in kurzer Zeit nach der Entlassung gestorben; an welchen Erscheinungen — kann nicht ermittelt werden.

Fall III. E. A. M., 21 Jahre alt, geboren und wohnhaft in der Donprovinz, im Kreise Taganrog. Spitaleintritt am 15. September 1900. Vor 3 Jahren machte Patientin eine Geburt durch, worauf sie 7 Wochen krank war. Vor 2½ Jahren bemerkte Patientin zum ersten Mal eine hühnereigrosse Geschwulst unter dem rechten Rippenrande. Die Geschwulst wächst; anfangs bestanden keine Schmerzen; in der letzten Zeit bestehen Schmerzen in der Herzgrubengegend, Athemnoth, öfters Uebelkeit, kein Erbrechen. Appetit unbeständig.

Status praesens. Inspection: Abdomen stark aufgetrieben, besonders im rechten Hypochondrium, wo eine Vorwölbung, die sich bei den Respirationsbewegungen auf und ab bewegt, zu sehen ist. Palpation: an der Stelle der Vorwölbung — eine Geschwulst, deren Grenzen folgende sind: die obere verschwindet unter dem rechten Rippenrande, die untere nach unten convex — in der Höhle des Nabels, die linke nach links convex — 3 Querfinger nach links von der Mittellinie, die rechte — an der vorderen rechten Axillarlinie. In dieser ganzen Gegend fühlt man eine feste Geschwulst mit einem festen deutlich fühlbaren unteren Rande. Der centrale Theil der Geschwulst, welcher eine halbkugelförmige Gestalt zeigt und sich am meisten durch die Bauchdecken hervorwölbt, erscheint stark gespannt, aber deutlich fluctuirend. Percussion: über dem centralen Theile ist der Schall gedämpft, an den Rändern tympanitisch. Kein Hydatidenschwirren.

Leber. Obere Dämpfungsgrenze in der Parasternal- und Mamillarlinie an der 6. Rippe, in der Axillarlinie an der 8. Rippe, nach unten zu erreicht die Dämpfung den Rippenrand und geht unmittelbar in die Geschwulstdämpfung über.

Milz nicht vergrössert. Herz und Lungen normal.

Im Urin eine unbedeutende Menge Eiweiss. Allgemeinbefinden befriedigend.

16. October 1900. Echinococcotomie in Chloroformnarkose. Eröffnung der Bauchhöhle durch den rechten Rectus abdominis, vom Rippenrande beginnend bis zum Nabel. An der vorderen Leberfläche, an der Uebergangsstelle des rechten Lappens in den linken, findet sich eine Blase, deren Vorderfläche von innig mit derselben verlötheten Dünndarmschlingen bedeckt ist. An einer von solchen Verlöthungen freien Stelle wird eine schichtenweise durch das Lebergewebe und die fibrinöse Kapsel vordringenden Schnitt bis auf die Chitinblase geführt. Nach Blosslegung der letzteren wird der kleine Schnitt vorsichtig verlängert behufs gänzlicher Ausschälung der Blase, aber schon von Anfang an platzte die Blase und die Flüssigkeit floss mit Kraft nach aussen (die Bauchhöhle war vorher durch Tampons geschützt). Der Schnitt wird erweitert, die Blase und dann auch noch zwei kleine Blasen werden entfernt. Die Höhle des Sackes

Digitized by Google

wird mit einer 5 proc. Carbolsäurelösung ausgerieben; es wird dann zur Nahtanlegung geschritten, vorläufig aber wird ein Theil der dünnen Ränder abgetragen, wobei auf einer kleinen Strecke eine Höhle eröffnet wird, welche bei Erweiterung derselben als eine zusammengefallene, mit der Leber verwachsene Dünndarmschlinge sich erweist. Der Darmschnitt wird durch eine doppelte Reihe fortlaufender Naht geschlossen. Die fibröse Kapsel wird ebenfalls durch eine doppelte Nahtreihe geschlossen. Die erste Reihe fortlaufender Nähte geht durch die ganze Dicke, die zweite Reihe — Knopfnaht — nur an einzelnen Stellen. Die Nahtreihe wird durch das Netz bedeckt, welches hier durch einzelne Nähte fixirt wird.

17. October. Puls 84, Abdomen nicht aufgetrieben, nicht empfindlich. Weder Erbrechen, noch Uebelkeit. Temp. 37,7 und 38,6°.

18. October. Puls 96. Uebelkeit, Abdomen aufgetrieben, etwas empfindlich, Zunge trocken, belegt. Temp. 38 und 38,5°.

19. October. Abdomen wenig aufgetrieben, unempfindlich, Zunge belegt. Keine Uebelkeit, kein Erbrechen. Etwas Husten. Temp. 37,4 und 38,8°.

20. October. Husten stärker, das Aushusten des Sputums sehr schmerzhaft, Schmerzen an der Vorderfläche der Brust. Auf der rechten Lunge eine Dämpfung und eine starke Abschwächung des Athemgeräusches: Vorn bis zur vorderen Axillarlinie vom 6. Intercostalraume an, hinten vom unteren Scapulawinkel an, an den übrigen Stellen unbedeutendes Rasseln (Pleuritis exsudativa dextra). Verordnet: Trockene Schröptköpfe auf die rechte Seite, Natrium salicylicum in Mixtur.

21. October. Puls 86. Auf den Lungen die gleichen Erscheinungen. Temp. 37,6 und 38,7°.

22.—24. October. Am Abdomen nichts Besonderes, Puls unter 90. Lungen ohne Veränderung. Temp. schwankt zwischen 37,2 und 38,6°. Innerlich: Ems mit Milch.

25.—26. October. Husten weniger. Abdomen aufgetrieben, empfindlich. Kein Stuhlgang seit der Operation, Clysma erfolglos. Temp. zwischen 37,3 und 39,1°.

27. October. Hinten, rechts gedämpft-tympanitischer Schall um einen Finger unterhalb des unteren Winkels der rechten Scapula, etwas höher oben erhält der Schall einen tympanitischen Beiklang; bei der Auscultation in den unteren Lappen der rechten Lunge vorn und hinten abgeschwächtes Athmen. Abdomen aufgetrieben und empfindlich. Die tiefen Nähte werden entfernt. Am Abend Stuhlgang.

28. October. Morgens: Zunge reiner, Abdomen nicht aufgetrieben; Abends: Abdomen wieder aufgetrieben. Schmerzen an verschiedenen Stellen desselben, besonders im rechten Hypochondrium. Zunge trocken und belegt. Puls 108. Temp. 38,8 und 39,7°.

29., 30., 31., October. Abdomen aufgetrieben, empfindlich, zuweilen Kollern, starke Druckempfindlichkeit des rechten Hypochondriums. Kein Stuhlgang. Temp. zwischen 37,6 und 38,6°.

1. November. Stuhlgang nach einem Clysma; Abdomen kleiner, Befinden besser.

Digitized by Google

3. November. Die Dämpfung verkleinert sich vorn und hinten, am unteren Winkel der rechten Scapula leichtes pleuritisches Reiben.

4.—14. November. Während dieser Zeit ist der Leib bald aufgetrieben, bald nicht, wenn ein Clysma verabfolgt wird. Appetit schlecht. Temp. schwankt zwischen 37 und 39,4°. Patientin ist bedeutend magerer geworden, sie verlässt das Bett.

15. November. Zum ersten Mal Stuhlgang ohne Clysma.

16.—29. November. Stuhlgang regelmässig, Abdomen weich, Appetit bessert sich; Patientin wird kräftiger. Temp. etwas über 37°, nur 3 mal abendliche Temperaturen bis 38—38,4°.

13. December. Patientin wird entlassen im befriedigenden Zustande. Die Dämpfung und das abgeschwächte Athemgeräusch in den unteren Lappen der rechten Lunge dauern an.

Fall IV. A. J. P., 27 Jahre alt, aus der Donprovinz, wohnhaft in Gorlowka (Kursk-Charkow-Sebastopol-Bahn); Spitaleintritt am 11. November 1900. Vor 5 Jahren Schmerzen im rechten Hypochondrium. Wegen Schmerzen blieb sie 6 Wochen im Bette und bemerkte dann eine Geschwulst, die seither wächst. Schmerzen zuweilen ziemlich stark.

Status praesens. Inspection: im rechten Hypochondrium eine halbkugelförmige Vorwölbung, die bei der Inspiration nach unten geht und bei der Exspiration unter dem Rippenrande verschwindet. Palpation: Die halbkugelförmige Vorwölbung zeigt eine deutliche Fluctuation in einem Umfange von etwa 8—9 cm, in der Peripherie dieser Fluctuation fühlt man eine ziemlich feste Geschwulst mit einem dicken, etwas nach unten convexen unteren Rande, der um etwa 2—3 Querfinger die Nabellinie nicht erreicht, nach links von der Mittellinie kann die Geschwulst nicht deutlich palpirt werden, nach rechts erreicht sie die rechte Mamillarlinie. Die Consistenz der Geschwulst erinnert an die der Leber, das Betasten der Geschwulst ist schmerzhaft. Percussion: gedämpft-tympanitischer Schall über der Geschwulst; die Dämpfung wird besonders bei der Inspiration, wenn die Geschwulst vom Rippenrande nach unten geht, deutlich. Kein Hydatidenschwirren.

Leber. Die obere Dämpfungsgrenze in der Parasternallinie an der 5. Rippe, in der Mamillarlinie an der 6., in der Axillarlinie an der 7. Rippe. Unten geht die Leberdämpfung unmittelbar in die Geschwulstdämpfung über.

Milz nicht vergrössert. Herz und Lungen normal. Graviditas im 3. Monat.

Allgemeinbefinden gut. Einige Tage vor der Operation Icterus, der etwa 8 Tage anhielt, um dann allmählich zu verschwinden.

25. November 1900. Operation in Chloroformnarkose. Eröffnung der Bauchhöhle entlang, dem rechten M. rectus am Rippenrande beginnend. Im linken Leberlappen findet sich eine Blase, die an der vorderen Leberfläche, noch mehr aber an der oberen, dem Zwerchfell zu hervorragt. Die Blase wird durch einen Schnitt, der durch das Lebergewebe geht blossgelegt, dann mit einem Troicar angestochen; da durch denselben

Digitized by Google

sich nur eine kleine Menge Echinokokkenflüssigkeit entleert, so wird die Oeffnung, nachdem die Wände zu beiden Seiten des Stiches mit Kocher'schen Klemmen gefasst wurden, erweitert und die collabirte grosse Chitinblase entfernt, in der Höhle der letzteren fand sich eine ungemein grosse Zahl (etwa 150) kleiner Blasen von Wallnuss- bis zu Stecknadelkopfgrösse vor. Der Inhalt einiger Blasen war trüb, an einigen war eine deutliche Gallenbeimengung zu constatiren. Nach Entfernung der Blasen wird die Höhle mit einer 5 proc. Carbolsäurelösung ausgerieben und durch eine Reihe fortlaufender Naht geschlossen. Naht der Bauchdecken, Collodiumverband.

26.—27. November. Ausgesprochener Icterus.

28. November. Der Icterus geht zurück. Am Abdomen bis heute nichts Besonderes: Auftreibung, Schmerzen, Uebelkeit, kein Erbrechen. Temp. 37° und einige Zehntel-Grad.

29. November. Abdomen aufgetrieben. Wehenartige Schmerzen.

30. November. Stuhlgang nach einem Clysma. Allgemeinbefinden befriedigend.

2.—3. December. In der Nacht Schüttelfrost und Fieber. Temp. 37 und 38,5°; 37,1 und 38,8°.

8. December. Stechende Schmerzen in der rechten Seite. Bei der Percussion: hinten gedämpft-tympanitischer Schall über der rechten Thoraxhälfte; bei der Auscultation: vorn Vesiculärathmen, hinten Bronchialathmen. Temp. 37° und einige Zehntel (pleuro-pneumonia?); trockene Schröpfköpfe; pulv. Doveri.

9. December. Entfernung der Nähte; einige derselben eitern.

14. December. Die Lungenerscheinungen dauern an.

20. December. Patientin klagt über Schmerzen in der rechten Seite.

27. December. Die Untersuchung der Lungen ergab einen negativen Befund. Die Temperatur stieg während dieser Zeit nicht über 37° und einige Zehntel.

28. December. Entlassung.

Fall V. P. J. M., 48 Jahre alt, aus der Donprovinz, im Kreise Taganorog. Spitaleintritt am 1. März 1901. Krank seit 2 Jahren; Schmerzen erschienen im rechten Hypochondrium. Pat. litt früher an Hautausschlägen; er wurde mit Mixturen behandelt; seine Frau hatte einige Mal abortirt.

Status praesens. Abdomen aufgetrieben, besonders im rechten Hypochondrium. Palpation: An dieser Stelle eine starke Spannung der Bauchmuskeln, welche eine Palpation der tieferen Theile unmöglich macht; bei vorsichtigem Druck gelingt aber manchmal eine Fluctuation unmittelbar unter dem Rippenrande undeutlich zu gewahren. Unter der Fluctuationsstelle fühlt man eine feste Geschwulst, welche eine nach unten convexe Linie mit einer etwas nach rechts von der Mittellinie des Bauches gelegenen Incisur bildet; dieser Rand überragt die Rippen um 4—4½ Querfinger, nach rechts geht die Geschwulst bis zur rechten vorderen Axillarlinie, nach links bis zur Mitte der Strecke zwischen der Parasternal- und der linken Mamillarlinie; bei der Inspiration geht die Geschwulst nach unten, aber wenig. Die Palpation an der Fluctionsstelle ist äusserst schmerzhaft, was eine Spannung der Bauchdecken zur Folge hat. Die Percussion ergiebt einen gedämpft-tympanitischen Schall.

Digitized by Google

Leber. Die obere Dämpfungsgrenze ist in der Parasternallinie an der 5. Rippe, in der Mamillarlinie an der 6., weiter nach hinten an der 7. Rippe. Nach unten zu geht die Dämpfung in den gedämpft-tympanitischen Schall über der Geschwulst über.

Milz nicht vergrössert. Am Herzen und auf den Lungen ein negativer Befund. Allgemeinbefinden befriedigend. Verordnet Kal. jod.

19. December. Empfindlichkeit im rechten Hypochondrium geringer, Fluctuation deutlicher.

20. März. Operation in Chloroformnarkose. Eröffnung der Bauchhöhle durch den rechten M. rectus abdominis. Zwischen der Leber und der Bauchwand liegt das mit der Leber verlöthete und stark verdickte grosse Netz, das Lig. suspensorium hepatis ist bedeutend verdickt und sehr saftig. Erst nach Lösung der Verlöthung und Durchtrennung des Lig. suspensorium gelingt es, die Leber zu besichtigen, es wird dabei folgendes gefunden: im linken Leberlappen eine Geschwulst, die an der unteren (hinteren) Leberfläche eine deutliche Fluctuation zeigt; die Füllung der Geschwulst ist eine schwache, sie sieht collabirt aus. Nach Blosslegung der unteren Leberfläche in einer genügenden Ausdehnung und nach Abtrennung der übrigen Bauchhöhle durch Gazecompressen wird an der Stelle der deutlichsten Fluctuation ein Stich mit einem Troicar gemacht; durch den Troicar fliesst eine kleine Menge Echinokokkenflüssigkeit aus; die Stichöffnung wird erweitert, es entleert sich dann eine Flüssigkeit mit einer Menge Echinokokkenblasen von mittlerer und geringer Grösse; die Blasen sind theils gespannt, theils geplatzt und collabirt; einige sind durch Galle orange gefärbt. Die Flüssigkeit, welche aus den Tiefen der Höhle stammte, war dick, gänzlich trüb und zeigte einen deutlichen Eitercharakter. Nach Reinigung der sehr grossen Höhle wird dieselbe mit Compressen angefüllt, welche mit 5 proc. Sol. formalini, dann mit 5 proc. Sol. ac. carbolici getränkt waren. Dies wird einige Mal wiederholt, so dass die desinficirenden Flüssigkeiten in der fibrösen Kapsel mindestens 7—10 Min. verblieben; zuletzt wird die Höhle mit Compressen abgerieben, ausgetupft und durch fortlaufende Naht geschlossen, an einigen Stellen werden noch vereinzelte Knopfnähte angelegt; die Nahtlinie wird dann mit dem Lig. suspensorium hepatis, dessen Rand an der unteren Fläche des linken Leberlappens befestigt wird, bedeckt. Zur Nahtlinie geht ein Tampon, dessen Ende aus der Bauchwunde herauskommt; in ihrer ganzen übrigen Ausdehnung wird die Wunde durch Naht geschlossen.

20.—21. März. Mehrmaliges Erbrechen. Zunge belegt. Abdomen nicht aufgetrieben und nicht empfindlich. Puls 94—96. Temp. 37 und 36,7°; 36,5 und 36,3.

22. März. Geringe Auftreibung des Leibes und unbedeutende Empfindlichkeit, hie und da Uebelkeit und Schnucken. Rechte Lunge: hinten deutliche Dämpfung vom unteren Scapulawinkel an, Athemgeräusch abgeschwächt; feuchte, kleinblasige Rasselgeräusche. Temp. 36,8°. Pat. klagt über erschwertes Aushusten eines zähen Sputums.

23.—24. März. Abdomen und Puls ohne Veränderung. Temp. 37 und 37,1°.

Digitized by Google

24. März. Es werden die Bauchtampons gewechselt; diese sind mit einer serös-eitrigen Flüssigkeit von oranger Farbe stark getränkt. Eine grosse Menge gleicher Flüssigkeit in der Höhle der Bauchwunde.

25. März. Die einzige Klage des Pat. ist — erschwerte Expectoration des Sputums. Temp. einige Zehntel Grad über 37.

26. März. Starke Schmerzen im Leibe, die eine Morphiuminjection erforderlich machten. Entfernung einiger stark gespannter und eiternder Nähte.

27. März. Gedämpfter Schall 3 Querfinger oberhalb des unteren Winkels der rechten Scapula; bei der Auscultation Bronchialathmen am inneren Rande der Scapula; unterhalb des Scapulawinkels kleinblasiges und crepitirendes Rasseln. Aus der Bauchwunde kommt eine bedeutende Menge Secretion von gelblicher Farbe (welche kein Gallenfarbstoff enthält).

28.—30. März. Graugrünes an wenigen Stellen rostfarbenes Sputum. Hepatisation des Unterlappens der rechten Lunge — deutliche Dämpfung und ausgesprochenes Bronchialathmen. Entfernung der Nähte (30. März).

31. März, 2. April. Ziemlich starker Husten, das ausgesprochene Bronchialathmen im oben erwähnten Bezirke dauert an.

3.—9. April. Die Höhle der Bauchwunde secernirt nicht mehr, sie wird durch Naht geschlossen. Husten weniger. Allgemeinbefinden gut; Pat. sitzt auf. Die Temperatur schwankt während dieser ganzen Zeit zwischen 36,3 und 37,8°.

12. April. Sputum in geringen Mengen, enthält Fädchen. Bei der Färbung nach Gram: bedeutende Menge Diplokokken einzeln und in kurzen Kettchen. Bei der Percussion: gedämpfter Schall unterhalb des rechten unteren Scapulawinkels; Athemgeräusch unbestimmt.

18. April. Pat. geht herum. Die Dämpfung dauert an. Die Temperatur ist während dieser Zeit (10.—18. April) unter 37°.

20. April. Pat. wird entlassen.

Sofort nach der Beschreibung der geschlossenen Echinococcotomie ist gegen dieselbe eine Reihe von Bedenken geltend gemacht worden, welche zum Theil theoretischer Natur, zum Theil aber durch schon publicirte Operationen begründet waren.

Als eins dieser Bedenken erscheint die Möglichkeit eines localen Recidivs infolge einer unvollständigen Entfernung aller Parasiten. (Körte[1]), Tuffier[2]). Büdinger[3]) gelang es offenbar, durch eine eigene Beobachtung diese Möglichkeit zu beweisen. Er hatte nämlich die Gelegenheit einen Patienten zu operiren, welcher 6 Jahre vorher von Billroth operirt worden war. Es ging aus der Kranken-

1) Körte, Erfahrungen über die Operationen der Leberechinokokken mittelst einzeitiger Einnähung, sowie über Complicationen im Heilungsverlaufe. Bruns' Beiträge zur klin. Chirurgie. Bd. XXIII. 1899.

2) Tuffier, Bulletins et memoires de la Société de Paris. 1899. S. 103.

3) Büdinger, Zur Operation des Leberechinococcus. Wiener klin. Wochenschrift. 1890. Nr. 4. Centralbl. f. Chirurgie. 1900. Nr. 8. S. 230.

Digitized by Google

geschichte zweifellos hervor, dass der Echinococcus bei der zweiten Operation von Büdinger an der gleichen Stelle sass, wo er sich auch bei der ersten Operation von Billroth befand. Garrè[1]) beobachtete in seinem ersten Falle ein kleines Stückchen einer Echinococcuskapsel in einer nachträglich geöffneten Echinococcushöhle, welche bei der vorhergegangenen Operation vom Inhalt scheinbar vollkommen gereinigt und fest vernäht war.

Man habe sich in dieser Beziehung zu erinnern, dass die Echinococcusblasen nicht selten nicht vereinzelt, sondern zu je zwei und mehr zusammen existiren; von meinen 8 Fällen ist dies bei 4 Patienten beobachtet worden. Es erklärt sich dadurch jene Thatsache, dass man bei der älteren offenen Methode nicht selten längere Zeit nach dem Eröffnen der ersten Cyste eine zweite Cyste sich in die Höhle der ersten entleeren sah, wobei der Cysteninhalt nach aussen durch eine bestehende Fistel einen Ausgang fand. Es wäre anzunehmen, dass der verminderte Druck seitens der eröffneten Cyste das Wachsthum der zweiten Cyste nach der Stelle des geringsten Widerstandes erleichtert und dann auch das spontane Einbrechen der zweiten Cyste in die Höhle der schon eröffneten ersten begünstigt. Eine ähnliche Erscheinung ist von Prof. Rasumowsky[2]), der nach der neuen Methode operirte, beobachtet worden. In seinem 4. Falle brach die vernähte Höhle von selbst auf, secernirte während langer Zeit eine gallige Flüssigkeit, und entleerte 3 Monate nach der Operation viele Chitinkapseln, offenbar — meint Prof. Rasumowsky — von einem zweiten Echinococcus, der in die erste Höhle eingebrochen war, da er bei der ersten Operation von der vollkommenen Ausreinigung der ersten Höhle sich überzeugt hatte. Wird nun die Höhle ganz vernäht und ist auch keine Fistel da, so fallen die Bedingungen für einen freien Ausfluss weg und die zweite Blase kann eine zweite Laparotomie erforderlich machen. Einen ähnlichen Fall finden wir auch bei Prof. Bobrow (l. c. S. 822); er entfernte bei einem Patienten eine Echinokokkenblase der Leber, vernähte die fibröse Kapsel ganz, nachdem letztere mit einer Salzlösung gefüllt worden war; nach einem halben Jahre entfernte er bei demselben Patienten eine Blase aus dem zweiten Leberlappen. In diesem Falle ist übrigens der Einwand berechtigt, die im anderen Leberlappen befindliche Blase hätte auch

1) Garrè, Ueber neuere Operationsmethoden des Echinococcus. Bruns' Beiträge zur klin. Chirurgie. Bd. XXIV. 1899. S. 227.

2) Rasumowsky, Zeitschrift f. russ. Chirurgie. 1901. Heft 2. Beiträge zur Frage über die operative Behandlung der Echinokokken. Langenbeck's Archiv. Bd. LXIII. 1901. S. 206—236.

Digitized by Google

sonst in die erste schon eröffnete Höhle nicht einbrechen können. Als zweiter Einwand gegen diese Methode gilt der Umstand, dass die Schliessung zu einer Ansammlung nicht vollkommen aseptischer Flüssigkeit in der Höhle führen kann. Diese Unasepticität kann von verschiedenen Umständen abhängig sein: erstens kann die Flüssigkeit noch vor der Eröffnung der Höhle nicht aseptisch sein, da die Echinokokken bekanntlich ziemlich oft vereitern. Körte (l. c. S. 225) constatirte eine Vereiterung in 8 Fällen von seinen sämmtlichen eigenen 16 Beobachtungen. Die Sache wird noch durch den Umstand complicirt, dass durch einfache Besichtigung der bei der Operation ausfliessenden Echinokokkenflüssigkeit man nicht immer im Stande ist, zu bestimmen, ob letztere mikrobenhaltig ist oder nicht. Die zur Zeit existirenden bacteriologischen Untersuchungen sind nicht übereinstimmend; nach einigen Autoren kann auch eine klare Echinokokkenflüssigkeit oder der fibröse Sack selbst mikrobenhaltig sein und können in Folge dessen bei einem Blutergusse z. B. in den Sack hinein als Infectionsquelle dieses Ergusses dienen. In dieser Hinsicht sind die von Dr. Vegas[1]) erzielten Resultate von Interesse. Bei der systematischen Untersuchung der Echinokokkenflüssigkeit und der Wände des fibrösen Sackes kam er zum Schluss, dass 1. die Echinokokkenflüssigkeit aseptisch, während der fibröse Sack mikrobenhaltig sein kann; 2. eine ganz durchsichtig scheinende Flüssigkeit pathogene Mikroben enthalten kann; 3. die Echinokokkenflüssigkeit ein vortrefflicher Nährboden für Staphylokokken, Streptokokken, Thyphusbacillen, Bac. coli comm. darstelt. Die Infection kann auch von den Gallenwegen her erfolgen; sie kann trotz der üblichen Anti- und Aseptik auch während der Operation erfolgen. Bei all diesen Bedingungen ist demnach die Möglichkeit vorhanden, dass die im fibrösen Sacke angesammelte Flüssigkeit inficirt werde; dieser Sack wird zwar durch Naht geschlossen, aber nicht so hermetisch, dass die Möglichkeit eines Austretens der unter hohem Drucke stehenden Flüssigkeit in die freie Bauchhöhle, was eine tödtliche Peritonitis zur Folge haben würde, gänzlich ausgeschlossen wäre. In günstigeren Eällen wird eine solche Ansammlung nicht aseptischer Flüssigkeit zur Bildung von Verlöthungen mit der Bauchwand und zum spontanen Durchbruch des Höhleninhaltes nach aussen führen, oder endlich zu einer solchen Eröffnung mit nachfolgender Drainage der Höhle wird sich der Chirurg selbst veranlasst sehen, um der Entwicklung einer Peritonitis vorzubeugen.

Was vereiterte Echinococcusblasen anbetrifft, so glauben alle —

1) Végas et Cranwell, Les kystes hydatiques et leur traitement dans republique argentine. Revue de Chirurgie. 1901. No. 4. p. 475.

Digitized by Google

auch die Autoren der geschlossenen Methode —, dass solche Blasen der geschlossenen Behandlungsmethode nicht zugewiesen werden dürfen und nach der älteren Methode operirt werden müssen. Das Vorhandensein einer Eiterung in der Cyste beschränkt also das Anwendungsgebiet dieser Methode. Uebrigens, 1 Fall von Prof. Bobrow[1]) und dann mein eigener[2]) Fall, der einen glatten Verlauf hatte und absolut keine Erscheinungen seitens des Abdomens zeigte, scheinen dafür zu sprechen, dass bei noch nicht ganz vereiterten Blasen ein Verschliessen der Höhle zulässig ist, wenn man letztere vorher mit stark antiseptisch wirkenden Mitteln behandelt. Es ist ferner möglich, dass es in solchen Fällen zweckmässig sein wird, die Höhle mit irgend einer antiseptischen Lösung in einer für den Organismus nicht gefährlichen Menge und Concentration anzufüllen. Aus Vorsicht wäre es in solchen Fällen besser, die Bauchhöhle nicht ganz zu schliessen, sondern für eine gewisse Zeit zu tamponiren. Eine solche Tamponade, die auch Nachtheile hat, ist im Allgemeinen nicht erwünscht, wenn man sie aber mit der älteren offenen Behandlungsmethode vergleicht, so wird man doch der kurz dauernden Tamponade der Bauchhöhle zweifellos den Vorzug geben müssen.

Complicirter sind die Erscheinungen bei den mikroskopisch-aseptischen Cysten; bei diesen können, wie wir gesehen haben, die Infectionsquellen — sowohl die primären, als auch die secundären — verschiedenartig sein. Die vorläufig noch nicht zahlreichen Operationen bestätigen leider diese Befürchtungen. Bisher hatte man relativ häufig die Gelegenheit gehabt, während des Krankheitsverlaufes nach der Operation eine ganze Reihe von unangenehmen und oft gefährlichen Anfällen zu beobachten, welche in Fieber, Schmerzen an der Stelle des vernähten Sackes, Entwicklung einer Geschwulst ebendaselbst u. dgl. bestanden; diese Anfälle machten die Eröffnung der vernähten Höhle mit nachfolgender Drainage derselben erforderlich; in einigen Fällen brach der Höhleninhalt spontan und glücklicherweise durch die Bauchdeckenwunde nach aussen durch. Solche Fälle sind von Bobrow, Garrè, Rasumowsky und Anderen beobachtet worden. So wurde

1) Delbet (Bulletins et mém. de la Soc. de Chir. de Paris. Tome XXV. p. 973) zweifelt daran, dass im Falle von Prof. Bobrow eine wirkliche Vereiterung des Echinococcus vorgelegen habe.

2) In meinem Falle sprachen für die Anwesenheit entzündlicher Processe ausser der bei der Entfernung einiger Blasen entleerte eitrige Flüssigkeit auch die Erscheinungen vor der Operation (starke Schmerzen im Bereiche der Blase); dafür sprachen auch nachträglich bei der Eröffnung der Bauchhöhle die Verwachsungen des Netzes, die entzündliche Infiltration des Lig. suspens. hepatis.

Digitized by Google

die Bauchhöhle in 3 von Bobrow[1]) operirten Fällen zu verschiedenen Zeitpunkten nach der ersten Operation nachträglich eröffnet; in zwei Fällen wurde dabei eine zweizeitige Operation nach Volkmann ausgeführt und Flüssigkeiten entleert: im ersten Falle — eine galligblutige (nahezu 1 Liter), im zweiten — eine dicke hellchocoladenfarbene später entleerte sich eine bedeutende Eitermenge; die Höhlen liess man per secundam ausheilen, und die Patienten wurden mit Fisteln entlassen. In einem Falle fand man nach der Eröffnung der Bauchhöhle keine Verhaltung im Sacke des entfernten Echinococcus und die Bauchwunde wurde vernäht. Zur zweiten Laparotomie ist man hier durch Fieber, Schwellung in der Lebergegend, Schmerzen daselbst, Herzklopfen und Anderes veranlasst worden. Prof. Rasumowsky (l. c.), der ebenfalls 4 Fälle nach der geschlossenen Methode operirt hatte, war in 2 Fällen gezwungen, wegen Fieber, Schmerzen an der Operationsstelle, Jcterus und Anderes die Bauchhöhle aufzumachen; nach Eröffnung der Bauch- nnd der Sackhöhle mit nachfolgender Drainage verschwanden die Schmerzanfälle. In seinem zweiten Falle, wo es sich um einen multiplen Leberechinococcus handelte, traten schon in den ersten Tagen nach der Operation: Urticaria, Diarrhoe, Fieber, dann Icterus und ein einseitiges pleuritisches Exsudat auf; am 6. Tage — Eröffnung der Bauchhöhle mit nachfolgender Drainage der Höhle; es wurde eine von innen nach aussen fortschreitende Gewebsnekrose und eine Ansammlung einer grossen Menge trüber röthlicher serös-eitrigen Flüssigkeit von besonderem fauligen Geruche gefunden; Exitus am 11. Tage nach der Operation; bei der Autopsie: ausser chronischen Veränderungen in verschieden Organen — Peritonitis, Degeneration des Herzmuskels, fettige Degeneration der Leber und acute Nephritis. In seinem 3. Falle endlich platzte die Narbe nach der Operation von selbst, es entleerte sich eine trübe hellbraune Flüssigkeit, worauf die Temperatur herunterging.

Garrè (l. c.) operirte 3 Fälle; in einem derselben musste ein Theil der Bauchwunde wegen eingetretener Reaction in der Umgebung der letzteren aufgemacht werden; aus der Höhle, die zweifellos mit der Echinococcushöhle communicirte, entleerte sich während längerer Zeit eine seröse, dann eine eitrige Flüssigkeit, noch später ein kleines Stückchen einer Chitincapsel.

Posadas (l. c.) bekam auf 20 solcher Operationen des Leberechinococcus in 3 Fällen Eiterung und musste zur Drainage der Höhle

1) Berichte der chirurgischen Universitätsklinik von A. A. Bobrow für die Lehrjahre 1897/8 und 1898/9 (russisch).

Digitized by Google

übergehen. In seiner zweiten Mittheilung [1]) erzielte er auf 56 Operationen (von denen 36 der Leber) in 48 Fällen eine prima, in 5 Fällen musste er wegen Eiterung zur Drainage übergehen. Näheres über den Verlauf dieser Fälle ist in den erwähnten Mittheilungen leider nicht angegeben.

Nähere Angaben über den Verlauf nach der Operation sind auch in der Arbeit von Végas und Cranwell nicht zu finden; diese Arbeit (l. c., S. 475), die sich auf die von den Chirurgen in Buenos-Aires ausgeführten Echinococcotomien bezieht, bietet die grösste Zahl zusammengestellter Fälle. Auf 109 Operationen haben sie 82 Heilungen und 21 Eiterungen mit nachträglicher Eröffnung und Drainage zu verzeichnen.

In meinen 5 Fällen habe ich — wenigstens während der Spitalbehandlung — keine Erscheinungen seitens der Leber beobachten können: weder eine neue Ansammlung, noch bedeutende Schmerzen im Bereiche der Leber, noch Erscheinungen von Peritonitis u. dgl., ich sah mich deshalb in keinem einzigen Falle veranlasst, eine secundäre Laparotomie vorzunehmen.

Berechnet man die Zahl der publicirten geschlossenen Echinococcotomien auf 134 (Végas-Cranwell, zu denen auch die Fälle von Posadas gehören 109, Bobrow 8, Garrè 3, Jonnesco [2]) 4, Rasumowsky 4, Orlow 5), so haben wir dabei 27 Fälle von Eiterung (Végas-Cranwell 21, Bobrow 3, Garrè 1, Rasumowsky 2), d. h. in 20% der Fälle, in denen wohlgemerkt die Echinokokkenflüssigkeit nicht eitrig war.

Als weiteren Einwand gegen die Schliessung der Höhle machen einige Autoren den Gallenausfluss geltend. Bisher hatte jedoch dieses Bedenken mehr einen theoretischen Charakter. Ein reichlicher Ausfluss von Galle fand bei der offenen Methode gewöhnlich einige Zeit nach der Operation statt. Die Entleerung der Höhle, welche lange Zeit unter einem sehr starken Drucke der Echinokokkenflüssigkeit gestanden hat, das Offenbleiben der Höhle bei Drainage (oder Tamponade) derselben begünstigten zweifellos bei dieser Methode sowohl das Zerreissen der Gallenwege, welche in die entleerte Binde-

1) Centralblatt f. Chirurgie. 1899. S. 1234. Primea reunion del congeso cientifico latino-americano. Buenos-Aires 1898.

2) Bulletins et memoires de la Société de Chirurgie de Paris. Tome XXV. p. 966. Traitement des kystes hydatiques du foie par suture sans drénage. Rapport par P. Delbet. In derselben Sitzung besprach Tuffier 2 Fälle, in denen die Blasen nicht in der Leber localisirt waren und in denen die Methode von Posadas-Bobrow von ihm wesentlich modificirt worden war, wie ich glaube, zum Vortheile dieser Methode.

Digitized by Google

gewebskapsel mündeten, als auch den nachträglichen lange andauernden Gallenausfluss, dem kein Hinderniss im Wege stand. Die Schliessung der Höhle und die nachträgliche Drucksteigerung in derselben bei irgend einer Flüssigkeitsansammlung wird zweifellos einen nachträglichen Gallenausfluss nicht begünstigen; ein primärer Ausfluss unmittelbar nach der Operation scheint dagegen die Heilung des Sackes nicht zu stören; in meinen Fällen wurde ein unbedeutender Gallenausfluss nach einer Auskratzung des fibrösen Sackes beobachtet. Jonnesco[1]) erzielte ebenfalls eine Heilung in einem ähnlichen Falle. Im äussersten Falle kann man nach Delbet[2]) verfahren, der bei einer Fistel am Boden der Höhle die Fistel vernähte und dann eine Capitonnage ausführte.

Wenn man den klinischen Verlauf bei den nach der geschlossenen Methode Operirten nach der Operation berücksichtigt, so kann man nicht unbemerkt lassen, dass dabei eine Erscheinung, nämlich ein Ergriffenwerden der Pleura und der Lungen hauptsächlich rechts ziemlich häufig ist. In einem Falle von Prof. Bobrow reichte die Dämpfung der rechten Pleura bis zur Hälfte der rechten Scapula; irgend welche Reizungserscheinungen seitens der Pleura waren zwar dabei nicht vorhanden; die Ursache dieser Dämpfung ist leider nicht angegeben. Von 3 Fällen hatte Garrè bei einem Patienten eine eitrige Bronchitis, bei einem anderen Dämpfung, Rasselgeräusche und Vermehrung des Sputums zu verzeichnen. In einem Falle von Prof. Rasumowsky wurde ein einseitiges pleuritisches Exsudat beobachtet. In meinen 4 Fällen endlich waren die Erscheinungen seitens der Lungen hauptsächlich der rechten sehr deutlich. Diese Erscheinungen waren unabhängig von der Aethernarcose, da im 3. Falle Chloroform zur Anwendung kam. Klinisch gaben sich diese Affectionen durch Auftreten von Dämpfungen an der rechten Thoraxhälfte, durch Bronchialathmen oder Verschwinden der Athemgeräusche, durch Husten mit Auswurf kund; Specialisten für interne Krankheiten, von denen die Patienten untersucht wurden, erklärten diese Erscheinungen entweder durch die Anwesenheit eines pleuritischen Exsudats oder eines pneumonischen Heerdes, ohne den Charakter desselben genau bestimmen zu können (in den Fällen II und V hielten diese Erscheinungen ziemlich gleichmässig an und bildeten die Hauptklagen der Patienten). Worin die Ursache dieser Complicationen liegt, ist schwer zu entscheiden. Sind sie etwa denjenigen Pneumonien analog, die

1) Jonnesco, Centralbl. f. Chirurgie. 1900. S. 1278.

2) Delbet, Leçons de clinique chirurgicale. 1899; citirt nach dem Centralblatt f. Chirurgie. 1899. S. 315.

Digitized by Google

zuweilen nach Laparotomien überhaupt auftreten (infolge der Aspiration von Schleim während der Operation, oder in Folge der Embolie der unterbundenen Gefässe, oder auch hypostatischen Charakters) oder haben sie etwa denselben Ursprung, wie die nach Operationen in der Nähe des Zwerchfells sich entwickelnden Pneumonien, die nach Kelling[1]) infolge der Infection des subdiaphragmalen Raumes durch die mikrobenhaltige Luft zu Stande kommt — dies bleibt vorläufig unentschieden; ihre Häufigkeit ist jedenfalls sehr auffallend. Es ist auch wohl möglich, dass eine nicht streng aseptische Flüssigkeitsansammlung an der früheren Localisationsstelle der Echinococcusblase zur Aufsaugungsquelle eines inficirenden Stoffes wird, welcher Stoff in die benachbarten rechten Pleura und Lunge eindringt.

In einem meiner Fälle (Fall I) wurde eine eitrige Parotitis beobachtet; es wäre aber kaum möglich, dieselbe mit der Echinococcotomie in einen unmittelbaren Zusammenhang zu bringen, da solche Parotitiden auch nach wegen anderer Affectionen vorgenommenen Laparotomien beobachtet werden. Analysirt man all diese Complicationen, so muss man zugeben, dass der Verlauf nach der Operation kein glatter sein muss, und die Mehrzahl der Operateurs heben das wirklich hervor. Das erste, was die Aufmerksamkeit auf sich richtete, war die Temperatursteigerung; in einigen Fällen kam sie einige Tage nach der Operation zu Stande, erreichte einen hohen Grad und rief berechtigte Befürchtungen für das Schicksal der Patienten hervor. Zuweilen stellte sie einen völlig unregelmässigen Typus dar, indem sie wiederholt Senkungen und Steigerungen hinter einander zeigte. Am häufigsten war die hohe Temperatur durch eine Ansammlung von Flüssigkeit (manchmal eitriger) an der früheren Echinococcusstelle verursacht; in solchen Fällen stieg die Temperatur in dem Maasse, als sich die Flüssigkeit ansammelte, und ging herunter nach Eröffnung und Drainage der Höhle; manchmal stand die Temperatursteigerung im Zusammenhange mit einer Lungen- und Pleuraaffection; in einigen Fällen konnte keine klare Ursache dieser Erscheinung aufgefunden werden.

Prof. Rasumowsky macht bei der Besprechung eines eigenen Falles mit Recht auf eine Thatsache aufmerksam, die wirklich ein grosses practisches Interesse darstellt, darauf nämlich, dass ein günstiger Verlauf während der ersten 2—3 Wochen nach der Operation die Möglichkeit einer späteren Complication durchaus nicht ausschliesst,

1) Kelling, Zur Frage der Pneumonie nach Laparotomien in der Nähe des Zwerchfells. Centralbl. f. Chirurgie. 1900. Nr. 49. S. 1227. Münch. med. Wochenschrift. 1900. Nr. 34.

Digitized by Google

und man sei deshalb nicht zu voreilig mit den Endschlüssen über den Ausgang der Operation. Dasselbe heben auch Végas und Cranwell hervor. In meinem Falle II wurde die Patientin in 29 Tagen nach der Operation aus der Klinik entlassen und ging nach einem (zwar nicht controllirbaren) Gerüchte bald nach der Entlassung zu Grunde. Manche Besorgniss kann aus demselben Grunde auch in Bezug auf die Fälle I und IV, die in 21—25 Tagen nach der Operation entlassen wurden, geäussert werden; das gleiche gilt auch in Bezug auf viele Patienten, welche von anderen Autoren operirt waren.

Wie schon erwähnt, waren die Erscheinungen seitens des Abdomens und speziell im Bereiche der Operation in meinen 5 Fällen während ihres Spitalaufenthaltes negative, abgesehen vom Falle III, wo die Auftreibung des Leibes, die Schmerzen in demselben u. s. w. durch Stuhlverstopfung — wahrscheinlich in Folge der bei der Operation vorgefundenen Verwachsungen der Darmschlingen — verursacht wurden. Nicht alle Fälle hatten jedoch einen so glücklichen Verlauf: Prof. Rasumowsky erwähnt einen Fall von tödtlicher Peritonitis, die im unmittelbaren Zusammenhange mit der Echinococcotomie selbst steht. Ein ähnlicher Fall wird auch bei Posadas angeführt. Alle diese Umstände lassen daran denken, dass die Mortalität bei der geschlossenen Methode grösser ist als bei der älteren Methode; genauere Angaben existiren in dieser Beziehung vorläufig nicht, auch ist die Zahl der nach der geschlossenen Methode operirten Fälle noch nicht vollkommen ausreichend. H. Végas und Cranwell erzielten nach den Angaben ihres letzten Artikels (l. c. S. 475) auf 245 Fälle von Leberechinococcus, die mit Drainage behandelt waren, 234 Heilungen, 1 zweifelhaften Erfolg und 10 Todesfälle, was eine Mortalität von 4,08 Proc. ausmacht, während auf 109 nach der geschlossenen Methode behandelten Fällen dieselben Autoren 6 Todesfälle zu verzeichnen hatten, d. h. 5,5 Proc. Addirt man die von mir aus der europäischen Litteratur gesammelten Fälle mit denen von Végas-Cranwell, so bekommt man 9 Todesfälle auf 134 Echinococcotomien, d. h. eine Mortalität von 6,7 Proc.; diese Zahlen sprechen offenbar nicht zu Gunsten der geschlossenen Methode.[1])

Indem ich die Fragen von der Ursache der verschiedenen Com-

1) Ich habe auch persönlich 2 Patienten an Peritonitis nach Echinococcotomie verloren, in diesen Fällen aber wurde die Operationsmethode selbst von mir etwas modificirt, weshalb diese Fälle der Methode Posadas-Bobrow nicht angerechnet werden können; bei Gelegenheit werden diese Fälle noch mitgetheilt werden.

Digitized by Google

plicationen bei der geschlossenen Echinococcotomie und von der Möglichkeit der Beseitigung derselben vorläufig unerörtert lassen will, möchte ich mich hier bloss auf einige Punkte beschränken, die bei der Anwendung dieser Methode in ihrer gegenwärtigen Form zu beachten wären:

1. Bevor man die fibröse Kapsel näht, muss man dieselbe besonders sorgfältig besichtigen und ausreinigen, hauptsächlich grössere Höhlen, deren Wände nach der Entleerung rasch zusammenfallen und Falten bilden, wo zurückgebliebene Blasen oder überhaupt Parasitenkeime, die bekanntlich verschiedenen chemischen Agentien gegenüber ziemlich widerstandsfähig sind (Versuche von Lebedew-Andreew) leicht übersehen werden können; zu diesem Zwecke kann eine Auswaschung, Ausreibung u. s. w. der Höhlenwände mit Lösungen von Formalin, Sublimat, Carbolsäure u. s. w. indicirt sein. Bei der offenen Methode hatten all diese Erwägungen und Vorsichtsmassregeln begreiflicherweise keine besondere Bedeutung, da die zurückgebliebenen Blasen und Chitinblasenfragmente sich dabei frei durch die Oeffnung entleerten und im schlimmsten Falle die Reinigung und Ausfüllung der eröffneten Höhle etwas verlangsamten.

2. Einer aufmerksamen Untersuchung muss auch die ganse Leber unterworfen werden, sowohl in der nächsten Nachbarschaft der eröffneten Blase als auch den anderen Leberlappen, um eventuell die vorhandenen anderen Blasen ebenfalls zu entfernen und dadurch den Pat. vor einer secundären Laparotomie resp. vor einer Eröffnung der vernähten Höhle, in die erfahrungsgemäss die zweite Blase spontan einbrechen kann, zu schützen; auch in dieser Beziehung waren die Bedingungen günstiger bei der offenen Behandlungsmethode, wo der Inhalt der benachbarten Blasen, die häufig in die erste eröffnete Höhle spontan einbrachen, einen freien Weg nach aussen hatten.

Diese Methode — in ihrer gegenwärtigen Form — ist unvollkommen und erfordert manche Modificationen; darauf wollen wir in einem anderen Artikel zurückkommen.

Digitized by Google

XXV.

Ueber Wunddiphtherie.

Von

Prof. Dr. Tavel in Bern.

(Mit 1 Abbildung.)

Die Möglichkeit, dass die Diphtheriebacillen, wenn auch ausnahmsweise, der Grund von Abscessen, subcutanen Infectionen u. s. w. sein können, haben die Untersuchungen von Spronk, D'Espine und Marignac, Neisser, Favre, Brunner, Abel nachgewiesen.

Spronk hat seine Untersuchungen an der subcutanen Infiltration von Tracheotomiewunden nach Diphtheria laryngis gemacht: die Impfungen aus der Nachbarschaft der Wunde ergaben Diphtheriebacillen und Kokkencolonien, die Impfungen aus dem peripheren Oedem ergaben in einem Falle nur Diphtheriecolonien. Ueber die mikroskopische Untersuchung des Exsudats ist in der Mittheilung von Spronk nichts zu finden.

D'Espine und Marignac züchteten ihrerseits aus dem Belag der Unterlippe eines Diphtheriekranken virulente Dipheriebacillen.

Neisser's Fall ist insofern interessanter, als es sich um eine von dem primären Infectionsherd weit entfernte Stelle handelt. Dieser Forscher bestätigte die schon durch Reincultur der Bacillen und Thierexperimente festgestellte Diagnose durch die post mortem ausgeführte mikroskopische Untersuchung der inficirten Hautstellen, er fand die Bacillen am reichlichsten in den oberflächlichen Schichten des Corium, sie reichten aber in Form einzelner Häufchen bis an das Stratum reticulare. Kokken fand Verfasser nicht. (Baumgarten's Referat.)

Weniger beweisend sind die Untersuchungen von Favre, der bei einer Epidemie von puerperaler Diphtherie unter vielen Bacterienarten in zwei bacteriologisch untersuchten Fällen Diphtheriebacillen fand, die er jedoch nicht rein züchtete, und deren Virulenz er durch Thierexperimente nicht nachwies. Hat er wirklich diphtherieähnliche Bacillen vor sich gehabt, so ist die Möglichkeit, ja, sogar die Wahrscheinlichkeit vorhanden, dass er bloss den Pseudodiphtheriebacillus vor sich hatte, den ich mehrmals im Darm gefunden habe und den Walthard in der normalen Vagina einige Male nachweisen konnte.

Die Fälle von Brunner sind bei weitem interessanter und beziehen sich mehr als die vorigen auf obiges Thema bezw. ähneln viel mehr den einschlägigen Fällen, die ich Gelegenheit hatte zu beobachten und im zweiten Abschnitt dieser Arbeit mittheilen möchte.

Digitized by Google

Der erste Fall von Brunner betrifft einen 14jährigen Metzgerburschen, welcher sich 8 Tage vorher eine tiefgehende Stichwunde am linken Daumen beigebracht hatte; trotz correcter Behandlung inficirte sich die Wunde schwer und zeigte einen missfarbigen Belag. Die bacteriologische Untersuchung wies Staphylococcus aureus, Streptococcus und Diphtheriebacillen durch Cultur nach. Eine trübe Bouillonaufschwemmung vom letzteren in der Injectionsdosis von 0,5 subcutan erzeugte bei Meerschweinchen die charakteristischen Veränderungen: gallertartiges Oedem und Tod nach 24—36 Stunden. Patient selbst litt nicht an Rachendiphtherie, in seiner Familie waren aber 1/2 Jahr vorher zwei Kinder an Diphtherie behandelt worden. Ueber den mikroskopischen Befund des Belages wird leider nichts berichtet.

Der zweite Fall betrifft einen 40jährigen Mann, der bei der Arbeit sich eine kleine Quetschwunde des Mittelfingers zuzog. 3 Tage nachher war die Wunde mit einem graulich-weissen, festhaftendem Belage überzogen, trotz Behandlung wollte der Belag lange nicht weichen und heilte auffallend langsam.

Die Impfungen ergaben zahlreiche Staphylococcus aureus und ausserdem Diphtheriebacillencolonien. Ein Meerschweinchen mit einer trüben Bouillonaufschwemmung der letzteren subcutan geimpft, starb zwar nicht, erkrankte jedoch sichtlich, was nach meiner Erfahrung bei Pseudodiphtherie in solcher Dosis nie der Fall ist. Der Befund in mikroskopischen Präparaten des Secrets wird auch hier nicht angegeben.

Der Patient war zur Zeit der Verletzung vollständig gesund, ebenso seine Familie; es war von seinen Angehörigen überhaupt noch niemand je an Diphtherie erkrankt. Den verletzten Finger will er, wie er des Bestimmtesten versichert, nie in den Mund genommen haben.

Der dritte Fall betrifft einen jungen Mann mit einer recidivirenden Phlegmone des Scrotum. Impfungen ergaben Staphylococcus aureus und diphtherieähnliche Bacillen, die aber etwas dicker wie diejenigen der vorigen Fälle waren und auf Agar ein dichteres Wachsthum zeigten. Die subcutane Impfung mit 0,6 einer trüben Aufschwemmung derselben in Bouillon von einer Glycerinagarcultur ergab auch wieder eine vorübergehende Erkrankung des Thieres. In diesem Falle findet sich ebenfalls keine Mittheilung über mikroskopisches Verhalten des Secretes. Hieraus zieht Brunner den Schluss, dass die Virulenz der Bacillen bei den drei verschiedenen Fällen eine sehr verschieden grosse war; während dieselbe bei dem ersten Falle eine sehr hochgradige war, ist sie bei den andern Beobachtungen eine stark abgeschwächte.

Wir haben schon hervorgehoben, dass der Pseudodiphtheriebacillus in den weiblichen Genitalien normaler Weise vorkommt und dass er auch am Scrotum vorkommen kann, hat mir eine Beobachtung bei einem Fall von Epididymitis tuberculosa fistulosa bewiesen, wo ich im Eiter Pseudodiphtheriebacillen fand. Die Impfung von Pseudodiphtheriebacillen wird aber vom Meerschweinchen sehr gut vertragen und auch Dosen von 5—10 ccm Reincultur in Bouillon sind nicht im Stande etwas anderes als höchstens eine leichte vorübergehende Infiltration zu bewirken, ohne Störungen des Allgemeinbefindens. Ich möchte also doch auch in diesen zwei letzten

Digitized by Google

Fällen trotz der gegentheiligen Behauptung von Pfuhl eine gewisse Virulenz annehmen.

In einem vierten später publicirten Falle fand Brunner auch in einer mit ulcerösen schmutzig-grauem Belag überzogenen Wunde einen virulenten Diphtheriebacillus. Es sei darauf aufmerksam gemacht, dass sämmtliche Fälle von Brunner offene belegte Wunden betreffen, und es sich allemal um Leute handelt, die nicht anderweitig an Diphtherie erkrankt waren, ausserdem waren in keinem dieser Fälle die Diphtheriebacillen allein vorhanden.

Der Fall von Abel betrifft ein Mädchen mit Diphtheria faucium; während der Erkrankung bildete sich am linken Ringfinger auf einer Wunde ein croupöser festhaftender Belag aus, der zuerst mit Liquor ferri behandelt wurde. Einen Tag später wurden aus dem Belag der Wunde Culturen angelegt, in welchen Diphtheriebacillencolonien aufgingen. Die Abwesenheit anderer Bacterien scheint nicht durch die directe mikroskopische Untersuchung des Belages festgestellt worden zu sein. Die Prüfung auf Virulenz ergab eine abgeschwächte Diphtheriebacillenart, indem die Impfung einer Platinöse frischer Cultur den Tod der Meerschweinchen erst nach 8 bezw. 12 Tagen herbeiführte.

Die 3 Fälle, die ich Gelegenheit hatte, zu untersuchen, beziehen sich auf geschlossene Infectionsherde bei Leuten, die nicht an Diphtherie litten oder gelitten hatten; bei zweien dieser Fälle hatte keine nachweisbare Uebertragung stattgefunden. In allen 3 Fällen war die Virulenz der Bacillen eine bedeutende.

Fall 1. Herr Dr. Lanz, der damals den Patienten behandelte, macht mir über den Fall folgenden Bericht:

P. R. H. Panaritium mit Diphtheriebacillen.

Infectionsquelle nicht ganz sicher, wahrscheinlich 4—5 Tage vor der Incision bei der Section eines Croupkindes mit sehr virulenten Diphtheriebacillen (sehr rascher Exitus des Kindes und Nachweis von sehr reichlichen Diphtheriebacillen auf der medicinischen Klinik).

Incubationsstadium verlief unter Fiebererscheinungen. Untersuchung zeigt Panaritium z. Th. subungueal mit Lymphangitis und Lymphadenitis; namentlich die Cubitaldrüse sehr stark geschwollen, die Axillardrüsen weniger. In blutig-serösem Eiter werden Diphtheriebacillen d. h. Bacillen mit kolbigen Anschwellungen und Disposition cunéiforme nachgewiesen; in der Cultur fand Dr. de Quervain neben Bacillen auch Staphylokokken entwickelt.

Verlauf: Nach Incision verschwand das Fieber sofort, die Lymphangitis dagegen ging nicht zurück, solange im Secret Bacillen nachzuweisen waren. Sobald im Secret keine Bacillen, nur noch Kokken sich nachweisen liessen, ging die Lymphangitis sofort zurück, während sich die Lymphadenitis nur allmählich zurückbildete.

Weder bei der Incision noch unter der Nachbehandlung bot die Wunde Charaktere (Membranbildung oder ungewöhnlich starker Belag), die auf eine diphtheritische Infection hätten schliessen lassen.

Digitized by Google

Culturen und Thierimpfungen, die im bacteriologischen Institut gemacht wurden, bestätigten die Virulenz der Bacillen.

2. Fall. Aus der Privatklinik des Herrn Prof. Kocher: Es handelt sich um einen 25jährigen starken Mann ohne Belastung. Einige Monate vor Beginn der zu beschreibenden Affection Pleuritis. Punction, seröses Exsudat. Dann entwickelte sich ziemlich langsam unter den Erscheinungen eines Senkungsabscesses am Rücken zwischen Scapula und Mittellinie ein Abscess, der am 24. Juni 1893 eröffnet wird. Man kommt auf eine Höhle gefüllt mit dickem, grünem Eiter. Die vierte oder fünfte Rippe ist von Periost entblösst, der Abscess ist von dicken, schwartigen Wandungen umgeben, eine Communication mit der Pleurahöhle ist nicht vorhanden, die Heilung geht ohne Zwischenfall vor sich.

Bei der Operation wurde Eiter in einem sterilisirten Gläschen aufgefangen, ausserdem gleich eine Agarstichcultur und eine Gelatinestichcultur angelegt.

Die mikroskopische Untersuchung des Eiters zeigt in nach Gram gefärbten Präparaten viele gut erhaltene Leukocyten, stellenweise Gruppen von Bacillen enthaltend; ausserdem sieht man viele dieser Bacillen freiliegend, meistens in kleinen Gruppen, manchmal verfilzt, stellenweise schön dichotomisch verzweigt, oft kolbenförmig aufgetrieben, die Färbung nach Gram nicht sehr gleichmässig aufnehmend (Fig. 1), d. h. es ist ganz ausgesprochen das Bild der Diphtheriebacillen der langen Art, wie man sie in diphtheritischen Membranen zu sehen bekommt.

Die Bacillen sind dicker wie die Actinomycesbacillen, viel ungleichmässiger, ausserdem fehlen im Eiter die bekannten Körnchen, obgleich man kleine, weisse Klümpchen sieht, die sehr viel Bacterien enthalten, deren weiche Consistenz aber und unregelmässige Form sie sofort von den Actinomyceskörnchen unterscheidet. Ausserdem sieht man stellenweise, wenn auch spärliche Diplokokken, die aber als solche nicht mit völliger Sicherheit wegen ihrer etwas mangelhaften Färbbarkeit zu diagnosticiren sind.

Neben den bei der Operation geimpften Röhrchen werden noch 2 Bouillon- und 2 Schrägagarröhrchen vom aufgefangenen Eiter nachträglich geimpft.

In der Gelatine findet keine sichtbare Entwicklung statt. In den Agarröhrchen entwickeln sich zahlreiche kleine Colonien, die diphtherieähnliche Bacillen enthalten.

Auch in den Bouilloncculturen entwickeln sich unter Trübung der Bouillon dieselben Bacillen. Wir glaubten es demnach zuerst mit einer Diphtheriereincultur zu thun zu haben, aber Ueberimpfungen aus diesen Originalculturen liessen nur Streptokokken aufgehen, während die Diphtheriebacillen nicht mehr angingen.

Mit etwas Eiter wurde ferner ein Meerschweinchen subcutan geimpft, welches nach 2 Tagen starb. Die Section, kurz nach dem Tode gemacht, ergab folgendes: bei Eröffnung der Mittellinie kommt man auf ein ge-

Digitized by Google

waltiges Oedem, wie man es nur bei sehr virulenter Diphtherie oder bei malignem Oedem findet: in der Oedemflüssigkeit findet man jedoch keine Bacillen. Rechts vom Schnitt an der Stelle der Impfung kommt man in eine Abscesshöhle mit weisslich belegten Wänden, welche sich bis zur Inguinalgegend ausdehnt, ringsum ist das Oedem sanguinolent. Auch bis in die Axilla bemerkt man starke Gefässdilatation und stellenweise kleine Hämorrhagien. In der Abscesshöhle findet man, nach Gram gefärbt, massenhaft Bacillen, die wie Diphtherie aussehen. Kokken sind nicht mit Sicherheit nachzuweisen. Unter der Musculatur findet man ausgebreitete Hämorrhagien, besonders über den Rippen. Die Bauchwand ist stark ödematös, hämorrhagisch infiltrirt und brüchig. Peritoneum parietale und das anliegende Darmperitoneum stark hyperämisch, während andere Theile der Darmserosa normal aussehen. Im Peritoneum kein Exsudat, Milz wenig vergrössert. Pericard hyperämisch, blutiges Exsudat. Im Herzen flüssiges Blut. Auch auf den vom Thier geimpften Nährböden gingen die Bacillen nicht mehr an, es entwickelten sich nur Kokken. 2 mit Saft des Abscesses geimpfte Meerschweinchen erkrankten leicht, gingen aber nicht zu Grunde. Es beweist dies, dass es nicht die überlebenden Kokken waren, die den Abscess bei dem ersten Thier hervorriefen, was übrigens von vorn herein ganz unwahrscheinlich war, da höchstens Pneumokokken in sehr virulentem Zustand im Stande sind, ähnliche, wenn auch nicht so ausgeprägte Erscheinungen hervorzurufen; aber diese kamen ja nicht in Frage. Warum weder aus den Originalculturen noch aus dem Abscess beim Thiere Diphtherieculturen sich weiter züchten liessen, kann ich nicht bestimmt erklären. Wir wissen aber aus andern Erfahrungen, dass nicht selten gerade Diphtheriebacillen nur kurze Zeit überimpfbar sind.

Was in diesem Falle die Form der Bacillen in Strichpräparaten des Abscesses vom Menschen betrifft, so haben wir bereits gesagt, dass die lange, oft dichotomisch verzweigte Form der Bacillen vorhanden war; im Abscesseiter der Meerschweinchen hingegen war diese lange Form nicht mehr zu sehen, sondern nur die gewöhnliche Form der Diphtheriebacillen. Aehnliche Verhältnisse haben wir oft bei der Halsdiphtherie, wie ich dies öfters Gelegenheit hatte zu constatiren.

3. Fall. Privatpatientin des Herrn Dr. Dumont. Salem. Das 10 Jahre alte Mädchen ist wegen Tuberculose beider Metatarsi I in Behandlung aufgenommen. Anamnestisch sind folgende Punkte hervorzuheben: Vor einigen Monaten schwoll die Grundphalanx des linken Zeigefingers unter dem Bilde der Spina ventosa, der Process verlief aber ohne Eiterung und es fand allmählich ohne weiteren Eingriff eine Rückbildung statt. Einige Wochen später schwoll zuerst die Metatarsalgegend des linken Arms an, kurz nachher trat dasselbe am rechten Fuss ein; Incision. Bei der Anamnese gibt Patientin an, vor Monaten eine Paronychia des Zeigefingers der rechten Hand gehabt zu haben: dementsprechend zeigt der Nagel eine quere Furche in der Mitte. Am Tage vor dem Eintritt bekam Pat. eine Blase an der Endphalanx desselben Fingers, die seither sich fast bis zur Mitte der Grundphalanx ausgedehnt hat. Eine Verletzung soll nicht vorausgegangen sein, dagegen sieht man 2—3 mm vom hintern Rand der Blase auf der Radialseite des Zeigefingers eine kleine Excoriation von einer Kruste bedeckt (Fig. 1).

Digitized by Google

Die Blase nimmt heute die Seitentheile und die Volarseite des Fingers bis zur Mitte der Grundphalanx ein, sieht gelblich aus, ist prall gefüllt und ihre Ränder sind von einer hyperämischen Zone umgeben; die Schmerzhaftigkeit ist gering. Beim Eröffnen derselben (18. 1. 95) fliesst eine gelbe, eitrige Flüssigkeit aus, die sich vom Inhalt ähnlicher gewöhnlich durch Streptokokken hervorgerufenen Blasen durchaus nicht unterscheidet, der Grund der Blase resp. die von Epidermis entblösste Cutis, ist hochroth; von einem Belag oder einer Membranbildung ist nichts zu sehen, auch nicht an einer umschriebenen Stelle, wie dies gewöhnlich bei Streptokokken-Blasen an der Eintrittstelle der Bacterien beobachtet wird. Die Heilung der Blase ging wie gewöhnlich bei richtiger Behandlung sehr rasch vor sich. Auch die Operationswunden der tuberculösen Metatarsalheerde, die an demselben Tag vor der Eröffnung der Blase operativ behandelt wurden, heilten ganz normal, und eine Störung des Allgemeinbefindens war weder vor noch nach der Operation vorhanden.

Bei der mikroskopischen Untersuchung waren zu meinem grossen Erstaunen im Eiter ausser zahlreichen Streptokokken ebenso viele nach Gram färbbare Bacillen von Grösse, Form und Gruppirung der Diphtheriebacillen.

Die Impfungen auf Schrägagar ergaben eine Unmasse von Colonien von Streptokokken und von Diphtheriebacillen und zwar so dicht, dass eine directe Isolirung nicht möglich war; nebenher wuchsen noch einige Staphylococcus aureus-Colonien.

Die Isolirung wurde wie gewöhnlich in unserem Laboratorium durch Impfung auf Bouillon ausgeführt, das am anderen Tage entstandene Häutchen stellte eine fast vollständige Reincultur von Diphtheriebacillen dar, die dann auf Schrägagar definitiv isolirt wurden.

Mit einer Bouilloncultur von 6 Tagen, die zuerst für rein gehalten wurde, werden 4 Meerschweinchen geimpft:

No. 1 bekommt 0,1 subcutan, zeigt schon am andern Tage eine Infiltration, die sich vom Proc. xyph. bis zur Leiste erstreckt, und stirbt nach 4 Tagen mit dem gewöhnlichen Bild ödematöser Schwellung des subcutanen Gewebes; das Exsudat wurde nicht mikroskopisch untersucht.

No. 2 bekommt 0,5 subcutan, ist schon nach 24 Stunden sehr krank und stirbt in der darauffolgenden Nacht. Das subcutane Oedem erstreckt sich vom Halse bis in die Oberschenkel, ist sehr stark ausgeprägt, viel stärker wie man es bei Reinculturen von Diphtherie bekommt. Im Strichpräparate sind Diphtheriebacillen und Staphylokokken, sowohl an der Impfstelle wie in anderen Stellen des Oedem.

No. 3 bekommt 2,5 subcutan und stirbt unter denselben Erscheinung zu gleicher Zeit wie No. 2. Die Section ergab dieselben Resultate wie bei No. 2.

Bei letzteren beiden Meerschweinchen waren die Diphtheriebacillen im Exsudate gut färbbar und extracellulär gelagert.

Nach diesem Befund wurde eine weitere Bouilloncultur angelegt, deren Reinheit sowohl durch Nährbodenimpfung, wie durch die mikroskopische Untersuchung festgestellt wurde, und einem Meerschweinchen davon 0,5 ccm subcutan eingeimpft. Das Thier wurde zu gleicher Zeit wie ein anderes Meerschweinchen, das mit derselben Dosis einer zu gleicher

Digitized by Google

Zeit angelegten Diphtherie-Bouilloncultur aus einem Fall von Diphtherie der Conjunctiva geimpft wurde, injicirt; 48 Stunden nach der Impfung fand ich beide Thiere todt nebeneinander. Die Section ergab bei beiden Thieren dasselbe Resultat: subcutanes Oedem und starke Hyperämie; an der Impfstelle waren bei beiden Thieren Diphtheriebacillen ohne andere Mikro-Organismen zu finden, meist aber schlecht färbbar, oft in grosser Anzahl in Leukocyten eingeschlossen, selten frei.

Während wir bei den zwei ersten Thieren Wachsthum der Bacillen im Thierkörper beobachten konnten, waren hier die Diphtheriebacillen in dem Zustand, in dem man sie gewöhnlich findet, wenn sie abgestorben sind. Es ist dies die Regel nach Impfung von Reinculturen, die dann nur eine Intoxication keine Infection bewirken. Hierin liegt die Erklärung, warum man nie in einer Wunddiphtherie eine Reincultur findet, wenn man vom Falle von Abel absieht, wo ja immer noch die Möglichkeit vorliegt, dass andere Bacterien vorhanden waren, da die Untersuchung erst nach begonnener Behandlung vorgenommen wurde und über die mikroskopische Untersuchung des Belags nichts berichtet wird.

Dieser letzte Fall scheint mir überhaupt vom grössten Interesse zu sein und zwar aus folgenden Gründen:

1. War anamnestisch nichts von Diphtherie nachzuweisen, auch war damals kein Fall von Diphtherie im Spital seit langer Zeit behandelt worden.

2. Fehlten im Herd selbst alle die sonst für Diphtherie charakteristischen Merkmale: fibrinöses Exsudat, Belag, Oedem der Umgebung.

3. Das Mädchen zeigte nie Erscheinungen von Intoxication noch subjective Störungen irgend welcher Art im Allgemeinbefinden, welche Angaben, da es sich um ein sehr intelligentes Kind handelte, über diesen Punkt um so werthvoller sind.

Von unseren 3 Fällen unterschied sich keiner klinisch von ähnlichen Infectionen, in welchen der Diphtheriebacillus fehlt. Im ersten Fall handelte es sich um eine kleine Infection, wie man sie oft bei pathologischen Anatomen beobachtet. Im zweiten Fall, der zuerst als Senkungsabscess imponirte, könnten die schon erwähnten Schwarten als Folge des Vorhandenseins des Diphtheriebacillus angesehen werden; ich muss aber hierzu bemerken, dass man gerade bei denjenigen Abscessen, deren Verlauf subacut und deshalb auf Tuberculose verdächtig ist, die aber von Staphylo- oder Streptokokken hervorgerufen werden, meistens die Schwartenbildung findet, die allerdings bei Tuberculose so gut wie immer fehlt. Wir haben gesehen, dass im 3. Fall keine Spur eines Belages vorhanden war. In der letzten Zeit habe ich Gelegenheit gehabt, ziemlich viele klinisch ähnliche subepidermoïdale Infectionen zu beobachten; man findet bei denselben fast immer den Streptococcus allein oder mit dem Staphylococcus associirt. Die im

Digitized by Google

3. Fall beobachtete Blase unterschied sich von allen anderen, die ich gesehen habe, nur durch ihre Grösse, die mich veranlasste, sofort eine Zeichnung nach der Natur aufzunehmen. Die rapide Entwickelung derselben sei hier noch besonders hervorgehoben und betont.

Im Gegensatze zu diesen klinisch nicht als Diphtherie imponirenden Fällen fand ich in solchen, die klinisch als Wunddiphtherie hätten angesehen werden können, nie Diphtheriebacillen. In einem Falle z. B., der als Diphtherie des Oberlides von Herrn Prof. Pflüger diagnosticirt war, ergaben sich sowohl mikroskopisch wie durch Culturen nur Staphylo- und Streptokokken; dazu finde ich in meinen Notizen ausdrücklich hervorgehoben weder Diphtherie- noch Xerosisbacillen, welch letztere bekanntlich in vielen normalen oder leicht erkrankten Augen vorkommen und die von jenen nur durch die Virulenz zu unterscheiden sind, eine Thatsache, die ich mit C. Fränkel und Uhthoff bestätigen kann. In einem andern Falle, auch von Herrn Collegen Pflüger als Conjunctivitis crouposa chronica diagnosticirt, waren in den Pseudomembranen nur dicke Diplokokken vorhanden, die sich nicht züchten liessen, während allerdings in einem vor Kurzem in der ophthalmologischen Klinik beobachteten Falle von Diphtherie der Conjunctiva neben Streptokokken echte virulente Diphtheriebacillen vorhanden waren, die denselben Grad der Virulenz zeigten, wie diejenigen meines 3. Falles.

In andern Fällen von Augenerkrankungen, die als Ulcus rodens, als Keratitis ulcerosa oder Xerosis von Collegen Pflüger diagnosticirt wurden, waren hingegen Xerosisbacillen vorhanden, also die für Thiere nicht virulente Form der Diphtheriebacillen. Gegenüber dem Xerosisbacillus zeichnet sich der sog. Pseudodiphtheriebacillus, ein so häufiger Bewohner des Darmtractus, durch ein viel üppigeres Wachsthum auf Agar aus, ebenso wie durch ein gutes Wachsthum bei Zimmertemperatur, was meistens schon ohne Weiteres die Unterscheidung vom echten Diphtheriebacillus zulässt. Unerwähnt will ich jedoch hier nicht lassen, dass allerdings manchmal auch die culturellen Eigenschaften im Stich lassen, indem hie und da echte Diphtheriebacillen in Gelatine bei Zimmertemperatur auch ein deutliches Wachsthum zeigen, so dass dann nur die Virulenzprobe einen definitiven Schluss erlaubt, welche also in allen zweifelhaften Fällen vorgenommen werden muss.

Auch im Gebiete der Chirurgie ist eine klinische Diagnose von Wunddiphtherie ohne die bakteriologische Controlle unmöglich. Aus meiner Assistentenzeit erinnere ich mich eines Falles von klinisch-typischer Wunddiphtherie, der auch als solcher von meinem verehrten damaligen Chef Herrn Prof. Kocher angesprochen wurde, und doch

Digitized by Google

waren hier nur Staphylokokken vorhanden. In einem andern Falle, der von Kocher, dessen Thätigkeit in eine Zeit zurückdatirt, wo der Hospitalbrand noch häufig beobachtet wurde, als ein Typus dieser Krankheit angesehen worden war, konnte ich sowohl durch die mikroskopische Untersuchung wie durch die Cultur nur Staphylococcus aureus finden. Diese Beobachtungen, die wir noch Gelegenheit nehmen werden ausführlicher zu veröffentlichen, haben zu unserer Zeit, wo solche Infectionen so selten geworden sind, einen grossen Werth; sagt nicht Brunner in seiner interessanten Abhandlung über Wunddiphtheritis: „Was endlich jene verderblichste Form der diphtheritischen Wundinfektion betrifft, welche als phagedänische Wunddiphtheritis (Hospitalbrand) wohl am zutreffendsten zu bezeichnen ist, so gehöre ich zu derjenigen Generation von Aerzten, welche diesen Feind nur aus den klassischen Schilderungen unserer Kriegschirurgen kennen."

Die Untersuchungen von Vincent haben gezeigt, dass der Bacillus des Hospitalbrandes ein noch unbekannter und nicht züchtbarer anaerober Bacillus ist oder jedenfalls sein kann.

Dass das Bild der Wunddiphtherie durch die Wirkung des Diphtheriebacillus hervorgerufen werden kann, zeigen die Beobachtungen der angeführten Autoren, dass er es aber nicht nothwendig hervorruft, zeigen meine Fälle. Auch steht es sicher nach den Beobachtungen, die Brunner gemacht hat, dass das klinische Bild der Wunddiphtherie oft durch ganz andere Bakterien hervorgerufen werden kann wie den Diphtheriebacillus; meine angeführten Untersuchungen zeigen ebenfalls, dass den Streptokokken und Staphylokokken in dieser Beziehung eine grosse Bedeutung zukommt und dass auch die phagedänische Form (Hospitalbrand) durch den Staphylococcus aureus allein hervorgerufen werden kann. Wir schliessen also mit dem so oft besonders von französischer Seite hervorgehobenen Satze: dieselben Krankheitsformen können von sehr verschiedenen Bakterien hervorgerufen werden, und dieselben Bakterien können sehr verschiedene Krankheitsformen erzeugen.

Digitized by Google

XXVI.

Aus der pathologisch-anatomischen Abtheilung des Stadtkrankenhauses zu Chemnitz.

Zur pathologischen Anatomie des Frühtodes nach Hautverbrennungen.

Von

Dr. Karl Dohrn,

früherem Volontärassistenten.

Nach einem der letzten Autoren, welche sich über den Tod nach Verbrennungen der Körperoberfläche in umfassenderer Weise geäussert haben, Tschmarke[1]) liegen die Ursachen desselben in einer Störung der Function. Tschmarke vertritt damit von neuem die Ansicht seines Lehrers Sonnenburg, nach welcher im Vordergrund „die reflectorische Herabsetzung des Gefässtonus und die dadurch bedingte Herzlähmung" steht. Die pathologisch-anatomischen Befunde treten an Bedeutung seiner Meinung nach weit zurück, weil sie „im Allgemeinen negativ" und „wohl im Stande sind, gewisse bedrohliche Symptome zu erklären", nicht aber den nach Verbrennungen eintretenden Tod.

Diese Annahme, nach welcher also dem „Shok" eine entscheidende Bedeutung zukommt, wird von einer grossen Anzahl Autoren mehr oder minder getheilt (Hebra, Kaposi, Hüter[2]) Schjerning, Azzarello[3]), Mendel[4]), Seydel [Königsberg]). Immerhin fehlt es nicht an Stimmen, welche hervorheben, dass der Frühtod nach Verbrennungen doch nicht so ganz nach dem bekannten Bilde des Shoks

1) Tschmarke, Ueber Verbrennungen. Deutsche Zeitschr. f. Chirurgie, Bd. XLIV. Ich führe weiterhin nur jene Arbeiten genauer an, welche bei Tschmarke und bei Lipkau, „Ueber den Tod infolge von Verbrennung in gerichtsärztlicher Beziehung" (Deutsche Medicinal-Zeitung. 1900. Nr. 62–66) fehlen.

2) Hueter, Grundriss der Chirurgie. 1885.

3) Azzarello, Pathogenese des Todes bei Verbrennungen. Giorn. ital. delle malattie veneree. II.

4) Mendel, Ursachen des Todes nach ausgedehnten Verbrennungen der Haut. Vierteljahrsschr. f. gerichtl. Med. 1870. Nr. 13.

Digitized by Google

abläuft. So sagt z. B. Winklmann: „der Gesammtsymptomencomplex bietet nicht das, was man unter Shok versteht.“ Hock schreibt geradezu: „Fälle, in welchen ich genöthigt war, auf Sonnenburg's Hypothese der nervösen Einflüsse zu recurriren, habe ich wenig gesehn.“ Auch die mir zur Verfügung stehenden Krankengeschichten gestatten gewisse Zweifel, ob es angeht, schlechtweg von Shok oder Collaps zu sprechen. Sogar aus den treffenden Schilderungen Tschmarkes selbst lässt sich vieles gegen die Annahme einer Shokwirkung anführen. Immer wieder drängt sich der Eindruck auf, dass der klinische Verlauf mit den das Ende einleitenden schweren Bewusstseinsstörungen nicht unmittelbar durch das plötzliche Ereigniss der Verbrennung an und für sich in die Erscheinung tritt, wie man es bei der Annahme einer Shokwirkung doch erwarten müsste. Vielmehr deutet vieles darauf hin, dass von den ganz rasch verlaufenden Fällen abgesehen, für welche sie wenigstens als mitbetheiligt kaum abzuweisen sein dürfte, erst nach einer gewissen Zeit in zunehmender Ausdehnung jene Veränderungen eintreten, welche ihrerseits das bekannte und wohlausgeprägte Bild der Krankheit und des Todes hervorzurufen geartet sind.

Trifft diese Auffassung das Richtige, so liegt es nahe, sich nicht bei der Shokwirkung zu beruhigen, sondern bei jeder Gelegenheit den Versuch zu erneuern, die vermutheten Veränderungen und ihre Wirkung auf dem Wege pathologisch-anatomischer Untersuchung genauer zu ergründen, auf die Gefahr hin, bei der Kürze der Krankheitsdauer mehr deren Anfängen als dem vollentwickelten Bilde zu begegnen. Ich hoffe immerhin in einigen Punkten, positiv oder negativ, Klärung geben zu können, indem ich die Sectionsbefunde und die Ergebnisse der mikroskopischen Untersuchung von neun solchen Fällen verwerthe, welche von Herrn Prof. Nauwerck am Stadtkrankenhause zu Chemnitz (IV—IX), z. Th. noch am Königsberger pathologischen Institut (I—III) unter Herrn Geheimrath Neumann beobachtet worden sind; um so mehr als derartige Untersuchungen am Menschen verhältnissmässig spärlich veröffentlicht worden sind.

Von Thierversuchen habe ich Abstand genommen. Einmal sind sie bereits in überreichlicher Menge angestellt; ferner ist es fraglich, ob man die beim Thierexperiment erlangten Schlussfolgerungen hier ohne Weiteres auf den Menschen übertragen darf. Haben doch schon die Untersuchungen an verschiedenen Species (Hund, Kaninchen) ganz verschiedene Ergebnisse zu Tage gefördert. Gerade bei den angestellten Verbrühungsversuchen an Thieren kommen offenbar Verschiedenheiten in der Widerstandsfähigkeit der Haut und der Gewebe, insbesondere des Blutes, sehr in Betracht. Dabei zeigen nicht nur die

Digitized by Google

Species, sondern auch die Individuen innerhalb derselben Species Verschiedenheiten, die in der Hauptsache von Alter, Geschlecht und Lebensenergie des einzelnen Thieres abhängig zu sein scheinen. Wenn wir auch wissen, dass beim Menschen ähnliche individuelle Verschiedenheiten bestehen, wie z. B. Kinder erfahrungsgemäss wegen der Zartheit ihrer Gewebe — wie man sich auszudrücken pflegt — Verbrennungen sehr viel schwerer ertragen, so werden wir zur Erklärung des Frühtodes doch immer zunächst den Befund am Menschen zu berücksichtigen haben, da er für die menschliche Pathologie der allein maassgebende ist.

Ich will nun die mir zu Gebote stehenden Krankengeschichten (mit Einschluss der Fälle, bei denen nur der Blutbefund verwerthet wurde) kurz skizziren. Die Ergebnisse der Sectionen, welche sämmtlich von Herrn Prof. Nauwerck ausgeführt wurden, finden sich im Text dargestellt, in welchem die lateinischen Zahlen sich auf die hier folgenden Fälle beziehen.

I. (Tod nach 5½ St.) 34jähriger Feuerwerker, war mit 2 Gehülfen mit der Herstellung von Feuerwerkskörpern beschäftigt (Nachm. 4 Uhr 30 Min.), als er einen lauten Knall vernahm, der ihm die Besinnung raubte. 3 Tönnchen Pulver sollten explodirt sein, welche die ganze Bretterbude, in der er sich befand, in Trümmer warfen und alles in Brand setzten. Er selbst wurde angeblich durch das zersprengte Dach der Bude im hohen Bogen herausgeschleudert und fiel brennend ein Stück davon entfernt nieder. Es wurden ihm an Ort und Stelle sofort die Kleider vom Leibe gerissen, und seine Brandwunden mit Mehl bestreut. Nach 1 Stunde wurde er in die chirurgische Klinik gebracht, wo er 5 Uhr 30 Min. ankam. — Hier zeigte Pat. am ganzen Körper, Kopf, Gesicht, besonders an den Armen ausgedehnte Verbrennungen 2. Grades. Die Epidermis hängt theils in grossen Fetzen herab. Kopf, Gesicht und Brust sind vom Pulver intensiv geschwärzt. — Pat. ist vollkommen bei Besinnung und schreit vor Schmerz laut auf. Auf alle Fragen giebt er correcte Antworten. Die Wunden werden mit Oellappen bedeckt. Nach Injection von 0,03 Morphium tritt bald etwas Beruhigung ein. Er kommt in das permanente Bad und schläft hier von 7—8½. Als er aufwacht, ist sein Sensorium vollständig frei, so dass er auf Befragen den ganzen Zusammenhang erzählt. Puls etwas beschleunigt, gut fühlbar. 9 Uhr 30 Min. Abends beginnen die Schmerzen wieder sehr heftig zu werden; er schreit laut. 9 Uhr 45 Min. beginnende Agone. 10 Uhr Tod. (Section 35 St. p. m.)

II. (Tod nach 8 St.) Ein 18jähriger Mann, der zufällig in demselben Raum wie der vorherige Pat. war, konnte noch schnell aus den rauchenden Trümmern gerettet werden, erlitt dabei jedoch ausgedehnte Verbrennungen und wurde deshalb ebenfalls in die chirurgische Klinik eingeliefert. — Pat. zeigt ausgedehnte Verbrennungen 2. Grades, besonders von Armen und Rumpf, ⅓ der Gesammtoberfläche einnehmend. Puls beschleunigt, gut fühlbar. Pat. stöhnt laut. Das Sensorium ist vollkommen

Digitized by Google

frei. Er erhält 0,02 Morphium. Nach 1/2 Stunde kommt er in das permanente Bad und schläft ruhig bis gegen 11 Uhr. Darauf nehmen die Schmerzen wieder zu, so dass er laut aufschreit. Gegen 12 Uhr Nachts kurze Agone. 12 1/4 Uhr Tod. — Harn: ziemlich reichlicher Eiweissgehalt. Filtrat klar, hellgelblich. Zahlreiche hyaline und granulirte, zum Theil gelblich gefärbte Cylinder, einige mit einzelnen Epithelien besetzt. — (Section 34 St. p. m.)

III. (Tod nach 16 St.) 14 Monate alter Knabe. Krankengeschichte nicht erhältlich. (Section 36 St. p. m.)

IV. (Tod nach 4 1/2 St.) 21jähriger Heizer wurde durch strömenden Dampf eines Dampfkessels getroffen, nachdem dessen Sicherung geplatzt war, und in das Stadtkrankenhaus gebracht. — Kräftig gebauter, muskulöser Mann in gutem Ernährungszustand. Bis auf einen kleinen Theil des Gesichts, den behaarten Kopf, grössere Partieen der Brust, des Bauches und des Rückens ist die Epidermis des ganzen Körpers in Blasen abgehoben, theils völlig fehlend, theils durch die Kleidung in Klumpen zusammengerollt. Corneae trübe. Puls klein, kaum fühlbar, von mittlerer Frequenz. Sensorium völlig frei. Er schildert den Hergang des Unfalls, bittet um Wasser, klagt (nicht übermässig) über Schmerzen, namentlich in den Oberschenkeln und Knieen, da wo die Decke auf dem Corium gerieben hatte. — Morphium 0,01 subcutan, Dauerbad, Grog, Cognac, wiederholte Kampherinjectionen. Im Bad sofort Wohlbefinden. Nach ca. 1/2 St. macht sich Neigung zum Schlaf und eine deutliche Apathie bemerkbar. Der nach Kampher vorübergehend fühlbare Puls ist an der Radialis nicht mehr zu fühlen. Gegen 11 Uhr sich späterhin wiederholendes Erbrechen von Speiseresten. Zur Erneuerung des Badewassers will Pat. sich erheben, sinkt aber nach jedem Versuche wieder in Schlaf. Auf energisches Zureden Entleerung einer kleinen Menge Urins. Athmung regelmässig, selten, oberflächlich. Pat. sinkt mit dem Momente unter das Niveau des Wassers, sobald er nicht unterstützt wird, ohne Notiz davon zu nehmen. — 12 Uhr Entnahme eines Tropfens Blut aus der Schulterhaut. Nur bei tiefem Einstechen und starkem Druck quillt ein kleiner Tropfen hervor. 12 1/2 Uhr allmählich eintretende Cyanose des Gesichts, besonders der Lippen, Athemzüge seltener, Trachealrasseln, Excursionen des Thorax ganz gering. Spitzenstoss kaum fühlbar. Auch auf lautes Anrufen keinerlei Reaction. 1 1/4 Uhr Tod. Sofortige Entnahme der nur mässigen Urinmenge durch Katheter. In dem während des Lebens entleerten Urin sind im Sediment Leukocyten, Epithelien aus der Niere und Blase. Wenig kurze und schmale Cylinder, theils hyalin, theils granulirt, einige mit Epithelien besetzt. Keine rothen Blutkörper, kein Blutfarbstoff, reichlich Eiweiss 3 3/4 0/00 (Esbach). — (Section nach 23 St.)

V. (Tod nach 33 St.) 6jähriges Kind hat bei einem Stubenbrande starke Verbrennungen erlitten. Laut klagend über Schmerzen an den verbrannten Hautstellen wird der Knabe in das Stadtkrankenhaus gebracht, 4. Juli 1898 1 1/4 Uhr Nachts. — Für sein Alter gut entwickelter Junge. Verbrennungen 2. Grades im ganzen Gesicht und am linken Arm mit Ausnahme der Innenfläche des Oberarms und am Halse hinten. Kopfhaare versengt. Kleine verbrannte Hautstellen vorn an der Brust und

Digitized by Google

am Rücken beiderseits. An einzelnen Stellen liegt das Corium frei, an anderen besteht Blasenbildung. Die Blasen sind am Arm grösstentheils geplatzt. Pat. ist keineswegs hinfällig. Sensorium völlig frei. Puls gut, nicht beschleunigt. Athmung gleichmässig, nicht beschleunigt. — Borsalbenverband. Alkoholica. — 7 Uhr Morgens. Pat. hat in der letzten Zeit gut geschlafen, ist jetzt in geringem Grade somnolent, schläft beim Verbandwechsel ein. Puls klein, zeitweise kaum fühlbar. — 10 Uhr Morgens nimmt die Somnolenz zu. Pat. ist äusserst unruhig, wirft sich im Bett umher und lässt Stuhl und Urin unter sich. Stuhlgang von normaler Farbe und Consistenz. Im Urin kein Eiweiss, kein Hämoglobin, keine Formelemente. — 6 Uhr Abends völlige Somnolenz. Seit Mittag erbricht Pat. und will keine Nahrung mehr zu sich nehmen. Weinklystiere werden sofort wieder entleert. Puls klein, kaum fühlbar. — 5. Juli 7 Uhr Morgens. Status wie gestern. Pat. liegt vollständig ruhig. — 10½ Uhr Tod. (Section nach 24 St. Leiche im Eisschrank aufbewahrt.)

VI. (Tod nach 3 St.) 3½jähriger Junge spielte mit Streichhölzern, wobei die Kleider Feuer fingen. Die Flammen wurden von den herbeieilenden Nachbarn erstickt; jedoch hatte er bereits so ausgedehnte Hautverbrennungen 2. und 3. Grades des Rumpfes, des Halses, der Arme und Beine erlitten, dass er moribund in das Stadtkrankenhaus eingeliefert wurde, wo er kurz nach seiner Aufnahme, 3 St. nach dem Unglücksfall starb. (Section nach 21 St.)

VII. (Tod nach 5 St.) Das 7jährige Schulmädchen kam einem glühenden Ofen zu nahe, wobei ihre Kleider Feuer fingen. Schwer verbrannt wurde es in das Stadtkrankenhaus eingeliefert. — Mässig kräftiges, gut genährtes Kind mit ausgedehnten Verbrennungen 1—3. Grades besonders im Gesicht, beiden Armen, Hals und den Extremitäten. Das Kind ist anfangs etwas benommen, wird aber, nachdem es mit Borsalbe verbunden ist, wieder ganz klar, verlangt zu trinken und unterhält sich mit der Umgebung. Nach einer halben Stunde wird es sehr unruhig; wirft sich im Bett umher, klagt über heftige Schmerzen im Leib, delirirt und stirbt plötzlich. — Der Urin ist klar, hellgelblich und wird in ziemlich reichlicher Menge entleert. Kein Eiweiss, kein Hämoglobin. Reichlich Zucker. (Section nach 21 St.)

VIII. (Tod nach 47 St.) Der 24jährige Materialausgeber ging am 18. April 1900 mit dem Licht in den Keller, wo ein Fass mit Spirituslack aufgespeichert lag. Plötzlich erfolgte eine Explosion, wobei Pat. sofort die Besinnung verlor. — Als er Abends 7½ Uhr (2 Stunden nach dem Unfall) in das Krankenhaus gebracht wurde, zeigte sich das ganze Gesicht, der obere Rücken, die unteren Brustregionen, das ganze rechte Bein und ein Theil des linken Oberschenkels mit ausgedehnten Brandwunden 1. und 2. Grades bedeckt. An einigen Stellen ist die Oberhaut in Fetzen abgelöst, so dass der stark injicirte Papillarkörper freiliegt. Das Gesicht ist mit Mehl eingestäubt. — Pat. klagt über starke Schmerzen besonders an den Händen. Er ist bei vollem Bewusstsein und giebt u. a. an, dass er wegen Herzfehlers vom Militär freigekommen sei. — Der 1. Ton an der Mitralis ist unrein, der 2. Pulmonalton stark accentuirt. Puls mässig kräftig, regelmässig. Athmung ruhig. — Ther. Borsalben-

Digitized by Google

verbände, Cognac, Morphium, Wildunger mit Rothwein. — 19. April Temp. 39,7°, Puls 144. Pat. hat Nachts ruhig gelegen, aber über heftige Schmerzen geklagt, auch öfters erbrochen. Er trinkt viel; erhält reichlich Flüssigkeit und Species diureticae. Am Morgen gegen 10 Uhr lässt er den ersten Urin. Derselbe ist stark concentrirt und enthält eine Spur Eiweiss, kein Hämoglobin, keinen Zucker, sehr spärliche Formelemente, hyaline Cylinder mit vereinzelten Epithelien besetzt. Am späten Nachmittag erhält Pat. ein prolongirtes Bad. Verbandwechsel. Puls 88. Athmung ruhig. Sensorium frei. —

Am Abend fühlt sich Patient etwas benommen, „die Gedanken kommen ihm nicht so recht". Der Puls ist weniger kräftig. Temp. 38,2°. Im Laufe des Tages ist keine Urinentleerung weiter erfolgt. — Des Nachts ist Patient sehr unruhig. Er wirft sich im Bett hin und her und phantasirt. Er trinkt sehr viel. Kochsalzinfusion 1 l. — 20. April Morgens ist Patient stark somnolent. Er reagirt nur schwer auf Anrufen mit „ja". Der Puls ist schwach, die Athmung ruhig. Temp. 39,6°. Kampherinjectionen. — Die Somnolenz nimmt im Laufe des Tages zu. Gegen Mittag stellen sich agonale Erscheinungen ein. Nachmittags 4 Uhr 45 Min. Tod. (Section nach 25 Stunden. Leiche bis dahin in Eis verpackt.)

IX. (Tod nach 19 Stunden.) Die 31jährige Handelsfrau wurde durch die plötzlich emporschlagende Flamme eines Spirituskochers getroffen, wobei ihre Kleider in Brand geriethen. Brennend lief sie von der 3. Etage herab in den Hof, wo sie mit einem Eimer Wasser übergossen und die Flammen gelöscht wurden. Sie wurde mit Bardeleben'schen Brandbinden verbunden und nach dem Krankenhaus transportirt, wo sie 12 Uhr 15 Min. Vm. (2 Stunden p. comb.) am 15. August 1900 eintraf. — Die im 3. Monat schwangere Frau klagt über heftige Athemnoth. Die Athmung ist sehr frequent, der Puls 100, die Temperatur 38,1°. Es besteht leichte Somnolenz. — Am ganzen Körper mit Ausnahme der Füsse und der Oberarme Verbrennungen 2. Grades. Die Epidermis ist z. Th. schon abgelöst, z. Th. ist sie ohne Schmerzen ablösbar. Die Schmerzen sind nicht besonders heftig. — Ther. Dauerbad, Alkohol. Reichliche Flüssigkeitszufuhr. 0,01 Morphium. — Am Abend ist Patientin sehr unruhig, aber völlig klar. Sie hat mässige Schmerzen, dagegen Zunahme der Athemnoth. Grosser Durst. Nachmittags und Abends Erbrechen. Im Urin 0,5 ‰ Eiweiss, kein Hämoglobin. Temp. 38,8°. — Nachts nimmt die Unruhe zu, jedoch bleibt Pat. völlig klar bei Bewusstsein. Der Puls ist klein, 120. Patientin hat Nachts noch zweimal erbrochen. Das Durstgefühl hat abgenommen. — 16. August. Unter zunehmender Unruhe und zuletzt völliger Bewusstlosigkeit Tod, 5 Uhr Vorm. (Section nach 14 Stunden. Leiche bis dahin in Eis verpackt. Als Zufallsbefund fand sich eine primäre Tuberculose des Rachens.)

X. 10jähriger Junge mit ausgedehnten Verbrennungen 2. und 3. Grades an Hals und Brust. Am nächsten Tage mehrfach Erbrechen. Leichtes Fieber, das am 4. Tage p. comb. abfällt. Heilung. Blutentnahme 8 und 40 Stunden p. comb.

XI. 14 Monate altes Mädchen. Verbrühung an beiden unteren Extremitäten 2. und 3. Grades, besonders an den Streckseiten. Ebenso

Digitized by Google

auch an Brust und Bauch mehrere verbrühte Hautstellen. Leichte Cyanose. Unter Salbenbehandlung Heilung. Blutentnahme 48 Stunden p. comb.

XII. 15jähriger Kaufmannslehrling. Verbrennung der Arme, Beine und des Kopfes meist 2. Grades in Folge Explosion eines Petroleumfasses. Stirbt 2 Tage p. comb. Blutentnahme (Dr. Sultan) 1/2, 1, 6, 24 Stunden p. comb. Keine Section.

XIII. Aelterer Mann (Krankengeschichte nicht erhältlich) mit Verbrennungen im Gesicht und an den Händen 2. Grades. Heilung. Blutentnahme 5 Stunden p. comb.

XIV. 9jähriges Mädchen. Verbrühung mit heissem Kaffee an beiden Beinen 1. und 2. Grades. Temperatursteigerung am 2. und 3. Tage. Heilung. Blutentnahme 9 Stunden p. comb.

XV. 29jähriger Heizer. Verbrennung des ganzen Gesichts, des linken Arms und der linken Brusthälfte 2. und 3. Grades durch Petroleum. Bei der Aufnahme (3 Stunden p. comb.) im Urin Spuren von Eiweiss. — Ther: Morphium 0,02; Borsalbenverb. — Am 3. Tage beginnende Temperatursteigerung, die am 4. Tage 38,9 erreicht. Am 5. Tage beginnende Unruhe. Benommenheit. Temp. 39,7. Starke Aufregungszustände. — Desgleichen am nächsten Tage. Am Abend stirbt Patient unter zunehmender Somnolenz, nachdem er zeitweise tonisch-klonische Zuckungen in den Extremitäten gezeigt hatte. (6 Tage p. comb.) Blutentnahme 5 Stunden p. comb.

XVI. 43jähriger Ziegelbrenner. Verbrennung durch in Brand gerathen der Kleider. Dieselbe betrifft den rechten Unterschenkel und fast das ganze linke Bein; 2. und 3. Grades. — Dauerbad. — Temperatursteigerung vom 2. Tage an bis 38,9° in den folgenden Tagen. Unter zunehmender Schwäche Tod 9 Tage p. comb. an Sepsis. Blutentnahme 42 Stunden p. comb.

XVII. (Urinuntersuchung.) 19jähriges Dienstmädchen. Verbrennung durch explodirenden Spirituskocher, der die Kleider in Brand setzte. Schwere Verbrennungen am ganzen Körper. — Nach ca. 10 Stunden im Urin reichlich Eiweiss. — Nach 30 Stunden werden in dem rothbraunen Morgenharn zahlreiche Cylinder nachgewiesen, theils hyalin, theils körnig; die gröber gekörnten sind meist bräunlich gefärbt. Hier und da hyaline Cylinder mit bräunlich körnigem Mantel. Epithelien der Niere und rothe Blutkörper, zum Theil gut erhalten, zum Theil geschrumpft, vereinzelte Leukocyten. Die Cylinder sind zum Theil mit Epithelien besetzt. Fetzen von Epithelien aus den Sammelröhren. Blasenepithelien. Die Kerne sämmtlicher Zellen werden durch essigsaures Vesuvin gut gefärbt. Im Spektrum ein breiter Methämoglobin- und schmaler Hämoglobinstreifen. — Tod 40 Stunden p. comb.

I.

Eine auffallende Eindickung des Blutes, welche Baraduc (1863) und später Tappeiner für den Verbrennungstod verantwortlich machten, wurde in meinen Fällen im Allgemeinen nicht beobachtet. Sie kommt nach Angaben anderer Autoren überhaupt nur ausnahmsweise vor und scheint eine besondere Bedeutung auch danach nicht

Digitized by Google

zu besitzen (Schlesinger[1]). Nur bei IV und IX ist erwähnt, dass das Blut etwas dickflüssig war. Die Muskeln und anderen Gewebe besassen den gewöhnlichen Grad von Durchfeuchtung.

Auch die Ansicht von Follin, dass der Tod durch eine Congestion nach den inneren Organen bedingt sei, findet in unseren Fällen keine Bestätigung. Nach dieser Theorie wird das Blut unter Einwirkung der Hitze aus der Haut hinaus- und in die inneren Organe hineingedrängt. Die dadurch bedingten Hyperämieen und Ekchymosen stellen die Todesursache dar. Wenn auch von anderen Autoren, insbesondere in der umfassenden Darstellung von Schjerning und ebenso in meinen Fällen Hyperämieen der inneren Organe beobachtet worden sind, so ist dieser Befund nach Häufigkeit und Stärke zu schwankend, um so weitgehende Schlüsse rechtfertigen zu können.

Ungleich bedeutsamer sind nun die Veränderungen des Blutes, welche durch das Mikroskop aufgedeckt werden.

Es ist bekannt, dass eine Reihe von Angaben über Veränderungen vorliegt, welche das Blut unter der Einwirkung erhöhter Temperaturen erleidet. Die bezüglichen Thierexperimente decken sich zu einem Theil mit den Verhältnissen, wie sie bei den tödtlichen Verbrennungen des Menschen obzuwalten pflegen (Ponfick, v. Lesser, Silbermann). Zum grössten Theil weichen sie von diesen mehr und mehr ab (Schultze, Klebs, Wertheim, Welti, Salvioli). Im Allgemeinen werden die Veränderungen der rothen Blutkörper übereinstimmend so geschildert, dass eine Poikilocytose, Quellung und Zerfall derselben mit Bildung von Mikrocyten und Trümmern, sowie eine Auslaugung und Auftreten von „Schatten" (Ponfick) stattfindet. Wiederholt wurde auch Leukocytose beobachtet. (Wertheim, v. Lesser, Hock, Bardeen[2]). Welti fand eine Zunahme der Blut-

1) Schlesinger, Beeinflussung der Blut- und Serumdichte durch Veränderungen der Haut. Virchow's Archiv. Bd. CXXX.

2) Bardeen, A review of the Pathology of superficial burns. Johns Hopkins Hospital reports. 1898. Bd. VII.

I. Tödtl

	Fall	Untersucht p. comb.	Poikilocytose	Stechapfelformen	Sprossungen	Mikro
A. Frühtod	XII$_1$	½ Stunde.	stark.	zahlreich.	wenig.	zahlrei
	XII$_2$	1 "	stark.	"	"	"
	III	1 "	ziemlich stark.	wenig.	zahlreich.	
	VIII	2 "	" "	"	wenig.	

Digitized by Google

plättchen nach Verbrühungen, während Salvioli auch auf Grund experimenteller Forschung zu dem gegentheiligen Resultate kam.

Nur spärlich liegen entsprechende Veröffentlichungen über Blutuntersuchungen am Menschen vor. Am entscheidendsten wären selbstverständlich solche, die sich auf Blutproben beziehn, die, wie es gewiss häufig geschah, während des Lebens entnommen sind. Ich habe indessen derartige Angaben in der Litteratur nur einmal bei Hock auffinden können. Ferner giebt es einige Bemerkungen über das Verhalten des Leichenblutes (Ponfick, Fraenkel, Welti, Bardeen). Indessen hat die Würdigung dieser Befunde mit einer gewissen Vorsicht zu geschehen, besonders wenn nach dem Tode geraume Zeit verstrichen ist.

Ponfick und Fraenkel beobachteten an der Leiche schwere Veränderungen des Blutes, die in Zerbröcklungsvorgängen, Auftreten von Schatten und Uebertritt des Hämoglobins in das Plasma bestanden.

Bardeen sah im Blute von 5 an Verbrennung gestorbenen Kindern eine erhebliche Poikilocytose, Zerfallserscheinungen der rothen Blutkörper, Vermehrung der Leukocyten, insbesondere der polynucleären.

Meine Blutuntersuchungen an Verbrannten beziehen sich im Ganzen auf 16 Fälle. Von diesen sind 12 gestorben, 4 geheilt. Die Blutpräparate wurden in 14 Fällen (III—XVI) während des Lebens in gewöhnlicher Weise durch Entnahme eines Bluttropfens aus der Fingerbeere angefertigt. In 2 Fällen (I—II) wurde das Leichenblut aus dem linken Ventrikel zur Untersuchung benutzt. Das rasch eingetrocknete Präparat wurde in der Flamme oder in Alkohol-Aether fixirt und meist mit Hämalaun-Eosin, zum Theil auch mit den Ehrlich'schen Farbmischungen gefärbt. In mehreren Fällen (III und XII) hat Herr Privatdocent Dr. Sultan z. Z. in Göttingen die Freundlichkeit gehabt, die Entnahme von Blutproben in verhältnissmässig kurzen Zwischenräumen vorzunehmen.

Fälle.

Trümmer	Schatten	Kernh. r. Blutk.	Polynucleäre Leukocyten	Mononucleäre	Eosinophile
zahlreich.	wenig.	keine.	erheblich verm.	wenig vermehrt.	wenig vermehrt.
"	"	"	stark "	" "	" "
"	zahlreich.	"	wenig "	nicht "	" "
wenig.	"	"	" "	" "	" "

Digitized by Google

	Fall	Unters. p. comb.	Poikilocytose	Stechapfelformen	Sprossungen	Mykrocythen
	IV	3 Stunden.	gering.	keine.	keine.	wenig.
	VI	3 "	stark.	sehr zahlreich.	vereinzelt.	sehr zahlreich.
	VII	3 "	gering.	wenig.	zahlreich.	zahlreich.
	I	5½ "	—	—	—	—
	IX	6 "	erheblich.	zahlreich.	keine.	zahlreich.
	XII 3	6 "	gering.	vereinzelt.	"	wenig.
	II	7¾ "	—	—	—	—
	V	12 "	stark.	sehr zahlreich.	vereinzelt	wenig.
	III 2	15 "	mässig.	wenig.	wenig.	"
	IX	19 "	gering.	"	keine.	sehr wenig.
	XII 4	24 "	"	vereinzelt.	"	vereinzelt.
B. Spättod.	XV († 6 Tage p. comb.).	5 "	"	keine.	"	wenig.
	XVI († 9 Tage p. comb.).	42 "	"	vereinzelt.	"	"
						II. Geheilte
	XIII	5 "	gering.	vereinzelt.	keine.	keine.
	X 1	8 "	"	keine.	zahlreich.	sehr wenig.
	XIV	9 "	"	"	"	keine.
	X 2	40 "	mässig.	zahlreich.	"	"
	XI	48 "	erheblich.	vereinzelt.	keine.	"

Die angeführten Befunde zeigen, dass in meinen Fällen Veränderungen des Blutes regelmässig vorkamen. Im Allgemeinen geht danach ihre Schwere ungefähr der Ausdehnung der Verbrennung und somit auch meist der Schwere des Krankheitsbildes parallel. Doch nicht immer, aus Gründen, die sich nicht näher bestimmen lassen. So zeigen z. B. I und II, die rasch tödtlich endeten, nur geringe Veränderungen.

Die Formveränderungen der rothen Blutkörper zeigen sich in einer auffällig starken Bildung von Stechapfelformen und in Zerfallserscheinungen.

Die Zerfallserscheinungen spielen sich nach zwei Richtungen hin ab, soweit aus den Einzelbildern sich ein Rückschluss auf den Ablauf der Erscheinungen ziehen lässt.

Einmal bröckeln von den morphologisch stark veränderten rothen

Digitized by Google

Trümmer	Schatten	Kernh. r. Blutk.	Polynucleäre Leukocyten	Mononucleäre	Eosinophile
wenig.	wenig.	keine.	—	—	—
ehr zahlreich.	zahlreich.	"	erheblich verm.	wenig vermehrt.	erheblich verm.
zahlreich.	"	ganz vereinzelt.	" "	erheblich "	wenig "
"	"	keine.	" "	—	—
wenig.	wenig.	"	wenig "	wenig vermehrt.	nicht vermehrt.
"	"	"	erheblich "	nicht "	stark "
zahlreich.	zahlreich.	—	" "	—	—
wenig.	wenig.	keine.	wenig "	wenig vermehrt.	erheblich verm.
sehr wenig.	"	"	nicht "	nicht "	nicht "
keine.	"	"	erheblich "	" "	" "
vereinzelt.	keine.	"	wenig "	" "	" "
keine.	"	"	nicht "	" "	" "
"	wenig.	"	" "	" "	" "
Fälle.					
keine.	keine.	keine.	nicht vermehrt.	nicht vermehrt.	nicht vermehrt.
wenig.	"	"	stark "	" "	erheblich "
keine.	vereinzelt.	"	nicht "	" "	nicht "
"	"	"	" "	" "	" "
"	"	"	wenig "	" "	" "

Blutkörpern kleine, unregelmässige Körnchen ab, welche in freiem Zustande die grosse Zahl der erwähnten Trümmer bilden. In ihrer Gestalt zeigen sie die grössten Variationen; sie sind zackig, rund oder keulenförmig. Bei frischer Untersuchung haben sie den den rothen Blutkörpern eigenthümlichen Glanz; auch tinctoriell verhalten sie sich diesen gleich. Fernerhin wölben sich an den rothen Blutkörpern Buckel hervor, welche schliesslich nur noch mit einem Stiel mit denselben verbunden sind. Sie haben glatte Umrisse und sind grösser als die erst erwähnten Trümmer. Es ist anzunehmen, dass sie später einen Theil der als Mikrocyten bezeichneten Formen darstellen.

Die Veränderungen, die sich im Inneren der rothen Blutkörper fanden, müssen mit einer gewissen Zurückhaltung verwerthet werden, da es sich nicht sicher bestimmen lässt, inwieweit es sich hier um Kunstproducte handelt oder nicht. Immerhin haben diese Befunde

Digitized by Google

insofern vielleicht einen gewissen Werth, als sie im Sinne von Maragliano[1]) und Silbermann von einer herabgesetzten Resistenz der rothen Blutkörper gegen mechanische, thermische und tinctorielle Einflüsse Zeugniss ablegen sollen. Zu weitergehenden Folgerungen reicht das vorhandene Untersuchungsmaterial aber nicht aus.

In einigen Präparaten, besonders von Fall XII, der auch sonst mit die schwersten Veränderungen des Blutes zeigt, finden sich in dem 1/2 St. p. comb., spärlicher schon in den 1 St. p. comb. entnommenen Blutproben in einzelnen rothen Blutkörpern stark lichtbrechende, helle, crystallähnlich glänzende, runde Körner von verschiedener Grösse, sowohl im ungefärbten, als auch in den mit Hämalaun-Eosin gefärbten Präparaten.

Bei der Durchsicht der Litteratur nach ähnlichen Befunden traf ich auf 2 Beschreibungen, die ungefähr diesem Befunde entsprechen. Weintraud[2]) fand bei einem ikterischen und pyämischen Kranken in der weitaus grössten Zahl der rothen Blutkörper scharf conturirte, mannigfach geformte Flecke, die sich durch ihre helle Farbe und ihr stärkeres Lichtbrechungsvermögen von dem mattgelben Ton der rothen Blutkörper deutlich abhoben. Die Zahl derselben war wechselnd (1—8), ebenso ihre Form. Ziegler[3]) beobachtete bei Pyrodinvergiftung im Centrum von rothen Blutkörpern glänzende Körnchen. Letztere zerfielen dann bald, wodurch die beschriebenen Körnchen frei wurden.

Weniger Werth möchte ich auf den Nachweis von blassen, ungefärbten oder nur schwach gefärbten Stellen in den sonst gut erhaltenen, rothen Blutkörpern legen, da diese Zustände zwar häufig bei pathologischen Zuständen, aber auch unter normalen Verhältnissen im Menschenblut beobachtet sind. Mehr Bedeutung gewinnt dagegen der Befund von Mikrocyten, d. h. kleineren, meist etwas intensiver mit Eosin gefärbten, rothen Blutkörpern und der Ponfick'schen „Schatten". Letztere wurden auch von anderen Autoren bei Verbrennungen und verwandten Zuständen, in denen es sich um eine Loslösung des Blutfarbstoffs vom Stroma handelt, beobachtet. — Kernhaltige rothe Blutkörper wurden von mir nur ganz ausnahmsweise (VII) und nach sehr langem Suchen mit der Immersionslinse gefunden. Ob dieser Erscheinung besondere Bedeutung (Regeneration) zuzuschreiben

1) Maragliano, Resistenz der rothen Blutkörper. Berliner klin. Wochenschrift. 1887.

2) Weintraud, Morphologische Veränderungen der rothen Blutkörper. Virchow's Archiv. Bd. CXXXI.

3) Ziegler, Pyrodin oder Acethylphenylhydrazin. Deutsch. Arch. f. klin. Med. Bd. XLV.

Digitized by Google

sei, bleibe dahingestellt, da von mehreren Autoren (Löwit, Fornier, Prius, Ascoli) auch im normalen Blute kernhaltige, rothe Blutkörper beobachtet sind, und von einer Vermehrung derselben hier nicht die Rede sein kann. Ich will gleich anfügen, dass das Knochenmark der Rippen (VI, VII, VIII) nur bei VII eine auffallende Vermehrung der kernhaltigen rothen Blutkörper erkennen liess.

Die weissen Blutkörper fanden sich in den meisten unserer Fälle beim Lebenden vermehrt; eine Thatsache, die experimentell und auch am Leichenblut bereits mehrfach festgestellt worden ist (Wertheim, v. Lesser — nur bei den Thieren, welche die Verbrennung überstanden — Hock, Bardeen). Die Vermehrung der weissen Blutkörper scheint, wie die bei XII erhobenen Befunde andeuten, indem hier das Blut mehrfach in verschiedenen Abständen nach der Verbrennung untersucht wurde, schnell einzutreten. Schon nach 1/2 St. trat eine geringe, nach 1 St. eine starke Zunahme ein, die bereits nach 6 St. eine leichte Abnahme zeigte und nach 24 St. fast völlig verschwunden war. In Fall X war nach 8 St. eine starke Zunahme der weissen Blutkörper zu verzeichnen; nach 40 St. war dieselbe nicht mehr vorhanden. Es findet demnach unmittelbar nach der Verbrennung eine erhebliche Zunahme der weissen Blutkörper ungefähr bis zur 6. St. statt, worauf wieder eine allmähliche Abnahme erfolgt, die im Laufe des 2. Tages die Zahl der weissen Blutkörper meist zur Norm zurückführt.

Die Veränderungen der rothen Blutkörper sind schon kurz nach der Verbrennung (XII, 1/2 St. p. comb.) in grosser Ausdehnung beobachtet. v. Lesser stellte sie beim Thierexperiment bereits nach 12 Min. fest. Nach 6 St. sind sie, wie Fall XII beweist, bereits weniger erheblich, nach 24 St. nur noch sehr gering. Damit würden auch ungefähr die Angaben v. Lesser's übereinstimmen, wonach beim Thiere das Maximum des Zerfalls zwischen der 2—6. St. liegt. Ebenso auch die Resultate Hock's, der die im Menschenblute vorgefundenen Veränderungen in kurzer Zeit, längstens nach 36 St. undeutlich werden sah.

Auffallend ist dabei, dass trotz des ausgedehnten Blutzerfalls in meinen Beobachtungen unter 7 daraufhin angestellten und zum Theil mehrfach wiederholten Untersuchungen nur zweimal Hämoglobin und Methämoglobin im Urin nachgewiesen werden konnten. Es war dieses einmal der Fall bei einem 19jährigen Dienstmädchen (XVII), welches 40 St. nach einer ausgedehnten Hautverbrennung durch Spiritus starb. Wegen bereits weit vorgeschrittener Fäulniss konnte der Sectionsbefund nicht verwerthet werden, doch fand hier eine eingehende

Digitized by Google

Untersuchung des 24 Stunden p. comb. gelassenen Urins statt. In diesem fand sich ausser einer erheblichen Anzahl von Epithelial- und hyalinen Cylindern, die zum Theil mit einem körnig-bräunlichen Mantel umgeben waren, im Spektrum ein breiter Methämoglobin- und Hämoglobinstreifen. Ebenso wurden im Fall VIII in dem der Leiche entnommenen Urin (46 St. p. comb.) durch die Heller'sche Probe geringe Mengen Blutfarbstoffs nachgewiesen, während der noch intra vitam gelassene Urin (16 St. p. comb.) sich hämoglobinfrei zeigte. Nach diesem Befund kann die v. Lesser'sche Angabe, dass der Hämoglobinurin ein constantes Vorkommniss nach jeder Hautverbrühung bildet, sobald der Zustand der Nierenfunction überhaupt eine Ausscheidung des im Blute freiwerdenden Hämoglobins gestattet, beim Menschen nicht zu Rechte bestehn. Ebenso äussert auch Hock, dass Hämoglobin keineswegs im Urin constant vorhanden sei. Wir müssen uns deshalb der von v. Lesser widersprochenen Lichtheim'schen[1]) Ansicht anschliessen, welche auch von anderen Autoren (Tschmarke, Billroth, Strümpell) getheilt wird, wonach die Hämoglobinurie nur ein gelegentliches Symptom bei ausgedehnten Hautverbrennungen bildet. Um so mehr, als wir wissen, dass bei verwandten Zuständen, wo es zu einer Hämoglobinämie und Hämoglobinurie kommt, z. B. bei der paroxysmalen Form, sehr bald das Hämoglobin im Urin nachgewiesen werden kann. Boas[2]) beobachtete bei einem Manne, der solchen Anfällen ausgesetzt war, schon 10 Minuten nach dem Eintauchen der Hände in Eis Hämoglobin im Urin. Es fällt somit auch in unseren Fällen, wo der Urin bis 48 St. p. comb. untersucht wurde, die Möglichkeit weg, dass das Hämoglobin bei der Kürze der Zeit nicht hätte zur Ausscheidung gelangen können. Dass auch anatomisch keine eingreifenden Veränderungen bestanden, welche die Functionsfähigkeit der Nieren erheblich beeinträchtigen konnten, beweist die späterhin noch eingehend zu besprechende Untersuchung dieser Organe.

Dass die beobachteten Veränderungen der rothen Blutkörper unmittelbar unter Einwirkung der Verbrennung, d. h. der Hitze entstehen, ist auch nach meinen Befunden anzunehmen, in Uebereinstimmung mit den bekannten Untersuchungen Schultze's, der den Zerfall des Blutes bei erhöhter Temperatur unter dem Mikroskop beobachten konnte. Es erscheint demnach überflüssig, zur Erklärung der Blutveränderungen die Wirkung von Giften heranzuziehn, welche

1) Lichtheim, Periodische Hämoglobinurie. Volkmann's klin. Vorträge. Nr. 134.

2) Boas, Paroxysmale Hämoglobinurie. Deutsches Arch. f. klin. Med. 1883.

Digitized by Google

erst als Folgezustände der Verbrennung in den betroffenen Geweben zu entstehen scheinen.

Es fragt sich nun, ob diese Blutveränderungen ausreichen, um allein den Tod nach ausgedehnten Verbrennungen zu erklären. Sehen wir uns unter ähnlichen Krankheitsbildern um, bei denen durch toxische, chemische oder thermische Einflüsse verwandte Krankheitsbilder zu Stande kommen, so weisen uns diese Befunde darauf hin, dass weit ausgedehntere Schädigungen des Blutes als die bei der Verbrennung beobachteten, ohne tödtlichen Ausgang beim Menschen vorkommen. Insbesondere möchte ich als Beweis dafür die paroxysmale Hämoglobinurie anführen. Bei dieser kommt es durch die Einwirkung niederer Temperaturen zu einer starken Hämoglobinämie und Hämoglobinurie, ohne dass je während des Anfalls Todesfälle beobachtet wurden. Das ändert aber nichts an der Thatsache, dass auch nach meinen Beobachtungen die Erkrankung des Blutes als eine regelmässig wiederkehrende Erscheinung ihren Platz in der ersten Reihe der wesentlichen pathologisch-anatomischen Befunde nach Verbrennungen behauptet.

II.

Diese Blutveränderungen wurden von einer Reihe von Autoren mit einer Neigung der Blutelemente zu Verklebungen in Zusammenhang gebracht. Die daraus folgenden thrombotischen Gefässverstopfungen wurden als Ursache der Erscheinungen des Verbrennungstodes angegeben. So bestätigte Klebs auf der Münchener Naturforscherversammlung die von Ponfick beobachtete Alteration der rothen Blutkörper, hielt jedoch die Folgen derselben für wichtiger, da es durch die Auflösung der rothen Blutkörper zu Gerinnungen komme. In den maximal dilatirten Hirngefässen beobachtete er globulöse Stase, d. h. Anfüllung mit dicht gedrängten, abgeplatteten, rothen Blutkörpern und bezeichnete diese, sowie die Capillarthrombosen als Ursache des Todes. Sein Schüler Welti wies experimentell und auch an der Leiche von Verbrannten Thromben in den meisten Organen, besonders dem Gehirn, nach und theilt bei deren Bildung den unter Einwirkung der Hitze entstandenen Blutplättchen eine wichtige Rolle zu. Die Welti'schen Versuche sind nach der Ansicht Silbermann's, eines Hauptverfechters dieser Thrombenlehre, nicht ganz einwandsfrei, da die meisten Thiere nicht unmittelbar nach dem Tode seciert seien, und bei der ausgesprochenen Gerinnungstendenz des Verbrennungsblutes die betreffenden Blutpfröpfe den Verdacht postmortaler Entstehung zuliessen. Durch seine bekannten Experimente sucht Silbermann den Nachweis intravitaler Entstehung zu bringen. Die Thrombenbildung, welche durch

Digitized by Google

den Zerfall der rothen Blutkörper und die so zahlreich auftretenden Blutplättchen bedingt ist, führt nach ihm besonders in den Lungenarterien zu schweren Störungen, welche die Erscheinungen des Verbrennungstodes erklären sollen. Auch Salvioli, Marcusfeld und Steinhaus, Seydel, Kijanitzin[1]), Schlachter theilen der Thrombenbildung eine mehr oder minder bedeutende Rolle zu und sehn dabei das Hauptmoment in der ausgesprochenen Gerinnungstendenz des Verbrennungsblutes.

Als Beweis, wie hoher Werthschätzung sich diese bestechende Theorie bis auf den heutigen Tag erfreut, führe ich gern die Meinung Ziegler's aus der 10. Auflage (1901) seines Lehrbuches der allgemeinen Pathologie an, in welchem den kritisch geläuterten Ausdruck der modernen Kenntnisse und Anschauungen zu finden wir uns mit Recht seit Jahren gewöhnt haben. „Der anatomische Befund, den man nach Hautverbrennungen zu erheben Gelegenheit hat, spricht, sofern nicht der Tod in kürzester Zeit durch die schwere Erschütterung des Nervensystems und die Ueberhitzung des Körpers erfolgte, dafür, dass in der That in Veränderungen des Blutes und Störungen der Circulation die Ursache des Todes zu suchen ist. Die Veränderungen des Blutes bestehen in einem Zerfall und einer Schädigung der rothen Blutkörperchen, welche ihre Function schwächt und zugleich zu der Ablagerung von Zerfallsprodukten und von Hämoglobintropfen in die Leber, die Milz und die Nieren Veranlassung giebt. Sie sind ferner charakterisirt durch eine Neigung des Blutes zur Bildung von Stasen und intravasculären Gerinnungen, durch welche sowohl Gefässe des kleinen, als auch des grossen Kreislaufs verstopft werden können. Hiermit hängt auch zusammen, dass man sowohl während des Lebens als auch nach dem Tode die Erscheinung von venösen Blutstauungen und Blutungen sowie von arterieller Blutleere beobachten kann, dass ferner auch örtliche Gewebsdegeneration und Gewebsnekrose sich einstellen können, wie z. B. in den Nieren, der Leber, der Magen- und Darmschleimhaut, in Knochen und in Weichtheilen."

Für diese Annahme einer ungewöhnlichen Neigung des Blutes zur Gerinnung konnte ich in unseren Beobachtungen keinerlei beweiskräftige Gründe finden. Vielmehr wurde das Blut in der Regel flüssig gefunden, wie auch Tschmarke wiederholt ein auffälliges Flüssigbleiben des Blutes erwähnt. Ich hebe ausdrücklich hervor, dass Herr Professor Nauwerck von vornherein diesem Punkte ganz besondere

1) Kijanitzin, Zur Frage nach der Ursache des Todes bei ausgedehnten Hautverbrennungen. Virchow's Archiv. Bd. CXXXI.

Digitized by Google

Aufmerksamkeit gewidmet hat, und dass die Sectionsprotokolle gerade auch in dieser Richtung eingehende Mittheilungen machen. So wurde ausschliesslich dunkles, flüssiges Blut bei I, II, IV, VI; bei V und VII flüssiges Blut und wenig lockerer Cruor; bei III, VIII, IX ausserdem spärliche speckhäutige Fibringerinnungen nachgewiesen. Die Angaben beziehen sich auf die Herzhöhlen, Aorta, Cava inferior, Sinus der Dura, Pfortader, Blutgefässe des Gehirns, der Lungen, Milz, Nieren, Leber, der Haut und Muskeln, soweit sie bei der Section in den Schnitt fielen oder im Verbrennungsgebiet lagen, und endlich auf die an den Durchschnitten aller Organe erscheinenden Gefässe. Der flüssigen Blutbeschaffenheit entspricht auch, dass Senkungsflecke regelmässig, bei I, II, III, VIII in grosser Ausdehnung sich gebildet hatten. Der Blutgehalt in dem Herzen war ungleichmässig; spärlich z. B. bei I in beiden Hälften; links unerheblich, rechts reichlich bei III, VII, VIII, während in den übrigen Fällen rechts und links eine mittlere Füllung bestand. Eine auffallend starke Blutanhäufung in der Cava inferior und ihren Aesten machte sich nur bei IV und VIII bemerklich.

Um ein eigenes und möglichst zuverlässiges Urtheil über die in Frage stehende Thrombenbildung zu gewinnen, wurde zunächst ein grosses Gewicht auf die frische Untersuchung gelegt. Schon bei der Section erfuhren die Blutgefässe aller Organe Berücksichtigung durch sorgfältige Präparation. Die Gefässe der Lungen namentlich wurden regelmässig bis in die feinsten, vom blossen Auge erkennbaren Aeste mit der Scheere geöffnet und auf ihren Inhalt geprüft. Besondere Beachtung wurde ferner den Gefässen des Gehirns zu Theil. Um indessen auch die der gröberen Präparation nicht zugänglichen Blutgefässe, in erster Linie das Capillargebiet, beurtheilen zu können, wurden in jedem Falle von den Lungen flache Stücke von den verschiedensten Stellen abgetragen und sofort mikroskopisch unter Kochsalzzusatz untersucht. Durch leisen Druck auf das Deckglas wurde geprüft, ob ein ungewöhnlicher Zusammenhalt der Blutkörperchen unter sich, oder ein verdächtiges Haften der Blutsäule an der Gefässwand bestehe. In ähnlicher Weise wurden die verschiedenen Abschnitte des Gehirns, namentlich auch die Medulla oblongata regelmässig frisch vorgenommen. Dazu kam dann weiter die Untersuchung der gehärteten Organe an Schnitten: Gehirn, Herz, Lungen, Nieren, Milz, Nebennieren, Schilddrüse, Lymphdrüsen, Magen, Darm, Leber, Pankreas. Die beschriebenen Maassnahmen sind im folgenden Abschnitt genauer angegeben.

Fasse ich zunächst die Ergebnisse am Gehirn und an den Lungen zusammen, so bot weder die Präparation bei und nach der

Digitized by Google

Section, noch die mikroskopische Untersuchung der frischen oder gehärteten Organe Anlass, an eine ausgedehnte Stase oder Thrombose in den verschiedenen Gefässabschnitten zu denken. Man kann selbstverständlich diese Organe nicht vollständig durchmustern, und es ist immerhin möglich, dass dieser oder jener Befund dem Suchenden entgeht. Darauf kommt aber so gar viel nicht an. Wenn die Stasen und Thrombosen der Lungen den Tod herbeiführen sollen, so hat man sie in einer derartigen Verbreitung zu erwarten, dass ein zufälliges Uebersehen ganz ausgeschlossen ist. Im Gehirn freilich könnte die Thrombose verhängnissvoll werden, wenn sie — wenn auch nur in geringer Ausdehnung — einen lebenswichtigen Abschnitt befiele, und ich erwähne deshalb nochmals, dass das verlängerte Mark immer besonders beachtet worden ist. — Die rothen Blutkörper zeigten unter sich keine Verklebungen. Die Blutsäule bewegte sich bei Druck innerhalb der Gefässlichtung, und beim Herausdrängen trennten sich die einzelnen Elemente von einander. An den Schnittpräparaten liessen sich im Allgemeinen die rothen Blutkörper gut als Individuen erkennen. Nur bei IV und VIII zeigten sich im Grosshirn einzelne, sehr weite Capillaren, die eine deutliche Abgrenzung der Scheiben, auch bei Betrachtung mit der Immersionslinse, nicht zuliessen, vielmehr mit einer durch Eosin roth gefärbten, homogenen Masse ausgefüllt waren — Stasen oder hyaline Thromben. Ebenso selten stiess man im Gehirn und in den Lungen auf Capillaren oder kleine Venen, bei denen man wenigstens an eine Thrombenbildung denken konnte: klumpige Anhäufungen von Leukocyten und theils wohlerhaltenen, theils veränderten, rothen Blutkörperchen in fädig-körnigen Massen. Auch an den anderen genannten Organen kamen nur ganz vereinzelt Bilder an Schnitten zu Gesicht, die den Verdacht auf „globulöse Stase“ oder thrombotische Verschlüsse erwecken konnten.

Auf Grund dieser umfassend und sorgfältig ausgeführten Untersuchungen an unseren neun Fällen muss ich es zunächst für unser Material bestreiten, dass der Frühtod nach Verbrennungen auf einer ausgedehnten Blutgerinnung in den lebenswichtigen Organen beruht. Ohne die vorliegenden dahin gehenden, übrigens keineswegs zahlreichen oder besonders beweiskräftigen Angaben anderer Autoren in Abrede stellen zu wollen, möchten wir abrathen, deren Befunde zu einer allgemeinen Geltung bringen zu wollen. Auch Bardeen, welcher eine grössere Anzahl von Verbrannten secirt hat, vermisste derartige Thrombosenbildung. Selbst Silbermann, der sich immer wieder auf das Thierexperiment stützt, konnte bei zwei secirten Kindern makroskopisch nur: „eine enorme Blutansammlung im Stamm

Digitized by Google

der Lungenarterien, dem sehr gedehnten, rechten Herzen, in den Cavis, der Pfortader und den übrigen venösen Blutgefässen" finden. Mikroskopisch fand er dann allerdings: „zahlreiche Thromben und Stasen in den Zweigen der Lungenarterie".

III.

Eine Reihe von Untersuchern bringt den Verbrennungstod mit acuten, krankhaften Veränderungen der Nieren in ursächlichen Zusammenhang, wobei allerdings über deren Entstehung und Art die Ansichten auseinandergehn.

Nach Ponfick wird das durch den Zerfall der rothen Blutkörper frei gewordene Hämoglobin zum Theil durch die Nieren ausgeschieden und bringt dabei schwere Veränderungen des Parenchyms mit sich. Die ausgeschiedenen Hämoglobinmassen verstopfen die Harnkanälchen, und es liegt deshalb der Gedanke nahe, dass es sich bei der Verbrennung um einen Zustand acuter, urämischer Intoxication handelt.

Aehnliche Befunde wie Ponfick machte auch E. Fraenkel; jedoch weicht er in der Erklärung derselben von dem erst erwähnten ab. Nach Fraenkel findet die Schädigung der Nieren nicht durch das ausgeschiedene Hämoglobin statt, sondern Hämoglobinurie und Nephritis sind auf eine selbständige Ursache, eine Intoxication zurückzuführen. Auch v. Lesser giebt das Bestehen einer Verbrennungsnephritis zu; ebenso beschreiben Tschmarke und Bardeen Veränderungen, welche auf eine Erkrankung der Nieren schliessen lassen.

Was nun meine 9 Fälle betrifft, so deutet zunächst schon die Untersuchung des Urins mehrfach auf das Vorhandensein von leichteren oder schwereren Veränderungen der Nieren hin. Zur Untersuchung wurde entweder der noch während des Lebens gelassene Urin, oder der der Leiche entnommene benutzt. Von Fall VI war es unmöglich Urin zu erhalten. Unter Zunahme von 2 weiteren Fällen, (XV, XVII), die wegen bereits vorgeschrittener Fäulniss als Material sonst nicht weiter verwerthet werden konnten, zeigte sich bei 10 Untersuchungen der Harn in 7 Fällen (I, II, IV, VIII, IX, XV, XVII) eiweisshaltig. In 3 Fällen (III, V, VII) wurde kein Eiweiss gefunden; es waren dies Kinder im Alter von 14 Mon. bis 7 Jahren. Quantitativ wurde der Eiweissgehalt in den meisten Fällen als „reichlich" angegeben; mit Hülfe des Essbach'schen Reagens wurde er in einem Fall (IV) auf $3^3/_4$ ‰ bestimmt. Zeitlich scheint die Albuminurie bereits sehr früh aufzutreten. Schon nach 3 Stunden wurde in einem sonst nicht verwertheten Fall (XV), der 6 Tage nach der Verbrennung

Digitized by Google

starb, Spuren von Eiweiss nachgewiesen, ohne dass jedoch bei der nach 48 Stunden wiederholten Untersuchung eine erhebliche Vermehrung desselben festgestellt werden konnte. Anders verhielt es sich in Fall VIII, der 47 St. p. comb. starb. Hier war von der ersten, 16 St. p. comb. vorgenommenen Harnuntersuchung bis zu der zweiten (47 St. p. comb.) eine erhebliche Zunahme des Eiweissgehaltes zu verzeichnen. Eine Beziehung zwischen dem Grade der Albuminurie und der Schwere des Krankheitsbildes, beziehungsweise dem früher oder später eingetretenen Tod lässt sich an der Hand meiner Untersuchungen nicht mit Sicherheit feststellen. Jedoch macht es den Eindruck, als ob ein gewisser Parallelismus zwischen Höhe des Eiweissgehaltes und der Frühzeitigkeit des Todes bestände insofern, als gerade mit in den schwersten Fällen (I, II, IV) der Eiweissgehalt ein relativ hoher war. Dem stehen allerdings wieder Fälle gegenüber, wo trotz rasch eintretenden Todes überhaupt kein Eiweiss gefunden wurde.

Die beiden Fälle, bei denen im Harn Hämoglobin nachgewiesen werden konnte (VIII, XVII), zeigten gleichzeitig nicht nur einen reichlichen Eiweissgehalt, sondern auch zahlreiche morphologische Bestandtheile. Dem gegenüber muss aber betont werden, dass auch ohne Hämoglobinurie eine ähnliche krankhafte Beschaffenheit des Harns wiederholt beobachtet wurde (I, II, IV), so dass von dem übereinstimmenden Verhalten von Hämoglobinurie und Albuminurie kaum die Rede sein kann.

Das Vorkommen von morphologischen Bestandtheilen im Urin bildet einen weiteren Beweis für das Bestehen einer Nierenaffection. In 5 Fällen (I, II, IV, VIII, XVII) zeigte sich eine Zahl hyaliner und granulirter, zum Theil mit Epithelien besetzter Cylinder, ausserdem vereinzelte rothe und weisse Blutkörper. In 3 Fällen (III, V, VII) konnten keine Formelemente nachgewiesen werden; auch fehlte hier die Albuminurie. Dagegen fand sich in einem Fall (VII) bei einem 7jähr. Mädchen reichlicher Zuckergehalt, was wohl als ein nicht mit der Verbrennung zusammenhängender Befund nur kurz erwähnt werden soll.

Die Harnblase wurde nur in 2 Fällen (VII, VIII) bei der Section gefüllt vorgefunden; in den anderen Fällen war sie entweder vollständig leer oder enthielt nur ein paar Tropfen getrübten Harns. Wie weit bei dieser so häufig in der Litteratur erwähnten Erscheinung eine Störung der Nierensecretion oder eine vorausgegangene Entleerung der Blase mit im Spiele ist, dürfte sich nur schwer entscheiden lassen, da es sich um benommene oder meist im Wasserbad befindliche Patienten zu handeln pflegt.

Digitized by Google

Es ist von Interesse, mit diesen Veränderungen des Harns das anatomische Verhalten der Nieren zu vergleichen. Ich lasse deshalb den mikroskopischen Nierenbefund in der Reihenfolge, wie sie bei der Aufzählung der Krankengeschichten gegeben ist, ganz kurz hier folgen. Dabei sind die Ergebnisse der sorgfältig durchgeführten Untersuchung am frischen Präparat, sowie an Celloidin- und Gefrierschnitten, nach Behandlung mit Osmiumsäure (Flemming, Marchi) oder Alkohol oder Formalin oder Sublimat allgemein zusammengefasst besprochen. Zur Färbung wurden namentlich Alaunkarmin, Hämatoxylin, Vesuvin, Safranin, die Färbung nach van Gieson, sowie die Weigert'sche Fibrintinction angewandt. Es gilt dies auch für die übrigen untersuchten Organe (vergl. S. 485).

I. Nekrose des Epithels zahlreicher aufsteigender Schleifenschenkel und gewundener Harnkanälchen, bei letzteren in Form kleiner, gleichmässig über die Rinde verstreuter Heerde auftretend. Die befallenen Epithelien sind in ihrem Zusammenhang vielfach gelöst, trüb, körnig, schlecht begrenzt, z. Th. zerfallend. In den übrigen Theilen ist jedoch die Kernfärbung, Form, Lage und Grösse der Epithelien ausgezeichnet erhalten. Mässige heerdweise Verfettung der Epithelien der Harnkanälchen des Labyrinths. Der Inhalt der Harnkanälchen besteht stellenweise aus einem gelblichen oder bräunlichen, körnigen oder feintropfigen, glänzenden Material. Dieses ist im Mark — besonders in den Schleifenschenkeln — reichlicher als in der Rinde. Die gleichen Körner und Tröpfchen liegen auch zwischen oder in den betreffenden Epithelien. Zwischen diesen Ablagerungen und den oben erwähnten Nekrosen bestehen keine durchgreifenden Beziehungen. Glomeruli meist stark mit Blut gefüllt, z. Th. mit feinen Fetttröpfchen bestäubt. Venen und Capillaren, besonders des Marks, weit, mit sehr gut erhaltenen rothen Blutkörpern gefüllt. Das Blut in den Gefässen ist ziemlich reich an polynucleären Leukocyten. Daneben finden sich hier und da gelbe Körner und Tröpfchen. Keine Fettembolie.

II. Die Beurtheilung des Epithels ist durch Fäulnissveränderungen unmöglich gemacht. In den Harnkanälchen des Labyrinths finden sich spärliche hyaline und körnige, z. Th. etwas bräunlich gefärbte Cylinder. In den Sammelröhren und Schleifenschenkeln sind sie etwas reichlicher. Vereinzelt zeigen sich auch bräunliche Körner und Tröpfchen in den Harnkanälchen. Die Capillaren und Venen besonders des Marks sind mit gut erhaltenen rothen Blutkörpern gefüllt; hier und da sind auch Trümmer und Schatten rother Blutkörper. Keine Fettembolie.

III. Das Epithel ist durchweg gut erhalten und fast frei von Verfettung. In den Harnkanälchen vereinzelte hyaline Cylinder. Die Venen sind weit, besonders in der Rinde. In den intertubulären und auch hier und da in den Glomeruluscapillaren sind polynucleäre, feine Fetttröpfchen führende Leukocyten; ebenso auch in den grösseren Gefässen. Die Leukocyten in der Blutsäule sind vermehrt. Die rothen Blutkörper gut erhalten, daneben spärliche gelbbräunliche Tröpfchen.

Digitized by Google

IV. Epithelien nicht verändert. In den Sammelröhren vereinzelte hyaline, glänzende, gelbbräunliche Cylinder. In den Pyramiden sind besonders gegen die Spitze hin gelbliche Tropfen und Körnchen in geringer Menge, theils frei im Lumen und im Epithel der Harnkanälchen, theils im Endothel und im Lumen der dazwischen gelegenen Capillaren. — Glomeruluscapillaren meist sehr weit. Starke venöse und capilläre Gefässfüllung in beiden Substanzen. Leukocyten in der Blutbahn etwas vermehrt.

V. Epithel in sämmtlichen Harnkanälchenabschnitten fast durchweg gut erhalten. Nur in einer geringen Anzahl gewundener Harnkanälchen lösen sich die Epithelien theilweise in ein durch das Lumen sich erstreckendes, fädiges Netzwerk auf. Dabei sind jedoch die Kerne gut erhalten. — In einzelnen Ausführungsgängen finden sich zahlreiche rothe Blutkörper locker oder in kleinen Haufen. — Hier und da vereinzelte rothe Blutkörper im Kapselraume der Glomeruli. Eine Anzahl derselben zeigen prall gefüllte Vasa afferentia und Capillaren. — In der Grenzschichte, namentlich um einige Venen herum, Haufen kleinzelliger, entzündlicher Infiltration.

VI. Das Protoplasma der Epithelien der Tub. contorti löst sich stellenweise nach dem Lumen zu in körnigen Massen auf, welche das Lumen erfüllen. — In den Sammelröhren vereinzelte, hyaline Cylinder, welche durch Eosinfärbung die leuchtende Farbe angenommen haben wie das Blut. — Glomeruli ziemlich stark mit Blut gefüllt.

VII. Die Epithelien der Tub. contorti lösen sich an vereinzelten Stellen in feinkörnige Masse nach dem Lumen zu auf; jedoch ist die Kernfärbung überall gut erhalten. In dem Kapselraum der Glomeruli hier und da etwas feinkörniges Material. Sonst keine Veränderungen.

VIII. In den gewundenen Harnkanälchen und aufsteigenden Schleifenschenkeln ist das Protoplasma der Epithelien stellenweise nach dem Lumen zu körnig zerfallen und die Zellen gelockert. Die Kerne sind schlecht oder garnicht gefärbt. Im Uebrigen lässt die Kernfärbung und sonstige Erhaltung der Epithelien nirgends zu wünschen übrig. An Marchi-Präparaten ist eine mässig ausgesprochene Verfettung am Epithel der Harnkanälchen in Rinde und Mark, welche jedoch den Nekrosen nicht entspricht. Im Labyrinth tritt die Verfettung in kleinen Haufen auf. In den Ausführungskanälchen spärliche hyaline Cylinder, ebenso auch ziemlich zahlreiche rothe Blutkörper. Glomeruli stark mit Blut gefüllt. Im Kapselraum öfters körniges Material mit einzelnen abgestossenen Epithelien. Starke Erweiterung der Capillaren in Rinde und Mark. Die Leukocyten in der Blutbahn vermehrt. Keine entzündlichen Veränderungen im interstitiellen Gewebe.

IX. Die Epithelien der Tub. contorti zeigen nur ganz vereinzelt körnigen Zerfall des Protoplasmas nach dem Lumen zu. Die Kernfärbung ist stets gut. In den Harnkanälchen sehr spärliche Cylinder. Glomeruli blutreich. Rothe Blutkörper in den Gefässen gut erhalten, in den Capillaren oft dicht gedrängt.

Aus dieser Uebersicht geht hervor, dass in unseren Fällen anatomisch die Erkrankung der Nieren keineswegs eine besonders her-

Digitized by Google

vorragende Rolle spielt. Unter den 9 Beobachtungen finden sich nicht weniger als 6, bei denen die Nieren als unverändert oder wenigstens nur unerheblich krank bezeichnet werden müssen (F. III, IV, V, VI, VII, IX). In den Fällen III, V, VII, bei denen der Tod 16, 33 und 5 Stunden nach der Verbrennung eingetreten war, wurde, wie oben erwähnt, auch die Abwesenheit von Eiweiss oder Hämoglobin im Harn festgestellt. In den übrigen Fällen lässt sich ein bestimmtes Verhältniss zwischen dem Grade der Albuminurie und der histologischen Nierenveränderung nicht erkennen.

Nach unseren Erfahrungen kann also der Tod eintreten, auch wenn weder im Harn noch anatomisch an den Nieren auffällige Veränderungen sich eingestellt haben.

Hervorragende Befunde boten dagegen I und VIII, bei denen übereinstimmend eine ausgedehnte Nekrose im Gebiete des Labyrinths und der aufsteigenden Schleifenschenkel nachgewiesen wurde. Der Tod trat hier $5^1/_2$ bezw. 47 Stdn. nach dem Unfall ein. Die mikroskopischen Bilder erinnerten hier sehr lebhaft an diejenigen, welche uns öfters bei der puerperalen Eklampsie entgegentreten, und welche auf eine Intoxication zu beziehn wohl am nächsten liegt. Bei I. wird freilich ein sicheres Urtheil schwerer fallen, ob nicht cadaveröse Veränderungen mit im Spiele waren.

Eine anatomisch voll ausgeprägte Nephritis haben wir in keinem Fall gefunden. Höchstens zeigte sich etwas Gerinnungsmasse in den Glomeruluskapseln und Cylinder, aber nur spärlich, in den Harnkanälchen. Eine kleinzellige Infiltration bestand ausschliesslich in F. V und auch hier nur andeutungsweise. Albuminurie wurde in diesem Falle nicht beobachtet.

Häufiger war Hyperämie, namentlich an den Venen und Capillaren. Vereinzelt wurde auch unerhebliche Blutung in den Glomeruluskapseln und Harnkanälchen nachgewiesen.

Die mikroskopische Untersuchung steht also mit den Bildern bei der Section in Uebereinstimmung, welche abgesehn von stärkerer Blutfülle keine Besonderheiten boten. Der von E. Fraenkel mehrfach beobachteten Beschaffenheit hämoglobinurischer Nieren sind wir auch in dem einen zur Section gekommenen Fall (VIII.), bei dem eine leichte Hämoglobinurie bestanden hatte, nicht begegnet. Aus dem histologischen Befund hätte hier die Hämoglobinurie überhaupt nicht erschlossen werden können.

Dagegen zeigten sich vereinzelte Befunde (gefärbte Cylinder, Tropfen), welche wahrscheinlich auf einen gewissen Grad von Hä-

Digitized by Google

moglobinurie zu beziehen sind in den Fällen I, II, IV, bei denen sich der Harn selbst aber frei von Hämoglobin erwiesen hatte.

Mag man nun die leichteren oder schwereren Gewebsveränderungen in Verbindung mit der klinisch festgestellten Eiweissausscheidung in unseren Fällen als Nephritis bezeichnen oder mehr in das Gebiet acuter Degenerationen rechnen, so sind wir jedenfalls nicht in der Lage, mit Ponfick die Ausscheidung des Hämoglobins als Ursache der Nierenschädigung anzunehmen. Auch in solchen Fällen, wie sie z. B. E. Fraenkel beschrieben hat, bei denen neben degenerativen Veränderungen eine starke Hämoglobinausscheidung in den Nieren mikroskopisch nachgewiesen wurde, wird man mit diesem Untersucher der Meinung sein müssen, dass es sich nicht um Ursache und Wirkung, sondern vielmehr um zwei von einander unabhängige Erscheinungen handelt. Denn einmal scheint nach klinischen Erfahrungen, z. B. bei der paroxysmalen Hämoglobinurie (Lichtheim), ebenso nach Thierversuchen (Glycerininjectionen, Christomanos) [1]) auch eine starke Hämoglobinausscheidung in den Nieren weder Degenerationen noch Entzündungen hervorzurufen. Lichtheim hebt ausdrücklich hervor, dass Albuminurie dabei nicht einzutreten pflegt. Auch darf betont werden, dass das anatomische Bild der Nephritis, wie es sich in gewissen Fällen schwerer Hämoglobinurie einstellen kann, von dem abzuweichen scheint, wie es bisher bei der Verbrennungsniere festgestellt ist. Ich verweise u. a. auf v. Zelasinski [2]), der geneigt ist, die entzündliche Infiltration als eine Reaction auf die Ablagerung der Hämoglobinmassen zu betrachten. Von einer mechanischen Verlegung des Harnabflusses durch ausgeschiedenes Hämoglobin oder gewöhnliche Cylinder kann in unseren Fällen keine Rede sein.

IV.

„Unmittelbar nach einer ausgedehnten Verbrennung, selbst wenn sie nicht tiefgehend war, sind die Verletzten gewöhnlich aufs Höchste aufgeregt, sie schreien und jammern vor Schmerz, beruhigen sich aber, wenn durch die entsprechende Behandlung wenigstens einigermassen Linderung ihrer Leiden erzielt worden ist, und verlangen nur fortwährend zu trinken. Das Bewusstsein ist intact, die Patienten geben auf das Genaueste Auskunft über die Art und Weise, wie sie verunglückt sind. Bei Kindern namentlich tritt oft unmittelbar nach

1) Christomanos, Schicksal der rothen Blutkörper bei der Hämoglobinurie. Virchow's Arch. Bd. CLVI.

2) v. Zelasinski, Zur Kenntniss der Vergiftung durch chlorsaure Salze. Inaug.-Dissert. Königsberg 1891.

Digitized by Google

schweren Verbrennungen Erbrechen von Speiseresten, Galle, selten von Blut auf, — ein Symptom, welches fast mit Sicherheit den tödtlichen Ausgang voraussehen lässt. — Einige Stunden nach der Verletzung tritt Gähnen und tiefes Seufzen ein, der Kranke wird allmählich apathisch; wenn er früher nicht erbrochen hat, so wird er jetzt von Ructus und Singultus befallen, dem sich zuweilen Erbrechen anschliesst. Dann treten Delirien auf, die Kranken werfen sich hin und her, ohne auf ihren verbrannten Körper zu achten, sie bekommen klonische Krämpfe, häufig Opisthotonus; das Bewusstsein schwindet vollständig, . . . und endlich erliegen die Kranken entweder in einem Anfall von tobenden Delirien oder in soporösem Zustande, wenige Stunden nach der Verletzung oder innerhalb des ersten oder zweiten Tages."

So schildert Billroth die schweren nervösen Erscheinungen, welche das klinische Bild nach ausgedehnten Hautverbrennungen früher oder später mehr und mehr zu beherrschen pflegen. Diese haben sich auch bei unseren Fällen fast durchweg geltend gemacht, freilich mehr unter dem Bilde der Benommenheit und des Coma als von Reizerscheinungen. Nur in zwei Fällen (VII, VIII) wurden ausgesprochene Delirien beobachtet. Krämpfe und Opisthotonus sind niemals beobachtet worden. Dagegegen trat viermal (IV, V, VIII, IX) mehrfach Erbrechen ein.

Die bisherigen Beobachtungen haben weder durch Sectionsbefunde noch durch die mikroskopische Untersuchung für diese gewaltigen Krankheitserscheinungen eine befriedigende Erklärung gebracht. Wie steht es nun damit in unseren Fällen?

Fassen wir zunächst das Ergebniss der Section ins Auge, so liegen hier Berichte über II—IX vor.

Von diesen 8 Fällen zeigten nicht weniger als 6 (II, IV, V, VII, VIII, IX) die bekannten anatomischen Veränderungen, welche auf eine Erhöhung des Hirndrucks zu beziehen sind; allerdings waren sie niemals zu stärkeren Graden entwickelt.

In diesen Fällen erschien die blutreiche Dura mater gespannt (II, IV, V, VII, VIII), ihre Innenfläche matt glänzend (II), die Arachnoidea trocken (II, VIII), die Hirnwindungen etwas abgeplattet (II, VIII, IX), und die Sulci etwas verstrichen (II). Die Venen der Pia zeigten meist (II, III, VII, VIII) starke Blutfülle; einmal (V) bestand eine kleine, piale Blutung über dem Stirnhirn.

Als Ursache für diese Druckvermehrung liess sich lediglich ein gewisser Grad von Hirnödem nachweisen, wie es aus der Beschreibung der Hirnsubstanz erhellt. Diese wird feucht glänzend

Digitized by Google

(II, IV, V, VIII, IX) und weicher als normal (II, IV, V, IX) genannt. Auch III zeigte Oedem jedoch ohne sichtliche Druckerhöhung.

In IV bestand gleichzeitig eine erheblichere Erweiterung der Seitenventrikel mit wässrigem Erguss; jedoch handelte es sich hier wohl um einen chronischen Hydrocephalus int., da gleichzeitig eine Ependymitis granularis nachgewiesen wurde.

Graue und weisse Substanz erschienen meist blass (II, III, VIII, IX), mit spärlichen kleinen Blutpunkten (II, III, IX), oder boten eine mittlere capilläre und venöse Blutfülle dar (IV, V, VI, VIII).

Der Augenhintergrund der einen Seite ist bei den in Chemnitz vorgenommenen Sectionen regelmässig untersucht worden. Jedoch zeigte sich nur in VIII die Opticuspapille etwas geschwellt, leicht verfärbt, der Contur verwaschen, ein Bild, welches den Eindruck eines leichten Grades von Stauungspapille erwecken musste. Mikroskopisch konnten an Marchi-Präparaten in 3 Fällen (IV, V, IX) keine Veränderungen am Augenhintergrunde gefunden werden.

Einer genauen mikroskopischen Untersuchung wurde das Centralnervensystem der Fälle IV—IX unterzogen; sie erstreckte sich auf Stücke aus dem Stirn-, Central-, Occipitallappen, Rinde und Marklager umfassend, ferner auf die basalen Ganglien, mit Einschluss der inneren und äusseren Kapsel und der Insel; endlich auf Vierhügel, Pedunculi, Brücke, auf das verlängerte Mark und einigemal (IV, V, IX) auch auf das spinale Mark. Die Härtung geschah theils in Formalin oder in Formalin-Müller, theils in Müller'scher Flüssigkeit oder nach der Marchi'schen Angabe; bei IV, V, IX wurden ausserdem Scheiben des Rückenmarks für die Granulafärbung nach Nissl in Alkohol gehärtet. Zur Färbung der Schnitte wurde im Allgemeinen die von van Gieson bevorzugt.

In allen Fällen trat nun der nämliche, gleich zu beschreibende Befund, freilich in wechselnder Ausprägung, zu Tage; das beschriebene Oedem des Gehirns muss demnach als ein entzündliches aufgefasst werden, und bei den stärksten Graden dürfte es nicht unberechtigt sein, von einer beginnenden diffusen Encephalitis zu sprechen.

Das histologische Bild gestaltete sich recht einförmig: Capillaren, kleinere bis mittelgrosse Venen werden umsäumt von Leukocyten, die ein oder zwei, auch wohl drei und vier Schichten um die Gefässe bilden, die perivasculären Lymphräume erfüllen und sich nicht selten in rasch lockerer werdender Anordnung in das umgebende Gehirngewebe erstrecken (IV, IX). Ausnahmsweise lässt sich die dunkle

Digitized by Google

Kernanhäufung schon vom blossen Auge erkennen, so an einem Schnitt durch den Linsenkern in Fall VIII.

Das Blut innerhalb der genannten Gefässe führt auffallend reichliche Leukocyten, hie und da bis zu dichter Anfüllung der Lumina, so z. B. in der Grosshirnrinde bei Fall VI. Häufiger nehmen die Leukocyten die bekannte Randstellung ein oder durchsetzen die Venenwandungen (IV). Meistens handelt es sich um polynucleäre Leukocyten, seltener herrschen einkernige Formen vor (V).

Die entzündliche Infiltration machte sich an ein und demselben Gehirn in ungleichmässiger Vertheilung, mehr fleckweise, geltend, so besonders bei IV und VII. Am stärksten erschien sie in den Fällen IV, VII, IX. Durchweg war das Marklager des Grosshirns stärker betheiligt, nur zweimal (VII, VIII) erschien auch die Rinde in etwas stärkerem Grade erkrankt. Die Veränderungen des Hirnstammes traten zurück in Fall IV, während sie bei VIII und IX sich stärker als im Marklager geltend machten. In Fall IX fanden sich in der Brücke einzelne stärkere, perivenöse Infiltrationsherde. Mehrfach waren Blutaustritte in den perivenösen, seltener periarteriellen Lymphräumen des Marklagers sichtbar (IV, V, VI, VII).

Im Kleinhirn und im Rückenmark liess sich nichts von Entzündung nachweisen.

An den weichen Häuten fehlten entsprechende Befunde; nur in Fall IX zeigte das Rückenmark stellenweise eine perivenöse, kleinzellige Infiltration der Pia.

An Ganglienzellen, Nervenfasern, Neuroglia haben sich auffällige Veränderungen nicht herausgestellt. Ich will beiläufig bemerken, dass die Hypophysis (IV, V, VIII) normal erschien, und dass der Nervus ischiadicus (V, VIII) frisch und nach Marchi untersucht, keine Befunde aufwies, die man sicher als krankhaft hätte ansprechen können.

Parascandalo[1]) hat im Centralnervensystem von Thieren, die nach Verbrennung oder infolge von Injectionen eines aus den Organen verbrannter Thiere hergestellten Serums eingegangen waren, periphere und perinucleäre Chromatolyse, Rarefaction und zuweilen auch Homogenisirung des Protoplasmas, varicöse Degeneration und vielfachen Zerfall der Protoplasmafortsätze nachgewiesen. In unseren Fällen wurden derlei Befunde vermisst, auch an den Nissl'schen Präparaten aus dem Rückenmark, welche im Gegentheil verhältnissmässig gute Bilder des normalen Verhaltens ergaben.

1) Parascandalo, Les altérations du système nerveux dans les brûlures. Arch. de physiol. 1898; refer. Centralbl. f. path. Anat. 1899. — Ajello u. P., Ptomaine als Ursache des Verbrennungstodes. Wiener klin. Wochenschr. 1896.

Digitized by Google

Durch die geschilderten, in unseren Fällen erhobenen anatomischen Befunde glauben wir dem Verständniss der nervösen Störungen doch etwas näher gerückt zu sein; nicht eben in dem Sinne, dass wir annehmen wollten, einem entzündlichen Oedem, einer beginnenden Encephalitis diffusa, wie wir sie gesehen haben, müssten nun nothwendig jene Krankheitserscheinungen entsprechen, welche nach Verbrennungen so sehr in den Vordergrund treten. Hier mögen noch ganz andere besondere Momente auf das Gehirn sich geltend machen, deren Wirkung aber sich dem mikroskopischen Nachweis entzieht. Es ist aber schon etwas gewonnen, wenn wir erkannt haben, dass das Gehirn thatsächlich krankhafte Veränderungen erleidet, und wir nun nicht mehr nöthig haben, mit rein functionellen Störungen zu rechnen, dass wir vielmehr den fassbareren Begriff einer entzündlichen Reizung mit ihren Folgen an deren Stelle setzen dürfen. Diese Entzündung lässt sich durch anderweitige bekannte Veränderungen nach Verbrennung, so z. B. etwa durch die krankhafte Beschaffenheit des Blutes nicht erklären. Vielmehr drängt sich auch hier die Vermuthung auf, dass es sich um die Wirkungen einer Vergiftung handelt, über deren Entstehung und Wesen freilich unsere Fälle keine Förderung gebracht haben.

V.

Die Befunde, welche sich an den übrigen Organen bei der Section und bei der mikroskopischen Untersuchung herausstellten, sollen hier noch kurz zusammengestellt werden; etwas Wesentliches tragen sie zu dem anatomischen Bilde kaum bei.

1. Herz. Blutungen unter dem Epicard (V) und dem Endocard des linken Ventrikels (IV, IX); Fragmentation des Myocards (IV), verbunden mit stärkerer Trübung (IX). Als Zufallsbefunde: Klappenfehler der Mitralis ohne frische Veränderungen (VIII.)

2. Lungen. Regelmäsig Hyperämie und Oedem; Blutungen im Gewebe (V, IX) und unter den Pleuren (II., IV, VII). Beginnende Katarrhalpneumonie an umschriebener Stelle (VIII, IX).

Dreimal wurde Fettembolie (I, II, V) am frischen Präparat sowie bei der Behandlung nach Marchi (V) nachgewiesen. In Fall I hatte sie eine erhebliche Stärke erreicht und mag wohl an dem tödtlichen Ausgang mitschuldig gewesen sein. Man könnte daran denken, dass bei der Verbrennung selbst eine Verflüssigung des Fettes[1]) und ein Eindringen desselben in die Blutbahn stattfände. Indessen bot die mikroskopische Untersuchung der Haut an Marchi-Präpa-

1) Vergl. Unna, Hautkrankheiten. S. 95, 96.

Digitized by Google

raten wenigstens in Fall IV keine bezüglichen Anhaltspunkte, und in allen anderen 6 Fällen wurde die Fettembolie vermisst. So wird man eher mit Ribbert[1]) auf die starke Knochenerschütterung zurückgreifen müssen, welche Fall I und II bei dem Unglück selbst erlitten; ob auch für Fall IV diese Erklärung zutrifft, geht aus der Anamnese nicht sicher hervor.

3. Schilddrüse auch mikroskopisch (V, VI, VII, VIII) ohne Besonderheiten. — Blutungen unter der Kapsel der Thymus (III).

4. Milz mit Ausnahme von V. regelmässig geschwellt und blutreich; eine Vergrösserung um das doppelte bei Fall VI darf auf in Heilung begriffene Rhachitis bezogen werden, ebenso wie die eitrige Tracheobronchitis, die Enteritis follicularis, die derbe Hyperplasie des lymphatischen Rachenringes und der Mesenterialdrüsen, endlich die theils ältere, theils frischere Pachymeningitis interna. Ein besonders starker Gehalt der Milz an Zerfallsproducten des Blutes liess sich nicht feststellen. Sehr reich an Leukocyten erschien das Blut bei Fall VI—IX. An den Follikeln liess sich ein Zustand leichter Schwellung und Entzündung erkennen, gekennzeichnet durch ungewöhnlich reichliche, polynucleäre Leukocyten, die in den Centren derselben zum Theil zerfallen waren.

5. Lymphatischer Apparat. Bardeen hat neuerdings darauf aufmerksam gemacht, dass in den geschwellten Lymphdrüsen und in den lymphadenoiden Geweben der Organe nach Verbrennung ein besonders in den Keimcentren deutliches, entzündliches Oedem sich einstellt, welches mit Kern- und Zellzerfall der Lymphocyten einhergeht. Ab und zu erscheinen grosse Phagocyten, welche die Fragmente in sich aufnehmen. Ein Ring geschwellter, nach aussen normaler Lymphocyten umgibt diese Degenerationsheerde.

Auch in unseren Fällen erschienen die Mesenterialdrüsen wiederholt (III, VI, VII, VIII, IX) geschwellt, ebenso die Follikel des Magens (VI, IX), Darms (III, VI, VII allgemeine Enteritis follicularis, VIII, IX des unteren Ileum) sowie die Tonsillen (III, VII). Dass Fall VI ausscheidet, wurde oben begründet. Fall VII mit eitriger Otitis und Bronchitis ist ebenfalls nicht zu verwerthen, die Tonsillarhypertrophie datirt, wie das Mikroskop ergibt, sicher von früher her. In den übrig bleibenden Fällen konnten an den Follikeln im Verdauungstractus sowie den genannten Lymphdrüsen Zeichen frischer Entzündung, ähnlich wie in der Milz, öfters mit starker Erweiterung und Blutfülle der Venen, nachgewiesen werden, ohne dass es zur vollen Entwicklung des von Bardeen gegebenen und ausschliesslich bei Kindern gefundenen Bildes gekommen wäre. Ich möchte es übrigens dahingestellt sein lassen, ob wir berechtigt sind, in diesem, wie Bardeen es will, eine für den Verbrennungstod specifische Veränderung zu erblicken. Dass entzündliche Schwellungen im lymphatischen Apparat nach Verbrennungen häufig vorkommen, ist bekanntlich schon öfters festgestellt worden.

6. Magen. Kleine Blutungen in der Schleimhaut wurden nur bei

1) Ribbert, Deutsche med. Wochenschr. 1900.

Digitized by Google

III und VII vermisst. Bei der mikroskopischen Untersuchung von 6 Fällen zeigten sich die Venen der Schleimhaut und Submucosa im Bereich der Blutungen stets weit, prall mit Blut gefüllt, ebenso die Capillaren der ersteren. Besonders in Fall IX zeigten sich dabei auffällige Bilder von Zerstörung des Schleimhautgewebes im Kardiatheil, wie ich sie vom Duodenum gleich schildern werde.

Bei Fall IV fanden sich mikroskopisch perivenöse, entzündliche Infiltrationen im Gebiete der Muscularis mucosae und der Submucosa, ferner (auch bei V und IX) leichte Folliculitis und Perifolliculitis.

Erosionen und Geschwüre fanden sich am Magen und Duodenum in keinem der 9 Fälle. Auch von anderer Seite (Weir[1]), Lockwood) ist auf deren Seltenheit hingewiesen worden.

7. Duodenum: Ausschliesslich in Fall IX zeigten sich hier Veränderungen in Form von ausgedehnten Blutungen vom Pylorus an bis zur Papille; in einem Gebiete also, in welchem nach Nothnagel[2]) am häufigsten die Verbrennungsgeschwüre auftreten. Als Ursache derselben führt Nothnagel auch derartige blutige Anschoppungen der Schleimhaut auf.

Das mikroskopische Bild gestaltete sich recht bemerkenswerth. Die Venen der Schleimhaut und der Submucosa erschienen ganz ungewöhnlich stark erweitert und strotzend mit Blut gefüllt, die Schleimhaut dicht von Blut durchsetzt. Auch die entzündlich geschwellten Follikel wiesen Blutungen auf, einmal so, dass das ins Centrum ergossene Blut noch von einem dünnen Saume lymphatischen Gewebes umgeben war, oder die ringförmige Blutung schloss ihrerseits Reste zertrümmerten, zum Theil nekrotischen Follikelgewebes ein. Die infarcirte Schleimhaut war ebenfalls vielfach zerrissen und bildete dann durch das ergossene Blut getrennte und verzogene Balken und Netze. Thrombosen kamen nicht zur Beobachtung. Allem Anschein nach handelte es sich um eine gewaltige Blutstauung, die zur Ruptur zahlreicher, überdehnter Venen der Schleimhaut geführt hatte. Dass eine derartig infarcirte und zudem in ihrem Zusammenhange gelöste Schleimhaut in der Folge Sitz geschwüriger Processe hätte werden können, erscheint für Magen und Duodenum nicht zweifelhaft.

8. Die Leber zeigte nur in V, VI, VIII einen stärkeren Blutgehalt; reichlichen Fettgehalt bei VIII. Unerhebliche kleinzellige Infiltration der Glisson'schen Capsel bei VIII. An den Leberzellen konnten keine Veränderungen festgestellt werden.

9. Pankreas (III, VII), Hoden (VIII), Nebennieren (VII, IX) zeigten abgesehen von Hyperämie keine Besonderheiten.

10. In der Haut (III, IV) liessen sich innerhalb der verbrannten

1) Weir, Congress amerik. Aerzte u. Chirurgen. Washington, Mai 1900.
2) Nothnagel, Spec. Pathologie und Therapie. Bd. XVII. S. 154.

Digitized by Google

Bezirke Thromben in den erweiterten Venen und Capillaren nicht nachweisen.

Was haben uns die untersuchten neun Fälle gelehrt? Dass es nicht zulässig ist, den Frühtod nach Hautverbrennungen in einheitlicher Auffassung zu erklären. Auf die Bedeutung des Shoks will ich nicht weiter eingehn; sicher aber ist es verfehlt, ihn durchweg in den Vordergrund zu stellen und die bisher erkannten anatomischen Veränderungen als minderwerthig zu vernachlässigen. Aber auch diese selbst gehen nicht aus ein und derselben Ursache hervor. Der Verbrennungsakt an sich erzeugt die immer wieder gefundene und bedeutungsvolle Zerstörung an den rothen Blutkörpern. Die Theorie aber, dass das so veränderte Blut in den Organen ausgedehnte, mit dem Leben nicht mehr verträgliche Gerinnungen eingeht, sollte in ihrer Allgemeinheit endlich einmal fallen gelassen werden. Degenerationen und Entzündungen an verschiedenen Organen, an den Nieren, am Centralnervensystem, am lymphadenoiden Gewebe lassen sich von der Hämoglobinämie nicht ableiten. Sie erheischen vielmehr, dass auch vom pathologisch-anatomischen Standpunkte aus eine weithin im Körper wirksame, toxische Schädlichkeit für den tödtlichen Ausgang verantwortlich gemacht werden muss.

Zum Schluss erlaube ich mir, Herrn Professor Nauwerck für die Ueberlassung des Materials und die Unterstützung bei der Abfassung der Arbeit meinen ergebensten Dank auszusprechen. Ebenso bin ich dem früheren Assistenten der chirurgischen Abtheilung Herrn Dr. Nieny für die gewährte Hülfe bei der Bearbeitung des Materials der beiden letzten Fälle zu Dank verpflichtet.

Digitized by Google

XXVII.

Aus der Königl. chirurgischen Klinik zu Göttingen (Director Geh. Med.-Rath Prof. Dr. Braun).

Beitrag zur Kenntniss der sogenannten embryonalen Drüsengeschwülste der Niere.

Von

Dr. Adolf Jenckel,

Assistenzarzt.

(Mit 1 Abbildung.)

Während in den früheren Jahren die Tumoren der Niere eine gemeinsame grosse Gruppe bildeten, die nach ihrem histologischen Aufbau — also vom rein morphologischen Standpunkt aus betrachtet — den entsprechenden Namen erhielten, hat späterhin der Gedanke Platz gegriffen, genetisch eine Trennung durch Zusammenstellung gleicher auf dieselbe Matrix zurückzuführenden Tumoren eintreten zu lassen. Es ist ein Verdienst von P. Grawitz 1884 darauf hingewiesen zu haben, dass eine grosse Gruppe namentlich bei älteren Individuen beobachteter Nierengeschwülste malignen Charakters auf eine embryonale Keimversprengung aus der Nebenniere zu beziehen sei — er nannte sie, da sie den Bau der Nebenniere resp. der davon ausgehenden Geschwülste wiedergaben „Strumae suprarenales aberratae", oder wie sie jetzt vielfach genannt werden Hypernephrome. Später im Jahre 1898 war es Birch-Hirschfeld, welcher nochmals eine Sonderung vornehmen konnte, indem er eine bestimmte Klasse von Nierenmischgeschwülsten, welche vorher wegen ihrer complicirten Zusammensetzung je nach dem in ihnen praevalirenden Element benannt waren oder Combinationen verschiedener Beziehungen aufwiesen, zusammenfasste, die, im Gegensatz zu den das Alter fast ausschliesslich ergreifenden Hypernephromen, hauptsächlich im Kindesalter vorkommen und sich als sehr bösartig erweisen — Birch-Hirschfeld bezeichnete sie als embryonale Drüsensarkome. — Diesen allen war ein auffälliger Befund gemeinsam, nämlich das Vorhandensein mehr oder weniger schön ausgebildeter quergestreifter Muskelfasern. Dieser eigenartige Befund von quergestreifter Muskulatur in einem Organ, welches unter normalen Verhältnissen keine solche aufzuweisen hat,

Digitized by Google

musste natürlich von Anfang an das Hauptinteresse der Untersucher auf diesen Punkt lenken. Erst später wurde, obwohl schon aus dem Jahre 1872 durch Eberth der erste Fall eines congenitalen Rhabdomyoms der Niere bekannt gemacht war, und seitdem sich die Veröffentlichungen ähnlicher Befunde mehrten (Conheim Virch. Arch. Bd. LXV. Landsberger und Conheim, Berl. klin. Wochenschr. 1877 Bd. XXXIV) erst von Marchand[1]) und Kocher-Langhans 1878 (Deutsche Zeitschr. f. Chirurgie IX) auf einen zweiten constanten Befund hingewiesen, nämlich auf drüsenartige Bildungen, die seitdem mit das Hauptinteresse betreffs Deutung der Genese auf sich zogen und natürlicherweise zu den verschiedenartigsten Hypothesen Veranlassung gaben. Seitdem sind zahlreiche Veröffentlichungen einschlägiger Fälle in der Litteratur bekannt geworden, ich erwähne nur die Arbeiten von Osler[2]), Huber Boström[3]), Eve-Williams[4]), Brosin[5]), Ribbert[6]), Perthes[7]), Dohrn[8]), Wollstein[9]), Werder[10]), Brock[11]), Manasse[12]), Heinecke[13]), Merkel[14]), Muus[15]) u. s. w. Die eingehendste Arbeit über die „Mischgeschwülste der Niere" hat Wilms 1899 auf Grund mehrerer eigener Beobachtungen sowie der bis dahin in der Litteratur bekannten Fälle veröffentlicht. Ihm gebührt das Verdienst auf entwicklungsgeschichtlichen Thatsachen fussend, die Frage betreffs Genese der Nierenmischtumoren weiter gefördert zu haben. Fast zu gleicher Zeit hat Busse[16]) in seiner Arbeit „über Bau, Entwickelung und Eintheilung der Nierengeschwülste" sechs weitere Fälle embryonaler Adeno-Sarkome der Statistik angereiht und einer eingehenden Besprechung unterzogen.

In sämmtlichen derartigen Fällen handelt es sich um fast ausnahmslos im Kindesalter auftretende und daher auch als „kindliche"

1) Marchand, Virch. Arch. Bd. LXXIII.
2) Osler, Journal of anatomy and physiolog. XIV. 1879.
3) Boström, Deutsches Arch. f. klin. Medicin. XXIII. 1879.
4) Eve-Williams, Transact of the Patholog. Soc. of London. 1882.
5) Brosin, Virch. Arch. Bd. XCVI. 1884.
6) Ribbert, Virch. Arch. Bd. CVI. 1886.
7) Perthes, Deutsche Zeitschr. f. Chirurgie. Bd. XLII. 1896.
8) Dohrn, Centralbl. f. Gynäkologie. Bd. XVI.
9) Wollstein, Medical Record. 1893. I.
10) Werder, Med. News. 1895.
11) Brock, Virch. Arch. Bd. CXL. 1895.
12) Manasse, Virch. Arch. Bd. CXLV. 1896.
13) Heinecke, Inaug.-Dissert. Erlangen 1897.
14) Merkel, Ziegler's Beiträge. XXIV.
15) Muus, Virch. Arch. Bd. CLV.
16) Busse, Virch. Arch. Bd. CLVII.

Digitized by Google

Nierenmischtumoren bezeichnet Geschwülste, welche nicht nur klinisch, sondern auch pathologisch-anatomisch das Bild bösartiger Neubildung darbieten. Von einem älteren Individuum hat ausser Hoisholt[1]) — es handelt sich um ein Myochondrosarkom eines 18jähr. Mannes — nur Muus[2]) (Fall III 34jähr. Frau) und Busse[3]) (Fall II 57jähr. Frau) berichtet. Die beiden ersteren Fälle waren bösartige Tumoren, letzterer, ein Fibromyoma striocellulare der Nierenkapsel, zeigte zwar mikroskopisch Stellen, welche so zellreich waren, dass sie fast sarkomatös aussahen, doch fand man auch bei der zwei Tage nach der Operation vorgenommenen Section keinerlei Spuren, die den Verdacht der Malignität hätten rechtfertigen können. Ich erwähne diesen letzten Fall mit, da er neben reichlich entwickelter glatter Muskulatur quergestreifte Muskelfasern erkennen liess und demnach trotz Fehlens jeglicher drüsenähnlicher Bildungen mit zu den complicirt zusammengesetzten Nierentumoren zu rechnen ist.

In Folgendem erlaube ich mir einen neuen Fall von Nierenmischgeschwulst der Casuistik anzureihen, welcher in doppelter Beziehung von Interesse ist und in der Litteratur kaum seines Gleichen hat, einmal weil er den Typus reiner embryonaler Drüsenmischgeschwulst ohne maligne Entartung — weder im pathologisch-anatomischen noch im klinischen Sinne — zeigt und ausserdem von einem älteren Individuum, einer 43jähr. Frau, stammt.

Für die gütige Ueberlassung dieses Falls verfehle ich nicht meinem hochverehrten Chef Herrn Geheimrath Braun meinen verbindlichsten Dank auszusprechen.

W. P., 43 Jahre, Landwirthsfrau aus G. Aufnahme in die Klinik am 28. März 1899.

Anamnese: Seit 8 Jahren hat Pat. eine langsam zunehmende Anschwellung des Leibes bemerkt, jedoch niemals einen Wechsel zwischen An- und Abschwellen. Die Geschwulst hat langsam zugenommen, bis sie die jetzige Grösse erreichte. Zeitweilig soll Diarrhoe bestanden haben. Urin stets normal, von Seiten der Blase keinerlei Beschwerden. Schwere Krankheiten hat Pat. nicht gehabt.

Befund: Mittelgrosse gut genährte Frau, Abdomen stark aufgetrieben und zwar in der rechten Seite mehr als links, rechts oberhalb vom Nabel ist eine etwas stärkere Prominenz. Man fühlt, dass die ganze rechte Bauchhälfte von einem glattwandigen grossen Tumor eingenommen ist, welcher bei Perkussion eine deutliche Dämpfung zeigt, die in die Leberdämpfung übergeht und von derselben nicht abzugrenzen ist. Auch die Palpation lässt eine Abgrenzung von der Leber nicht ermöglichen.

1) Hoisholt, Virch. Arch. Bd. CIV.
2) Muus, Virch. Arch. Bd. CLV. S. 401.
3) Busse, Virch. Arch. Bd. CLVII. S. 352.

Digitized by Google

Nach links reicht die Geschwulst 2 Fingerbreit über den Nabel hinaus und nach unten bis zwei Querfinger oberhalb des horizontalen Schambeinastes. Nach hinten hin ist dieselbe nicht scharf abgegrenzt. Der ganze Tumor fühlt sich glatt an, die Bauchwand ist mit demselben nicht verwachsen. Fluctuation ist nicht nachzuweisen. Nach der Nierengegend ist der Tumor etwas verschieblich, hat sich aber mehr nach dem Abdomen hin entwickelt und füllt die Nierengegend anscheinend nicht aus. 2,5 cm oberhalb des Nabels fühlt man eine Lücke in der Linea alba, in welche man die Kuppe eines Fingers hineinlegen kann. Beim Husten wölbt sich hier eine haselnussgrosse Geschwulst in der Bauchwand vor.

Bauchmasse: Umfang in Rippenhöhe 94,5 cm,
Umfang in Nabelhöhe 106,5 cm,
„ zwischen Nabel und Symphyse 101 cm,
Entfernung vom Proc. ensiform bis zum Nabel 24 cm,
„ „ Nabel bis zur Symphyse 39 cm,
„ „ Nabel bis zur Sp. ilei dextr. 22,5 cm,
„ „ „ „ „ „ „ sin. 22 cm.

An der Vorderseite des Oberschenkels finden sich zwei kirschgrosse Lipome, sowie ein faustgrosses oberhalb des rechten Troch. major. Die gynäkologische Untersuchung ergiebt nichts Abnormes. Beim Cystoskopiren sieht man Urin aus beiden Ureteren abfliessen, derselbe enthält kein Eiweiss, keinen Zucker, sowie keine anderweitigen pathologischen Bestandttheile.

Da die Diagnose der Geschwulst nicht mit Sicherheit gestellt werden konnte, so wurde am 30. März 1899 die Laparotomie gemacht (Geh.-Rath Braun). In Chloroformnarkose Incision in der Linea alba dicht unterhalb des Schwertfortsatzes beginnend bis zum Nabel; die oben erwähnte kleine, beim Husten sich vorwölbende Geschwulst erwies sich als ein echter Bruch. Nach Eröffnung des Peritoneum zeigte es sich, dass der grosse Tumor retroperitoneal gelegen war. Haut und Peritoneum parietale wurden durch einige Nähte fixirt, der Laparotomieschnitt nach unten verlängert und darauf das hintere Blatt des Peritoneum durchtrennt. Theils stumpfe theils scharfe Lösung der peritonealen Bedeckung von der sich gewaltig vorwölbenden Geschwulstmasse, sorgsame Unterbindung der zahlreichen in den Adhäsionen gelegenen strotzend gefüllten Blutgefässe. Beim Entwickeln des Tumors zeigte sich, dass derselbe von der linken Niere seinen Ausgangspunkt genommen hatte und mit derselben fest verwachsen ist. Nach Unterbindung der Nierengefässe und des Ureters Exstirpation des Tumors sammt der linken Niere. Einführung eines Mikulicz'schen Beutels nebst sterilem Tampon. Schluss der Bauchwunde mittels durchgreifender Peritoneum, Musculatur und Haut mit fassender Seidennähte. Aseptischer Verband.

Die Wunde heilte glatt, nachdem am 15. Mai der zur Unterbindung des Stiels benutzte Seidenfaden, welcher seither noch geringe Eiterung unterhalten hatte, mit etwas nekrotischem Gewebe entfernt war. Der Verlauf der Reconvalescenz war aber insofern complicirt, als sich postoperative Störungen der Psyche einstellten, die erst am 20. Juni völlig schwanden.[1])

1) Dieser Fall ist in der Arbeit von Dr. Engelhardt „Zur Lehre der postoperativen Seelenstörungen" Deutsche Zeitschr. f. Chirurgie, Bd. LVIII, S. 70 mit verwandt worden.

Digitized by Google

Nach Bericht des Mannes, vom 25. Juli 1899, war die Frau noch einige Zeit schwach und appetitlos, die Wunde war glatt verheilt, der geistige Zustand der Frau hatte sich nach einigen Tagen des Zuhauseseins völlig gebessert. Eine andere Mittheilung des Mannes vom März 1900 besagt, dass seine Frau vollkommen gesund sei, ebenso lautet die im Mai dieses Jahres eingezogene Erkundigung.

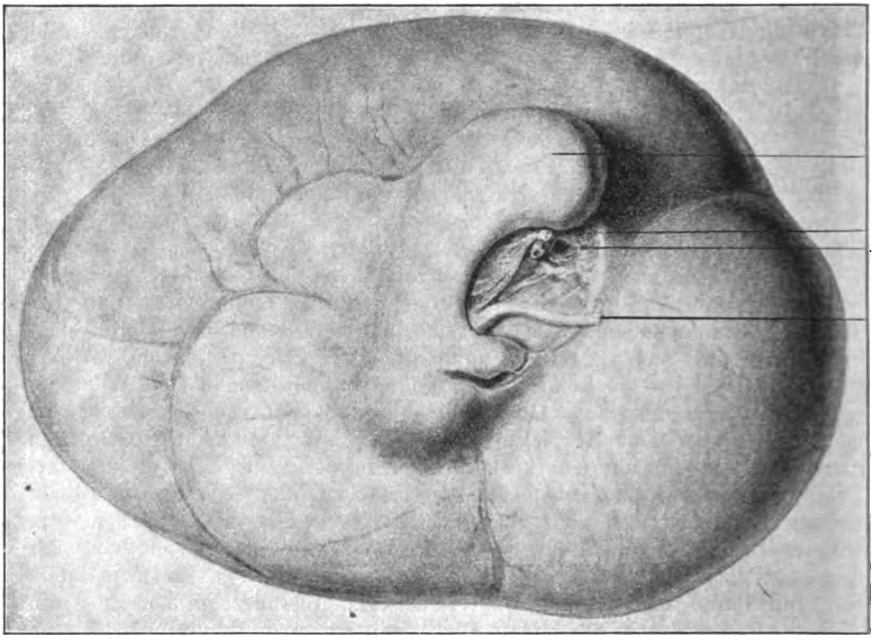

O. = Obere Nierenkuppe. A. = Art. renalis. V. = Vena renalis. U. = Ureter.

Die Geschwulst zeigt bei äusserer Betrachtung eine glatte Oberfläche, welche von zahlreichen mehr oder weniger stark gefüllten Gefässen, die als blaurothe Stränge und feine Bäumchen von der grauweissen Tumormasse sich abheben, durchsetzt ist. Hier und da sind einzelne flache Einziehungen an der Oberfläche sichtbar, sowie zahlreiche bis bohnengrosse unter der Kapsel gelegene Cysten. Die Geschwulst hat eine Länge von 37 cm, eine Breite von 28 cm und eine Dicke von 15 cm; der Umfang (quer zum Längsdurchmesser der Niere) beträgt 83 cm, in der Längsrichtung zur Niere 66 cm, und der Ringumfang 96 cm, die Geschwulst hat ein Gewicht von 14½ Pfund.

Der Tumor ist nach oben und innen gewachsen und trägt auf seiner medialen Seite die Niere, welche an der äusseren Fläche sich reliefartig abhebt mit wohlerhaltener oberen und unteren Spitze, während dem Hilus gegenüber, die Mitte etwa einnehmend, nur Geschwultmasse gelegen ist. Die Länge der Niere beträgt 18 cm, die Breite am Hilus 4 cm, die Breite

Digitized by Google

des oberen Pols 7 cm, die des unteren 6 cm. Am unteren Nierenpol befindet sich eine circa 2 cm lange und $^1/_2$ cm tiefe Einschnürung (congen. Lappung). Die Farbe der Geschwulst ist eine grauweiss röthliche, die an einigen Stellen einem mehr gelblichen Ton Platz macht. Die Niere selbst zeigt normale Färbung und hebt sich von der Tumormasse scharf ab. Die Kapsel der letzteren setzt sich continuirlich in die der Niere fort, eine scharfe bindegewebige Grenze zwischen beiden ist äusserlich nicht zu constatiren. Die Consistenz ist eine derbe, manche Partieen haben eine mehr weiche Beschaffenheit. Beim Aufschneiden des Tumors durch Sectionsschnitt der Niere quillt sehr viel helle Flüssigkeit, die eine klebrige fadenziehende Beschaffenheit zeigt, aus der Schnittfläche hervor, und es werden bei dieser Gelegenheit zahlreiche kleine und mehrere grosse Cysten, von denen eine Hühnereigrösse besitzt, eröffnet; es zeigt sich, dass die Geschwulst gerade dem Eintritt des Ureters gegenüber sich keilförmig in das Nierenbecken vorwölbt und fest mit der Wandung verwachsen ist. Das Nierenbecken hat in der oberen Hälfte noch drei wohlerhaltene Papillen, in der anderen Hälfte, dem unteren Nierenpol entsprechend sind ebenfalls noch 2 Papillen vorhanden, der Rest wird von der Geschwulst vorgewölbt und überzieht als abgeplatteter Bestandtheil die Oberfläche derselben. Auch hier auf dem Durchschnitt zeigt sich, dass der Tumor, welcher offenbar von dem mittleren, dem Hilus gegenüber liegendon Theil der Nierensubstanz seinen Ausgang genommen hat, und sich keilförmig in das Nierenbecken vorwölbt, keine Extrakapsel besitzt; die Absetzung gegen die Niere ist auch hier einzig und allein durch die verschiedene Farbe von Tumor und Niere möglich, doch ist die Grenze nirgends unregelmässig oder verschwommen, sondern stets in Gestalt einer scharfen Linie erkennbar. Die noch vorhandenen Papillen ragen frei und anscheinend ohne Veränderung in das Nierenbecken vor. Ureter sowie Nierengefässe bieten kleinerlei Besonderheiten, desgleichen zeigt der Nierenrest makroskopisch keinerlei Veränderungen.

Auf dem Durchschnitt zeigt die Geschwulst derbfaserige stellenweise mehr glasige grauröthliche ödematöse Grundsubstanz, aus der sich hier und da äusserst harte über das Niveau der Schnittfläche vorspringende, knollige Partieen abheben. Ueberall bis dicht unter die Kapsel gehend finden sich Cysten, hauptsächlich aber in dem unteren Theil der Geschwulst, welcher dem Nierenbecken direkt anliegt. Hier befindet sich auch die schon oben erwähnte hühnereigrosse Cyste ungefähr 6 cm von dem Nierenbecken entfernt, umgeben von einem derb fibrösen Gewebe, das völlig von grösseren und kleineren Cysten durchsetzt ist. Vielfach, namentlich in dem unteren, dem Nierenbecken genäherten Theil des Tumors hat das Grundgewebe im Gegensatz zn dem sonstigen faserigen Aufbau eine mehr gleichmässige, durchaus asbestähnliche Beschaffenheit, wie denn auch beim Schneiden dieser Partieen eine mehr gleichmässig feste Consistenz des Gewebes festzustellen ist. Die Gefässe lassen namentlich in der Nähe der Kapsel reichlichen Blutgehalt erkennen, bieten aber sonst makroskopisch nichts Besonderes. Das ganze Gewebe der Geschwulst ist äusserst saftreich, wie nicht nur beim Aufschneiden constatirt wurde, sondern sich auch bei leichtem Druck auf die mehr schwammigen mittleren Partieen des Tumors zeigt.

Digitized by Google

Die anatomische Situation ist klar, es handelt sich um eine in der Niere selbst entstandene und von derselben Kapsel umgebene Geschwulst, welche so kolossale Dimensionen angenommen hat, dass der von der Niere noch unverändert erhaltene Theil — und das ist ungefähr die Hälfte — lediglich ein kleines Anhängel am unteren Theil des Tumor darstellt.

Mikroskopisch erweist sich der Tumor als eine Mischgeschwulst, an deren Zusammensetzung die verschiedensten bindegewebigen und epithelialen Elemente betheiligt sind. An den Stellen, welche als derbe knollenartige vorspringende Massen bereits beim Aufschneiden auffielen und durch ihre mehr graue Farbe aus der sonst helleren Schnittfläche abstachen, besteht die Grundsubstanz in der Hauptsache aus fibrösem Gewebe, welches von zahlreichen nach van Gieson sich braunfärbenden glatten Muskelfasern durchsetzt ist. Letztere sind mit länglichen schön färbbaren Kernen versehen und stellenweise derartig filzartig mit dem Bindegewebe verflochten, dass man unwillkürlich an die Bilder der Uterusmyome erinnert wird. Neben diesen fibromyomatösen Partieen findet sich weiter ein mehr lockeres, weitmaschiges verhältnismässig kernarmes fibröses Gewebe, dessen Fasern bald mehr wellenförmig, bald mehr zu Bündeln geordnet, in eine hyaline Zwischensubstanz eingebettet sind. An andern Stellen findet sich ein mehr saftreiches, sternförmig verästeltes und myxomatöses Gewebe mit vielen spindelförmigen und polymorphen Zellen, namentlich in der Nähe der im ganzen Tumor zahlreich entwickelten Lymph- und Blutgefässe, von denen erstere stellenweise als feine verzweigte Züge mit deutlichem Endothelsaum oder als grössere Hohlräume in den verschiedensten Formen das Grundgewebe durchsetzen. Noch ein besonderer Befund wäre zu erwähnen. In der Nähe mancher arteriellen Gefässe, deren Wandung auffallend oft stark verdickt und hyalin entartet erscheint, findet man einzelne grosse Kerne mit hellem Hof umgeben regellos in der sonst zellarmen hyalinen Zwischensubstanz liegend. Bei starker Vergrösserung zeigen diese Zellen eine grosse Aehnlichkeit mit Knorpelzellen, doch liegen die einzelnen soweit auseinander und zwischen denselben so viele andere polymorphe Bindegewebszellen, dass die Annahme, es hier mit hyalinem Knorpel zu thun zu haben, von der Hand zu weisen ist. Es liesse sich höchstens die Frage erörtern, ob es sich hier um embryonalen, noch in der Entwicklung begriffenen und sich aus dem gallertigen homogenen Gewebe herausdifferenzirenden Knorpel handelt. Wie weit eine solche Annahme berechtigt ist, steht dahin, dass wir aber eigenthümliche Zellformen vor uns haben, die vielleicht einem noch nicht differenzirten embryonalen Gewebe angehören, glaube ich aus andern Stellen des Tumors schliessen zu können.

Das Hauptinteresse der Geschwulst bilden aber epitheliale Gebilde, welche bald als kleine runde und längliche, oft büschelförmig verzweigte Drüsen, bald als grössere cystisch erweiterte Hohlräume angetroffen werden. Sie liegen sowohl in dem mehr weicheren myxomatösen als auch in dem derberen von glatten Muskelfasern reichlich durchsetzten fibrösen Grundgewebe nur mit dem Unterschied, dass in den fibromyomatösen knolligen Partieen nur eine kleine Anzahl, bald in Haufen gelegener, bald hier und

Digitized by Google

dort zerstreut liegender Drüsen und Cysten anzutreffen ist, während sowohl in dem mehr lockeren myxomatösen Gewebe, als auch in dem unteren der Niere genäherten mehr fibrösen Theil der Geschwulst zahlreiche Drüsen und Cysten sich vorfinden. Eine Regelmässigkeit in Verlauf und Anordnung dieser epithelialen Röhren ist nicht vorhanden. Viele dieser drüsigen Gebilde, welche als Knäuel oder lang ausgezogene Gebilde mit seitlichen Sprossungen, oder aber cystisch erweitert in den verschiedenen Grössen und Formen sich vorfinden, lassen eine deutliche hyalin glänzende Grenzschicht ähnlich einer Basalmembran erkennen, auf welcher die Epithelien aufsitzen. Die letzteren variiren in Grösse und Gestalt, in den kleineren Drüsen herrscht eine mehr kubische, wenn nicht Plattenform vor, während an den grösseren eine deutliche Cylinderform erkennbar ist, doch ist eine scharfe Grenze in dieser Hinsicht nicht zu ziehen, denn auch recht grosse Cysten — und letztere sind bis zu Erbsengrösse mehrfach in den Schnitten vorhanden, — zeigen einen mehr kubischen resp. Plattenepithel-Belag, der namentlich an den Schrägschnitten der Epithelröhren schön zu Tage tritt; an einzelnen, der als länglich ausgestreckte Drüsen imponirenden Gebilde ist ein doppelter Epithelsaum vorhanden, in dem die dem Lumen genäherten Zellen ein hohes Cylinderepithel bilden, während zwischen ihnen und der Basalmembran resp. dem umgebenden fibromyomatösen Gewebe runde Zellen mit schön färbbaren Kernen liegen.

Die glänzende, eine Art Basalmembran darstellende Grenzschicht lässt sich keineswegs bei allen Drüsen nachweisen. In vielen liegt vielmehr das Epithel direkt ohne Bildung einer Tunica propria der Umgebung an, welche ihrerseits entweder aus fibrösem Gewebe besteht, dessen Spindelzellen, zu Zügen geordnet, die Drüsenschläuche oft in mehrfachen concentrisch geschichteten Reihen umziehen, des Oefteren aber aus glatten Muskelfasern zusammengesetzt ist, welche wie eine Muscularis die Drüsenschläuche umgeben. Als Inhalt dieser Drüsen und Cysten wurden hyaline und schollige mit Eosin sich röthlich färbende Massen gefunden, in welchen hier und da einzelne abgelöste Epithelien lagen. Erwähnen möchte ich noch, dass die grössten Cysten ein deutliches geschichtetes Plattenepithel mit Uebergangsformen zum einfachen kubischen Epithel aufweisen. Die oberste, dem Lumen zu liegende Zellschicht besteht aus grossen, platten, mit mattfärbbaren runden Kernen versehenen Zellen, der Zellleib ist an den mit Hämotoxylin gefärbten Schnitten mattgrau und feinblättrig, darunter eine Schicht von 2 bis 3 Lagen mehr spindelförmiger abgeplatteter Zellen, die eine lebhafte Kernfärbung zeigen und vielfach Keratohyalinkörner enthalten, darunter mehrere Lagen grosser polyedrischer Zellen mit grossen Kernen und ein oder zwei Kernkörperchen. Die einzelnen Zellen sind unter sich durch feine Riffeln ähnliche helle Streifen verbunden. Als Grundschicht, der Bindegewebsfläche zunächst, ist eine Reihe pallisadenartig an einander gereihter Cylinderzellen mit stark gefärbten Kernen zu finden. Verfolgt man diese Auskleidung der Cyste, so sieht man, dass ganz allmählich der breite Saum sich verschmälert, die Zellen werden kleiner und an Stelle der breiten Plattenepithelschicht tritt eine doppelte und später eine einfache Lage kubischer Zellen, welche anfangs noch Reste der mattgrauen grossen Plattenepithelschicht als Bedeckung tragen.

Beim Betrachten der Zellschläuche könnte man an die Epithelial-

Digitized by Google

bestandtheile der Urniere denken, obwohl eine typische Anordnung und Glomeruli fehlen. Einzelne anfangs dafür gehaltene Gebilde stellten sich auf Serienschnitten als Kanäle mit einfachem kubischen Epithelsaum heraus, welche ampullare Erweiterungen und Einbuchtungen aufwiesen. Auf dem Querschnitt durch solche Gebilde erhält man in einer epithelbekleideten Cyste einen runden Zellhaufen, der je nach der Schnitthöhe einen von Epithelien umgebenen Bindegewebsgrundstock oder einen Epithelflachschnitt darstellt. Es sind dies Bildungen, welche den Pseudoglomerulis von Recklinghausen, wie man sie auch in dem Epoophoron vorfindet, ähneln.

Zu erwähnen ist noch, dass an einzelnen Stellen die arteriellen Gefässe eine starke Verdickung der Wandung aufweisen, so stark, dass oft das ganze Lumen bis auf einen schmalen Spalt völlig verschlossen ist. Mit dieser productiven Endarteriitis geht ein hyaliner Degenerationsprocess der Wand und der adventitiellen Gewebe Hand in Hand, denn die Gefässlumina liegen in einer mehr oder weniger kernarmen hyalinen Masse, in der nur hier und da einzelne elastische Fasern zu sehen sind. Letztere sind in dem Tumor überall vorhanden und schon bei schwacher Vergrösserung durch ihren wellenförmigen Verlauf und ihre glänzende Beschaffenheit zu erkennen. Nach Weigert gefärbte Schnitte lassen dieselben in grosser Anzahl in der Kapsel, unterhalb derselben und im übrigen Stroma erkennen, doch zeigt sich auch hier an einzelnen Stellen, wo mehr zellreiches myxomatöses Gewebe vorherrscht, eine schwächere Färbbarkeit als an anderen Stellen.

Auch Fettgewebe in verschiedenster Grösse und Ausdehnung bildet einen Bestandtheil des Stromas, bald nur spärlich vorhanden, namentlich in den mehr derb fibrös-myomatösen Partieen, bald reichlicher entwickelt zwischen den Cysten und dem myxomatösen Gewebe liegend.

Die schon makroskopisch auffallenden glasigen asbestähnlichen Stellen der Geschwulst, welche namentlich im unteren der Niere anliegenden Theil, welcher durch den Cystenreichthum gekennzeichnet ist, zu finden sind, lassen mikroskopisch ein derb faseriges, vielfach zellarmes Grundgewebe erkennen, in dem polymorphe und spindelförmige Zellen mit den langgestreckten Kernen glatter Muskelfasern abwechseln. An einzelnen der zellarmen Partieen, namentlich in der Nähe der Gefässe ist eine feinkörnige Einlagerung von Kalk festzustellen.

Ausser dem fibrösen, elastischen, myxomatösen Gewebe, der glatten Musculatur, dem Fett und den epithelialen Bildungen liess sich nichts Wesentliches entdecken. Quergestreifte Muskelfasern sind trotz der genauesten Nachforschung mit Sicherheit nicht nachgewiesen. Ob einzelne Bündel mit breiten Bändern, die an quergestreifte Fasern erinnern, jedoch der Querstreifung entbehren, als quergestreifte Musculatur aufzufassen sind, wage ich nicht zu entscheiden.

Von den Uebergangsstellen des Tumors und der Niere wurden verschiedene Stücke untersucht, alle Schnitte zeigten im Grossen und Ganzen ähnliche Bilder. Auf der einen Seite die verschiedenen Bestandtheile des Tumors, auf der anderen Seite Nierengewebe, zwischen beiden keine bindegewebige Kapsel als Grenze, sondern nur eine durch die Verschiedenheit der Stromas und des dadurch hervorgerufenen resp. bedingten Aus-

Digitized by Google

sehens abgesetzte Scheidewand. Auf der einen Seite das fibromyomatöse resp. schleimige Grundgewebe mit Drüsen, Cysten und zahlreichen Saftspalten, auf der andern Seite die dunkle Nierensubstanz mit ihren kernhaltigen Epithelschläuchen und Malpighischen Körperchen. An keiner Stelle ist ein allmählicher undeutlicher Uebergang. Die Glomeruli der Niere zeigen in der Nähe der Geschwulst vielfach hyaline Entartung, sind stellenweise geschrumpft, ihre Zellkerne sind undeutlich, oft völlig geschwunden; an Stelle einzelner Glomeruli sind nur noch hyaline Zwiebelschalen ähnliche Kugeln zu finden. Auch die dem Tumor nahe anliegenden Harnkanälchen sind grösstentheils stark comprimirt, ihr Lumen infolge dessen kaum sichtbar, mit andern Worten, es ist von Seiten der langsam wachsenden Geschwulst ein ziemlich starker Druck auf das normale Nierengewebe ausgeübt worden, welcher sich in Degeneration resp. Compression der parenchymatösen Bestandtheile kundgiebt. Die an der Grenze zwischen Tumor und Niere angetroffenen grösseren Lymph- und Blutgefässe stellen vielfach die Scheidewand zwischen beiden her. Drüsen und Cysten der Mischgeschwulst liegen oft dicht neben den zusammengedrückten und entarteten Harnkanälchen und Malpighischen Körperchen, nur von einem schmalen Saum Bindegewebe getrennt. Bei Vergleich der Grösse der Kerne der Nierenepithelien und jener des Tumors fällt die Aehnlichkeit, was Grösse und Gestalt einzelner Bildungen anlangt, auf.

Dort, wo bereits das Nierenbecken von Geschwulstmasse begrenzt wird, ist auch mikroskopisch nichts mehr von Resten der Niere zu erkennen, hier bildet das mehrschichtige Uebergangsepithel des Nierenbeckens die Grenze nach unten.

Es erübrigt noch den mikroskopischen Befund der Kapsel nebst des unter derselben gelegenen Stroma zu beschreiben. Wir können denselben kurz dahin präcisiren, dass die Tumorkapsel, welche ohne Grenze in die der Niere übergeht, von zahlreichen elastischen Fasern durchsetztes Bindegewebe repräsentirt, unter welchem an keiner Stelle Spuren aufgefunden wurden, welche als Reste normaler Nierensubstanz gedeutet werden könnten. Vielmehr war auch hier überall das beschriebene die Mischgeschwulst zusammensetzende Gewebe vorhanden mit theils mehr, theils weniger schön ausgebildeten adenomatösen Bildungen. Nirgends wurde quergestreifte Musculatur oder deutliche Knorpelbildung nachgewiesen.

Epikrise. Die hier beschriebene Geschwulst hat sich innerhalb der Niere entwickelt und würde, wenn wir uns der Ansicht von Muus[1]) anschliessen, welcher in dem Verhalten der Nierenkelche einen Anhaltspunkt für die Grösse des Theils der Nierenanlage finden will, welcher den Tumor gebildet hat, aus drei Nierenkelchen hervorgegangen sein, die, anstatt Pyramiden mit zugehöriger Corticalis zu bilden, den Tumor hervorgebracht haben.

An der Zusammensetzung des Stromas betheiligen sich ausser hochentwickeltem kernarmen Bindegewebe myxomatöses, sehr zellreiches,

1) Muus, „Ueber die embryon. Mischgeschwülste der Niere." Virch. Arch. Bd. CLV. S. 401.

Digitized by Google

jugendliches Gewebe, glatte Musculatur sowie Fettgewebe, elastische Fasern und drüsige Elemente, welche theils als kleine büschelförmig verzweigte Hohlräume, theils als grosse cystische Gebilde vorhanden sind mit den Uebergangsformen vom einfachen kubischen Epithel bis zum hohen Cylinderepithel. Ja, in einzelnen grossen Cysten liess sich geschichtetes Plattenepithel nachweisen. Die Begrenzung dieser Epithelschläuche ist an einzelnen Stellen eine Art hyaliner Basalmembran, an andern namentlich dort, wo die Canäle dicht neben einander liegen und sich unter scharfen Windungen aneinander vorbeidrängen, ist eine Tunica propria nicht vorhanden, die Grenze wird vielmehr von dem mehr oder weniger stark von glatter Musculatur durchsetzen fibrösen Stroma gebildet. An anderen Stellen wieder bildet ein breiter Saum glatter Musculatur die Umhüllung. Nirgends sind Glomeruli angetroffen worden; ob die mit gleichmässigem kubischen Epithel ausgekleideten sogen. Psendoglomeruli, welche in Form und Gestalt den im Epoophoron vorgefundenen Gebilden gleichen, nach der Meinung von Robert Meyer[1]) als unreife Nachbildung der Glomeruli gedeutet werden sollen, steht dahin. Quergestreifte Musculatur sowie hyaliner Knorpel haben sich mit Sicherheit nicht nachweisen lassen. Zwar sind in dem myxomatösen als auch fibrösen Gewebe grosse runde Zellen mit lichtem Hof gefunden worden, die durchaus Knorpelzellen ähnlich sind, auch konnte man feinste wie Niederschlag von Kalksalzen aussehende Körnchen finden, doch lagen diese Zellen so vereinzelt und zerstreut zwischen den Bindegewebskernen, dass es höchst zweifelhaft erscheint, ob wir es wirklich mit Knorpel zu thun haben.

Von besonderem Interesse dürfte für diese grosse 14½ Pfund schwere Nierenmischgeschwulst der Umstand sein, dass weder histologisch noch klinisch eine maligne Degeneration nachzuweisen war; diesbezüglich ist der Fall in der Litteratur einzig dastehend.

Noch wäre die Frage zu beantworten, wie haben wir uns die Entstehung der Geschwulst zu denken, aus welchen Keimen dieselbe abzuleiten; ist sie als eine Störung der Nierenanlage selbst, oder als eine weiter zurückreichende Keimabsprengung zu deuten?

Ueberblicken wir die in der Litteratur niedergelegten Fälle nach ihrem makroskopischen Verhalten, so ergiebt sich, dass die Tumoren im Allgemeinen aus dem Innern der Niere herauswachsen, das Organ durch ihr Wachsthum aber gewöhnlich nicht infiltriren, sondern verdrängen und so das Parenchym auf das Aeusserste verdünnen. Es wird meist angegeben, dass sie scharf gegen das Nierengewebe ab-

1) Robert Meyer, „Ueber epitheliale Gebilde des Myometrium des fötalen und kindlichen Uterus, einschliesslich des Gartner'schen Ganges."

Digitized by Google

gesetzt und von demselben durch eine derbe Bindegewebslage getrennt sind. Dieses Verhalten ist von einigen Forschern (Ribbert[1]), Birch-Hirschfeld[2]), Perthes[3]), Vogler[4]) als Beweis für die Abstammung der Mischgeschwülste aus einem von der Niere verschiedenen Gewebe benutzt worden. Andere (Weigert[5]), Muus[6]), Busse[7]) vertreten die Ansicht, dass es sich um Störungen in der Nierenanlage resp. Niere selbst handle. Erstere sagten, derartige Nierentumoren — es handelt sich ausschliesslich um maligne hauptsächlich das Kindesalter betreffende Geschwulste — sind fast regelmässig von einer mehr oder weniger breiten Bindegewebskapsel von der Niere abgesetzt, sie stellen also etwas Abgeschlossenes, Fremdes dar, das bei dem Weiterwachsen der Niere comprimirt und einbuchtet, daraus ginge von selbst hervor, dass die Entstehung ausserhalb der Niere zu suchen sei. Es ist aber sehr gut möglich, dass ein vom Nierengewebe oder von der Nierenanlage ausgegangener Tumor weiterwachsen kann, ohne dass mehrere Theile in die Geschwulstbildung hineingezdgen werden; der eine Theil der Nierenanlage könnte einen Tumor bilden, der andere Nierengewebe, und zwischen diesen beiden Bildungen wäre kein Zusammenhang nöthig, ebensowenig wie zwischen den Harnkanälchen von zwei Abschnitten der Niere. Zu dieser Ansicht kommt Muus[8]) auf Grund seiner unter Marchand's Leitung im pathol. Institut zu Marburg angestellten Untersuchungen über maligne Nierenmischgeschwülste. Es erscheint ihm nicht nothwendig, die Entwickelung dieser Geschwülste ausserhalb der Niere zu suchen, da in der embryonalen Niere ein Gewebe zu finden ist, welches gerade einen dem Geschwulstgewebe sehr ähnlichen Bau zeigt. Nach Muus könnte die Entwickelung der Tumoren in folgender Weise stattfinden: ein abgegrenzter grösserer oder kleinerer Theil der Nierenanlage geht, statt seine normale Ausbildung fortzusetzen, in einer frühen Zeit des Fötal-

1) Ribbert, Beitrag zur Kenntniss der Rhabdomyome. Virchow's Archiv. Bd. CXXX.

2) Birch-Hirschfeld, Döderlein, Centralbl. f. die Krankh. der Harn-Sexualorgane. V. 1894. — Ziegler's Beitr. f. Pathol. u. Anatomie. Bd. XXIV. Heft 2.

3) Perthes, Ueber Nierenexstirpationen. Deutsche Zeitschr. f. Chirurgie. Bd. XLII. 1896.

4) Vogler, Inaug.-Dissert. München 1897.

5) Weigert, Virch. Arch. Bd. LXVII.

6) Muus, Virch. Arch. Bd. CLV.

7) Busse, Virch. Arch. Bd. CLVII.

8) Muus, Ueber die embryonalen Mischgeschwülste der Niere. Virch. Arch. Bd. CLV. S. 401.

Digitized by Google

lebens eine pathologische Wucherung ein. Der embryonale Typus erhält sich unverändert, aber die verschiedenen Elemente wuchern excessiv und unregelmässig. Die übrigen Theile der Nierenanlage wuchern normal fort und bilden das normale Nierengewebe sowie an der Oberfläche der Tumoranlage die Sammelröhrchen, welche zu dem in Geschwulstmasse umgewandelten Theil der Nierenrinde gehören. Wenn der Tumor grösser wird, verdrängt er das Nierengewebe, indem er es auf seiner Oberfläche ausdehnt; von einer Invasion ist gewöhnlich keine Rede. Zur Bildung von Fett und Knorpel zieht Muus das Bindegewebe heran, das als Grundgerüst für die Niere dient, aus demselben soll sich metaplastisch Beides heranbilden. Die glatte Musculatur sei normalerweise in der Niere vorhanden, so z. B. dort, wo die Kelche sich anheften, in der Nierenkapsel und in den Gefässwänden, das Schleimgewebe sei eine in Tumoren häufig vorkommende Modification des Bindegewebes. Zweifelhaft wäre die Entstehung der quergestreiften Mnsculatur, die fast sämmtliche Fälle aufwiesen. Muus neigt zu der Ansicht, dass ihre Entstehung auf Wucherung der Mesodermzellen in frühester Zeit der Nierenanlage zurückzuführen sei, wo durch excessive Wucherung derselben nicht nur die verschiedenen Bindegewebsmodificationen, sondern auch Musculatur gebildet würde. Jedoch sei auch die Möglichkeit nicht ausgeschlossen, dass sich erst glatte Muskelfasern bildeten, welche nachher sich in quergestreifte umwandelten, also Metaplasie. Dafür sprächen die zahlreichen Zwischenformen zwischen glatten und quergestreiften Fasern, welche sowohl in myxomatösen Tumoren (z. B. von Cohnheim, Marchand, Boström, Frau Kaschewarowa, Brock, Birch-Hirschfeld, sowie in seinen eigenen Fällen, als auch in den Fällen quergestreifter Musculatur in der Uteruswand (Nehrkorn) beschrieben seien. Genau wie Busse, der nach seinen Untersuchungen diese Nierenmischgeschwülste aus der fertigen Niere entstehen lässt, dessen Parenchym und interstitielles Gewebe in gleicher Weise sich an dem Aufbau der Tumoren betheiligen, so dass der Typus der wachsenden unreifen Niere in irregulärer Form wiedergegeben wird, glaubt Muus die epithelialen Bildungen nicht aus der Urniere, sondern der Nierenanlage selbst herleiten zu dürfen. Nach ihm ist der Hauptwerth bei der Entstehung derartiger Mischgeschwülste auf das ursprüngliche Vorhandensein eines gewissen Antheils möglichst undifferenzirter Mesodermzellen zu legen, die eine fast unbegrenzte Umwandlungsfähigkeit besitzen.

Der Anschauung von der metaplastischen Entstehung der verschiedenen Gewebe aus der Nierenkeimanlage tritt Wilms in seiner

Digitized by Google

Arbeit: die Mischgeschwülste der Niere entgegen. Wilms hat auf Grund eigner und ihm zur Verfügung gestellter Präparate kindlicher Nierenmischgeschwülste den Satz aufgestellt, dass zur Erklärung der Genese der verschiedenen Bestandtheile, welche diese Tumoren zusammensetzen, auf eine Zeit zurückgegriffen werden müsse, in welcher Theile des Mesoderms sich in einem Stadium befänden, wo auch die Urniere noch nicht ausgebildet wäre. Es würden dann Theile des Urwirbels oder Myotoms und Elemente der Urnierenanlage (des Nephrotoms und Theile des Mesenchyms) versprengt und blieben gewissermassen unbenutzt liegen, um sich dann später, wenn die bleibende Niere zur Entwickelung käme, in derselben und zwar unter dem Bilde eines degenerirten Theils derselben weiter zu entwickeln. „Alle diese Gewebe entwickeln sich, wie beim Embryo aus einem gemeinsamen für unser Auge undifferenzirten Keimgewebe, nur wuchern sie unbegrenzt bis zu ihren definitiven Formen weiter. In dieser Weise erklärt sich also die Zusammensetzung der Nierenmischtumoren ganz von selbst, die quergestreifte Musculatur, das myxomatöse fribröse und elastische Gewebe, das Fett- und Knorpelgewebe, die glatte Musculatur und endlich die zu drüsigen Bildungen auswachsenden Nieren- oder Urnierenanlagen, sie alle gehen aus Zellen des Myotoms, des Mesenchyms und der Mittelplatte oder in letzter Instanz aus Zellen des mittleren Keimblattes hervor.“ Die scheinbar entwicklungsgeschichtlich sehr wichtige Frage, ob derartige Geschwülste von der Niere abstammen oder von der Urniere, verliert nach Wilms vollkommen ihre Bedeutung für die Tumorgenese, da ja zur Erklärung der Geschwülste bis auf die Mesodermzellen zurückgegriffen werden muss, „also die Frage, ob fertige Niere oder nicht, kommt für uns gar nicht in Betracht“. „Höchstens liesse sich darüber discutiren, ob indifferente Zellkeime, welche in unsern Mischtumoren wuchern, bei richtigem Wachsthum zum Aufbau der Niere oder Urniere beigetragen hätten. Wir werden sehen, dass diese Frage eigentlich nur ein Streit um des Kaisers Bart ist, denn wenn wir auf dem von den meisten Embryologen getheilten Standpunkt stehen, dass der secretorische Theil der Niere auch aus der Mittelplatte nur etwas weiter nach hinten vom Wolff'schen Körper sich entwickelt, so entsteht die Niere ja correspondirend mit der Urniere aus ebenfalls vom Mesoderm abstammenden Zellen der Mittelplatte. Ja einzelne Autoren (Wiedersheim) sehen zwischen dem Nieren- und Urnierenblastem gar keinen wesentlichen Unterschied, sondern nehmen an, dass der secretorische Theil der fertigen Niere aus dem hinteren Abschnitt der Urniere oder des Wolff'schen Körpers sich ableite, sodass die Niere

Digitized by Google

eigentlich nur als eine jüngere, reicher entwickelte Generation von Urnierenkanälchen aufzufassen sei."

Nach Wilms sind demnach alle Nierenmischgeschwülste als frühzeitige Keimversprengung zu deuten, während Muus und Busse[1]) in der Nierenanlage resp. fertigen Niere selbst den Keim für die Entstehung derartiger Tumoren suchen. Ich bin auf diesen Punkt näher eingegangen und habe etwas ausführlich die herrschenden Ansichten über die Genese wiedergegeben, da ich selbst auf Grund des Befundes in unserem grossen Mischtumor und an der Hand zweier anderer mir zur Verfügung gestellten Nierenmissbildungen mich mit dieser Frage näher beschäftigen möchte.

Aus der mikroskopischen Untersuchung geht hervor, dass in unserem Tumor neben glatter Musculatur, fibröses, myxomatöses Gewebe, Fettgewebe, elastische Fasern, sowie drüsige Gebilde vorhanden sind.

Glatte Musculatur ist in sämmtlichen einschlägigen Fällen gefunden worden, ihre Genese kann auch zu keinerlei Schwierigkeiten führen, wenn wir bedenken, dass auch in der fertigen Niere um die Gefässe herum, in der Kapsel, im Nierenbecken sowie zwischen den einzelnen Gruppen von Canälchen feine Züge glatter Muskelfasern zu finden sind. Wilms meint nun, dass die Ableitung vom Nierenbecken und von der Nierenkapsel bei den meisten kindlichen Tumoren zunächst eine in localen Verhältnissen liegende Unmöglichkeit wäre, denn die meisten Tumoren seien innerhalb der Niere entstanden, das Nierenbecken wäre intact nur secundär durch die Neubildung ausgefüllt, die Nierenkapsel zöge unverletzt über den Tumor hinweg, also blieben nur noch die Gefässe der Niere als Ursprungsstätte übrig. Wenn von den Gefässen die glatten Muskelfasern abzuleiten wären, so dürfte es wohl zum mindesten wahrscheinlich sein, dass sie sich auch innerhalb der Geschwulst an die Gefässe hielten. Dem wäre jedoch nicht so". Bedenken wir aber, dass diese Geschwülste nicht von der reifen Niere, sondern, wie ich in Uebereinstimmung mit Muus annehme, von der embryonalen Niere resp. dem embryonalen Keimgewebe, das als solches schon zum Aufbau der Niere ein abgeschlossenes Ganze bildet, und aus welcher sich später die fertige Niere entwickelt, ihren Ursprung nehmen, so ist die Deutung der glatten Musculatur nicht schwer; sehen wir doch in embryonalen Nieren, wie auch Busse durch Vergleich feststellen konnte, überall glatte Muskelfasern auch ohne nachweisbaren Zusammenhang mit den Gefässen in dem Parenchym liegen. Dass aus

1) Busse, Ueber Bau, Entwicklung und Eintheilung der Nierengeschwülste. Virch. Arch. Bd. CLVII.

Digitized by Google

einem derartigen fötalen Nierenkeimgewebe, welches aus irgend welchen unbekannten Gründen in dem übrigen, sich zur normalen Niere auswachsenden Gewebe, in einer gewissen Phase der Entwicklung stehen blieb und erst späterhin zum Wachsthum angeregt, eine derartig complicirte Geschwulst hervorbrachte, sich neben glatter Musculatur auch noch Fettgewebe, Knorpel, bald lockeres myxomatöses, bald derberes friböses und elastisches Gewebe, sowie epitheliale Gebilde entwickeln können, liegt bei dem Ursprung der Niere aus Zellen des mittleren Keimblatts ausser Frage. Um nicht missverstanden zu werden, möchte ich hinzufügen, dass unter dem Begriff des mittleren Keimblatts für unsere Tumoren speciell das Nephrotom, aus dem sich auch das Urnierenblastem entwickelt gemeint ist, nicht das Myo- resp. Sclerotom, aus dem sich die quergestreifte Musculatur entwickelt. Auf letzere komme ich später zu sprechen. Vorerst möchte ich die Frage erledigen, woher die in unserem Tumor speciell schön ausgebildeten Drüsen und Cysten ihren Ursprung nehmen. Birch-Hirschfeld war es, welcher zuerst die Ansicht vertrat, dass diese drüsigen Gebilde wahrscheinlich aus der Urniere stammten, da dieselben als Harnkanälchen nicht gedeutet werden könnten, ihm haben sich später Vogler und Wilms angeschlossen. Bei der Beurtheilung dieser Frage begegnet uns leider die Schwierigkeit, dass die Entwickelung der Niere nicht hinreichend bekannt ist und betreffs der Genese des epithelialen functionellen Apparats zwei verschiedene Meinungen unter den Autoren vorherrschen. Die einen (Minot[1]), Nagel[2]), Kollmann[3]), v. Ebner[4]) vertreten die Ansicht, dass aus dem Epithel des Nierenbeckens das der Nierenkelche, der Ductus papillares und der Sammelröhren und aus diesen das der gewundenen Harnkanälchen und der Henle'schen Schleifen unmittelbar hervorsprosst, dass also die gesammte epitheliale Anlage der Niere von der Einmündung des Ureters bis zum Epithel der Bowman'schen Kapsel einheitlichen Ursprungs sei. Die anderen (Sedwig, Semper, Braun, Balfour, Hertwig, Rückert) glauben, dass die bleibende Niere aus zwei verschienenen Anlagen entsteht, die erst secundär in Beziehung zu einander treten, einmal der Marksubstanz mit ihren Sammelröhren vom Ureter abstammend, zweitens der Rindensubstanz mit gewundenen Harnkanälchen und Henle'schen Schleifen aus einer besonderen Anlage hervorgehend. Letztere besteht aus einer kleinzelligen Kuppe,

1) Minot, Lehrbuch der Entwicklungsgeschichte.
2) Nagel, Archiv f. mikrosk. Anatomie. Bd. XXXIV. 1889.
3) Kollmann, Lehrbuch der Entwicklungsgeschichte.
4) v. Ebner, Kölliker's Handbuch der Gewebelehre. Bd. III.

Digitized by Google

die zunächst mit dem Harnleiter in Verbindung steht, dann treten in der kleinzelligen Masse immer deutlicher gewundene Canälchen hervor, während sich aus dem Ende des Harnleiters einzelne Schläuche hervorstülpen, die zu Sammelröhren auswachsen und sich mit jenen wahrscheinlich verbinden, es entsteht also ein Blastem, aus welchem sich die Nierenrinde mit Glomeruli und gewundenen Harnkanälchen entwickelt, zu dem anderseits der Ureter mit seinen Sprossen (Sammelröhren) herantritt. Riede hat in seiner unter Kupfer's Leitung verfertigten Dissertation den Ursprung derartig geschildert, dass die Sprossen des Ureters in ein vorher nicht weiter differencirtes Blastem hineinwachsen, aus welchem sich dann an den Stellen der Sammelröhren ein epitheliales Gebilde, eine Ampulle aussondert, die weiterhin unter Zutritt von Gefässen zum Glomerulus wird und sich gegen das gerade Harnkanälchen auswachsend, mit demselben vereinigt. Ueber die Herkunft des Blastems sind die Ansichten getheilt. Riede hält es für möglich, dass die Epithelien des Ureters an seiner Bildung betheiligt sind, Wiedersheim leitet es von der Urniere ab. Ribbert[1]) hat an der Hand von zahlreichen Präparaten genauere Forschungen über den Ursprung des Blastems angestellt und ist zu der Ueberzeugung gekommen, dass letzteres von vornherein d. h. von der ersten Anlage der bleibenden Niere an in zwei Bestandtheile differenzirt ist, einmal ist es der Theil, welcher von Anfang an dem Organ die rundliche Form giebt und der Uretersprossung als Grundlage dient, und aus dem sich der bindegewebige Apparat der Niere bildet. Der zweite Bestandtheil wird aus einer zwei- bis dreischichtigen epithelialen Zellgruppe gebildet, welche als Endkuppe der Sammelröhre kappenförmig aufsitzt und sowohl gegen das Harnkanälchen einerseits, als auch gegen das umgebende Blastem anderseits abgesetzt ist. Aus dieser letzteren halbkugelförmigen Epithelschicht entwickelt sich der Glomerulus und durch weitere Aussprossung die erste Anlage des gewundenen Harncanälchens. Im Gegensatz zu Riede, welcher die Möglichkeit offen lässt, dass das seiner Meinung nach undifferenzirte Blastem unter Mitwirkung des Ureterepithels entstände, nimmt Ribbert an, dass die den Ureter kappenförmig umhüllende Zelllage ein selbständiges differencirtes Gebilde ist, welches mit dem Ureter schon bei der ersten Entwickelung aus dem Wolff'schen Gang in cranialer Richtung mitwächst. Ueber die Frage, woher diese schon so frühzeitig differenzirte Zellschicht stammt, aus der sich Glomeruli und gewundene Harncanälchen entwickeln, kann Ribbert nach seinen

1) Ribbert, Ueber die Entwicklung der bleibenden Niere und über die Entstehung der Cystenniere. Verhandl. der deutsch. pathol. Gesellsch. II. 1899.

Digitized by Google

Präparaten keinen sicheren Aufschluss geben, er neigt noch am meisten der Ansicht zu, dass es Abkömmlinge der Urnierencanälchen und damit der Urniere selbst sind, deren hinterster Abschnitt die Bildungsstätte der Zellkuppe und somit der functionellen Theile der Nierenrinde sind. Zu der letzten Ansicht neigt auch Wiedersheim, der, wie bereits an anderer Stelle erwähnt ist, zwischen Nieren- und Urnierenblastem gar keinen wesentlichen Unterschied sieht.

Da nun über die Entstehung der secretorischen epithelialen Bildungen der Niere die Hauptansicht heutzutage sich dahin neigt, dass es Abkömmlinge aus der Urniere seien, so dürfte auch in unserem Falle die embryonale Nierenanlage als Matrix für die drüsigen Bestandtheile gelten, ohne dass wir es nöthig hätten, an eine Versprengung sonstiger nicht zur Nierenanlage gehöriger Urnierentheile zu denken. Der Vergleich der complicirten Mischgeschwülste mit den sogenannten Hypernephromen, die als Keimversprengungen aufzufassen sind, spricht nach Busse eher gegen als für die Theorie der Verlagerung von Urnierenkeimen, denn nur die Thatsache, dass man so ungemein häufig wirklich die Nebenniere ganz oder theilweise unter der Nierenkapsel findet, giebt die Berechtigung zu dem Schluss, dass die im Verhältniss zu diesem Befunde sehr viel seltneren Geschwülste vom Bau der Nebenniere wohl aus solchen sich weiter entwickelnden Theilchen hervorgegangen sein mögen. Man hat aber bis heute in den zahlreichen makroskopisch und mikroskopisch untersuchten Nieren von Erwachsenen, Kindern und Neugeborenen noch nicht ein einziges Mal ein derartig supponirtes Stück wirklicher Urniere gefunden, soweit dieselbe nicht etwa Beziehung zu Nebennierenkeimen besitzt. Ehe dies nicht geschehen ist, bevor man nicht nur einmal sondern mit einer gewissen Häufigkeit Theile der Urniere in der Niere gefunden hat, muss die Behauptung, dass die gar nicht seltenen embryonalen Adeno-Sarkome aus verlagerten Theilen des Wolff'schen Körpers sich entwickeln, für eine unbewiesene Hypothese gehalten werden.

Ich komme nun zu der quergestreiften Musculatur, welche in unserer Geschwulst mit Sicherheit nicht nachgewiesen werden konnte; ob Muskelbündel, die der Querstreifung entbehren, aber ihrem Verlauf, ihrer Anordnung und Form nach, als solche gedeutet werden können, in der That dafür gehalten werden müssen, wage ich nicht zu entscheiden. — Es ist ja wiederholt vorgekommen, dass quergestreifte Musculatur in den embryonalen Nierenmischgeschwülsten nicht mit Sicherheit nachgewiesen war (Birch-Hirschfeld, Vogler), und auch bekannt, dass dieselbe bei älteren Individuen ein äusserst seltener Befund ist. Bekanntlich hat gerade das Vorkommen quergestreifter

Digitized by Google

Musculatur der Cohnheim'schen Theorie von Versprengung embryonaler Theile anfänglich das Wort geredet. Eberth[1]) war es, welcher zuerst die Ansicht vertrat, dass das Vorkommen quergestreifter Musculatur auf Keimverlagerung aus der Urniere zu deuten sei. Ribbert[2]), der infolge der vielfachen dem Leiomyom ähnlichen Anordnung der quergestreiften Fasern anfänglich die Meinung vertrat, dass eine Zellmetaplasie aus glatter Musculatur vorliege, hat sich später[3]) zu der Ueberzeugung bekannt, dass der Metaplasie die entwicklungsgeschichtliche Thatsache, dass quergestreifte und glatte Musculatur unabhängig von einander entstehen, widerspräche. In gleicher Weise sucht Wilms gerade zur Erklärung der quergestreiften Musculatur seine Theorie durch die Annahme einer Versprengung von Theilen des Myotoms zu stützen. Anderseits reden Muus und namentlich Busse wegen der zahlreichen Uebergangsformen und Zwischenstufen einer Metaplasie der quergestreiften Musculatur aus glatter das Wort. Letzterer meint, „dass gerade die Lehre auf diesem wichtigen Gebiet in der Embryologie und Organologie derartig hin und herschwanke, dass der heute geltenden Anschauung von der Entstehung glatter und quergestreifter Musculatur nicht der Grad der Beweiskraft zuerkannt werden könne, den ihm einige Forscher angedeihen liessen." Wie dem auch sei, an dem einen ist festzuhalten, dass der Begriff der Metaplasie, mit dem ja viel Missbrauch getrieben wird, dennoch in seiner undefinirbaren Gestalt für die Geschwulst-Entwickelung nicht völlig ausser Kurs gesetzt werden darf. Dürfen doch, wie Virchow[4]) ausführte, die Vorgänge der Metaplasie zu den Fundamenten aller histologischen Entwickelung, des rastlosen Wechsels aller Formbildung, der physiologischen wie der pathologischen gerechnet werden. Ein solches stricte Abweisen der Möglichkeit metaplastischer Umbildung wäre, obwohl bei der verschiedenen entwicklungsgeschichtlichen Abstammung glatter und quergestreifter Musculatur prinzipielle Bedenken vorherrschen können, ebenso verfehlt, wie die Herbeiziehung der Erklärung durch Metaplasie auf alle möglichen Gewebsarten, da doch offenbar in sehr frühen Stadien der embryologischen Entwicklung die Differenzirung verschiedener Formen der Stützgewebe so scharf durchgeführt ist, wie diejenige der differenten Epithelbildungen. Wir sehen demnach, dass bislang ein strictes Beweisen in diesem oder jenem Sinne noch in den Bereich der Unmöglichkeit gerückt ist und

1) Eberth, Myoma sarcomatodes renum. Virch. Arch. Bd. LV.
2) Ribbert, Virch. Arch. Bd. CVI.
3) Derselbe, Beiträge zur Kenntniss der Rhabdomyome. Virch. Archiv. Bd. CXXX. S. 275.
4) Virchow, Virch. Arch. Bd. XCVII. 3. 1884.

Digitized by Google

die Erklärung jedweden einzelnen Falles der Auffassung des Untersuchers überlassen bleibt, mag er ein Anhänger der Versprengungstheorie sein, oder in dem Organ selbst die Störung unter Zuhilfenahme der Erklärung durch Metaplasie erblicken.

Für unsern Tumor halte ich es nicht für nöthig soweit wie Wilms in der embryologischen Entwicklung zurückzugehen und die Entstehung desselben durch fötale Keimversprengung zur Zeit der Differenzirung des Mesoderms in Myo- und Nephrotom zu erklären, da wir, wie bereits erwähnt, in unserer Geschwulst keinerlei morphologisch verschiedene Elemente constatiren konnten, welche nicht in dem normalen Nierenkeimgewebe vorhanden sind. Vielmehr ist nach meiner Auffassung ein Theil der fötalen Niere selbst durch irgend welche uns unbekannte Umstände veranlasst, vor der Zeit der Glomerulusanlage in embryonaler Form stehen geblieben, und erst später, als bereits der normale Theil völlig ausgebildet war und functionirte, langsam ohne Zeichen der malignen Degeneration zu einer so kolossalen Geschwulst herangewachsen, welche histologisch alle verschiedenen Gewebsarten aufwies, zu denen das embryonale Gewebe fähig ist. Dass nämlich ganz gleiche Drüsen und Cysten wie in unserer Mischgeschwulst auch in der embryonalen Niere vorkommen können, dafür bürgt als Beweis ein Fall von congenitaler Nierenhypoplasie, für dessen Ueberlassung ich meinem früheren Chef Herrn Geheimrath Orth zu Dank verpflichtet bin.

Es handelt sich um einen 50jähr. Mann, welcher wegen Epilepsie und im Anschluss daran auftretender schwerer Erregungszustände in der Provinzial-Heil- und Pflege-Anstalt Hildesheim internirt war und im Mai 1898 im epilept. Anfall starb. Bei der Section stellte sich eine Anomalie in der Entwickelung der rechten Niere sowie des Wolff'schen Ganges heraus. Die Organe wurden dem hiesigen path. Institut übersandt. Ich lasse kurz den Bericht (Dr. Aschoff) folgen und verfehle nicht, an dieser Stelle Herrn Prof. Aschoff meinen verbindlichsten Dank für die liebenswürdige Unterstützung bei meiner Arbeit auszusprechen. Sehr interessant sind die Verhältnisse an der Blase. Die genaue Präparation ergibt, dass das letzte Ende des rechten Ductus ejaculatorius in seinem Verlauf durch die Prostata fehlt. Nur der linke Ductus mündet in den Schnepfenkopf. Trotzdem ist, wie auch die mikroskopische Untersuchung ergibt, die Prostata beiderseits gut ausgebildet. Der rechte Samenleiter mündet mit dem rechten Ureter in eine wallnussgrosse Blase, die an der Stelle des rechten Ureterdurchtritts durch die Harnblase in das Blaseninnere halbkugelförmig hineinragt. Eine Oeffnung dieser Cyste in die Harnblase hinein existirt nicht.

Ehe der Samenleiter in die Cyste mündet, erweitert er sich stark und bildet ein stark gewundenes fingerdickes Rohr; eine Samenblase lässt sich rechts am Samenleiter nicht erkennen. Links sind alle Verhältnisse

Digitized by Google

normal, die linke Niere zeigt mikroskopisch keine Hypertrophie der histologischen Elemente. Wohl aber besteht eine ausgedehnte hyaline Entartung der Glomeruli. Der linke Hoden ist vorhanden und normal entwickelt.

Der rechte Ureter ist korkzieherartig gewunden von ziemlich normaler Länge, endigt oben mit einer mehrkuppigen Erweiterung von kaum Kirschgrösse. Dieses Ende ist von einem derben kleinen Körper bedeckt, in welchem sich mikroskopisch Corpora fibrosa ähnliche Gebilde sowie ein Kanalsystem findet, das an die Urniere erinnert. Nierensubstanz wurde bei der bisherigen Untersuchung noch nicht gefunden.

Die mir zur mikroskopischen Untersuchung überlassene Hälfte dieses fraglichen an Stelle der Nieren sitzenden Körpers setzt sich zusammen aus einem mehr oder weniger zellreichen fibrösen, von glatter Musculatur und elastischen Fasern reich durchzogenen Grundgewebe mit zahlreichen drüsigen und cystischen Bildungen, die genau den in unserm grossen Mischtumor gefundenen Bildern gleichen. Die anfangs von Herrn Prof. Aschoff geäusserte Meinung, dass es sich um Urniere handeln könnte, wurde nach der weiteren Untersuchung des ganzen Stückes fallen gelassen, da ein positiver Beweis in der Anordnung der Drüsen nicht gefunden werden konnte. Glomeruli wurden überall vermisst. An einzelnen Stellen ist der Zell- und Kernreichthum ein äusserst geringer, die Intercellularsubstanz ziemlich gleichmässig hyalin, hier und da von Blutpigmentkörnchen durchsetzt. Andere Partien, namentlich in der Mitte gelegen, in der Nähe von Gefässen und Drüsen, weisen stärkeren Kernreichthum auf. Wie bei den embryonalen Nieren überhaupt sind überall in den Schnitten Züge glatter Muskelfasern, bald in Bündel geordnet, bald mehr isolirt zwischen dem Bindegewebe liegend, vorhanden. Das Hauptinteresse beanspruchen die epithelialen Bildungen, welche genau wie in unserm grossen Tumor in allen möglichen Formen angetroffen werden, hier als schmale mit Sprossen versehene Züge, dort mehr zusammenliegend den Bildern in den Adenomen vergleichbar, an anderen Stellen wiederum als cystische Hohlräume auftretend. Ihr Epistel ist im Grossen und Ganzen ein abgeplattet kubisches, fleckweise cylindrisches, bald einfach, bald mehrschichtig. Die Epithelkerne färben sich sehr dunkel, wodurch der das Drüseninnere umgebende Saum sehr schön hervortritt. An vielen Stellen sowohl im Innern der Drüsen und Cysten als auch im Stroma gelegen, finden sich mit Blutpigment angefüllte Zellen.

Einen direkten Uebergang dieser im Grossen und Ganzen strahlenförmig zum Nierenbecken gerichteten Drüsensysteme in das Nierenbecken selbst konnte man auch in Serienschnitten nicht mit Sicherheit feststellen, sodass eine nachträgliche Abschnürung der ausgesprossten Kanäle vom Nierenbecken angenommen werden muss. Die Aehnlichkeit dieser Epithelschläuche mit den Gebilden in der grossen Nierenmischgeschwulst ist eine derartig grosse, dass man an eingestellten Präparaten nicht in der Lage ist zu entscheiden, von welchem Gebilde dieser oder jener Schnitt stammt. Doch finde ich in der hypoplastischen Niere nur selten eine stärkere aus glatter Musculatur gebildete Umhüllung der Drüsenschläuche, vielmehr sitzen die Epithelien einem mehr bindegewebigen von einzelnen Muskelbündeln durchsetzten Stroma auf, oder zeigen eine feine hyalin glänzende Basalmembran. Quergestreifte Musculatur ist nicht vorhanden, auch kein

Digitized by Google

Knorpel, dahingegen fällt ein anderer regelmässiger Befund in sämmtlichen Schnitten auf, nämlich schollige vielfach deutlich concentrisch geschichtete zum Theil verkalkte Gebilde im Inneren der kleineren und grösseren Cysten. Einzelne dieser verkalkten Körper täuschen durch die Umhüllung mit einem halbmondförmig gestalteten, mit Epithel bekleideten Spalt, einen glomerulusähnlichen Körper vor.

Bei genauer Prüfung jedoch stellt sich heraus, dass weder von einem wirklichen Glomerulus noch einem sogenannten Pseudoglomerulus im Sinne v. Recklinghausen's hier die Rede sein kann, dass es sich vielmehr um einfache Drüsenkanäle handelt, deren Wandung durch das umgebende Stroma resp. durch die sich nebeneinander vorbeidrängenden Epithelschläuche vorgebuchtet ist, so dass bei geeigneter Schnittführung der Zapfen einer derartigen Vorwölbung im Innern des Hohlraums vorzufinden ist, oder kappenförmig von demselben bedeckt wird.

Epikrise: Genau wie in dem grossen Mischtumor finden wir in dieser Nierenmissbildung fibrös-hyaline, fleckweise mit Blutpigment durchsetzte Partien, welche durchaus den Bildern ähnlich sind, die wir in den Eierstöcken als Corpora fibrosa anzutreffen gewöhnt sind. Das Stroma besteht, wie bei allen fötalen Nieren aus einer bindegewebigen mit glatter Musculatnr durchsetzten Grundsubstanz, welche neben zerstreut liegenden elastischen Fasern epitheliale Hohlräume aufweist, deren Epithel alle Uebergangsformen vom einfachen kubisch platten zum hohen cylinderförmigen zeigt. Die Drüsen und Cysten sind regellos gelegen, sie gleichen, was Form, Gestalt und Aufbau anlangt, derartig denjenigen der grossen Geschwulst, dass darüber kein Zweifel sein kann, dass beide das Kanalsystem ein und derselben Art, nämlich der fötalen rudimentären Niere darbieten. Da hier von einem ausgebildeten Nierenabschnitt nichts vorhanden ist, vielmehr das ganze dem Nierenbecken lappenförmig aufsitzende Organ die in einer gewissen Phase der Entwicklung stehen gebliebene embryonale Niere sein muss, so ist wegen der Uebereinstimmung der epithelialen Bildungen der Schluss zu ziehen, dass zur Erklärung der cystischen und drüsigen Gebilde der als Fall I beschriebenen Geschwulst die fötale Niere herbeizuziehen ist, wofür auch die Beziehung zum Nierenbecken und Ureter spricht. Hier würde doch Niemand zur Erklärung des rudimentären Organs die Theorie der Keimversprengung benutzen! Da sich auch in dieser Nierenmissbildung keine Glomeruli vorfinden, so ist demnach die Entwicklungsstörung in eine Zeit znrückzuverlegen, in welcher normaler Weise noch keine Malpighischen Körperchen vorkommen, das ist im 1. und 2. Monat der Entwicklung. Ob in der Verschiedenheit der Epithelien in derartigen Missbildungen ein diesbezüglicher Hinweis zu suchen ist, was secretorisches, was abführendes Canalsystem, mit andern

Digitized by Google

Worten, welche Drüsen unter normalen Verhältnissen zum Aufbau der Glomeruli und der gewundenen Harnkanälchen beigetragen hätten, und welche als Uretersprossung, als Sammelröhren zu bezeichnen wären, ist nicht zu entscheiden. Es liegt allerdings nahe, die cystischen Gebilde als Uretersprossen aufzufassen, deren Kanäle secundär durch das umgebende Stroma abgeschnürt wurden und infolge der langsamen Anhäufung mit Flüssigkeitsmassen allmählich zu grossen Cysten sich umbildeten. Der Befund von zahlreichen mehr oder weniger verkalkten Schichtungskörperchen, Corpora amylacea, dürfte nicht auffallen, da wir verhältnissmässig häufig in Cystennieren derartige Gebilde anzutreffen pflegen.

Im Anschluss hieran möchte ich noch einen andern Fall von Nierenmissbildung beschreiben, der dadurch ausgezeichnet ist, dass er in dem Stroma eine schön geformte grosse Hornkugel, also ektodermales Gewebe aufwies. Es handelt sich um ein einjähriges Kind männlichen Geschlechts, welches am 30. Oct. 1890 im hiesigen Pathologischen Institut zur Section kam. Todesursache: Bronchopneumonie.

Die uns interessirenden Angaben im Protokoll lauten: Linke Nebenniere ohne Besonderheiten. linke Niere zeigt auf dem Durchschnitt eine deutliche Trennung von Mark und Rinde, letztere ist leicht verbreitert. Niere linkerseits $6^1/_2$: 3: $2^1/_2$, ziemlich gross. R. Niere liegt ganz hinten, direct in der Ausbuchtung zwischen Wirbelsäule und Rippenansatz 4 cm lang 1 cm breit. Ureter ist oberhalb der Kreuzung mit Art. iliaca dextra ampullenartig erweitert. R. Nebenniere von entsprechender Grösse. In der Blase klarer Urin. R. Ureter zeigt an der Einmündungsstelle in die Blase ebenfalls eine Erweiterung. Eine Communication mit der Blase ist nicht vorhanden. Dagegen finden sich an Stelle der Einmündung zwei grössere in die Blase stark vorspringende Cysten, die weitere kleine Ausbuchtungen erkennen lassen. Blase und Rectum ohne Besonderheiten. Es handelt sich demnach um eine Missbildung in der Anlage des rechten Ureters sowie der rechten Niere (Hypoplasie).

Mikroskopisch zeigt die rechte Niere ein bindegewebiges von glatter Musculatur und elastischen Fasern durchsetztes Stroma, in dem genau wie in den vorher beschriebenen Fällen Drüsen und Cysten zu finden sind mit Uebergangsformen vom cubisch platten zum hohen cylinderförmigen Epithel, einfach und mehrschichtig. Diese Epithelschläuche liegen zerstreut in dem Stroma; fleckweise trifft man jedoch Haufen von ausgebildeten Harnkanälchen, gewundenen Schleifen sowie Glomerulis. Einzelne der Querschnitte kleinerer, mit Epithel ausgefüllter Hohlräume, fallen durch die Grösse der Zellen, den reichlichen Protoplasmainhalt, sowie die matte Färbbarkeit der central gelegenen rundlichen Kerne auf. Bei schwacher Vergrösserung wird man unwillkürlich an Bilder erinnert, welche man beim embryonalen Knorpel zu finden pflegt. Bei stärkerer Vergrösserung zeigt sich, dass diese Zellen ziemlich grosse abgeplattete Elemente sind mit grossem rundlichen Kern, ohne deutliche Kapselbildung, die mehr an

Digitized by Google

Plattenepithel als an Knorpelzellen erinnern. Am auffallendsten ist jedoch der Befund eines grossen cystischen runden Gebildes, welches nur in einer kleinen Anzahl von Schnitten angetroffen wird. Es ist dies ein Hohlraum, der bei schwacher Vergrösserung einen stark tingirten schmalen Saum aufweist, an den sich nach Innen concentrisch verlaufende gut färbbare streifige Massen anschliessen, zwischen deren Lücken hellere gekörnte Partien gelegen sind, die auch das Centrum dieses eigenartigen Hohlraums ausfüllen. Der Epithelsaum besteht aus einem zweischichtigen Epithelbelag, und zwar haben die äusseren Zellen eine cubische Form, während die inneren grössere, mehr abgeplattete Gestalt besitzen. Nach Innen davon kommt eine ziemlich breite Schicht parallel zu einander verlaufender sich stellenweise durchflechtender concentrisch angeordneter Streifen, welche sich in den peripheren Partien intensiv blau mit Hämatoxylin färben, während die central gelegenen Streifen ungefärbt als glänzende Fäden erscheinen. Diese streifige Massen sind, wie die starke Vergrösserung zeigt aus platten Zellen zusammengesetzt, deren stärker glänzende Säume die Streifung, die schon bei schwacher Vergrösserung hervortritt, bedingen. Zuweilen lösen sich diese Säume in feine Intercellularbrücken auf, genau wie bei den Riffzellen der Epidermis. Mit Eosin und Pikrin lassen sich diese Partien roth resp. gelb färben, ebenso wie das Centrum, wo die Masse mehr homogen, fast hell ist und nur undeutlich einzelne erhaltene flache Zellen mit Kernen erkennen lässt.

Dieses cystenartige Gebilde lässt sich wegen der platten durch Intercellnlarbrücken verbundenen Zellen und der scholligen Inhaltsmassen kaum anders denn als Ektoderm deuten. Solche heterologe Hornbildungen hat man in den Urogenitalorganen recht häufig angetroffen wie dies Muus erwähnt — als Verhornung der Oberflächen-Epithelien z. B. in der Vagina, dem Collum und Corpus uterie, der Urethra, Vesica, Ureter, Pelvis und Calices, ja selbst wie Marchand demonstrirt hat, von der Blase aus durch beide Ureteren hindurch bis in die Pelves und Calices (Zeller, Zeitschr. f. Geburtshülfe und Gynäkologie Bd. XI. Posner, Virch. Arch. Bd. CXVIII. Orth, Lehrbuch der pathol. Anatomie. Liebenow, Inang-Dissert. Marburg 1891). In der Niere selbst sind derartige Gebilde äusserst selten angetroffen. Muus erwähnt als ersten in der Litteratur bekannten Fall einen derartigen Befund in seinem zweiten Tumor, welcher von einem 18 Monate alten Knaben stammt, und glaubt auf Grund vielfacher Uebergangsformen zwischen Tumorzellen, die theils in den Drüsencanälen, theils um dieselben herum gelegen sind, und den die Hornkugel zusammensetzenden Epithelien, dieselben als metaplastisch, aus den Tumorzellen entstanden, deuten zu dürfen, wenngleich er auch die Möglichkeit nicht ausschliesst, dass bei dem zeitweiligen Zusammenhang des Wolff'schen Körpers mit dem Ektoderm — woraus Hensen, Flemming und Graf Spee den Schluss ziehen zu dürfen

Digitized by Google

glaubten, dass die Niere ektodermalen Ursprungs sei — Bestandtheile des äusseren Keimblattes zwischen den Bildungszellen der Niere zurückgeblieben sein könnten, hier also eine Keimversprengung vorläge. Wilms hat denselben Tumor später noch einer eingehenden Untersuchung bezüglich dieses auffälligen Befundes unterzogen, und glaubt gerade hierin eine Bestätigung seiner Hypothese zu finden. Er schreibt[1]): „Das Vorkommen von ektodermalen Producten in den Nierentumoren neben der sonst nur vorhandenen mesodermalen ist nach jeder Richtung hin geeignet die im ersten Heft vertretene Auffassung von der Entstehung, Wachsthum und Herkunft der Neubildungen noch mehr zu bekräftigen. Insofern ist also diese interessante Beobachtung von Muus trotz des mit dem bis jetzt bekannten Bau der Nierenmischtumoren contrastirenden Befundes doch ein wichtiger Beleg für die richtige Deutung dieser Neubildungen als durch Keimversprengung entstandene Geschwülste. In diesem einzigen Fall muss man den Tumor allerdings als ektomesodermal bezeichnen. Weiter ist die Beobachtung noch ein Beweis dafür, dass eine derartige Keimversprengung nicht ein regelmässig gleichartig sich abspielender Vorgang ist, sondern in allen möglichen Variationen vor sich gehen kann, indem einmal mehr, ein andermal weniger Zellen aus ihrem Verbande losgelöst werden. Jedenfalls hat das in diesem seltenen Präparat wuchernde Keimgewebe die Differenzirungsfähigkeit des äusseren und mittleren Keimblatts. Unter dieser Voraussetzung ist der Befund von Muus, dass sich aus den Tumorzellen die Nierenepithelien sowohl, wie die Epidermiszellen entwickeln, verständlich, denn beide bilden sich in der That aus dem ektomesodermalen embryonalen Keimgewebe aber nicht nach Art einer Zellmetaplasie, sondern genau wie bei der normalen fötalen Differenzirung."

Bedenken wir nun aber, dass zur Erklärung der Nierenmischgeschwülste mit quergestreifter Musculatur (wie Fall II von Muus) nach Wilms auf eine Zeit zurückgegangen werden muss, in welcher die Urniere noch nicht angelegt ist, wo Ursegment, Nephrotom und Mesenchym sich eben erst aus dem Mesoderm differenzirt haben, so ist es nicht erklärlich, dass zu dieser frühen Fötalperiode bereits ektodermale Bestandtheile abgelöst und versprengt worden sind, da wir wissen, dass die secundäre Vereinigung des Wolff'schen Ganges mit dem Ektoblast in eine viel spätere Periode fällt; andernfalls müssten wir annehmen, dass ganz regellos zu den verschiedensten Zeiten Keimversprengungen in das Urnieren- resp. Nierenblastem

1) l. c. Heft II „die Mischgeschwülste" S. 95.

Digitized by Google

stattfinden könnten, die mit dem übrigen Zellgewebe wirr durch einander vermischt würden. Mir scheint gerade dieser Befund ektodermaler Bestandtheile eher gegen als für die Ansicht von Wilms zu sprechen wegen der zeitlichen Verschiedenheit. Die Annahme, dass bei dem Zusammenhange des Wolff'schen Ganges mit dem Ektoblast Ektodermtheile mit in die Tiefe gezogen werden können, vermag Niemand zu bestreiten, wissen wir doch, dass des Oefteren derartige Bestandtheile (Hornkugeln) im Gebiet der Urniere in sonst normalen Parametrien gefunden worden sind.[1])

Libenow kommt auf Grund seiner unter Marchand's Leitung angestellten Untersuchungen „über ausgedehnte Epidermisbekleidung der Schleimhaut der Harnwege mit Bildung eines metastatischen Cholesteatoms am Zwerchfell (Inaug.-Dissertation. Marburg 1891) zu einem andern Schluss. Er meint, dass das Vorkommen der metaplastischen Entstehung von Epidermis an Stelle des normalen Schleimhautepithels der Harnwege, so sehr dieselbe auch unserer heutigen Anschauung von der genetisch begründeten Verschiedenheit der Epithelformen zu widersprechen scheine, nach einer Anzahl sorgfältiger Untersuchungen (Rokitansky, Orth, Klebs, Posner) nicht bezweifelt werden könne. Bei der nahen Beziehung des Wolff'schen Ganges mit dem Hornblatt, wenigstens in seinem hinteren Abschnitt, wäre es nicht undenkbar, dass das Epithel desselben einem gemischten Ursprung seine Entstehung verdanke, und dass gerade das Epithel der Harnorgane in der That von dem äussern Keimblatt herstamme. Vielleicht dürfte gerade das Vorkommen metaplastischer Epidermisbildung an Stelle des normalen Epithels der Harnwege als ein weiterer Beweis für die supponirte Abstammung dieses Epithels gelten. Bekanntlich haben wir normaler Weise in dem Nierenbecken und Ureter ein geschichtetes sogenanntes „Uebergangsepithel"; die tiefste Lage besteht aus kleinen rundlichen Zellen, auf dieser ruht eine Schicht mehr aufgerichteter cylindrischer oder kolbenförmiger Zellen, die noch von platten Zellen bedeckt sind. Aehnlich ist das Epithel der Harnblase, doch ist dasselbe von grösserer Dicke besonders in der mittleren Schicht der cylindrischen Zellen, auch zeigt es in den oberen Lagen plattere Zellen.

In den oben erwähnten Fällen handelt es sich allerdings um entzündliche Reize — meistens Concrementbildung — welche aus dem

1) H. Meyer. Arch. f. mikrosk. Anatomie. Bd. XXXVI. — Rob. Meyer, Ueber epitheliale Gebilde im Myometrium des fötalen und kindlichen Uterus einschliesslich des Gartner'schen Ganges. — Switalski, Monatsschr. f. Geburtshülfe u. Gynäkologie. 1899. Heft 5.

Digitized by Google

Ureterepithel geschichtetes resp. verhorntes Plattenepithel entstehen liess. Sollten wir uns nun nicht vorstellen können, dass in dem aus ektomesodermalen Bestandtheilen zusammengesetzten Blastem, aus dem sich der Wolff'sche Gang und mit demselben der Ureter und dessen Sprossen bilden, durch Entwicklungsstörungen einzelne Zellen unbenutzt liegen bleiben und später zu epidermoidalen Bildungen auswachsen können? Mit anderen Worten, ist es unbedingt nöthig, stets zur frühzeitigen Keimversprengung — zu Zeiten, wo soeben erst eine Differenzirung des Mesoderms in Myotom und Nephrotom eingetreten ist — seine Zuflucht zu nehmen bei Zellformen, die an dem Aufbau, an der Zusammensetzung des Blastems der einzelnen Gebilde innigen Antheil haben?

Genau wie ich für die Entstehung der grossen Nierenmischgeschwulst (Fall I) eine Entwicklungsstörung in der Nierenanlage, keine weiter zurückliegende frühzeitige Keimversprengung annehme, gilt dies auch für den Fall III zur Erklärung von ektodermalen Bestandtheilen.

Ob bei Befunden von quergestreifter Musculatur und Knorpel die Erklärung der Entstehung derselben durch Zellmetaplasie nach der Ansicht von Muus und Busse, oder die Hypothese einer frühzeitigen Keimversprengung aus dem Ursegment nach Wilms das Richtige treffen, wage ich nicht zu entscheiden. Jedenfalls kann ich auf Grund des Befundes in meiner Nierenmischgeschwulst behaupten, dass zur Erklärung der in derselben enthaltenen verschiedenen Bestandtheile das Nierenkeimgewebe vollauf genügt, wir also nicht nöthig haben, in der Entwicklungsgeschichte so weit wie Wilms zurückzugreifen. Gestützt wird diese Ansicht durch den Befund bei hypoplastischen Nieren (Fall II und III).

Meiner Meinung nach besteht eben zwischen den ganz einfachen, selten zu grösseren Geschwülsten auswachsenden, subcapsulären Fibromen und Fibrolipomen der Niere und den meist bösartigen complicirten Mischgeschwülsten eine continuirliche Formreihe. Der verschiedene Charakter der einzelnen Geschwülste ist aus dem wechselnden zeitlichen Eintrittt der Entwicklungsstörung zu erklären. Je einfacher die Geschwulst gebaut ist, um so eher werden wir an eine Störung in der allerletzten Entwicklung der Niere selbst, je complicirter, um so eher an eine Hemmung in der Keimanlage der Niere denken, die complicirtesten jedoch im Sinne von Wilms auf eine Versprengung mesodermaler Zellen bei Differenzirung in Myo- und Nephrotom zurückführen müssen.

Digitized by Google

Nach Allem kann ich mich dahin zusammenfassen:

1. Es ist nicht nöthig, für alle Nierenmischgeschwülste nach der Hypothese von Wilms eine Keimversprengung aus frühester Fötalperiode anzunehmen, da in der Nierenanlage selbst ein Gewebe vorhanden ist, aus welchem sich, wie in unserm Fall I, alle Bestandtheile, welche die Mischgeschwulst zusammensetzen, erklären resp. ableiten lassen. Das Vorkommen ektodermaler Bestandtheile in diesen complicirt zusammengesetzten Nierentumoren spricht eher gegen als für die Theorie von Wilms, da die Beziehungen zwischen dem Wolff'schen Gange und Ektoderm erst hervortreten zu einer Zeit, wo die Differenzirung des Mesoderms in Myo- und Nephrotom bereits durchgeführt ist. Jedenfalls lassen sich die ektodermalen Bestandtheile durch Störungen in dem späteren Stadium der Entwicklung als Producte der Nierenkeimanlage selbst erklären.

2. Der als Fall I beschriebene Mischtumor der Niere nimmt dadurch eine Sonderstellung ein, dass er weder pathologisch histologisch, noch klinisch, trotz seiner enormen Grösse, irgend welche Zeichen der malignen Degeneration aufzuweisen hat.

Digitized by Google

XXVIII.

Aus der chirurgischen Abtheilung des herzoglichen Krankenhauses in Braunschweig (Oberarzt Prof. Dr. Sprengel).

Ueber das Verhalten der Gelenkkapsel und der abgesprengten Epitrochlea bei der Luxation im Ellenbogengelenk nach aussen mit Interposition.

Von

Dr. J. Eversmann,

Assistenzarzt.

(Mit 5 Abbildungen.)

Die Luxation des Vorderarms nach aussen mit Absprengung und Interposition des Epicondylus internus gehört zweifellos zu den selteneren Vorkommnissen in dem Capitel der Fracturen und Luxationen und kann umsoweniger als Gemeingut in dem Wissen der ärztlichen Welt gelten, als sie selbst in den neuesten Lehrbüchern einer auffallend wenig eingehenden Behandlung gewürdigt wird und in den Veröffentlichungen der Fachzeitschriften nur selten erscheint, ja gewissermassen die Specialität einiger weniger Autoren geblieben ist.

Wenn diese Thatsache an sich schon eine hinreichende Veranlassung sein dürfte zu einem quasi vernachlässigten Capitel der Chirurgie gehörige Beobachtungen wieder einmal zur Veröffentlichung zu bringen, so ist die Berechtigung dazu eine um so grössere, wenn die betreffenden Beobachtungen mehrere ganz besonders interessante Einzelheiten darbieten.

Es handelt sich um die Krankengeschichten zweier Knaben, die uns der Zufall beide innerhalb weniger Wochen im December vergangenen Jahres zur Behandlung ins herzogl. Krankenhaus führte.

I. Fall. 13jähriger Schüler W. K. aus Wolfenbüttel, aufgenommen am 25. November 1900.

Pat. ist am 17. November beim Turnen bei gestrecktem Vorderarm auf die linke Hand gefallen. Der wegen der danach im Ellenbogengelenk auftretenden Schmerzen und Bewegungseinschränkung hinzugezogene Arzt constatirte eine Luxation nach aussen, vermochte dieselbe aber erst nach längeren erfolglosen Versuchen in Narkose zu reponiren. Schon am nächsten Tage bemerkte Pat., dass er am ganzen 5. und an

Digitized by Google

der benachbarten Hälfte des 4. Fingers kein Gefühl hatte und den 5. Finger nicht beugen konnte. Seitdem keine Aenderung; am Ellenbogen im Verband keine Schmerzen.

Befund bei der Aufnahme am 25. November 1900: Das linke Ellenbogengelenk im Ganzen mässig geschwollen, zeigte zumal an der Innenseite blau grünliche Hautverfärbungen. Während man den Epicondylus externus und das Olecranon normal abtasten, ihre Lage zu einander controlliren, ebenso eine Abnormität an dem Radius ziemlich sicher ausschliessen kann, ist es nicht möglich, den Epicondylus internus als solchen abzutasten oder an ungewöhnlicher Stelle ein ihm entsprechendes Knochenstück nachzuweisen. Man hat vielmehr das Gefühl, dass an der normalen Stelle des Epicondylus int. sich eine Lücke befindet und das Gelenk selbst an der Innenseite auffallend klafft. Während die Beugung etwa bis zu einem Winkel von 90° möglich ist, ist eine Streckung über einen Winkel von 110—120° hinaus nicht ausführbar. Supination und Pronation sind im Wesentlichen unbehindert. Die Beweglichkeit des 1.—4. Fingers ist ungestört; der 5. Finger kann über die mittlere Stellung hinaus nicht gebeugt werden. Eine objectiv genau abgrenzbare anästhetische Zone an dem 4. und 5. Finger entsprechend den Klagen des Pat. über Gefühllosigkeit in denselben lässt sich nicht bestimmen.

In Narkose sind Streckung und Beugung etwas ausgiebiger möglich. Der als abgesprengt angenommene Epicondylus int. ist auch jetzt nirgends nachzuweisen.

Fig. 1.

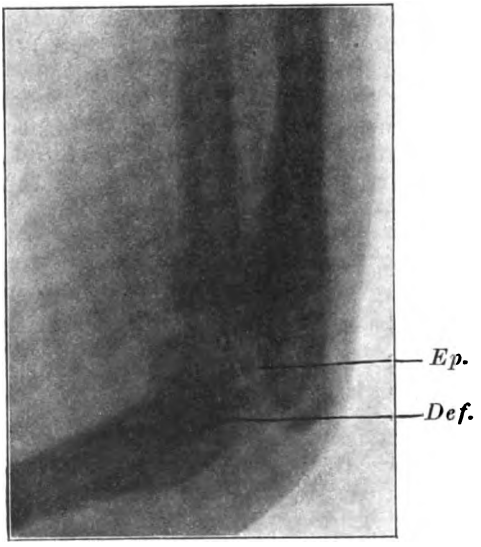

Die Röntgenphotographie lässt innerhalb des Gelenkes und zwar zwischen Cavitas sigmoidea und der Trochlea einen deutlichen abnormen Schatten von der Grösse einer Bohne (siehe Fig. 1 *Ep.*) erkennen und andererseits einen flachen seitlichen Defekt an dem Epicondylus internus, d. h. derselbe fehlt seinem Haupttheile nach. (Fig. 1 *Def.*)

Diagnose: Absprengung des Epicondylus internus (nach Luxation des Vorderarms nach aussen) und Verlagerung desselben in das Gelenk.

26. November Operation in Narkose und Blutleere (Prof. Sprengel). Schnitt am inneren Rande des M. triceps, einige cm oberhalb des Gelenkes beginnend und dem Verlauf des N. ulnaris entlang gehend unterhalb des Gelenkes endigend. Den sofort in der Wunde zu Tage liegenden

Digitized by Google

Nerv freipräparirend findet man, dass er zwischen Condylus int. und Olecranon an einer Stelle, wenn auch nicht ganz eingeklemmt, so doch von unten her gefasst und an seiner unteren hinteren Fläche festgehalten wird. Der Nerv sieht hier im Verlauf von 1—1½ cm etwas schmaler, wie gepresst, nicht eigentlich lädirt, aber doch leicht injicirt aus; es gelingt leicht, ihn herauszuholen. Man sieht sodann nach stumpfer Zurückneigung der Weichtheile, dass der Epicondylus internus fehlt, und erkennt deutlich seine Abrisstelle etwas oberhalb des Condylus internus und findet den Epicondylus selbst in dem — durch stärkere, seitlich radialwärts vorgenommene Beugung des Vorderarms — weiter klaffend gemachten Gelenk liegend und zwar so, dass er mit seiner Wundfläche in der Cavitas sigmoidea liegt und ihr Band, resp. Muskelüberzug, der völlig quer oberhalb des Epicondylus abgerissen ist, gegen die Gelenkfläche der Trochlea sieht (cf. Fig. 4); an den übrigen das Gelenk zusammensetzenden Knochentheilen keine Abnormität. Der Epicondylus wird herausgehoben, von seinem Muskel- resp. Bandüberzug abgetrennt und dieser mit seinem oberen Rande, um abermalige Interposition zu verhüten, oberhalb der Abrissstelle des Epicondylus angeheftet. Der obere und untere Wundwinkel wird zusammengefasst, der Zugang aber zu dem Gelenk offen gelassen und in dasselbe ein geknöpfter Tampon eingeführt. Der Arm wird in mittlerer Beuge- und Supinationsstellung eingegypst.

Normaler Verlauf, geringe Temperatursteigerungen, in den ersten Tagen durch Angina erklärt.

Vom 12. Tage an leichte Bewegungsversuche: nachher Fixation auf Supinationsschiene in etwas stärkerer Streckung.

Nach 3 Wochen nur noch Salbenverband auf der gut granulirenden Wunde und Extensionsverband zunächst am Galgen nach oben; nach weiteren 2 Tagen seitliche Schlittenextension.

Am 5. Januar im Verband Streckung bis zu Winkel von 170°, Beugung bis zu Winkel von 65 und 70°.

Nach nun begonnener und während mehreren Wochen durchgeführter Massage und Uebungen im medico-mechanischen Institut des Krankenhauses ist die Bewegungsfähigkeit des Ellenbogengelenkes bis auf etwa 5°, die an der völligen Streckung fehlen, absolut normal. Bewegungsstörung an dem 5. Finger besteht auch nicht mehr, nur noch das subjective Gefühl der Gefühllosigkeit am 5. und 4. Finger.

Nachuntersuchung am 24. Mai 1901. Beugung völlig normal, ebenso Pro- und Supination. Nur die normalerweise mögliche leichte Hyperextension ist activ nicht, passiv ohne Schwierigkeit möglich. Pat. turnt wie früher ohne irgend welche Beschwerden. Bei starkem Druck im 5. Finger leichtes Schmerzgefühl.

II. Fall. 11jähriger Schüler R. St., aufgenommen am 1. December 1900.

Pat. ist am 22. November beim Turnen dadurch, dass er sich beim Abspringen vom Bock mit einem Fusse in dem Ellenbogen eines Turnkameraden verhakte, gestürzt und dabei auf den linken Vorderarm und hauptsächlich auf das Ellenbogengelenk aufgeschlagen. Nachdem der Turnlehrer einige stärkere passive Bewegungen an dem Arme gemacht

Digitized by Google

hatte, empfand Pat. zunächst keine Beschwerden; am Abend stellten sich jedoch Schmerzen im Gelenk ein, weswegen sich der Knabe im benachbarten Krankenhause vorstellte.

Das Ellenbogengelenk war ziemlich stark geschwollen, trotzdem glaubte man — die Untersuchung war bei dem ununterbrochen schreienden und derselben sich widersetzenden Knaben sehr erschwert — die normale Lage des Epicondylus int., ext. und des Olecranon zu einander nachweisen zu können, und da ferner keine wesentliche Bewegungseinschränkung bestand, wurde nur eine starke Contusion ohne Effekt am Gelenk angenommen.

Am 2. December stellte sich Pat. wieder vor, klagte immer noch über Schmerzen im Gelenk bei Bewegungen, die er deshalb soviel wie möglich vermied.

Befund: Gelenk immer noch leicht geschwollen. Blaugrünliche alte Sugillationen in der Gegend des Epicondylus internus; derselbe zumal im Vergleich zum anderen Arm nicht als Prominenz nachweisbar; statt dessen daselbst mehr das Gefühl einer Delle. Das offenbar fehlende Knochenstück an einer abnormen Stelle nicht auffindbar. Eine Lageabnormität der anderen das Gelenk bildenden Knochentheile bestand nicht. Während die Beugung nicht sehr hochgradig behindert war, liess sich die Streckung nicht über einen Winkel von 120° ausführen. Pronation und Supination des Vorderarms im Wesentlichen frei. Keine Mobilitäts- und Sensibilitätsstörungen an der Hand.

In Narkose kann der Arm völlig gerade gestreckt werden, dabei steht die Spitze des Olecranon genau in derselben Ebene mit dem Epicondylus externus, während die vorstehende Spitze des abgesprengten Epicondylus internus um stark 1 cm handwärts verschoben ist (siehe Fig. 2a *Ep.*). Aus der geraden Stellung kann man den Arm in völlig normaler Ausdehnung flectiren, wobei die Cavitas sigmoidea sich augenscheinlich glatt auf der Trochlea bewegt; der auf den abgesprengten Epicondylus int. aufgelegte Finger fühlt deutlich kleine Mitbewegungen desselben. Passive Supination und Pronation in Beuge- und Streckstellung frei. Giebt man nun dem Vorderarm eine passive Bewegung radialwärts in supinirter Stellung um eine von vorn nach hinten durch das Ellenbogengelenk gelegte Axe, so gleitet unter einem deutlich fühl- und sichtbaren Ruck der abgesprengte Epicondylus int. in das Gelenk, welches nun auf der ulnaren Seite weit klafft (siehe Fig. 2b). Bei starker Beugung tritt das Knochenstück wieder mehr aus dem Gelenk vor, während gleichzeitig das Klaffen des Gelenkes aufhört und die Gelenkflächen wieder in normaler Weise zu einander liegen, resp. sich berühren; man hat dabei den Eindruck, als wenn das abgesprengte Stück in die Delle an der Basis des Epicondylus int. hineingeführt und von oben seitwärts her wieder auf dieselbe reponirt werde.

Die Diagnose lautete, unterstützt durch die im vorstehenden Befund bereits erklärten Röntgenaufnahmen, wiederum auf Absprengung des Epicondylus int. und Interposition in das Gelenk.

Am 3. December Operation in Narkose und Blutleere (Prof. Sprengel). Schnitt an der inneren Seite des Gelenkes am ulnaren Rand des M. triceps. Gewebe stark sugillirt. Man findet den N. ulnaris frei,

Digitized by Google

nicht eingeklemmt an normaler Stelle liegend. Der Knochen zeigt an der Stelle des Epicondylus internus rauhe Bruchfläche; der Epicondylus selber mit den ansitzenden Muskeln, die aber nur z. Th. und zwar radialwärts quer abgerissen sind, während die weiter medianwärts gelegenen Partien am Condylus noch festhaften, handwärts verschoben, Gelenk an der Innenseite weit klaffend. Innerer und oberer Rand der Trochlea leicht sichtbar zu machen. Bei Beugung und Streckung bleibt der abgerissene Epicondylus an seiner Stelle. Hebelt man den Arm seitwärts radialwärts

Fig. 2a.

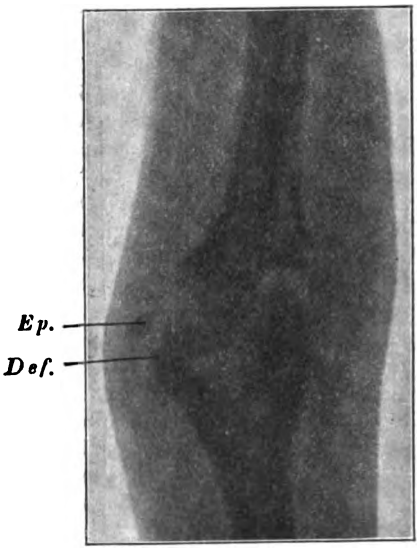

Fig. 2b.

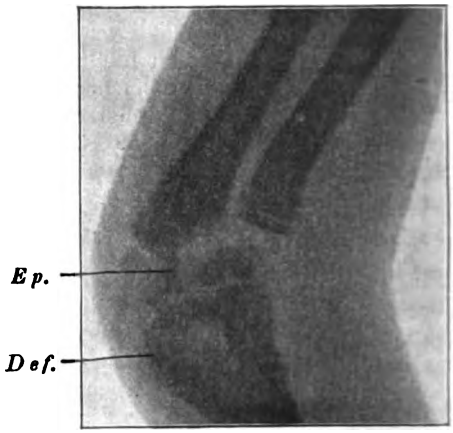

ab, so gleitet der abgerissene Epicondylus in das Gelenk hinein, doch nicht so, dass er völlig in das Gelenk eingeschlagen und mit seiner Wundfläche in die Höhlung der Cavitas sigmoidea eingelagert ist, sondern vielmehr so, dass sich eine Art Muskel- und Kapselfalte mit daran sitzendem Epicondylus gebildet hat, welche mit ihrer Spitze in das klaffende Gelenk hineingleitet und den Epicondylus nach sich zieht (Fig. 3). — Der Epicondylus wird sodann von dem ihn bedeckenden Muskelüberzug abgetrennt, der ziemlich zerfetzte oder vielmehr zerissene Rand etwas abgetragen. In das Gelenk, aus dem sich bei seiner Freilegung ziemlich viel blutig seröse Flüssigkeit ergoss, ein kleines Gummidrain und an ihm vorbei ein Knopftampon eingeführt und auch die übrige Wunde tamponirt; der Arm wird in mittlerer Beuge- und Supinationsstellung eingegypst.

Ausser unbedeutenden abendlichen Temperatursteigerungen am 5.—7. Tag p. op. normaler Verlauf.

Nach 3 Wochen, nachdem schon vorher beim Verbandwechsel jedes Mal leichte Bewegungsversuche gemacht worden waren, Extensionsverband

Digitized by Google

erst am Galgen nach oben, bald in seitlicher horizontaler Richtung, nach weiteren 10 Tagen Streckung bis zum Winkel von 160°, Beugung bis zu 1 R möglich, Beginn mit medico-mechanischen Uebungen. Ende Februar völlig normale Bewegungsfähigkeit des Gelenkes.

Nachuntersuchung am 24. Mai 1901. Pro- und Supination völlig normal, ebenso die Streckung; an der völligen Beugung einige wenige Grade fehlend. Pat. hat keine subjectiven Beschwerden, turnt wie früher.

Diese beiden Krankengeschichten illustriren z. Th. gemeinsame, für den Symptomencomplex der in Frage stehenden Luxation wichtige Einzelheiten, ganz besonders sind sie aber deshalb von Werth, weil sie die beiden Haupttypen der in Rede stehenden Luxationsform vorstellen.

Zunächst unterscheiden sich die beiden Fälle durch die verschiedene Art und Weise ihres Zustandekommens. Die erste Luxation entstand genau in der typischen, zuerst von Hueter beschriebenen Weise durch Fall auf die Hand bei hyperextendirtem Arm, die zweite der Angabe des Patienten nach durch Fall auf den Vorderarm und den Ellenbogen selbst. Man wird demnach für diesen zweiten Fall den Entstehungsmodus nicht mit Sicherheit construiren können. Es wäre möglich, dass der Epicondylus direkt abgeschlagen wäre. Dabei kann der Gelenkschluss intact geblieben sein, oder aber es hat vorübergehend eine Luxation nach aussen bestanden, die sich selbst reponirt hat. Kocher (Beiträge zur Kenntniss einiger praktisch wichtiger Frakturformen) hat bereits auf diese Möglichkeit hingewiesen und ist der Ansicht, dass der Abriss der Epitrochlea — wir ziehen diesen neuerdings gebräuchlieheren Namen als den bezeichnenderen statt Epicondylus int. vor — gewissermassen als die Einleitung für eine eventuell aber nicht nothwendig folgende seitliche Luxation betrachtet werden kann.

Im Ganzen möchten wir uns aber auch für unseren 2 Fall für die Annahme aussprechen, dass bei dem Sturz auf den Arm (vielleicht auch auf die Hand) eine Hyperextension vielleicht mit seitlicher Einknickung im Ellenbogengelenk mit Abriss der Epitrochlea stattgefunden habe. Die bei der Arthrotomie gemachte Beobachtung, dass bei seitlichen und radialwärts gerichteten Hebelbewegungen das Gelenk mit Leichtigkeit an der ulnaren Seite zum Klaffen gebracht und die Epitrochlea zum Eintritt in den Gelenkspalt gebracht werden konnte, ist für diese Annahme bestimmend; sie dürfte wichtiger sein, als die immerhin unsicheren Angaben des Verletzten.

Gemeinsam ist beiden von uns behandelten Fällen, dass die

Digitized by Google

Luxation als solche auswärts reponirt worden war resp. sich selbst reponirt hatte, die Absprengung der Epitrochlea aber nicht nachgewiesen bez. übersehen wurde. Dieses Uebersehen der wichtigen Complication unserer Luxation ist scheinbar keine Seltenheit, wenigstens findet man es in den aus der Litteratur zu Gebote stehenden Fällen häufig verzeichnet.

Demgegenüber mag hier nochmals betont werden, dass eine ausgesprochene Luxation nach aussen, wie zuerst von Hueter und später von Nicoladoni und Sprengel im Anschluss an ihre experimentellen Versuche an Leichen und ihren Befunden in vivo, auf welche hier nur hingewiesen sein soll, festgelegt worden ist, ohne eine Absprengung der Epitrochlea anatomisch garnicht denkbar ist und bis jetzt meines Wissens auch in der Litteratur nicht bekannt geworden ist. Man wird also gut thun, bei solchen Luxationen stets an die Möglichkeit oder besser an die an Sicherheit grenzende Wahrscheinlichkeit dieser Complication zu denken.

In den Fällen, wo die abgesprengte Epitrochlea nur etwas von ihrem ursprünglichen Ansatzpunkt nach unten oder seitwärts verlagert ist, wird man sie häufig ohne Weiteres daselbst nachweisen können, wenn das auch bei dem meist sehr erheblichen Bluterguss sehr erschwert sein kann. Der Bluterguss verhindert nicht nur die Palpation der an abnormer Stelle gelegenen Epitrochlea, sondern lässt auch die in vielen Fällen so sehr charakteristische Abflachung der inneren Gelenkgegend völlig verschwinden. Immerhin wird es in diesen Fällen meist gelingen, der Epitrochlea palpatorisch habhaft zu werden.

Die grösste Schwierigkeit der Diagnosenstellung besteht aber zweifellos in den Fällen, wo die Epitrochlea als solche überhaupt nicht nachweisbar ist, weil sie mehr oder weniger völlig in das Innere des Gelenkes verlagert ist. Man wird dann aus dem Erhaltensein der einen, dem Fehlen anderer Gelenkfunktionen u. s. w. seine Schlüsse zu ziehen haben, worauf ich aber nicht eingehen will. Zusammenfassend möge hier nur der Satz wiederholt sein: „Wird nach voraufgegangener äusserer Luxation das Gelenk ankylotisch, während die Bewegungen des Humero-radial Gelenkes freibleiben, und lässt sich gleichzeitig das Fehlen des Epicondylus internus an normaler Stelle nachweisen, so ist die Diagnose der Interposition gesichert". (Sprengel: Festschrift zur fünfzigjährigen Jubelfeier der Kinderheilanstalt zu Dresden Sept. 1884.) Heutzutage setzt uns die Röntgen-Photographie in die Lage, der Diagnose eine weitere Stütze zu geben. Auch in unseren Fällen sind recht gut gelungene Aufnahmen gemacht worden. Die beiden Skiagramme, zu denen übrigens ein Analogon in

Digitized by Google

der Runge'schen aus der Eiselberg'schen Klinik stammenden Arbeit zu finden ist, beweisen wohl mit absoluter Klarheit, wo einerseits der Defekt (*Def.*) der abgerissenen Epitrochlea und andererseits diese selbst als abnormes Knochenstück innerhalb des Gelenkes (*Ep.*) zu erkennen ist.

Von Fall II haben wir 2 Momente fixirt — die Bilder wurden aufgenommen, als Patient narkotisirt war — 2a) die Epitrochlea ist nur stark 1 cm handwärts verschoben, liegt aber ausserhalb des Gelenkes; 2b) die Epithrochlea liegt bei radialer Inflexion des Vorderarms nachgezogen von der an ihr haftenden Kapselfalte innerhalb des Gelenkes an der inneren unteren Seite der Trochlea (s. auch die Krankengeschichte).

Auf die interessanten Befunde über Lage und Verhalten der abgesprengten Epithrochlea innerhalb der Gelenkes möchte ich nun noch im Anschluss an unsere beiden Fälle ganz besonders aufmerksam machen und dabei auf die experimentellen Untersuchungen Professor Sprengel's zurückgreifen, deren Resultate in seiner Dissertationsschrift: „Ueber die Luxation des Vorderarms nach aussen mit Interposition des Epicondylus internus" niedergelegt sind.

Prof. Sprengel unterscheidet in dieser Arbeit im Wesentlichen zwei Modalitäten. Wie bekannt, handelt es sich bei dieser Luxationsverletzung nicht nur um eine Absprengung der Epitrochlea, sondern vor allem auch um einen mehr oder weniger ausgedehnten Einriss in der Gelenkkapsel, meist in der Richtung von innen oben über die mediale Leiste der Trochlea laufend, nach unten vorn in der Art, dass, wenn der Vergleich erlaubt ist, die abgerissene Epitrochlea gewissermassen einen kleinen an einem breitbasig an der Ulna ansetzenden langen Stiel anhaftenden und daher sehr beweglichen Tumor darstellt. Der Stiel wird gebildet durch den medialen Kapseltheil mitsammt dem Lig. int. und den Muskelansätzen der Flexoren. Bei den nun im Verlauf des Zustandekommens der Luxation sich folgenden Bewegungen — als die günstigste für die Interposition der Epitrochlea wies Prof. Sprengel leichte Pronation und Dorsalflexion nach, wurden nun die von der Ulna an den Humerus spec. an die Epitrochlea antretenden Bandapparate (Kapsel, Lig. int.) von dem letzteren Punkte entfernt und mussten daher bei der freien Beweglichkeit des letzteren diesen nach sich ziehen. Prof. Sprengel konnte daher während der Ausführung dieser Bewegungen beobachten, wie das abgesprengte Knochenstück sich allmählich aus seiner ursprünglichen Stellung nach unten und ulnarwärts bewegte, sobald durch die gewaltsame Dorsalflexion, eventuell mit Abhebelung des Vorderarms nach

Digitized by Google

der radialen Seite, zwischen Olecranon und dem Rand der Trochlea, der jetzt nach Fortbewegung der bedeckenden Theile frei zu Tage lag, ein freier Zwischenraum entstand. Die Gelenkkapsel glitt nun scharf absetzend, eine nach innen gerundete Falte bildend, in diesen Zwischenraum hinein und zog das an ihr haftende Knochenstück mit sich, so dass das letztere zum grössten Theil in den Raum zwischen Trochlea und Olecranon verschwand und der inneren unteren Fläche der Trochlea anlag.

Ein anderer Befund ergab sich bei den Experimenten namentlich dann, wenn die Pronation stärker gemacht und das Olecranon dadurch gewissermassen auf seine radiale Kante gestellt wurde. Es kam dabei vor, dass das abgesprengte Knochenstück vollständig ins Gelenk hineingetrieben wurde und die Kapseltheile sich in der Weise lagerten, dass eine nicht nach innen, sondern nach aussen gerundete Falte gebildet wurde; es kam dann die Epitrochlea tiefer zwischen Olecranon und Trochlea zu liegen, so dass sie nicht durch die in das Gelenk hineingefaltete Kapsel von dem Olecranon getrennt wurde, sondern direkt mit ihrer untereren Fläche an dasselbe anstiess.

Wir haben versucht, die beiden durch Leichenversuche festgestellten und wie wir sehen werden auch bei unseren Fällen intra vitam gefundenen Modalitäten der Interposition und Kapselfaltung durch nebenstehende, absichtlich stark schematisch gehaltene Skizzen wiederzugeben. Das Gelenk ist an der inneren, ulnaren Seite klaffend dargestellt; man erkennt am Humerus die Abrissstelle der Epitrochlea (*Abr.*). Die eingeschlagene Kapselfalte (*Kf.*) ist als schmales Band mit der daran anhaftenden abgerissenen Epitrochlea (*Ep.*) gezeichnet. In Figur 3 bildet die Kapsel eine nach innen gerundete Falte. Die Epitrochlea ist nicht ganz in das Gelenk hinein geschlagen, sondern nur z. Th. hinein gezogen worden und liegt der unteren Fläche der Trochlea an.

In Figur 4 bildet die Kapsel eine nach aussen gerundete Falte; die Epitrochlea ist vollständig in das Gelenk eingeschlagen und liegt mit ihrer unteren Fläche direkt der Cavitas sigmoidea ulnae an.

Diese beiden damals durch Versuche an Leichen gefundenen Möglichkeiten für die Lagerung der interponirten Epitrochlea finden wir nun genau bei unseren beiden Patienten wieder.

Die zweite Modalität in unserem ersten Falle (Fig. 4), wo es in dem Operationsbefund heisst: „man findet die Epitrochlea in dem durch stärkere seitlich radialwärts vorgenommene Beugung des Vorderarms weiter klaffend gemachten Gelenk liegend und zwar so, dass sie mit ihrer Wundfläche in der Cavitas sigmoidea ulnae liegt

Digitized by Google

und ihr Band resp. Muskelüberzug, der völlig quer oberhalb der Epitrochlea abgerissen ist, gegen die Gelenkfläche der Trochlea sieht, eine nach aussen gerundete Falte bildend". Vielleicht — wir legen hierauf weniger Gewicht — mag der Fall auch die von Sprengel (l. c.)

Fig. 3.

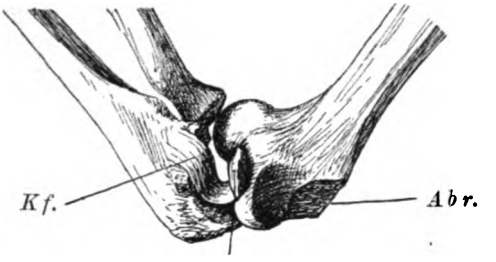

Fig. 4.

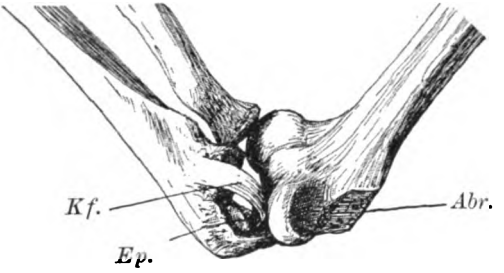

ausgesprochene Vermuthung bestätigen, dass diese Form der Kapselfaltung vorwiegend dann zu Stande kommt, wenn „infolge vielfacher theilweiser gewaltsamer Manipulationen eine gewisse Erschlaffung und Dehnung der das Gelenk umgebenden Theile entstanden war"; denn thatsächlich waren länger dauernde Repositionsversuche in Narkose und auch schon vorher vorgenommen worden.

In unserem zweiten Fall (Fig. 2 und Fig. 3) finden wir dann die von Sprengel zuerst gefundene Möglichkeit der Lagerung der interponirten Epitrochlea, wo es heisst: „Hebelt man den Arm seitwärts radialwärts ab, so gleitet die abgerissene Epitrochlea in das Gelenk hinein, doch nicht so, dass sie völlig in das Gelenk eingeschlagen und mit ihrer Wundfläche in die Höhlung der Cavitas sigmoidea ulnae eingelagert ist, sondern vielmehr so, dass sich eine Art Muskel- und Kapselfalte mit daran sitzender Epitrochlea gebildet hat, welche

Digitized by Google

mit ihrer Spitze in das klaffende Gelenk hineingleitet und die Epitrochlea nach sich zieht.

Sehen wir die in der Litteratur beschriebenen Fälle durch, so werden wir auch da, ebenso wie in unseren Krankengeschichten diese beiden Lagerungsmöglichkeiten der interponirten Epitrochlea finden und zwar die von Sprengel als erste aufgefundenen am häufigsten, was darin seinen Grund haben wird, dass sie einmal wohl an sich die häufigere ist, andererseits aber auch zweifellos diejenige ist, die am sichersten und leichtesten diagnosticirt werden kann, weil thatsächlich dann die Epitrochlea noch mehr oder weniger palpatorisch nachweisbar ist, weil sie eben noch nicht völlig im Gelenk verschwunden ist, oder man sie sich durch geeignete Manöver wieder zugänglich machen kann.

In dieser Beziehung verdient unser zweiter Fall auch noch besonders hervorgehoben zu werden, als es da durch entsprechende passive Bewegungen (s. Krankengeschichte), die gewissermassen den Luxationsmechanismus rückwärts durchgingen, gelang, die vorher nicht auffindbar gewesene Epitrochlea nicht nur nachzuweisen, sondern auch in ihren einzelnen Bewegungen genau zu controlliren.

Auf die verschiedenen, denkbaren Functionsstörungen, die eine solche interponirte Epitrochlea machen kann, will ich, da sie bekannt sein dürften, nicht näher eingehen, nur noch auf den meines Wissens nur noch einmal von Kocher ebenfalls erwähnten Nebenbefund in unserem ersten Fall aufmerksam machen, wo infolge einer theilweisen Einquetschung des Nervus ulnaris geringe Sensibilitäts- und Mobilitätsstörungen an dem 5. und 4. Finger aufgetreten waren, die bald nach der Operation ohne weitere Therapie im Wesentlichen schwanden.

Die von uns eingeschlagene Therapie, das directe Einschneiden auf die abgesprengte Epitrochlea, bietet an sich nichts Neues, doch sei sie einestheils der damit erzielten geradezu idealen Resultate wegen, andererseits aber auch deswegen um so mehr erwähnt, als wir in der einschlägigen Litteratur abgesehen von den verschiedenen von Sprengel veröffentlichten nur noch 2 analoge Fälle mit derselben Indicationsstellung, nämlich einmal in der Bunge-Eiselberg'schen und dann noch in der Gräupner-Wagner'schen Arbeit (Ueber Luxation des Vorderarms nach aussen mit Abbruch des Epicondylus int. humeri von Br. H. Gräupner, Volontärarzt im Knappschaftslazareth in Königshütte Prag 1885), finden konnten, verdienen an dieser Stelle erwähnt zu werden, da sie neben dem einen durch die auch von uns gewählte Behandlungsmethode erzielten guten Resultat verschiedene weniger befriedigende enthält, wo man durch verschiedene

Digitized by Google

Fixationsverbände versucht hatte, die Epitrochlea zum Anhaften an ihrer Abbruchstelle zu bringen, aber immer nur mit unvollkommenem Erfolg; die Epitrochlea blieb in allen solchen Fällen mehr oder weniger beweglich und dadurch bewegungbehindernd.

Falls man die Diagnose in dem Grade präcisiren könnte, um zu sagen, welche von den beiden beschriebenen Formen der Interposition und Kapselfaltung vorliegt — man wird sie vielleicht am besten als vollständige und unvollständige Interposition bezeichnen — wäre es wohl angängig, bei der letzteren die Arthrotomie zu unterlassen, denn sie scheint relativ gut der unblutigen Reposition fähig zu sein. Im Allgemeinen wird man sich aber kaum auf eine derartige Genauigkeit der Diagnose verlassen können, zumal es sich doch um ein selteneres Vorkommniss handelt, und daher gut thun, prinzipiell die primäre Athrotomie und Excision der Epitrochlea und entsprechende Vernähung der reponirten Kapsel vorzunehmen. In unseren Fällen hat die Incision an der inneren Seite des Gelenkes, bei der wir grundsätzlich den Nervus ulnaris frei präpariren und bei Seite ziehen, ausreichenden Einblick gewährt. Es dürfte in frischen Fällen immer und in alten Fällen meistens ausreichend sein. In letzteren Fällen könnte allenfalls das Völker-Trendelenburg'sche Verfahren der temporären Resection des Olecranon concurrirend in Frage kommen. Es verschafft den freiesten Einblick in das Gelenk, stellt aber an sich eine erhebliche Gelenkverletzung dar und wird heute, wo wir mit Unterstützung des Röntgenverfahrens exactere Diagnosen über den Sitz eines abgesprengten Knochenstückes stellen können als früher, auf ganz seltene Ausnahmefälle zu beschränken sein.

Digitized by Google

XXIX.

Aus dem städtischen Bürgerhospital in Cöln. (Dirigirender Arzt: Geh. San.-Rath Prof. Dr. Bardenheuer).

Ueber extrasynoviale Kapselplastik und andere plastische Operationen am Kniegelenk.

Von

Stabsarzt Dr. Auler,

commandirt zum Bürgerhospital Cöln.

Im Folgenden gestatte ich mir, über ein operatives Verfahren zu berichten, das Bardenheuer in der letzten Zeit bei gewissen Kniegelenksleiden angewandt hat, und welches er schon auf der Versammlung deutscher Naturforscher und Aerzte in Aachen besprochen hat.

Die erste Veranlassung gab ihm folgende Beobachtung, welche er bei der Resection des Kniegelenks wegen tuberculöser Affectionen gemacht hatte. Er legt nämlich, zumal wenn es sich um eine fistulöse Kniegelenkstuberculose handelt, bei der Resection grossen Werth darauf, die Operation zunächst möglichst extracapsulär, ohne Eröffnung der Gelenksynovia auszuführen, damit der Inhalt des Gelenks mit den Wundflächen möglichst wenig in Berührung komme, und die Aussichten für eine Prima intensio möglichst günstig sind. Hierbei wurde die Erfahrung gemacht, dass man nach der Durchtrennung des fibrösen Theiles der Gelenkkapsel auf weite Strecken extrasynovial, also zwischen dem fibrösen und synovialen Theile der Gelenkkapsel das Gelenk isoliren kann, ohne die Synovialis zu verletzen. Gerade diese Beobachtung legte es nahe, einzelne Kniegelenksaffectionen extrasynovial operativ in Angriff zu nehmen, deren operative Behandlung wegen der Eröffnung der Synovia bisher gescheut wurde. Die Gefahr der Operation wird durch die Vermeidung der Eröffnung des Gelenks selbst auf ein Minimum reduzirt. Zwar fürchten wir heute die Eröffnung des Kniegelenks nicht, selbst wenn keine Indicatio vitalis vorliegt, z. B. zur Naht der gebrochenen Patella oder zur Entfernung eines Fremdkörpers u. s. w., wenn man nur den Rath Königs befolgt und in dem Gelenke nicht herummanipulirt. Aber man wird

Digitized by Google

sich doch auch bei anderen Affectionen leichter zu operativen Maassnahmen entschliessen, wenn man die Eröffnung der Synovia zu vermeiden weiss.

Darnach hat Bardenheuer die extrasynoviale Blosslegung des Gelenks bei den verschiedensten Fällen in Anwendung gezogen, welche er früher nicht operativ behandelte, und welche meist auch von den übrigen Chirurgen nicht operativ behandelt worden sind.

I. Die Luxation der Kniescheibe.

Die Unzulänglichkeit der nicht operativen Behandlung der habituellen Patellarluxation durch Massage, Gymnastik und stark belästigende Schienen, sowie die Häufigkeit der Recidive, endlich die lange Dauer der in den einzelnen Fällen nothwendig werdenden Behandlung erweckte schon lange bei den Chirurgen das Bestreben, diese Luxation operativ zu heilen.

Die laterale Luxation der Patella — denn um diese handelt es sich nur — ist fast ausschliesslich eine Verrenkung nach aussen. Die ausgeprägtere Kugelform des Condylus int. femoris, sowie seine grössere Höhe verhindern ein Abgleiten der Kniescheibe über diesen Condylus. Der äussere Condylus ist an seiner Vorderfläche im Vergleich zum inneren abgeflacht und kann in Folge dessen seitliche Bewegungen der Kniescheibe nicht in dem Maasse wie jener verhindern. Ferner macht die normaler Weise bestehende geringe X-Bein-Stellung der Knochen der unteren Extremität den Streckapparat zu kurz, um sich über den inneren Condylus hinüber schieben zu lassen. Je stärker die X-Bein-Stellung ausgeprägt ist, um so leichter wird die Luxation nach aussen eintreten, da dann die gerade Verbindung zwischen dem Ursprung der Quadricepssehne und dem Ansatzpunkte des Lig. patellae proprium nicht zwischen den Condylen des Oberschenkels herläuft, sondern über den Condylus ext. Die Verschiebung der Patella auf den äusseren Condylus bei Genu valgum bedeutet deshalb nicht eine Anspannung der Quadricepssehne, sondern im Gegentheil zunächst eine Erschlaffung. Daraus ergiebt sich, dass das Genu valgum ein prädisponirendes Moment für die Patellarluxation nach aussen ist. Der Zug des Lig. patellae proprium wirkt bei Genu valgum nicht in der Richtung des Femur nach unten, sondern nach aussen und unten. Deshalb wird auf die Dauer der von der inneren Seite des Oberschenkels herkommende Sehnenantheil der Quadricepssehne, ebenso wie der innere Theil der Gelenkkapsel gedehnt und dadurch die Möglichkeit der Kniescheibenverrenkung nach aussen erleichtert.

Dementsprechend ging das Bestreben der Chirurgen zunächst

Digitized by Google

dahin, die Zugrichtung des Lig. patellae proprium zu verändern, und zwar von aussen möglichst in die gerade Verlängerung des Femur zu verlagern.

Bei einem 13jährigen Mädchen, bei welchem sich in Folge eines Risses in der Aponeurose des Vastus internus die Patella bei jeder Contractur des Quadriceps nach aussen luxirte, löste Roux (Revue de chir. 1888 No. 8) das Lig. patellare von seinem Ansatz an der Tibia los und verschob es nach einwärts, nachdem er dort ein Stück Periost abgelöst hatte. Ausserdem vernähte er den Riss in der Aponeurose des Vastus internus und durchschnitt, um das bei jeder Action des Quadriceps femoris deutlich zu Tage tretende Uebergewicht des Vastus externus auszuschalten, diesen Muskel in der Nähe des Ansatzes an die Quadricepssehne nebst seiner sehnigen Ausbreitung ohne Eröffnung der Bursa superior. Der operative Erfolg war ein sehr zufriedenstellender. Auch bei den ausgiebigsten Bewegungen kehrte die Luxation nicht wieder.

Eine ähnliche Verpflanzung des Tibiaansatzes des Lig. patellare führte Montenovesi (Riforma med. 1893. 18. April) aus bei einer in Genu valgum-Stellung consolidirten hohen Tibiafractur, bei der die Patella seit 6 Jahren nach aussen luxirt und fixirt war. Nach Mobilisirung der Patella trennte er die Tuberositas tibiae mit Sehnenansatz ab und nagelte sie in einer unten und innen von dem alten Sitze der Tuberositas an der Tibia angelegten Vertiefung fest. Später wurde durch keilförmige Resection der Tibia das Genu valgum corrigirt. Auch hier wurde ein sehr gutes functionelles Resultat erzielt.

Perkins (Annals of surgery 1893, December) operirte gleichfalls eine habituelle Luxation, welche im Laufe von 6 Jahren zu einer dauernden geworden war und durch Aussenrotation der Tibia im Kniegelenk die Trägerin der Luxation an Krücken gebracht hatte. Die gut verschiebbare Kniescheibe fand sich nach aussen und hinten vom Condylus ext. femoris, bewegte sich bei der Streckung etwas nach vorn, um bei der Beugung wieder zurückzugleiten. Beim Strecken bestand geringe Valgusstellung. Das Gelenk wurde durch Längsschnitt in der Mittellinie eröffnet. Der laterale Kapseltheil war so verkürzt, dass sich erst nach ausgiebiger Dehnung desselben von dem Gelenk aus die sonst freie Patella an ihre normale Stelle schieben liess. Das Gelenk wurde für einige Tage drainirt. Das Bein wurde wieder vollständig leistungsfähig, die abnorme Rotation des Unterschenkels verschwand und die Luxation kehrte nicht wieder.

Bei habitueller Luxation der Patella besteht jedoch nicht nur eine ungünstige Lagerung der Quadricepssehne und ihrer Fortsetzung des Lig. patellae, sondern durch die abnorme Verschiebung der Kniescheibe nach aussen wird auch der innere vordere Theil des Kapsel ungewöhnlich gedehnt und bei habitueller Luxation dauernd so erweitert, dass die Kapsel ein Uebergleiten der Patella auf und über den Condylus ext. nicht mehr zu hindern vermag. Nur bei einer von vorn herein schlaffen Gelenkkapsel kommt eine Verrenkung mit alleiniger

Digitized by Google

Zerrung und Dehnung der Kapsel zu Stande. In den meisten Fällen reisst dieselbe ein, und dann wird wie bei den Luxationen der anderen Gelenke die mangelnde exacte Verheilung des an der Innenseite der Patella bestehenden Kapselrisses eine Erschlaffung der Gelenkkapsel verursachen und dadurch die Entstehung einer weiteren Luxation begünstigen.

Bei einem exquisiten Fall von Kapselerschlaffung bei habitueller Luxation, deren Trägerin ein 7jähriges Mädchen war, führte Le Dentu (France méd. 1894 No. 15) dadurch Heilung herbei, dass er die Kapsel freilegte und auf der inneren Seite das überflüssige Stück abtrug. Dies Verfahren entspricht dem von Ricard für habituelle Verrenkung der Schulter angegebenen.

Béreaux begründet dieses Vorgehen Le Dentu's in einer eingehenden Arbeit (Thèse de Paris, G. Steinheil, 1894), in dem er 70 hierher gehörige Beobachtungen anführt. Béreaux legt den ausgedehnten inneren Theil der Kapsel frei und hebt dieselbe mittels Klemmen zu einer grossen longitudinalen Falte empor. Diese Falte wird mit Catgut zu einem dicken Wulst vernäht, der auch bei den Hautnähten mitgefasst wird.

Bajardi (Arch. di ortoped. 1894) wandte eine ähnliche Operation mit gutem Erfolge bei congenitaler Luxation der Patella an. Bei dem 4jährigen Kinde liess sich deutlich eine grosse Erschlaffung des durch die Fascie des Vastus int. verstärkten medianen Theiles der Kapsel constatiren. Diese musste als Ursache für die Verrenkungen angesprochen werden, weil beim Anspannen dieses Kapseltheiles die Kniebeuge ohne Luxation ausgeführt werden konnte. Bajardi excidirte dementsprechend aus dem inneren Kapseltheil ein eliptisches Stück und vernähte mit Catgut. Der Operationserfolg war ein dauernder.

Eine Verpflanzung des Ansatzpunktes des Lig. patellae proprium, welche durch Casati (Communicazione fatta all' academia della scienze mediche e naturali di Ferrara il giorno 1896, 22. März) ausgeführt wurde, heilte eine in Folge eines Falles entstandene und seit 8 Jahren bestehende habituelle Luxation nach aussen. Zwar waren alle Bewegungen im Kniegelenk frei, doch kam die Patientin in Folge der entstehenden Luxation häufig zu Fall. Ebenso leicht, wie sie entstand, liess sich die Verrenkung wieder beseitigen. Casati meisselte die Ansatzstelle des Lig. patellae proprium im Zusammenhange mit einer dicken Knochenlamelle von der Tibia ab und nagelte das Ligament weiter innen und vorn an der Tibia wieder fest, woselbst er gleichfalls eine Knochenscheibe entfernt hatte. Weshalb er hierzu das Kniegelenk in seinem äusseren Theile eröffnete, ist aus dem zu meiner Verfügung stehenden Referate nicht ersichtlich. Im Allgemeinen bedarf man zur Lösung der Insertion des Lig. patellae proprium dies nicht. Der Nagel wurde nach 4 Wochen entfernt, und nach Verlauf einer weiteren Woche konnte die Kranke sicher und gut gehen. Der Erfolg war ein andauernder.

Wie Montenovesi operirte auch Brun (Bull. et mém. de la soc. de chir. de Paris. T. XXII. p. 237) eine irreponible Patellarluxation, die 4 Jahre vorher entstanden war. Die vordere Fläche der Kniescheibe sah

Digitized by Google

nach aussen, der innere Rand nach vorn. Nach Eröffnung des Kniegelenks durch einen nach oben concaven Bogenschnitt excidirte Brun an der äusseren Seite den verdickten unnachgiebigen Theil der Kapsel, an der Innenseite gleichfalls ein Stück, da die Kapsel dort gedehnt und verdünnt war. Die Ränder des inneren Kapseldefects wurden vernäht. Eine 8 Monate nach der Operation ausgeführte Nachuntersuchung zeigte die Kniescheibe an normaler Stelle. Der Kranke konnte ohne Ermüdung und Schwierigkeiten gehen.

Gangitano (Gazz. degli ospedali e delle clin. 1898 No. 151) operirte eine seit 10 Jahren bestehende vollkommene Verrenkung der Kniescheibe auf den Epicondylus ext. bei einem 15jährigen Mädchen. Er löste den Ansatz des Lig. patellae propr. mit einer bis in die Spongiosa der Tuberositas tibiae reichenden Knochenscheibe ab und schlug diese mit sammt der Kniescheibe nach oben. Innen von der Tuberositas wird in die Tibia eine Lücke ausgehauen, in welche die Knochenscheibe mit 2 groben Catgutnähten befestigt wird. Auch die Kapsel wurde mit Catgut genäht. Nach 6 Wochen trat vollkommene Heilung ein.

Goldthwait (Annals of surgery 1899, Januar) nimmt an, dass sich die von ihm operativ behandelte Patientin ihre permanent bleibende, starke Verschiebung der Kniescheibe nach aussen in Folge des durch 20 Jahre geübten eifrigen Maschinennähens zugezogen habe. Die starken Beschwerden veranlassten ihn zur Operation. Nach Eröffnung der Gelenkkapsel und Abmeisselung der Tuberositas tibiae mit daran haftendem Lig. patellare wurde die Kniescheibe mobil und liess sich leicht an ihre normale Stelle bringen. Die Tuberositas wurde nach innen von ihrer früheren Stelle fixirt, der innere schlaffe Theil der Kapsel durch Faltennähte verschmälert und $^3/_4$ der Quadricepssehne von aussen her durchschnitten, um ein späteres Ziehen der Kniescheibe dorthin zu vermeiden. Der Erfolg war auf der rechten Seite vollkommen, links in Folge von Störungen im Wundverlauf weniger gut.

Hoffa berichtete auf dem Kongress der Deutschen Gesellschaft für Chirurgie 1899 über ein 14jähriges Mädchen mit habitueller, durch abnorme Schlaffheit der Gelenkkapsel veranlasster Patellarluxation, bei welchem er nach den Angaben von Le Dentu die Kapsel auf der medialen Seite blossgelegt und dieselbe dann in Form einer Wurst gefaltet und fest vernäht hatte. Auch hier war der Erfolg ein guter.

Schliesslich veröffentlicht Casati (Clinica chirurgica 1899 Nr. 4) einen weiteren Fall von Transplantation der Ansatzstelle des Lig. patellare sammt einem Periost-Knochenlappen nach innen auf das angefrischte Tuberculum tibiae. Bei diesem und dem im Jahre 1897 (s. oben) von Casati veröffentlichten Falle ergab die Nachprüfung über $2^1/_2$ Jahre nach den Operationen vollkommen normale Function der Kniescheibe. Weshalb Casati anlässlich der angegebenen Mittheilung von Goldtwaith die Priorität dieser Operation in Anspruch nimmt, ist mit Rücksicht auf die voraufgegangenen Veröffentlichungen von Roux und Montenovesi in den Jahren 1888 und 1893 nicht recht ersichtlich. Letzterer verschob den Ligamentansatz sammt einem Periostknochenlappen in derselben Weise wie Casati.

Digitized by Google

Die operativen Maassnahmen, welche der habituell luxirten Patella eine andere oder festere Lage zu geben beabsichtigen, erstrecken sich demnach zunächst auf die Verlagerung des Ansatzes des Lig. patellae proprium nach innen, um die Zugrichtung des Ligaments von dem Condylusext. femoris wegzulegen und möglichst mitten zwischen die beiden Oberschenkelcondylen also nach innen zu verlagern. Dadurch wird ein Abgleiten der Patella nach aussen von ihrer Führungslinie unmöglich gemacht. Unter den oben angegebenen 12 Veröffentlichungen ist 6mal dies Verfahren in Anwendung gekommen, dabei wurde 5mal die Sehne sammt einem Periostknochenlappen transplantirt. Die im ersten Falle von Casati, bei Gangitano und Goldthwait erfolgte Eröffnung des Kniegelenks kann höchstens aus besonderer Indication angezeigt sein. In der Regel lässt sich das Lig. patellare ohne Gelenkverletzung leicht von der Capsula synovialis abtrennen, da zwischen beiden sich eine nicht unbeträchtliche Schicht lockeren Fettgewebes befindet.

Gleichzeitig mit dieser Transplantation suchten Roux und Goldthwait die Patella dadurch fester gegen den Condylus int. femoris zu lagern, dass sie auch die Zugrichtung der Quadricepssehne von innen her wirken liessen. Zu dem Zwecke durchschnitten sie den äusseren Theil derselben bezw. noch die in die fibröse Kapsel übergehende sehnige Ausbreitung des Vastus externus. Roux nähte ausserdem den zerrissenen inneren Theil der Quadricepssehne. Der Erfolg wird von allen Operateuren als ein guter bezeichnet. Recidive traten nicht wieder auf.

In geeigneten Fällen bedurfte es zur Heilung keiner operativen Maassnahmen an dem Kniestreckapparat, da eine abnorme Dehnung des inneren Theiles der Gelenkkapsel selbst als Ursache für die Luxation angesprochen werden musste. So gelang es Bajardi vor der Operation bei Anspannung dieses gedehnten Kapseltheiles die Luxation zu verhindern. Der Kapselfaltung und wurstförmigen Vernähung bedienten sich Béreaux, Goldthwait und Hoffa. Le Dentu, Bajardi und Brun excidirten ein Stück aus dem inneren Theile der Kapsel und brachten durch Naht eine Verengerung zu Stande. Um den äusseren Theil der Kapsel zu erweitern, incidirte Brun gleichzeitig auch diesen Theil, ohne ihn später wieder zu vernähen. Perkins beschränkte seine operativen Maassnahmen auf die gewaltsame Dehnung des äusseren Theiles der Kapsel nach der Eröffnung des Gelenkes und erreichte so eine Erweiterung desselben. Alle diese operativen Maassnahmen, die sich im einzelnen Falle nur auf die Kapsel erstreckten, waren gleichfalls von Erfolg gekrönt.

Digitized by Google

Nur Goldthwait combinirte die Verpflanzung des Ansatzes des Lig. patellae propr. mit der Durchschneidung des äusseren Theiles der Quadricepssehne und mit der Faltung des inneren Theiles der Gelenkkapsel.

Schliesslich sei nicht unerwähnt, dass man in geeigneten Fällen, besonders bei sehr hochgradigem Genu valgum, durch osteoplastische Correction dieser fehlerhaften Stellung allein auch Heilung der gleichzeitig bestehenden Patellarluxation erreicht hat. So wandte Davies-Colley mit Erfolg die Macewen'sche Operation, Mikulicz die lineare oder keilförmige Osteotomie des Femur oder Unterschenkels an. Trendelenburg verlagerte, wie er in der Discussion über den Bardenheuer'schen Vortrag auf der Versammlung Deutscher Naturforscher und Aerzte in Aachen angab, den Condylus ext. etwa um ½ cm in der Weise, dass er ihn in frontaler Ebene einmeisselte und in die Meisselspalte einen kleinen keilförmigen Elfenbeinstift eintrieb. Ueber den Erfolg dieser Operation liegen noch keine näheren Angaben vor.

Bardenheuer ging nun in der Weise vor, dass er, um hierdurch die Contractionskraft des Quadriceps nach innen zu verlegen, den inneren Rand der Sehne desselben und gleichzeitig das Lig. patellare kürzte. Letzteres sollte ein seitliches Verschieben der Patella überhaupt verhindern. Weil der Vastus internus dem Vastus externus an Kraft nachsteht, suchte Bardenheuer durch die Verkürzung der Quadricepssehne an der Innenseite das Gleichgewicht zwischen den beiden Muskelhälften wieder herzustellen. Ausserdem durchtrennte er noch höher oben die Quadricepssehne von aussen beginnend bis zu der Hälfte ihres Querdurchmessers. Auch hierdurch wird die Zugkraft des Vastus int. dem Vastus ext. gegenüber verstärkt. Alsdann wurde die fibröse Kapsel an der Innenseite der Kniescheibe extracapsulär freigelegt, der fibröse Theil der Kapsel unter ausdrücklicher Schonung des synoviellen Theiles etwa 1 cm vom inneren Patellarrande in der Länge durchschnitten, nach aussen in der Breite von 2—3 cm abgelöst und der äussere Wundrand der Capsula fibrosa über dem inneren wieder festgenäht. Die aponeurotische Ausbreitung des Vastus internus, die, wie König aufmerksam macht (Deutsche militärärztliche Zeitschrift 1897 Heft 4), sich nur theilweise an der Kniescheibe ansetzt, theilweise jedoch um die Patella herumgeht und in die Fascie des Unterschenkels ausstrahlt, war schon zum Zwecke der Blosslegung der fibrösen Kapsel durchtrennt worden. Ihr äusserer Abschnitt wurde nun weiter nach unten gezogen und mit einer entsprechend tieferen Stelle des Randes der Patella vernäht. Hierdurch wurde gleichfalls die Zugkraft des Vastus internus vermehrt. Alle diese ope-

Digitized by Google

rativen Maassnahmen wirken zusammen, um die Patella nach innen zu verschieben, die Kraftwirkung des Vastus internus zu vergrössern und der Verschiebung der Patella nach aussen während der Flexion, Aussenrotation und Abduction des Unterschenkels wirkungsvoll entgegenzutreten.

Die ganze Operation wird extrasynovial ausgeführt, so dass man mit dem Gelenkinneren nicht in Contact tritt, und somit die Gefahr der Infection vermieden.

Die Ausführung der Operation selbst vollzieht sich in folgender Weise: Ein langer bogenförmiger Hautschnitt beginnt etwa 2—3 cm oberhalb der Patella am Aussenrande der Quadricepssehne. Derselbe verläuft zunächst quer über die Sehne, wird dann entlang dem inneren Rande der Kniescheibe nach unten geführt und über das Ligamentum patellare wieder nach aussen geleitet. Der Schnitt bleibt etwa 1 cm vom Rande der Kniescheibe entfernt und hat entsprechend der Beschreibung seine Convexität nach innen und hinten. Er durchdringt zunächst die Haut, wird jedoch später auch durch die aponeurotische Ausbreitung in die Tiefe geführt und legt so die äussere Fläche der Capsula fibrosa frei. Alsdann wird auch diese im Verlaufe des Hautschnittes von der Quadricepssehne bis zum Ligamentum patellare durchtrennt und die Synovialis von der hinteren Fläche der fibrösen Kapsel durch sanften Druck mittels des Scalpellstieles abgelöst. Im oberen Theile des Schnittes wird der innere Rand der Quadricepssehne freigelegt und möglichst sorgfältig von der Synovialis abpräparirt. Es gelingt dies leicht, ohne die Bursa synovialis zu verletzen, zumal wenn man einige sehnige Streifen von der hinteren Fläche der Quadricepssehne am Boden der Wunde zurücklässt. Hat man den inneren Rand der Quadricepssehne in der Breite von einigen Millimetern abgehoben, so beginnt man von hier aus mit der queren Durchtrennung der Sehne, die sich auf etwa $^3/_4$ der Breite zu erstrecken hat. Man fasst alsdann die entstandenen Zipfel an dem inneren Rande der Sehne, hebt sie in die Höhe und vollendet die Ablösung der Synovialis von der hinteren Seite der Sehne. Das Gleiche geschieht vice versa am Ligam. patellare. Auch hier gelingt die extrasynoviale Ablösung des Ligaments von der Synovialis leicht. Alsdann werden die beiden Zipfel der Quadricepssehne derart über einander genäht, dass die hintere Fläche des oberen Zipfels die vordere des unteren etwa um 1 cm am inneren Rande überragt. Je weiter nach aussen, um so weniger weit wird der obere Sehnenzipfel über den unteren hinübergezogen, um einen gleichmässigen Uebergang in das äussere unverkürzt bleibende Sehnenviertel zu bewirken. Hier-

Digitized by Google

durch wird nur die Function des Rectus internus verstärkt und so die Wirkung des in gewisser Beziehung antagonistischen Rectus externus relativ geschwächt. Will man die nach aussen gerichtete Zugwirkung des Quadriceps an der Patella noch mehr ausschalten, so kann man 2—3 cm oberhalb dieses plastischen Verfahrens an der Innenseite die Quadricepssehne von aussen her zur Hälfte durchschneiden und so die Zugwirkung auch des Vastus externus nach dem inneren oberen Theile der Kniescheibe hinüberleiten. Der hintere Wundrand der fibrösen Kapsel wird weit über den vorderen hinübergezogen und mit dem Perioste der Patella vernäht. Entsprechend dem oberen Theile des Kapselschnittes ist die Aponeurosis des Vastus internus mit durchtrennt worden. Nun wird der hintere Wundrand, ähnlich dem Kapselwundrand stark nach innen und vorn, aber auch gleichzeitig nach unten gezogen und mit dem Kniescheibenperiost, dem vorderen Theil der fibrösen Kapsel und eventuell noch mit dem Periost der Vorderfläche der Tibia vernäht. Die Verkürzung des inneren Randes des Ligamentum patellare durch Uebereinandernähen der Schnittränder geschieht in derselben Weise, wie es von der Quadricepssehne beschrieben ist.

Um den Spielraum zu verringern, den das Ligamentum patellare der Kniescheibe zu ihrer Verschiebung auf oder über den Condylus externus gewährte, kann man auch das Ligament an seiner Ansatzstelle an der Tuberositas tibiae ablösen und nach innen und unten von der normalen Ansatzstelle mit dem Periost der Tibia wieder vernähen. Oder man meisselt, wie es auch in den früher veröffentlichten Fällen meist geschehen war, den Ligamentansatz mit der Tuberositas tibiae ab und fixirt diese an einer weiter innen und unten gelegenen vom Perioste entblössten und angefrischten Stelle der Tibia.

Im Uebrigen bemerke ich ausdrücklich, dass die gesammten operativen Maassnahmen nicht so lange Zeit in Anspruch nehmen, wie es nach der etwas umständlichen Wiedergabe der Operation scheinen könnte. Als Nähmaterial gebrauchte Bardenheuer meist Seide auch für die Kapsel, Aponeurose und Sehne.

Fall I. Metzger G., 36 Jahre alt, wurde am 11. December 1899 wegen Luxatio patellae im Bürgerhospital aufgenommen und am 12. März 1900 geheilt entlassen. 3 Jahre vorher hatte er die erste Kniescheibenverrenkung nach aussen erlebt, als er beim Tragen eines Kohlenkastens ausrutschte und ihm eine Stange gegen die Aussenseite des linken Knies schlug. Seit der Zeit bestand Unsicherheit beim Gehen. Am 9. December 1899 rutschte er beim Gehen wieder aus, wobei sich die Kniescheibe unter heftigen Schmerzen wieder verrenkte. Durch Ziehen am leicht

Digitized by Google

gebeugten Beine verschwand der Schmerz, und er konnte, wenn auch nur hinkend, wieder gehen.

Bei der Aufnahme ist die Kniescheibe ausserordentlich beweglich und lässt sich bei den Bewegungen abnorm weit nach aussen über den Condylus ext. femoris hinausschieben.

22. December. Die Quadricepssehne wird in der oben beschriebenen Weise etwa 2 cm über der Patella von der Innenseite aus incidirt und mit 1 cm Verkürzung am Innenrande wieder vernäht. Die Ansatzstelle des Lig. patellare wird von der Tuberositas tibiae abgetrennt und peripher und medial an das Tibiaperiost wieder festgenäht. Exacte Hautnaht, Gypsverband.

5. Januar 1900. Erster Verbandwechsel. Die Kniescheibe liegt den Condylen fest auf und ist ohne Widerstand nicht mehr so weit wie früher nach aussen zu bewegen, höchstens so weit, dass ihr äusserer Rand etwas über die äussere Fläche des Condylus ext. vorspringt.

20. Januar. Beginn der Massage und Faradisation des Quadriceps, am 28. Januar auch der Bewegungsübungen. Wenn man vom Aussenrande der Patella senkrecht auf das Kniegelenk zu fühlt, so kann man dort die Vorderfläche des Condylus ext. fühlen, was auf der gesunden Seite nicht der Fall ist. Ein Beweis dafür, dass die Kniescheibe durch die operativen Maassnahmen nach innen gehalten wird.

10. Februar. Pat. steht auf.

Bei der Entlassung geht Pat. sicherer. Er hat mehr Halt und Festigkeit im Kniegelenk wie vorher.

Da G. unterdessen verzogen ist, ist eine Nachuntersuchung unmöglich.

Fall II. B., 19 Jahre alt, Privatpatient, litt von der Kindheit ab an Schwäche im rechten Kniegelenk. Etwa 6 Wochen vor der Aufnahme zog er sich beim Reiten plötzlich durch eine geringe Veranlassung eine Luxation der Kniescheibe nach aussen zu mit starkem Ergusse im Kniegelenk. Die Behandlung bestand zuerst in Gypsverbänden mit Schwammcompression.

Auch bei der Krankenhausaufnahme am 7. April 1900 bestand noch geringer Gelenkhydrops. Die Kniescheibe war rechts äusserst weit nach aussen zu schieben, viel weiter wie links. Es wird ein leichtes Genu valgum festgestellt.

Am 23. April wurde in ähnlicher Weise vorgegangen. Bardenheuer kürzte den inneren Abschnitt der Sehne des Quadriceps und des Lig. patellare durch Uebereinandernähen der fast in der ganzen Breite quer durchtrennten und extracapsulär von der Unterlage abgelösten Sehne, bezw. des Ligaments. An der Innenseite deckten sich die Sehnen, bezw. Ligamentenden vielleicht in der Höhe von 1 cm. Nach aussen nahm die Uebereinanderschiebung immer mehr ab, so dass der übereinandergeschobene Theil der Sehne (Ligaments) die Form eines Keiles hatte. Durch die operativen Veränderungen an dem Lig. patellare wurde die Verlagerung der Tuberositas tibiae überflüssig. Der äussere Theil der Quadricepssehne wurde einige cm oberhalb der verkürzten Stelle in der oben beschriebenen Weise incidirt, um die Zugwirkung des Quadriceps mehr auf die Innenseite zu verlagern. Ausserdem wurde der fibröse Theil

Digitized by Google

der stark erweiterten inneren Kapsel durch Uebereinandernähen verengert und der hintere Rand der Aponeurose des Vastus int. nach aussen und unten verlagert.

Der Wundverlauf war ein sehr guter.

5. Juni. Pat. steht auf. Die Kniescheibe ist fest nach innen fixirt und lässt sich weniger weit nach aussen verschieben als auf der gesunden Seite.

Derselbe Befund ist bei der Entlassung am 14. Juli zu stellen. Die vorher bestehende Unsicherheit im Gehen ist geschwunden. Pat. will sicherer auftreten und gehen. Auch hier ist wegen Wechsel des Wohnsitzes eine Nachuntersuchung nicht möglich.

In beiden Fällen war der Erfolg der, dass die früher nach aussen verschobene und manuell äusserst leicht, fast bis zur Entwicklung der Luxation zu verschiebende Patella jetzt weiter nach innen gerückt war und die früher freie vordere Fläche des Condylus internus bedeckte, dass die Kniescheibe der Vorderfläche der Fossa patellare fest anlag und nur äusserst wenig nach aussen verschoben werden konnte, sowie auch bei der Flexion fest angelagert blieb.

Hervorzuheben ist noch, dass der Unterschenkel nach Abnahme der fixirenden Verbände anfänglich schwer zu beugen ist. Mit der nachher nöthig werdenden gymnastischen Behandlung soll man erst spät (nach 8 Wochen) beginnen, damit der Operationseffect nicht durch nachträgliche Dehnung der frischen Narben verloren geht.

Ob man die Verlagerung der Tuberositas tibiae oder die Verkürzung des Ligamentum patellare ausführen soll, wird man am besten von dem einzelnen Falle und dem vorliegenden Befunde abhängig machen. Der Operationseffect war in den beiden vorliegenden Fällen ein gleich guter und vollkommener. Die zweitgenannte Operation hat vor der ersten den Vorzug, dass der operative Eingriff nicht so gross ist, und somit auch die Operationsgefahr geringer. In einem der später zu besprechenden Fälle von Genu valgum entstand eine leichte Eiterung an der Stelle, wohin die Tuberositas verpflanzt worden war, allerdings ohne dauernden Schaden für den Patienten zu verursachen. Nur bei etwas stärker ausgeprägtem Genu valgum wird man die Verlagerung der ganzen Ansatzstelle nach innen bevorzugen, da hierbei die Zugrichtung des Lig. patellare doch weiter nach innen und zweckentsprechender verlegt wird als bei der blossen plastischen Verkürzung des Innenrandes dieses Ligaments.

II. Genu valgum.

Abgesehen von dem Genu valgum, welches nach deform geheilten Fracturen und nach Luxationen des Kniegelenks entsteht, ist dieses

Digitized by Google

Leiden im Wesentlichen durch die floride Rachitis des Kindesalters oder eine Belastungsdeformität der Knochen im Pubertätsalter bedingt. Diese Ansicht ist seit der classischen Arbeit von Mikulicz im Arch. f. klin. Chir. 1879 im Wesentlichen zur allgemeinen Anerkennung gelangt, und dementsprechend hat sich auch die chirurgische Behandlung des Genu valgum nur mit Einwirkungen auf den knöchernen Theil der unteren Extremität beschäftigt.

Beim Genu valgum sucht der Kniestreckapparat, bestehend aus der Quadricepssehne, der Kniescheibe und dem Ligamentum patellae proprium, eine möglichst gerade Verbindung zwischen seinen Endpunkten, dem Beginn der Quadricepssehne und der Tuberositas tibiae herzustellen. Wie ich dies oben beim Genu valgum als prädisponirendem Momente für die Patellarluxation nach aussen besprochen habe, wird die Kniescheibe bei jeder Streckbewegung im Kniegelenk gegen und auf den Condylus ext. femoris gezogen. Ein Theil dieser Verschiebung der Kniescheibe nach aussen bleibt allmählich stationär. Die Vorderfläche des inneren Condylus liegt meist in grösserer Ausdehnung frei. Die Gelenkkapsel ist besonders in ihrem inneren Theile erschlafft, und es besteht zuweilen ein mehr oder weniger ausgeprägtes Schlottergelenk. Dann kann man den Unterschenkel selbst in völlig gestreckter Stellung ab- und adduciren, wobei zuweilen ein Einsenken der Kapsel in die Gelenkfuge an der inneren Seite des Gelenks entsteht. Besonders stark ist oft das Schlottern, sobald der Unterschenkel in leichtem, sehr mässigem Grade gebeugt wird, in einer Stellung, in der sonst das normale Gelenk noch feststeht. Häufig wird das Genu valgum von einem Hydrops genu begleitet.

Beim Genu valgum ist die äussere Kapsel naturgemäss verkürzt. Ausserdem sind die Ansatzpunkte der ganzen äusseren Hälfte des Quadriceps einander genähert, während die Ansatzpunkte der Muskeln, welche an der Innenseite des Knies ansetzen, in Sonderheit der ganzen inneren Hälfte des Quadriceps, ferner die Ansatzpunkte der inneren Kapsel von einander entfernt und verlängert sind. Die innere Kapsel ist erweitert, und es besteht ein Missverhältniss zwischen der Kraft des Vastus int. und Vastus ext. zu Gunsten des letzteren.

Wenn nun die jetzt übliche operative Behandlungsmethode eingeleitet wird, die einfache quere Durchmeisselung des Oberschenkels oder der Tibia oder die Herausnahme eines Keiles an denselben Stellen oder Operationen an beiden Knochen, so greifen wir nur den knöchernen Theil des Gelenkes an. Um das perverse Verhältniss zwischen der inneren und äusseren Seite der Weichtheile, besonders

Digitized by Google

der Kapsel und der Muskeln, bekümmern wir uns nicht, und doch verdient dasselbe Berücksichtigung.

Die Resultate der bisherigen operativen Behandlung sind oft sehr wenig befriedigende. Die Operirten gingen unsicher und fühlten sich oft nach Jahren noch äusserst schwach in den Gelenken. Das vor der Operation oft bestehende Wackeln der Gelenke war noch bedeutend grösser geworden. Die Kniescheibe wurde beim Gange nicht fest angedrückt. Sie konnte selbst in der gestreckten Lage bei angespannter Musculatur seitlich verschoben werden. Diese mangelhafte Function legte Bardenheuer anfänglich der lange dauernden Unthätigkeit nach der operativen Behandlung zur Last. Es wurde deshalb Massage und active Gymnastik angeordnet in der Hoffnung, dass so mit der Zeit das Schlottern sich verlieren würde. In einzelnen Fällen geschah dies auch, in anderen aber blieb der Zustand dauernd ein wenig zufriedenstellender. Trotz der operativen Behandlung war man daher gezwungen, in diesen Fällen den Kranken einen Tutor zu geben. Dies war um so weniger erfreulich, als hierdurch die Atrophie der Muskeln, besonders des Quadriceps in ihrer Entwicklung noch mehr gefördert wurde.

Zum festen sicheren Gange, zur vollen Functionsfähigkeit der Extremität ist in der gestreckten Stellung des Kniegelenks bei angespannter Musculatur ein festes Anliegen der Patella nöthig und fernerhin geboten, dass in der gestreckten und nahezu gestreckten Stellung kein seitliches Einknicken des Kniegelenks, resp. keine Ab- und Adductionsfähigkeit des Unterschenkels möglich ist. Ausserdem muss die Kniescheibe in allen Phasen der Bewegungen der Fossa ntercondyloidea fest angelagert bleiben.

Betrachten wir uns nun die Veränderung der Verhältnisse für die Weichtheile nach der Ausführung der Knochenoperationen. Für die Weichtheile, welche dem Gelenk selbst angehören, für die Kapsel und Gelenkbänder, also Theile, die mit ihrem Ansatz und Ursprung ganz unterhalb bezw. ganz oberhalb der Operationsstelle liegen, tritt durch die Operation wohl keine Veränderung in den Verhältnissen ein. Die Kapsel bleibt an der Innenseite abnorm gedehnt. Ein bestehender Hydrops kommt nicht immer zum Schwinden, und in den Fällen, in denen schon vor der Operation ein Schlottern oder Seitwärtsbewegen des Unterschenkels bei gestreckter Stellung bestand, wird in Bezug hierauf durch die Operation kaum eine Besserung erzielt.

Anders liegen die Verhältnisse für die Theile, welche central und peripher über die Operationsstelle hinausgehen. Die Ansatzpunkte

Digitized by Google

der Muskeln, welche an der inneren Seite des Gelenks liegen: Vastus int., Sartorius, Gracilis, Semimembranosus und Semitendinosus, die ohnedies gegenüber den Muskeln der äusseren Seite geschwächt sind, werden einander genähert und somit in ihrer Kraftwirkung noch mehr beeinträchtigt. Die Beeinträchtigung wird sich um so stärker geltend machen, je mehr durch die Operation der Condylus int. nach oben rückt und je mehr dementsprechend die Ansatzpunkte der Muskeln einander genähert werden. Dies gilt auch für den Adductor magnus, und zwar für den Theil, welcher sich unterhalb der durchmeisselten Stelle des Femur ansetzt.

Umgekehrt werden die Ursprungs- und Ansatzpunkte der Muskeln, welche an der äusseren Seite des Gelenks liegen, Vastus ext. und Biceps von einander entfernt. Die Muskeln werden somit gedehnt und functionstüchtiger.

Wir wissen aus den Beobachtungen von Resectionen und schief geheilten Knochenbrüchen, dass die Muskeln, deren Ansatzpunkte dauernd näher gerückt sind, im letzteren Falle die an der offenen Seite des Winkels liegenden sich allmählich verkürzen und wiederum functionstüchtig werden. Das Gleiche wird wohl auch hier der Fall sein, sicher wenigstens bei den einfachen Muskeln, die für sich allein und unabhängig von den anderen wirken (Semitendinosus, Semimembranosus, Gracilis und Sartorius). Ob dieser Ausgleich auch bei dem Vastus int. eintritt, ist zweifelhaft. Bei hochgradigem Genu valgum ist vor der Operation schon der auf den Vastus int. entfallende Antheil der Quadricepssehne abnorm gedehnt, wie man an der Auswärtslagerung der Kniescheibe erkennen kann. Nach Ausführung der Knochencorrection ist der Vastus int. oft nicht im Stande, die Kniescheibe in die richtige Lage zu bringen oder in ihr zu erhalten, da der functionell stärkere und operativ noch weiter verlängerte und verstärkte antagonistisch wirkende Vastus externus ihn daran hindert. Die Folge davon ist, dass die Kniescheibe auch nach der Operation den Condylus ext. mehr deckt als den Condylus int. Sie ist nicht in der ihr zukommenden mittleren Lage fixirt, lässt sich manuell abnorm weit seitwärts, besonders nach aussen verschieben und giebt so dem gestreckten Knie nicht die nöthige Festigkeit und den nöthigen Halt. Dem Operirten haftet in Folge dessen dauernd die oben erwähnte Unsicherheit beim Gehen an, welche auf die Dauer das Tragen einer Kniekappe wünschenswerth erscheinen lässt.

Dasselbe, was eben über die Quadricepssehne gesagt ist, trifft auf die Kniegelenksaponeurose zu. Auch bei ihr ist die an der Innenseite des Gelenks befindliche aponeurotische Ausbreitung des Vastus

Digitized by Google

internus schon vor der Operation gedehnt und nach derselben nicht im Stande, den aponeurotischen Theil des Vastus ext. zu überwinden und die Verengerung der Aponeurose an der Aussenseite zu dehnen. In Folge dessen kann die zum Theil sich an der Kniescheibe ansetzende, zum Theil um diese herumlaufende Aponeurose zur richtigen Lagerung und Fixirung der Patella auch nichts beitragen.

Aehnlich liegen die Verhältnisse bei dem Ligamentum patellae proprium. Durch die dauernde Auswärtslagerung der Kniescheibe war sein innerer Rand gedehnt. Derselbe wird durch Muskelzug nach Ausführung der Knochenoperationen nicht gekürzt und liefert so auch zur Lockerung der Kniescheibe mit bei.

So bleibt trotz der Parallelstellung der Unter- und Oberschenkel oft das gewünschte Resultat aus. Wir müssen deshalb auch unsere Aufmerksamkeit auf die Weichtheile richten, und zwar besonders in den Fällen von Genu valgum, in welchen schon vor der Operation ein Schlottergelenk oder eine bedeutende Erschlaffung der Gelenkkapsel mit oder ohne Hydrops besteht, in welchen die Patella stark nach aussen verschoben ist, oder in welchen man annehmen darf, dass durch die Stärke des Genu valgum ein grosses Missverhältniss zwischen den inneren und äusseren Muskeln vorliegt.

Eine Ausgleichung dieses Missverhältnisses, sowie eine richtige Lagerung und dauernde Fixirung der Patella können wir dadurch erreichen, dass wir in der oben geschilderten Weise die an der Innenseite des Kniegelenks erweiterte Kapsel verengern, dass wir den inneren Rand der Quadricepssehne und den inneren Rand des Ligamentum patellare kürzen, und dass wir die innere Aponeurose des Kniegelenks in der Richtung nach unten, aussen und vorn an den inneren Rand der Patella und die Unterschenkelfascie verpflanzen. Man kann hierbei auch gleichzeitig den dem Vastus externus zugehörigen Theil der Quadricepssehne durchtrennen. Doch hält Bardenheuer dies principiell nicht für nothwendig. An Stelle der Verkürzung des inneren Randes des Ligamentum patellare kann mit annähernd gleichem Effect (siehe oben) auch die Verpflanzung des Ansatzpunktes dieses Bandes mit der Tuberositas tibiae nach innen treten.

Ueber die Technik der Operation bedarf es keiner Weiterungen. Ich weise lediglich auf das bei der Kniescheibenluxation Gesagte hin.

Die Resultate der Operation waren gute. Die Patienten konnten entschieden weit sicherer und besser gehen wie nach den Operationen an den Knochen allein. Das Wackeln des Knies, welches vor der Operation bestand, war verschwunden. Die Patella war nach innen gerückt und lag fest an. In 2 Fällen, in denen Bardenheuer nach

Digitized by Google

der Knochenoperation einen Tutor verordnet hatte, war er in der Lage, denselben nachher zu entfernen. Die Patienten gingen jetzt viel sicherer und fester ohne Tutor wie früher mit demselben.

Bezüglich des Genu valgum bei Kindern muss noch hervorgehoben werden, dass hier häufig durch excessive Erschlaffung der Gelenkkapsel und der Gelenkbänder eine ausserordentlich grosse und abnorme Beweglichkeit des Kniegelenks besteht. Der Unterschenkel ist oft so weit zu überstrecken, dass der Fuss beim Aufliegen des Oberschenkels auf einer festen geraden Unterlage 10 cm von derselben zu entfernen ist. Ferner besteht oft in dieser überstreckten Stellung die Möglichkeit, den Unterschenkel um seine Längsachse nach innen und aussen zu rotiren und ihn weit zu abduciren, oft bis fast zum rechten Winkel. In diesen Fällen hat Bardenheuer neben der Correction der Knochenstellung durch Osteoklase oder Osteotomie die Weichtheilerschlaffung durch Kapselverengerung, sowie durch Kürzung der Quadricepssehne und des Ligamentum patellare behoben. Natürlich wird man bei Kindern nur in sehr hochgradigen Fällen operiren und auch hier nur, wenn eine abwartende Therapie sich als nutzlos herausgestellt hat.

Fall III. Bei Emma K., 15 Jahre alt, war früher wegen Genu valgum dext. die Osteotomie der Tibia ausgeführt worden. Darnach bestand wegen starken Schlotterknies noch unsicherer Gang, der wohl indirekt an einem Falle der Patientin schuld gewesen sein mag. Letzterer verursachte einen Haemarthros genu dext., wegen dessen Patientin vom 19. October 1899 in Behandlung war. Nach Beseitigung des Haemarthros durch die übliche Behandlung mittels gefenstertem Gypsverband und Schwammcompression stellte sich in Folge der Erschlaffung der Gelenkkapsel beim Aufstehen bald ein Gelenkhydrops ein, der später auch zum Schwinden gebracht wurde. Wegen des bestehenden Schlotterknies war Patientin jedoch so unsicher beim Gehen und Stehen, dass ihr trotz der besseren Stellung des Beines eine Stützmaschine verordnet werden musste. Mit dieser wurde sie am 3. Mai 1900 entlassen.

Doch schon am 12. Mai 1900 erfolgte ihre Wiederaufnahme in das Bürgerhospital wegen des bestehenden Schlottergelenks. Auch bei extremer Streckstellung ist das Gelenk nicht fixirt, sondern leicht zu abduciren und zu adduciren. Bei minimaler Beugung lässt sich der Fuss nach innen und aussen etwa 3 Querfinger breit seitlich bewegen. Der Gang ist wackelig, unbeholfen und unsicher.

Am 12. Mai 1900 wird mit Hilfe eines bogenförmigen Hautschnittes um den inneren Rand der Kniescheibe in der oben geschilderten Weise ohne Eröffnung des Gelenks die Capsula fibrosa seitlich verengert und der innere Theil der Quadricepssehne, sowie des Ligamentum patellare verkürzt.

10. Juni. Der Wundverlauf war ein durchaus guter. Die Kniescheibe und Kapsel liegen fest an. Der Gang ist ein sicherer und guter.

Digitized by Google

Pat. geht bedeutend besser ohne Maschine als früher mit dem Stützapparat.

Pat. ist z. Z. nicht zu ermitteln, und deshalb muss von einer Nachuntersuchung Abstand genommen werden.

Fall IV. Maria C., 15 Jahre alt, wurde am 9. Februar 1900 wegen Genu valgum dext. aufgenommen. Der Condylus int. steht tiefer als der Condylus ext. Die Verstellung beruht nach dem Röntgenbilde auf dem schiefen Ansatze der Epiphyse an den Femurschaft, wie dies ja meist bei Genu valgum der Fall zu sein pflegt.

10. Februar. Supracondyläre lineäre Osteotomie des Femur. Keilförmige Osteotomie der Tibia direct unterhalb der Tuberositas tibiae. Verlauf gut.

16. Mai. Gang wegen Lockerung im Kniegelenk noch behindert. Bei seitlichen Bewegungen des gestreckten Unterschenkels besteht Klappen im Gelenk, besonders bei Bewegungen im Sinne der Abduction. Dies ist ein Zeichen dafür, dass besonders die Weichtheile an der Innenseite des Gelenks gelockert sind.

Operation: Keilförmige Verkürzungen der Innenseite des Lig. patellare und der Quadricepssehne. Typische Verengerung des inneren Theiles der Gelenkkapsel.

22. August. Nach reactionslosem Wundverlaufe geht Pat. jetzt sicher, so dass man nur bei genauem Zusehen das kranke Bein vor dem gesunden erkennen kann. Die Beweglichkeit des Kniegelenkes ist eine normale. Die durch die Ausführung der Operation erzielte Festigkeit des Kniegelenks ist eine gute geblieben, obschon Pat. schon seit dem 14. Juni ausser Bett ist.

Pat. ist verzogen und kann nicht nachuntersucht werden.

Fall V. Johann Sch., 18 Jahre alt, war bei bestehendem Genu valgum dext. 2 Stufen einer Steintreppe herabgefallen. Bei seiner Aufnahme am 15. Februar 1900 bestand Haemarthros genu, der in üblicher Weise mit Gypsverband und Schwammcompressen behandelt wurde. Nach seiner Heilung klagt Pat. über Unsicherheit beim Gehen, und dass er häufig, wie auch schon vor dem Unfall, einknicke. Der Unterschenkel ist in gestreckter Stellung ab- und adducirbar.

30. März. In einer Sitzung wird die lineäre supracondyläre Durchmeisselung des Femur, sowie in typischer Weise die keilförmige Verkürzung des inneren Randes der Quadricepssehne und des Ligamentum patellare ausgeführt.

28. April. Reactionsloser Verlauf. Entfernung des Verbandes.

28. Mai. Entlassung. Das Kniegelenk ist noch immer etwas locker, wenigstens nicht so fest wie bei der in anderen Fällen ausgeführten Kapselverengerung an der inneren Seite des Gelenks. Dieselbe wurde dem Pat. nachträglich auch vorgeschlagen, jedoch abgelehnt. Der Gang ist jedoch viel kräftiger als vor der Operation. Pat. knickt nicht mehr ein.

Nach der Beobachtung dieses Falles scheint die gleichzeitige Kapselverengerung neben der Verkürzung der Quadricepssehne und des Ligaments doch nicht überflüssig zu sein, und es empfiehlt sich daher, jene gleich von vornherein mit diesen auszuführen.

Digitized by Google

Nachuntersuchung am 3. April 1901. Rechtes Bein 1 cm kürzer wie links. Beugung um etwa 20° behindert. Kniescheibe rechts leicht gelockert. Kein Hydrops. Umfang der Kniee gleich. Kein Schlottern des Unterschenkels. Beim Gehen keine Beschwerden. Doch angeblich Schmerzen im rechten Knie nach längerem Stehen. Pat. ist jetzt Zapfer und muss deshalb sehr viel stehen, was besonders mit Rücksicht auf seine jungen Jahre nicht gleichgültig ist. Vielleicht übertreibt er auch etwas mit seinen Schmerzen, da die Ansprüche seines damaligen Unfalles noch nicht endgültig erledigt sind. Er geht sehr flink und völlig frei.

Fall VI. Ernst Sch., 16 Jahre alt, bemerkt seit seiner zweijährigen Lehrzeit zunehmende Verkrümmung seiner Beine. Rechts besteht geringes, links starkes Genu valgum. Zur operativen Behandlung sucht er am 19. Februar 1900 das Hospital auf.

21. Februar. Verkürzung der Innenseite der Quadricepssehne links durch keilförmige Uebereinandernähung nach erfolgter Durchschneidung. Abmeisselung des Ansatzes des Lig. patellare und Verlagerung auf die freigelegte und vom Periost entblösste Innenfläche der Tibia.

Der Wundverlauf war in diesem Falle nicht ganz rein. Es stiess sich ein Theil des überpflanzten Ligamentes ab. Darnach trat Heilung ein.

4. Mai. II. Operation: Keilexcision aus dem oberen Drittel der linken Tibia. Fibula wird nicht durchmeisselt. Gypsverband, der 6 Wochen liegen bleibt.

Bei der Entlassung am 2. August besteht noch geringer Gelenkhydrops links. Die Bewegungen sind frei, die Unterschenkelstellung ist nach der Osteotomie eine gute. Pat. hat einen festen guten Gang. Seitliche Bewegungen des Unterschenkels bei gestrecktem Knie sind nicht möglich. Die ihm vorgeschlagene Kapselverengerung, wodurch der hydropische Erguss sicher zum Schwinden gebracht worden wäre, lehnt er wie Fall V ab.

Nachuntersuchung am 3. April 1901. Länge beider Beine und Umfang beider Kniee gleich. Hautnarbe an der Tibia adhärent, sonst frei. Unterschenkel steht bei gestrecktem Knie völlig fest, desgleichen Patella. Kein Erguss. Beinstellung gut. Unterschenkel völlig frei beweglich. Keine Beschwerden beim Stehen und Gehen, falls letzteres 4—5 Stunden nicht überschreitet.

Fall VII. Peter B., 18 Jahre alt, leidet an starkem Genu valgum sin. Er zog sich durch Ausgleiten auf der Treppe eine Distorsion des Gelenks zu und wurde 14 Tage später am 13. December 1899 mit Hydrops genu aufgenommen. Die Patella ist weit nach aussen verschiebbar. Pat. klagt über schwerfälligen und unsicheren Gang, sowie häufiges Einknicken.

Nachdem in den ersten Tagen der Hydrops resorbirend behandelt worden war, wird am 22. December operativ folgendermaassen vorgegangen: Typische keilförmige Verkürzung der Quadricepssehne etwa 2 cm oberhalb der Patella. Weitere 2 cm oberhalb wird der Aussenrand der Sehne $^1/_2$ cm tief incidirt. Ablösung der Ansatzstelle des Ligamentum patellare von der Tuberositas tibiae und Verlagerung derselben nach der Innenseite der Tibia. Letztere wird keilförmig resecirt. Gypsverband in Adductionsstellung.

Digitized by Google

22. Januar. Reactionsloser Verlauf. Abnahme des Gypsverbandes.

5. April. Pat. wird entlassen. Der Gang ist gut bei besserem Halt und grösserer Festigkeit im Knie. Pat. knickt nicht mehr ein. Die Patella speziell liegt dem Condylus int. fest an und lässt sich nicht mehr so weit nach aussen verschieben.

Der Aufenthalt des Pat. ist zur Nachuntersuchung nicht zu ermitteln.

Fall VIII. Wilhelmine L., 61 Jahre alt, leidet an hochgradigem Genu valgum dext., welches ihr besonders in den letzten 20 Jahren starke Beschwerden verursacht hat. Der Gang ist stark behindert, der Unterschenkel steht in einer Abductionsstellung von etwa 45° und lässt sich in Folge der Lockerung der Weichtheile bei fast völliger Streckung etwa 2 Querfinger breit seitlich verschieben. Gleichzeitig besteht Hydrops genu.

Am 9. Mai 1900 wird die lineäre Osteotomie des Femur etwa handbreit über dem Gelenk ausgeführt. Sodann folgt die extrasynoviale longitudinale Kapselverengerung an der Innenseite, wobei die Ränder der fibrösen Kapsel in der Mitte etwa 4 cm breit über einander genäht werden. In Folge der starken Lockerung und Dehnung der Kapsel wird dieselbe auch an der Aussenseite verengert.

Im Gypsverband, der 3 Wochen liegen bleibt, haben sich die Fragmentenden des Femur etwas verschoben. Der Wundverlauf war ein normaler. Zur besseren Controlle wird für die Folgezeit Gewichtsextension angewandt. In Folge des Alters und der fehlerhaften Fragmentstellung in den ersten Wochen verzögert sich die Knochenconsolidation.

Pat. verlässt deshalb erst nach Verlauf weiterer 4 Wochen das Bett und bald darauf, am 21. Juli auch das Krankenhaus. Ein Urtheil über die spätere Gehfähigkeit lässt sich deshalb nicht abgeben. Doch ist die Kapsellockerung behoben. Das Knie steht fest, und es sind in fast gestreckter Stellung seitliche Bewegungen nicht mehr zu machen.

Nachuntersuchung am 3. April 1901: Das Kniegelenk ist fest geblieben. Der Unterschenkel lässt sich nicht mehr gegen den Oberschenkel bewegen. Hydrops ist nicht mehr wiedergekehrt, so dass die Kapselplastik ihre Schuldigkeit gethan hat. Leider ist das Resultat der Osteotomie des Oberschenkels kein entsprechendes. Die Patientin hat bald nach ihrer Entlassung aus dem Bürgerhospital ihre alte Beschäftigung wieder aufgenommen als Verkäuferin in einem Metzgerladen, wobei sie einen grossen Theil des Tages stehend zubrachte. In Folge dessen verschlechterte sich die ohnehin fehlerhafte Stellung der Osteotomieenden durch die übermässige (Pat. ist etwa 240 Pfund schwer) und zu frühzeitige Belastung wieder. Es hat sich wieder ein Genu valgum von etwa 15° Abweichung gebildet. Das obere Fragment ist deutlich vor und nach aussen von dem unteren zu fühlen. Der Unterschenkel wird von völliger Streckung ohne Beschwerden bis zu einem Winkel von 100° gebeugt. Bei längerem Umhergehen klagt Pat. über Schmerzen im Knie und benutzt alsdann meistens einen Stock zur Stütze.

Fall IX. Amalie P., 31 Jahre alt, leidet an Genu valgum dext. Am 20. Januar 1900 fiel sie auf das Knie. Es bildete sich ein Gelenkhydrops, der allmählich wieder schwand. Doch will Patientin seit der Zeit beim Gehen immer Schmerzen im Kniegelenk haben und unsicher

Digitized by Google

sein. Die rechte Patella ist weiter nach aussen gelagert als die linke und lässt sich passiv ausserdem noch verhältnissmässig weiter nach aussen verschieben wie diese. Der Unterschenkel ist in der Streckstellung leicht ab- und adducirbar.

15. Mai. Lineäre Osteotomie des Femur im unteren Drittel. Die Quadricepssehne und das Lig. patellare werden an ihrer inneren Seite zu $^2/_3$ ihrer Breite durchschnitten und keilförmig über einander genäht. Erstere wird über der vernähten Stelle vom Aussenrande her eingeschnitten Die gelockerte Gelenkkapsel wird an der Innenseite extrasynovial in typischer Weise verengert.

5. Juni. Wechsel und Erneuerung des Gypsverbandes. Die Patella steht gut fixirt in normaler Stellung. Haut primär geheilt.

2. Juli. Abnahme des Gypsverbandes. Unterschenkel und Patella stehen gut und sind fixirt. Pat. verlässt vor beendeter Nachbehandlung das Krankenhaus und die Stadt Köln. Eine Nachuntersuchung kann nicht stattfinden.

Fall X. Gertrud W., 2 Jahre alt, wurde am 5. Juni 1900 wegen Genu valgum sin. aufgenommen. Es handelt sich um eine difform geheilte Fractur des linken Oberschenkels, verbunden mit überstandener allgemeiner Rachitis. Der Oberschenkel ist nach vorn convex. Der Unterschenkel steht in extremer Valgusstellung. Die Kapsel ist ausserordentlich stark gedehnt. Der schlotternde Unterschenkel lässt sich in gestreckter Stellung stark abduciren (bis fast zum rechten Winkel), adduciren, hyperextendiren, sowie um die Achse nach innen rotiren, so dass nach letzterer Bewegung die Tibiakante nach innen sieht. Die Lockerung aller Bänder auch der Lig. cruciata ist so gross, dass der Unterschenkel sich auch in toto, ohne eine Abduction auszuführen, seitlich um 1 cm gegen den Oberschenkel verschieben lässt. Es besteht ferner noch eine starke Ausweitung der hinteren Kapsel, so dass beim Aufliegen des Oberschenkels auf einer graden Unterlage und nach Ausführung der Hyperextension die Ferse 9 cm von der Unterlage absteht. Der Abstand der Patella von der Verbindungslinie des Schenkelhalses mit der Mitte des Fussgelenkes beträgt in dieser Stellung 3 cm. Die Verkürzung der Extremität beträgt der gesunden Seite gegenüber 3 cm.

13. Juni. Es wird die extrasynoviale Kapselverengerung an der Innenseite des Gelenks ausgeführt, wobei die knorpelige Patella bei der Naht mitgefasst wird. Das Lig. patellare wird vom inneren Rande zu $^2/_3$ quer gespalten und der obere Rand nach innen und unten, z. T. an das Periost der Tibia angenäht. Nach dieser Kapselplastik scheint die abnorme Rotation und Abduction des Unterschenkels nicht mehr möglich. Zur Knochencorrection wird die Osteoklase des Unterschenkels ausgeführt.

Nach reactionslosem Verlauf erscheint der Erfolg am 20. August im Vergleiche zu dem früheren Befunde ein sehr guter. Die Abduction und Hyperextension sind nur in mässigen Grenzen ausführbar. Die abnorme Rotation und Verschiebung des Unterschenkels gegen den Oberschenkel fehlen. Die Bewegungen im Kniegelenk sind frei.

Nachuntersuchung am 2. April 1901. Linkes Bein 1,5 cm kürzer wie das rechte. Umfang beider Kniee gleich. Hautnarbe völlig frei ver-

Digitized by Google

schieblich. Linkes Bein nicht zu hyperextendiren, bei Streckung im Knie völlig fest, desgleichen Patella. Rechts Hyperextension, wobei die Ferse etwa 6 cm von der Unterlage absteht, Valgusstellung, geringe Lockerung und seitliche Bewegungen bei gestrecktem Knie. Pat. geht sicherer und fester mit dem operirten linken wie mit dem rechten Bein und stützt sich beim Stehen mehr auf das linke, wie auf das rechte Bein.

Fall XI. Jacob Sp., 1 Jahr alt, war bereits früher wegen starkem Genu valgum sin. osteoclasirt. Wegen Masern und darauffolgender Bronchopneumonie wurde die Consolidation zunächst sehr verzögert und kam später nicht in der gewünschten Weise zu Stande. Am 5. Juni 1900 wird es behufs nochmaliger Operation nach Ausheilung der Rachitis und mit Genua valga, welche besonders links sehr ausgeprägt sind, aufgenommen. Stehen die Patellae nach vorn, so beträgt der Abstand der inneren Malleolen bei parallel gelagerten Oberschenkeln 9 cm. Der linke Unterschenkel lässt sich in völlig gestreckter Stellung von vorn nach hinten, sowie seitlich stark verschieben, auch im Sinne der Abduction flectiren. Ferner ist er in gestreckter Stellung um seine Achse etwa in einem Rotationswinkel von 30^0 rotirbar. Bei fest auf der Unterlage liegendem Oberschenkel lässt sich die Ferse durch Hyperextension 8 cm von der Unterlage abheben.

20. Juni. An der Innenseite wird die fibröse Kapsel der Länge nach incidirt. Doch gelingt es nicht, die nach aussen verlagerte Patella nach innen zu ziehen und die durchschnittenen Kapseltheile übereinander zu bringen. Deshalb werden die äusseren Ränder sowohl der Quadricepssehne als auch des Lig. patellae proprium etwa je 1 cm weit incidirt. Ausserdem war bei der Ablösung des letzteren Ligaments von der darunter gelegenen Synovia diese in der Längsrichtung eingerissen. Sie wird, um gleichzeitig den äusseren Theil der Kapsel zu erweitern, sofort quer vernäht. Jetzt gelingt es auch, die Patella nach innen zu mobilisiren und die fibröse Kapsel dort in der gewohnten Weise über einander zu nähen. Sodann wird an der Grenze des oberen und mittleren Drittel des Unterschenkels die Osteoklase ausgeführt und das Bein in corrigirter Stellung eingegypst.

Der Verlauf war kein guter. Am zweiten Tage nach der Operation trat eine vorübergehende Röthung des ganzen Körpers und Gesichtes mit mehrere Tage anhaltendem hohen Fieber ein. Dieses nöthigte zur sofortigen Abnahme des Gypsverbandes und führte trotz des guten Aussehens der Wunde durch die Lösung einiger Nähte zur secundären Infection des Gelenks mit nachfolgender Resection der Gelenkenden. Die später erfolgte typische Abschuppung des ganzen Körpers und eitrige perforirende Otitis media machten es klar, dass das Fieber von einer Scarlatina verursacht worden war, und dass diese Complication indirect die secundäre Gelenkresection verschuldet hatte. Mit der Perforation des Trommelfells fiel das Fieber. Das Knie heilte in Ankylose aus.

Fall XII. Clara L., 2 Jahre alt, wurde am 5. Juni 1900 mit deutlichen Zeichen überstandener Rachitis und einem Genu valgum sin. mit Schlottergelenk aufgenommen. Es besteht abnorme laterale Verschiebbarkeit beider Gelenkenden gegen einander, sowie starke seitliche Ab-

Digitized by Google

ductionsfähigkeit des Unterschenkels und leichte Rotationsfähigkeit desselben in gestreckter Stellung nach innen. Die Ferse lässt sich bei gestrecktem Bein von der Unterlage um 6 cm abheben.

27. Juni. An der inneren Seite wird die Kapsel der Länge nach gespalten und ihre Wundränder in typischer Weise über einander genäht. Dabei wird der untere Theil der Quadricepssehne nach unten und innen gezogen und die nach aussen dislocirte Patella nach innen gelagert. Schliesslich wird auch der abgelöste untere innere Theil des Lig. patellae proprium weiter median und nach unten fixirt.

Die Heilung vollzieht sich im ersten Gypsverband. Die Kapsellockerung ist geringer, die Valgusstellung ist auch ohne Knochenoperation nicht mehr in dem vorher beschriebenen Grade vorhanden. Zum Gehen kommt das Kind während des Krankenhausaufenthaltes nicht mehr, und deshalb kann kein Urtheil über die Gehfähigkeit abgegeben werden.

Zur Nachuntersuchung kann der Aufenthalt der Patientin nicht ermittelt werden.

Fall 13. Maria v. B., lernte als Kind erst im Alter von 2 Jahren laufen. In ihrem 17. Lebensjahre traten ohne besondere Ursachen ziemlich plötzlich hochgradige beiderseitige Genua valga ein. Vor der Operation war das linke Knie etwa bis zu einem Winkel von 145°, rechts bis zu einem solchen von 160° abducirt. In beiden Kniegelenken bestand Schlottern, links mehr wie rechts. Beim Gehen traten andauernd Subluxationen der Kniescheibe nach aussen ein, welche sich nach Ausführung der Streckbewegung von selbst unter Knacken wieder zurück bildeten. Dementsprechend war der Gang sehr langsam, unbeholfen und unsicher. Jetzt noch bestehende Knorpel-Knochenverdickungen an den Rippen weisen auf überstandene Rachitis hin.

Operation am 30. Juli 1900. Rechts Osteotomie der Tibia, links Osteotomie des Femur und der Tibia. Ferner links Kapselverengerung an der Innenseite und Verkürzung des Innenrandes des Lig. patellare und der Quadricepssehne. Bei den ersten Gehversuchen am 27. October trat links an der Stelle der Femurosteotomie eine Infraction der anscheinend festen Stelle des consolidirten Femur ein. In Folge dessen ist die sehr ängstliche Pat. erst seit 11. December ausser Bett.

Bei der Nachuntersuchung am 27. April 1901 ist das linke Bein etwa 1,5 cm kürzer wie das rechte. Auch der Umfang um das Knie beträgt links etwa 1,5 cm mehr wie rechts. Dies hat seinen Grund darin, dass das obere Osteotomiefragment des Femur nach vorn und aussen gegen das untere verschoben ist. Die Verschiebung ist so hochgradig, dass die vordere Knochenkante des oberen Fragments Anfangs die Haut zu durchstossen drohte und deshalb Ende October secundär abgemeisselt werden musste. Der rechte Unterschenkel steht in leichter O-Beinstellung. Trotzdem geht Patientin jetzt wesentlich sicherer mit dem linken Bein, mit welchem sie vor der Operation unbeholfener war. Der bessere Operationseffect auf der linken Seite zeigt sich auch darin, dass die Kniescheibe links weniger weit seitwärts zu bewegen ist und der Unterschenkel gegen den Oberschenkel fest fixirt ist. Rechts besteht Schlotterknie, und die Kniescheibe lässt sich sowohl bei erschlaffter, als auch contrahirter

Digitized by Google

Streckmusculatur weiter nach aussen und innen verschieben. Das Knie kann rechts bis zum rechten Winkel, links bis zu einem Winkel von 135° gebeugt werden. Das medico-mechanische und Massage-Verfahren ist noch nicht abgeschlossen. Patientin kann jetzt gut 1 Stunde gehen und Treppen herabsteigen, was vor der Operation nicht möglich war. An weiterem Gehen wird sie durch Schmerzen im rechten Knie verhindert, die links fehlen.

III. Hydrops genu chronicus.

Die Kapselverengerung wurde ferner in Anwendung gebracht in mehreren Fällen von Kapselerweiterung und Lockerung der Gelenkbänder, welche mit einem chronischen Gelenkhydrops verbunden waren. Es handelt sich um Fälle von veraltetem chronischen Gelenkerguss meist traumatischen Ursprungs, bei denen sich eine Lockerung der Gelenkbänder mit starker Kapselausdehnung, sowie ein Wackelknie ausgebildet hatte.

Unter diesen Vernältnissen ist der Erfolg der üblichen Behandlung oft ein wenig befriedigender. Der Gang bleibt unsicher, die Patella zeigt abnorme seitliche Verschieblichkeit und ist auch bei starker Contraction der Quadriceps nicht genügend fixirt. Die Patienten, welche bei intensiver Aufmerksamkeit auf ebenem Boden ziemlich fest und sicher auftreten, knicken bei getheilter Aufmerksamkeit, auf unebenem Terrain oder beim Treppensteigen leicht ein, selbst dann, wenn nach beendeter Behandlung keine Flüssigkeit im Gelenke mehr nachzuweisen ist. Durch das Einknicken entsteht eine Zerreissung der Synovialis, ein neuer Bluterguss, ein neuer Schub einer mehr acuten Entzündung.

Hiergegen wird nun mit Vorliebe eine Kniekappe dauernd getragen, nachdem der Erguss dauernd durch Compression oder Injection geschwunden ist. Die Kappe hat den grossen Nachtheil, dass sie durch den andauernden Druck eine Atrophie des Quadriceps herbeiführt. Zum festen sicheren Gange ist die volle Functionsfähigkeit des Quadriceps und das feste Anliegen der Kniescheibe an die Condylen des Oberschenkels in gestrecktem Zustande des Gelenks nöthig. Während der Action des Beines muss auch bei jedem Beugungswinkel die hintere Fläche der Patella der Fossa patellaris resp. den Condylen des Femur fest und unverrückbar aufliegen. Ist dies nicht der Fall, so läuft der Träger des Leidens jeden Augenblick Gefahr einzuknicken. Die Kniekappe wirkt vorzüglich zur Einleitung der Resorption der Flüssigkeit im Gelenke, sowie zur Fixirung der Patella und sichert so den Gang. Aber sie lähmt gleichzeitig den Quadriceps durch Entwickelung einer Druckatrophie. Aus diesem Grunde

Digitized by Google

werden die Anhänger der Kniegelenkkappe unter den Chirurgen an Zahl immer weniger, und letztere legen heute immer mehr Werth darauf, durch Massage und Gymnastik die Entwicklung der genannten Muskelatrophie hintanzuhalten.

Hierher gehört besonders auch die Kapselerschlaffung. Wenn man nach einer Punction oder nach einer Compressionsbehandlung des Gelenkexsudates Herr geworden zu sein glaubt, so ist man oft erstaunt, wie sich nach geringfügigen Bewegungen in kurzer Zeit, ohne dass ein neues Trauma einwirkt, das Exsudat in der alten Stärke wieder einstellt. Die Kapsel scheint ihre normale Elasticität verloren zu haben, und der anormale Zustand der Erweiterung zum andauernden geworden zu sein. Die erweiterte Kapsel retrahirt sich unter gewöhnlichen Verhältnissen zur Norm, wenn durch die Behandlungsweise das Exsudat resorbirt wird. Hat indessen der Zustand der Erweiterung zu lange bestanden, so hat die Kapsel ihre physiologische Elasticität eingebüsst. Sie ist von dem Exsudat stark durchtränkt und durch den lange dauernden von innen nach aussen wirkenden Druck seitens des flüssigen Exsudats oder der verdickten Synovialis in ihrem fibrösen Theile atrophisch und verdünnt, wie dies bei Operationen nachgewiesen ist. Durch den von dem Compressionsverbande herrührenden Druck wird eine solche Kapsel angedrückt aber nicht verengert. Dementsprechend hat sie das Bestreben, sobald der Druck seitens des Verbandes aufhört, sich wiederum auf den alten Grad der Erweiterung auszudehnen und hierbei die Exsudatflüssigkeit gewissermaassen aus den Lymph- und Blutgefässen anzusaugen.

In solchen Fällen von langdauerndem Hydrops wollte Bardenheuer die Kraft des Quadriceps steigern durch Excision eines Stückes aus der Quadricepssehne und dem Ligamentum patellae proprium. Gleichzeitig sollte die fibröse Kapsel, besonders in ihrem vorderen und unteren Abschnitte, durch extrasynoviale Verkürzung verengert werden. Die Kapsel erhält hierdurch normalere Dimensionen und grössere Elasticität wieder, so dass sie sich nicht wieder von selbst auf ihren alten erweiterten Zustand ausdehnt. Der wieder erhöhte Druck der Kapsel auf den Gelenkinhalt verhindert eine Wiederkehr des Exsudats und ersetzt gewissermaassen dauernd den Druck seitens der Kniekappe.

Die Operation, welche zunächst nur für äusserst hartnäckige Fälle von chronischem traumatischen Hydrops beabsichtigt war, wurde später auch für andere chronische Gelenkaffectionen in Aussicht genommen. Bei chronischem und gonorrhoischem Gelenk-

Digitized by Google

rheumatismus, bei Arthritis deformans und chronischen septischen Gelenkentzündungen zeigt die Gelenkkapsel und die Bänder oft ähnliche Zustände, welche ein Schlottergelenk und unsicheren Gang bedingen. Der Druck, welcher durch die Verengerung der Gelenkkapsel und die Stärkung des Quadriceps auf den Gelenkinhalt ausgeübt wird, sollte hier speziell die Resorption des Gelenkinhaltes einleiten und so eine Besserung der chronischen Affectionen veranlassen. Diese Hoffnung erwies sich bei chronischem Gelenkrheumatismus und Arthritis deformans als trügerisch. Ausser einer grösseren Fixirung des Kniegelenks wurde durch die Operationsausführung eine Besserung der chronisch entzündlichen Gelenkaffectionen nicht erreicht. Das Nähere ist aus dem folgenden Abschnitte zu ersehen.

Bei den Fällen von reinem chronischen Gelenkhydrops im Anschluss an Traumen waren die Erfolge gut, wie aus den beiden nachstehenden Krankengeschichten ersichtlich ist.

Fall XIV. Karl T., 22 Jahre alt, fiel am 20. Februar 1899 auf das rechte Knie. Der behandelnde Arzt diagnosticirte eine Bandzerreissung und Hämarthros, der allmählich unter der üblichen Behandlung wich. Nach vollendeter Resorption merkte Pat. jedesmal beim Versuche das Knie zu strecken an der Aussenseite ein Knacken und beim Uebergange aus der gebeugten Stellung in die gestreckte ein Vorbeirutschen eines Körpers.

28. April. Aufnahme. Es besteht ein chronischer Hydrops mit starker Lockerung der Kapsel und der Gelenkbänder. Bei vollster Streckung des Kniegelenks lassen sich seitliche Bewegungen des Unterschenkels in ausgiebigem Maasse ausführen. Die rechte Kniescheibe ist stark nach aussen verlagert und über den äussern Rand des Condylus ext. hinüberzuschieben. Die Streckung des Gelenkes aus der gebeugten Stellung gelingt sehr langsam und nicht vollständig. Aussen neben der Patella fühlt man einen beweglichen Körper.

29. April. Längsschnitt an der Aussenseite durch die Synovialis hindurch. Entfernung eines bohnengrossen Knorpelknochenstückes. Kapselnaht, Hautnaht. Alsdann wird von einem zweiten Hautschnitte an der Innenseite der Patella aus die fibröse Kapsel extrasynovial verengert und die Quadricepssehne sowie das Lig. patellare an der Innenseite durch Durchschneiden und Uebereinandernähen verkürzt, sowie die Quadricepssehne an der Aussenseite durchschnitten und klaffend gelassen. Schienenverband.

15. Mai. Erster Verbandwechsel.

9. Juni. Die Schiene bleibt fort. Es wird mit activen und passiven Bewegungen begonnen.

14. Juni. Pat. steht auf und verlässt das Hospital. Er geht mit gestrecktem Knie sicher und fest. Die Kniescheibe ist gut fixirt. Seitliche Bewegungen des Unterschenkels gegen den Oberschenkel sind nicht mehr möglich.

Die Uebungen werden zu Hause fortgesetzt.

Zur Nachuntersuchung erscheint Pat. nicht.

Digitized by Google

Fall XV. Lorenz J., 50 Jahre alt, war vor einigen Monaten wegen traumatischen Hydrops des linken Knies behandelt worden. Er hatte sich jedoch vorzeitig der Behandlung entzogen und ist besonders in der letzten Zeit viel umhergelaufen. Er klagt über leichte Ermüdung und Schmerzen in der linken Kniekehle.

Bei der Aufnahme am 3. März 1900 zeigt er bei leichter Valgusstellung im Kniegelenk abnorme Lockerung des Bandapparats. Der nahezu gestreckte Unterschenkel lässt abnormes seitliches Klappen zu. Die Kapsel ist zu beiden Seiten der ballotirenden Kniescheibe stark vorgewölbt, desgleichen der obere Recessus. Schwammcompression bei gefenstertem Gypsverband beseitigt den Erguss zwar, doch kehrt derselbe beim Beginn der Bewegungen im Bett wieder. Auch klagt Pat. wieder über Schmerzen.

17. Mai. Operation: Uebereinandernähen der innen zu $^3/_4$ quer durchtrennten Quadricepssehne und typische extrasynoviale Verengerung der fibrösen Kapsel an der Innenseite des Kniegelenks.

6. Juni. Prima intensio. Kein Erguss. Pat. beginnt mit activen und passiven Bewegungen und bald darauf mit Massage.

4. August. Pat. wird entlassen ohne Erguss. Bei einer Vorstellung Ende August zeigt sich dasselbe gute Resultat, freie Gelenkbewegung, ohne dass der Hydrops wiedergekehrt ist. Eine Lockerung des gestreckten Unterschenkels besteht nicht mehr.

Eine weitere Nachuntersuchung kann nicht erfolgen, da J. unterdessen an den Folgen einer Gallensteinerkrankung gestorben ist.

IV. Chronischer Gelenkrheumatismus und Arthritis deformans.

Auch in 4 weiteren Fällen von chronischem Gelenkrheumatismus und Arthritis deformans wurde die Operationsmethode in Anwendung gebracht. Bardenheuer hoffte, wie schon im letzten Abschnitte ausgeführt wurde, durch Verengerung der Kapsel und seiner sehnigen Ausbreitungen dem Gelenk seine verloren gegangene Spannung wieder zu geben und es so in den Stand zu setzen, nicht nur die im Gelenk vorhandene übermässige Flüssigkeitsmenge, sondern auch die in die Synovialis und das perisynoviale Gewebe erfolgten Transsudationen, ja vielleicht sogar die Auflagerungen auf Gelenkknorpel und Knochen zur Resorption zu bringen. In keinem Falle ist ihm dies gelungen. Die Synovialis und der Knorpel-Knochenüberzug erfahren durch die chronisch entzündliche Verdickung der Synovialis und des perisynovialen Gewebes, sowie die schon frühzeitig eintretende Usurirung und Wucherung des Knorpelüberzuges zu starke Veränderungen, als dass sich dieselben durch eine lediglich auf Resorption hinzielende Behandlung zur Rückbildung bringen lassen könnten.

Der Vollständigkeit halber seien die Krankengeschichten in Kürze erwähnt.

Fall XVI. Commis D., 25 Jahre alt, will am 6. October 1899 ohne traumatische Veranlassung mit Schmerzen im rechten und später auch im

Digitized by Google

linken Knie erkrankt sein ohne Fieber. Gonorrhoe wird geleugnet. Herz ist frei.

Bei seiner Aufnahme am 12. April 1900 sind beide Kniee gleichmässig stark geschwollen. Die Patellae tanzen stark, sind frei beweglich. Schwammcompressionen bei gefenstertem Gypsverband führen keine wesentliche Besserung herbei.

12. Mai. Operation am linken Knie. Punction durch lateralen Einstich eines Troicars entleert etwa 100 ccm heller klarer Flüssigkeit. Gleichzeitig wird die typische Kapselverengerung an der inneren Seite und Verkürzung des inneren Randes des Ligamentum patellare vorgenommen.

Wundverlauf afebril. Nach 8 Wochen steht Pat. auf.

Im August hatte er noch eine Arthritis acuta des rechten Ellenbogengelenks, die bei Salicylbehandlung und Ruhigstellung in verhältnissmässig kurzer Zeit ohne bleibende Störungen heilte. Der Erguss im linken Kniegelenk blieb zwar nicht ganz weg, doch war er bedeutend kleiner wie in dem nicht behandelten rechten Knie. Auch ist die Beugefähigkeit im linken Knie kaum behindert, während das rechte Knie nicht einmal bis zu einem rechten Winkel gebeugt werden kann. Eine Schmierkur und lange fortgesetzter Gebrauch von Jodkali waren ohne wesentlichen Einfluss auf die Gelenkaffectionen.

Nachuntersuchung am 4. April 1901: Beiderseits mässiger Hydrops. Umfang des linken Knies beträgt 0,5 cm mehr wie rechts. Beugung von völliger Streckung rechts bis zu einem Winkel von 100°, links bis 90°. Patella rechts lockerer wie links, was wohl mit Sicherheit auf die fixirende linksseitige Plastik zurückzuführen ist. Unterschenkel bei durchgedrücktem Knie beiderseits etwas schlotternd. Pat. geht ohne Stütze vorsichtig etwa 1 Stunde. Wenn an der Natur des Leidens im Anfang Zweifel bestehen konnten, so ist dasselbe durch die rheumatischen Gelenkentzündungen mit starkem Erguss in beiden Ellenbogen im August 1900 und März 1901, welche beide prompt auf Salicyl reagirten, jetzt sicher als rheumatisches anzusehen, zumal Schmierkur und grosse fortgesetzte Gaben von Jodkali ohne Erfolg waren.

Fall XVII. S., 48 Jahre alt, litt vor 4 Jahren an Gonarthritis rheumatica dext. Darnach konnte er das Knie etwa nur von 90—160° bewegen. Doch ging er leidlich und ohne Schmerzen. Im November 1899 fiel ihm ein grosses Stück Braunkohle von der Aussenseite gegen den Unterschenkel. Darnach Wiederaufflackern des rheumatischen Processes, andauernde Schmerzen und grössere Bewegungsbehinderung.

Am 18. Juni 1900 im Bürgerhospital aufgenommen und mit Massage, leichten passiven Bewegungen und Extension behandelt, jedoch ohne wesentlichen Erfolg. Knie von 130—160° beweglich, bei weiteren Versuchen Schmerzen. Umfang über die Mitte der Patella 4 cm mehr wie links. Die Röntgenphotographie zeigt Verschwommenheit beider Gelenkenden.

17. Mai. Operative Verkürzung der Quadricepssehne und des Lig. patellare an ihrer inneren Seite und Verengerung der fibrösen Gelenkkapsel nach innen von der Patella. Letztere lässt sich nur in geringem Grade ausführen.

Digitized by Google

Hydrops, Weichtheilschwellung und Beweglichkeit wurden durch die Operation nicht beeinflusst. Da jegliche Streckungsversuche zu einem neuen Aufflackern des rheumatischen Processes führten und S. wegen dauernder Schmerzen im Gelenk nicht gehen konnte, wurde etwa $^1/_2$ Jahr nach der ersten Operation das Kniegelenk resecirt.

Fall XVIII. 48jähriger Italiener R. erkrankte vor 9 Wochen mit acutem Gelenkrheumatismus fast aller grossen Gelenke der Extremitäten. Im rechten Knie blieben dauernder Erguss und Schmerzen.

Weitere 6 wöchentliche Behandlung mit Schwammcompressen bei gefenstertem Gypsverband und später bei Gypsschiene verbunden mit Massage führt keine Besserung herbei. Erguss und Schmerzen dauern an. Beugung nur bis 90° möglich. Umfang über die Mitte der Patella gemessen $1^1/_2$ cm mehr wie links.

Die Operation wird wie bei Fall XVI ausgeführt. Gleichzeitige Punction von der Aussenseite des Gelenks entleert etwa 30 ccm fibrinöser, dunkelgelber Flüssigkeit.

Nach Abnahme des fixirenden Verbandes kann zwar kein Gelenkerguss festgestellt werden, doch kehrt derselbe ebenso wie die Schmerzen nach der Ausführung der ersten passiven Bewegungen im Bette wieder. Ohne dass sein Zustand eine wesentliche Veränderung erfahren hätte, verliess Pat. das Hospital. Er geht mit Hilfe eines Stockes.

Nachuntersuchung am 8. Mai 1901. Umfang rechts 35, links 36,5 cm. Beugung rechts bis 110°. Kein Erguss. Die Kniescheibe lässt sich seitlich rechts etwa 1 cm, links 3 cm verschieben. Das rechte Knie ist schmerzfrei. Beim Laufen bestehen gleichfalls keine Beschwerden, nur beim Sitzen hat Pat. das Gefühl der Spannung in dem straffen Extensionsapparat des Knies. Der Unterschenkel steht völlig fest gegen den Oberschenkel. Pat. kann stundenlang ohne Beschwerden gehen. Der Quadriceps rechts zeigt in Folge der lange dauernden rheumatischen Affection mässige Atrophie.

Fall XIX. Bei dem 53jährigen Tagelöhner und Invaliden L. waren seit Beginn des linksseitigen Kniegelenksleidens 5 Jahre verflossen. Er war seitdem häufig in Krankenhausbehandlung. Auch jetzt führen ihn wieder heftige Kniegelenkschmerzen am 12. Juni 1900 dem Bürgerhospitale zu. Es besteht deutliche Athritis deformans mit Ausbildung eines leichten Schlottergelenks. An der Innenseite der Tibiagelenkfläche lässt sich ein verdickter Rand fühlen, den man für den verknöcherten und gewucherten Knorpelrand ansprechen muss. Die Bewegungen sind ausgiebig, aber schmerzhaft und von starkem Knacken begleitet.

Nach 6 wöchentlicher ergebnissloser conserativer Behandlung wird in typischer Weise die fibrinöse Kapsel zu beiden Seiten der Patella verengert. Jedoch blieb auch hier die erhoffte günstige Einwirkung auf das rheumatische Grundleiden aus.

Eine Nachuntersuchung konnte nicht stattfinden, da Pat. nicht zu ermitteln ist.

V. *Die septische Kniegelenkentzündung.*

Der rheumatischen Gelenkentzündung nahe verwandt ist die septische. Auch bei ihren chronischen Folgezuständen wurde einmal die

Digitized by Google

Kniekapselplastik ausgeführt, allerdings mit besserem Erfolge als bei jener. Der Einfachheit halber lasse ich gleich die Krankengeschichte folgen.

Fall XX. Frau E., 25 Jahre alt, wurde 4 Tage nach der Entbindung von einem todtfaulen Kinde am 27. Februar 1900 mit einer septischen Entzündung des linken Kniegelenks aufgenommen. Das Gelenk war sehr verdickt, besonders auch die Tibiacondylen verbreitert. Es bestand grosse Schmerzhaftigkeit und hohes Fieber. Pat. wurde mittels Gypsverbandes behandelt. Die Besserung ging sehr langsam von Statten. Bei ihrer ersten Entlassung war das Knie an der Innenseite noch druckempfindlich und 3 cm dicker als das rechte. Das Knie hatte sich in leichte Vagusstellung gestellt, und die Kapsel war besonders an ihrer inneren Seite noch gelockert.

Bei ihrer Wiederaufnahme am 3. August 1900 war die Gelenkschwellung etwa noch dieselbe. Die Vagusstellung schien etwas stärker geworden zu sein. Auch durch abnorme seitliche Beweglichkeit des Unterschenkels bei gestrecktem Bein documentirte sich die stärker hervortretende Erschlaffung der Gelenkkapsel. Die active Flexionsfähigkeit war nur sehr gering.

4. August. Operation in der bekannten Weise. Der innere Rand der Quadricepssehne, sowie das ganze Lig. patellae proprium werden verkürzt, die fibröse Kapsel an der Innenseite verengert. Letztere zeigt sich bei der Operation ausserordentlich dünn. An der Aussenseite der Synovialis war Granulationsgewebe, welches sich in die Lücken der verdünnten fibrösen Kapsel vorschob und dieselbe durchwuchs. Die Synovialis war stark verdickt und prominirte in die durch die Incision entstandene Lücke der Capsula fibrosa wie ein Kissen. Im Gelenk selbst ist offenbar kein flüssiger Inhalt, sondern auch Granulationsgewebe. In der Narkose kann das Knie auch nur bis zu 160° gebeugt werden, wobei sich schon Knacken bemerkbar macht. Bei der Vernähung der fibrösen Kapsel muss mit äusserster Vorsicht zu Werke gegangen werden, da jene leicht einreisst. Um einen ordentlichen Druck auf die verdickte Synovialis auszuüben, wird die musculöse und sehnige Ausstrahlung des Vastus int. möglichst weit nach innen und unten vernäht. Zum gleichen Zwecke wird das Lig. patellare proprium in seiner ganzen Breite durchschnitten und stark verkürzt.

Der Wundverlauf war ein guter, die Wirkung der Operation sehr in die Augen fallend. Die durch das Granulationspolster bedingte Gelenkanschwellung war geschwunden. Die Kapsel lag dem Knochen überall fest an. Die Valgusstellung ist corrigirt und das Schlottern des Unterschenkels hat aufgehört.

Nachuntersuchung am 6. April 1901. Der Umfang des Kniegelenks beträgt links 1 cm mehr wie rechts. Dies ist z. Th. auf Krampfadern an der Innenseite des Kniegelenks, z. Th. auf Verdickung der fibrösen Kapsel an der Stelle zurückzuführen, wo dieselbe bei der Operation über einander genäht wurde. Patella und Unterschenkel stehen bei gestrecktem Knie fest. Die Beugung ist bis zu einem Winkel von 130° möglich, also weiter wie vor der plastischen Operation. Die Bewegungen im

Digitized by Google

Gelenk sind exact und ohne Schmerzen. Pat. geht und steigt sehr gut Treppen. Nach etwa 3 stündigem Gehen tritt Müdigkeit ohne Schmerzen ein.

VI. Luxation des Meniscus externus.

Einmal hatte Bardenheuer Gelegenheit gehabt, bei einem Jungen nach Luxatio menisci ext. genu das geschilderte Operationsverfahren in Anwendung zu ziehen. Nach der Entfernung des luxirten Meniscus von einem äusseren Längsschnitte aus zeigte sich nämlich, dass der Unterschenkel im Knie schlotterte. Die Kapsel war an der äusseren Seite schon vor der Operation durch den jedesmaligen Austritt des Meniscus bei der Beugung stark gedehnt worden und dauernd erschlafft. Durch die Excision des stark verdickten Meniscus entstand ein grosser Spalt zwischen den äusseren Condylen des Femur und der Tibia. Bei der Vernähung des an der Aussenseite der Patella angelegten Längsschnittes der genannten Kapsel wurde der hintere Rand möglichst weit nach vorn und unten über den vorderen Rand gezogen und daselbst an den vorderen Kapselrand und die Patella genäht. Durch diese Verengerung der erweiterten äusseren Kapsel gelang es, dem Unterschenkel in der gestreckten Stellung des Beines seine absolute Festigkeit wiederzugeben.

Der Fall 21 ist kurz folgender:

Anton J., 9 Jahre alt, will in der Weise gefallen sein, dass er mit dem rechten Fuss in einer Pferdebahnschiene hängen blieb und dann mit der Innenseite des gebeugten Knies auf den Boden aufschlug. Seitdem kann er das Knie nicht mehr gerade machen.

4 Wochen später wurde er am 15. Juni 1900 aufgenommen. Das Knie war frei von Schwellung und Erguss, die Patella an normaler Stelle. Der Unterschenkel war gegen den Oberschenkel nicht frei verschieblich. Der Unterschenkel kann in normaler Ausdehnung flectirt, jedoch nur bis zu einem Winkel von 160° gestreckt werden. Alsdann stösst man auf einen festen Widerstand, der nicht überwunden werden kann und bei Forcirung Schmerzen verursacht. Bei den Bewegungen fühlt man ein Knacken im Gelenk. Dieses Geräusch, das Patient schon selbst beobachtet hat, wird verursacht durch einen sich in dem äusseren Gelenkspalt hervordrängenden Körper. Dieser, als Theil des Meniscus ext. anzusprechen, macht sich sichtbar als $1^1/_2$ cm langer, schräg gestellter und den Gelenkspalt etwa 5 mm überragender harter Körper. Bei jeder Flexion unter 80° wölbt er sich knackend in der Linea interarticularis lateralis vor, um in dieser Stellung bis zur äussersten spitzwinkligen Flexion zu verharren. Bei der Extension, sobald dieselbe 80° überschreitet, verschwindet er wieder unter Geräusch.

Am 19. Juni wird der Meniscus durch Längsschnitt bei flectirtem Knie freigelegt und der aus der Gelenkspalte hervorragende Theil, etwa die Hälfte des ganzen Meniscus, abgetragen. Da jetzt abnorme Ab-

Digitized by Google

und Adductionsfähigkeit bei gestrecktem Knie eingetreten ist, wird die Kapselverengerung in der oben angegebenen Weise ausgeführt.

Am 1. August wird Patient auf Wunsch der Eltern vor Beendigung der beabsichtigten Massage- und Bewegungscur mit noch etwas behinderter Beugung und Streckung entlassen. Er bewegt activ von etwa 100—170°.

Die Nachuntersuchung am 5. April 1901 ergiebt Folgendes: Umfang des Knies über die Mitte der Patella gemessen rechts 1 cm weniger wie links. Dabei besteht deutliche Abflachung in der Gegend des Gelenkspalts ausserhalb der Kniescheibe. Beweglichkeit des Knies völlig normal, kein Erguss. Kniescheibe und Unterschenkel sind bei gestrecktem Beine fest fixirt. Patient ist beim Gehen, Laufen und Spielen völlig ungestört und schmerzfrei.

Wenn auch einzelne Theile des von Bardenheuer angewendeten operativen Verfahrens früher schon bei Patellarluxationen ausgeführt worden sind (Verpflanzung des Ansatzes des Lig. patellare an der Tuberositas tibiae und Durchschneidung des äusseren Randes der Quadricepssehne), so ist das beschriebene operative Vorgehen doch im Wesentlichen ein neues. Zum ersten Male kamen zur Anwendung die plastische Verkürzung des inneren Randes der Quadricepssehne und des Lig. patellare, sowie die extrasynoviale plastische Verengerung der fibrösen Kapsel nach der Spaltung derselben ohne Eröffnung der Synovialis. Neu ist ferner die Combination der einzelnen operativen Eingriffe zur Verengerung der gesammten Gelenkkapsel, sowie zur Fixirung der Patella und des Unterschenkels gegen den Oberschenkel, neu auch die Erweiterung der Indicationsstellung für die plastischen Operationen am Kniegelenk zur Heilung des Schlottergelenks nach Genu valgum und des chronischen Hydrops, falls derselbe nicht auf rheumatischer Basis beruht.

Auf dem diesjährigen Congresse der deutschen Gesellschaft für Chirurgie sprach Hildebrand in seinem Vortrage zur operativen Behandlung der habituellen und veralteten Luxationen die Ansicht aus, dass bei habituellen Patellarluxationen eine Kapselplastik allein nicht ausreiche, weil die Kraft der Patellarbewegungen eine so grosse sei, dass die plastisch verengerte Kapsel später wieder zu ihrer früheren Weite gedehnt werde. Er empfiehlt alleinige Osteotomie des Femur bei gleichzeitig bestehendem Genu valgum oder alleinige Abmeisselung der Tuberositas tibia und Verlagerung derselben. Ich verweise deshalb nochmals auf die 9 Fälle, welche 8—13 Monate nach Ausführung der Operation einer Nachuntersuchung unterzogen wurden. Die mit Absicht gewählte lange Dauer bis zur Vornahme der Nachuntersuchungen hatte leider den Nachtheil, dass über die Hälfte der Operirten zur Nach-

Digitized by Google

untersuchung nicht mehr herangezogen werden konnten, da sie ihren Wohnsitz verändert hatten und nicht mehr aufgefunden werden konnten. In zweien dieser nachuntersuchten Fälle (No. V und VI) war eine eigentliche plastische Kapselverengerung nicht vorgenommen worden, und bei einem von diesen (Fall V) bestand 12 Monate nach Ausführung der Osteotomie mit Verkürzung des inneren Randes der Quadricepssehne und des Lig. patellare noch leichte Lockerung des Kapsel. Bei allen übrigen 7 nachuntersuchten Fällen ist die Wirkung der plastischen Operation zur Fixation der Patella zu beobachten. Mit Ausnahme des Falles XVI (chronischer Gelenkrheumatismus) wurde ausser der dauernden Fixation der Patella auch überall eine dauernde Fixation im Gelenke selbst und eng anliegende Gelenkkapsel erzielt. Am besten wird die Wirkung jedoch durch Fall X und XIII illustrirt, bei denen das Leiden doppelseitig bestand. Es wurde plastisch nur auf der Seite operirt, auf der grössere Schlotterung und Kapsellockerung bestand. Jetzt besteht auf der operirten Seite absolute Fixation, welche auf der andern Körperseite nicht eingetreten ist. Das schlimmer afficirte Knie ist durch die plastische Operation zum functionstüchtigeren geworden.

Die Kapselverengerung erstreckt sich eben nicht auf die Synovialis, bei welcher ein andauernder Effect nicht zu erwarten wäre, sondern auf den starren, unnachgiebigen, fibrösen Theil der Kapsel.

Herrn Geheimrath Bardenheuer, meinem hochverehrten Chef, spreche ich für die Anregung zu dieser Arbeit, die Ueberlassung des gesammten Materials und das ihr dargebrachte lebhafte Interesse meinen aufrichtigsten Dank aus.

Digitized by Google

XXX.

Zur Casuistik der Lymphcysten des Oberschenkels.

Von

Dr. Achilles Nordmann in Basel.

Die folgende Mittheilung will über eine seltene Beobachtung von Oberschenkelgeschwulst berichten, der völlig Gleichartiges, meiner Litteraturkenntniss nach, nicht an die Seite zu stellen sein dürfte.

Frau W., 34 Jahre alt, ist von jeglicher hereditärer Belastung frei und, Influenza ausgenommen, früher nie schwer krank gewesen. Sie hat drei Mal geboren. Erste Geburt 8. December 1892, zweite 15. August 1894, dritte 24. April 1897. Von bei der ersten Geburt zurückgebliebenen Placentarresten, die eine Uterusausräumung nöthig machten, und einer Dammnaht abgesehen, völlig normaler Verlauf der Entbindungen sowohl wie der Wochenbette. Die drei Kinder leben und sind gesund.

Ihre gegenwärtigen Beschwerden führt die Patientin auf einen Fall zurück, den sie Ende November 1892, wenige Tage vor ihrer ersten Niederkunft, erlitten hatte, bei dem sie ausgeglitscht und ziemlich heftig auf die rechte Gesässhälfte gefallen war. Sie legte dem Vorkommniss anfänglich keine Bedeutung bei, wurde aber durch Schmerzen, die sie beim Aufstehen nach der Geburt in der Gesässgegend empfand, unliebsam daran erinnert. Während der folgenden Jahre verschwanden diese Schmerzen nie vollständig, sie wurden ärztlicherseits auf tiefliegende Krampfadern zurückgeführt und mit Einreibungen behandelt.

Vor 6 Jahren, also etwa 1 Jahr nach dem Trauma, bemerkte die Frau zum ersten Mal an der ursprünglich betroffenen Stelle eine Geschwust, die Anfangs gänseei-, später handtellergross wurde, beim Wachsthum sich nach unten senkte und ohne irgend welche andere Empfindungen zu bewirken, beim Gehen immer mehr hinderlich wurde.

Im Februar 1899, zur Zeit der Aufnahme dieser Beobachtung, deckt die Geschwulst die ganze hintere Fläche des rechten Oberschenkels und reicht vom Trochanter major angefangen bis in die Kniekehle herab. Die Haut über derselben ist leicht verschieblich, nicht ödematös und von spärlichen ectatischen Venen durchzogen. Die Geschwulst erscheint auf der Unterlage leicht beweglich, weist eine prall elastische Consistenz und stellenweise dunkle Fluctuation auf. Ihre Oberfläche ist völlig glatt, nirgends besonders differenzirt. Entzündliche Erscheinungen irgend welcher Art und Oedem der Umgebung fehlen vollständig. Die Musculatur des

Digitized by Google

Oberschenkels functionirt normal und weist mit der Geschwulst keinen Zusammenhang auf.

Die Diagnose schwankte zwischen Lipom und Cyste und neigte wegen der Seltenheit der letzteren Geschwulstform an dieser Stelle mehr der ersteren Möglichkeit zu.

Operation am 10. Februar 1899 unter freundlicher Assistenz des Herrn Dr. Markees. Ohne Benutzung der Esmarch'schen Blutleere wird in Chloroformnarkose durch einen vom Trochanter bis zur Kniekehle reichenden, über die Vorwölbung der Geschwulst hinwegziehenden Schnitt nach Durchtrennung des subcutanen Fettes die bläulich durchscheinende Geschwulst freigelegt, die sich als enorme Cyste darstellt. Sie wird mit Leichtigkeit aus dem subcutanen Fett herausgeschält. Nach der Tiefe, beziehungsweise nach vorn hin reicht sie bis auf die Oberschenkelmusculatur, von der sie sich ebenso leicht trennen lässt. Nach oben findet sie ihr Ende genau unterhalb des grossen Trochanter, wo sie wie durch ein etwa 3 cm langes fasciales Band am Trochanter befestigt ist, beziehungsweise durch dieses Band mit der Oberschenkelfascie zusammenhängt. Die Auslösung der Geschwulst ging so leicht von statten, dass während und nach derselben, überhaupt bei der ganzen Operation eine Unterbindung nicht nöthig wurde. Nach Entfernung derselben lag die Musculatur der hinteren Oberschenkelfläche ohne irgend welche fasciale Bedeckung bloss zu Tage. Fortsätze der Geschwulst oder ihrer Wandung zwischen die einzelnen Muskeln sind nicht vorhanden. Naht der etwa 27 cm langen Hautwunde. Drainage durch den unteren Wundwinkel.

Nicht so einfach wie die Operation gestaltete sich der spätere Verlauf. Beim Verbandwechsel am 7. Tage erschien zwar die Wundlinie durch eine tadellose Prima geheilt und auch die Oeffnung für den Drain, der am 4. Tage entfernt worden war, verklebt, der Heilungsvorgang beim Mangel jeglicher Temperatursteigerung somit zunächst ideal. Drei Tage später aber fand sich bei intacter äusserer Wundlinie die Haut in weitem Umkreis sackartig aufgebläht und fluctuirend. Bei Druck auf dieselbe entleerte sich aus dem unteren Wundwinkel eine reichliche, nicht gemessene, etwas blutig tingirte, dünne Flüssigkeit, nach deren Entleerung die Hautauftreibung verschwunden war. Zudem bestanden leichte Fieberregungen. Der gleiche Vorgang wiederholte sich bei jedem Verbandwechsel während der folgenden Woche. Kein Zweifel, dass es sich hier um einen echten Lymphfluss handelte, dessen Beseitigung anzustreben war.

Da die Patientin einen weiteren blutigen Eingriff verweigerte, konnte von einer Wiedereröffnung der Wunde zunächst keine Rede sein. Bei dem völlig reizlosen Zustand der Höhle wurde deshalb versucht, eine entzündliche Reizung herbeizuführen und dadurch den Verschluss der Lymphgefässe einzuleiten. Ausspülungen mit Jod- und Höllensteinlösungen blieben erfolglos, und ebensowenig nutzten Tamponaden mit verschiedenen Gazearten. Erst durch die Injection einer 10proc. Zinkchloridlösung gelang es des Lymphflusses Herr zu werden. Dabei entstanden durch eine auch sonst bekannte Wirkung dieser Substanz kleinere nekrotische Herde im Fettgewebe und der Muskelsubstanz, die unter Temperatursteigerung zu umschriebener Abscessbildung und zu einer Perforation der Hautnarbe

Digitized by Google

Veranlassung gaben. Eine jedenfalls auf die gleiche Ursache zurückzuführende, tiefer liegende Eiteransammlung in der Musculatur gab späterhin zu einer grösseren Spaltung der Hautnarbe Veranlassung. Nach und nach und nachdem oberflächliche Fistelgänge, die das Anlegen der Haut verhinderten, gespalten worden waren, verheilte die Wunde per granulationem, ohne dass der Lymphfluss wiedergekehrt wäre, und ohne dass die Musculatur des Oberschenkels irgend welchen Schaden gelitten hätte.

Untersuchung der Geschwulst: Dieselbe stellt eine einkammerige, in den grössten Durchmessern 21 cm lange und 11 cm breite Cyste dar, bei deren Beschreibung zwischen Cystenwand und Cysteninhalt zu unterscheiden ist.

Die Cystenwand ist auf der Aussenfläche an vielen Stellen von der Oberschenkelmusculatur angehörigen Muskelfasern und von lockerem Bindegewebe eingehüllt. Die Innenfläche stellt eine im Ganzen glatte Fläche dar, auf der sich nur wenige, kurze, brückenartige Stränge und kleine bis hirsekorngrosse Excrescenzen vorfinden. Die Wand ist etwa $2^1/_2$ mm dick und zeigt schon makroskopisch eine gewisse Schichtung.

Bei der mikroskopischen Untersuchung tritt dieselbe noch deutlicher hervor. Man erkennt dabei mehrere Lagen bald locker gefügter, bald dichter aneinander liegender Bindegewebsfibrillen, zwischen welche namentlich gegen die Cysteninnenfläche zu zahlreiche, zellige Elemente eingelagert sind; zumeist sind es Spindelzellen, vielfach aber findet man auch Rundzellen, die stellenweise ganze Nester bilden. Die Cysteninnenfläche ist an den meisten Stellen von einer mehrschichtigen Lage endothelähnlicher Zellen ausgekleidet, die nur an wenigen Punkten fehlt, an welchen die Cysteninnenfläche von Bindegewebe begrenzt wird. — Zwischen den Bindegewebsbündeln, d. h. in dem lockeren Zwischengewebe finden sich Anhäufungen von Fetttröpfchen. — Die papillären Excrescenzen zeigen den gleichen histologischen Bau wie die übrige Cystenwand. Epithel ist nirgends vorhanden.

Der Inhalt der Cyste, der leider nicht vollständig aufgefangen werden konnte, beläuft sich auf etwa $1^1/_2$ Liter. Es ist eine citronengelbe, klare, alkalische Flüssigkeit, in welcher schon makroskopisch erkennbare Cholestearinkrystalle herumschwimmen. Er reagirt alkalisch und gerinnt beim Kochen. Beim längeren Stehen bilden sich im Bodensatz spärliche, weiche Gerinnsel. Mikroskopisch finden sich in ihm ausser den schon erwähnten Cholestearintafeln Rundzellen, Fetttröpfchen, Körnchen- und Spindelzellen.

Der gegebenen Schilderung nach handelt es sich in diesem Fall um eine mit endothelähnlichen Zellen ausgekleidete Cyste, für deren Deutung am einfachsten von ihrem Inhalt ausgegangen wird. Derselbe ist, auch ohne dass eine quantitative Analyse stattgefunden hätte, und ohne dass aus der während der Heilung abgehenden Flüssigkeit Rückschlüsse gezogen würden, genügend als Lymphe charakterisirt.

Die Lymphe findet sich in einem Hohlraum, der an die Stelle der normalen Oberschenkelfascie, der Fascia lata getreten ist. Es geht

Digitized by Google

dies mit Sicherheit daraus hervor, dass nach Wegnahme der Cyste die blosse Oberschenkelmusculatur frei zu Tage tritt, und dass die Cyste an ihrem oberen Ende in der Gegend des Trochanter major in das normaler Weise vorhandene Fascienblatt übergeht.

Die Entstehung der Cyste wird wohl auf eine natürliche Weise durch den von der Patientin seiner Zeit erlittenen Fall erklärt. In Folge desselben kam es zu einer Zerreissung der Fascie unterhalb des Trochanter und jedenfalls auch zur Zerreissung grösserer Lymphgefässe, aus welchen alsdann continuirlich Lymphe in das fasciale Gewebe hineinsickerte. Im Laufe der Zeit, allerdings auffallend langsam, wurden die Schichten desselben immer mehr auseinandergedrängt, es bildete sich nach und nach ein grosser Sack, dessen Wandungen secundär hypertrophirten und die beschriebene Form annahmen. Die Rundzelleninfiltration sowie der Spindelzellenreichthum der Cystenwand machen es wahrscheinlich, dass man es hier mit einem in Proliferation befindlichen Gewebe zu thun hat.

Die Operation des Falles betreffend ist vielleicht darin gefehlt worden, dass die Cyste da, wo sie in das Fascienblatt über dem Trochanter überging, einfach herausgeschält und das zurückbleibende Fascienband nicht unterbunden wurde. Es ist möglich, dass bei diesem Verfahren die den Heilungsverlauf so sehr complicirende Lymphorrhagie ausgeblieben wäre.

Die Geschwulst dürfte auf Grund dieser Darstellung als ein Kystoma lymphaticum fasciale vielleicht nicht unrichtig bezeichnet sein.

Aehnliche Beobachtungen sind in der Litteratur nur spärlich vorzufinden, ganz identische fehlen gänzlich.

König[1]) spricht von seltenen Fällen, in welchen Cysten des Oberschenkels zu grossen bis in die Nähe des Knies reichenden Geschwülsten sich zu entwickeln vermögen. Die Casuistik Michel's[2]), auf die er sich hierbei bezieht, betrifft Geschwülste der vorderen und inneren Fläche des Oberschenkels, die bis ins kleine Becken hinein sich verfolgen liessen und mit der geschilderten Beobachtung keine Analogien aufweisen. Die herangezogenen von Padieu[3]) veröffentlichten Fälle Velpeau's gehören, wie aus dem Studium des Originals mit Sicherheit hervorgeht, überhaupt nicht hierher.

---

1) König, Lehrbuch der Chirurgie. 7. Auflage. 1900. III. S. 561.
2) Michel, American journal of medical science. 1879. January.
3) Padieu, Bourses séreuses et leurs maladies. Thèse de Paris. 1839.

Digitized by Google

Bei den neueren Beobachtungen Narath's[1]) und Strehl's[2]) handelt es sich in ähnlicher Weise wie bei Michel um herabgetretene retroperitoneale Lymphcysten oder um tuberculöse Senkungsabscesse.

Am nächsten steht der beschriebene Fall den Befunden von Lymphextravasaten, über die Morel-Lavallée[3]) zuerst genaue Untersuchungen veröffentlicht und über die Gussenbauer[4]) in neuerer Zeit zusammenhängend berichtet hat. Fünf der von diesen Autoren beschriebenen dreizehn Fälle betreffen ebenfalls den Oberschenkel und sind nach ihnen so entstanden, dass in Folge eines tangentialen, durch ein Trauma ausgeübten Druckes eine Zerreissung zwischen Haut und oberflächlicher Fascie stattfand, die eine Lymphextravasation zur Folge hatte.

In meinem Fall muss die Zerreissung, wie aus der Beschreibung hervorgeht, innerhalb der Fascie selbst stattgefunden und zur Theilung des Fascienblattes geführt haben. Dieser Umstand erklärt vielleicht das überaus langsame Wachsthum der Geschwulst im Gegensatze zu den rasch zunehmenden zwischen Haut und Fascie gelegenen Lymphextravasaten, deren Ausdehnung kein so starres Hinderniss wie das aponeurotische Bindegewebe entgegenwirkte. Als besondere Eigenthümlichkeit bleibt bei meinem Fall hervorzuheben, dass hier das Lymphextravasat secundär zur Bildung einer völlig geschlossenen Cyste geführt hat, ein Vorkommniss, das ich sonst nirgends mitgetheilt finde und das, wenn der Vorgang richtig gedeutet ist, ein seltenes Beispiel traumatischer Cystenbildung darstellen würde.

1) Narath, Archiv f. klin. Chirurgie. Bd. L. S. 763 ff.

2) Strehl, Zeitschr. f. Chirurgie. Bd. LI. S. 178 ff.

3) Morel-Lavallée, Archives générales de médecine. 1853. Vième série, tome I, p. 691 ff. und ibid. 1863. VIième série, tome I, p. 20 ff.

4) Gussenbauer, Deutsche Chirurgie. Lieferung 15. S. 114 ff.

Digitized by Google

XXXI.

Luxation und Torsion der Patella nach aussen durch Muskelzug.

Von

Dr. Borchard,

dirigirendem Arzt der chirurg. Abtheilung des Diakonissenhauses in Posen.

Die Verrenkungen der Kniescheibe sind im Ganzen keine häufigen Verletzungen, aber in ihrer Eintheilung, in ihrem Mechanismus doch so klar erkannt, dass casuistische Mittheilungen über die gewöhnlichste Luxationsform, d. i. die nach aussen, oder über die zweithäufigste d. h. die verticale Luxation kaum etwas Neues bringen können. Dahingegen dürften Mittheilungen über die horizontale Luxation und über die Combination der Luxation nach aussen mit verticaler Luxation doch immer noch einiges Interesse beanspruchen. Die letzterwähnte Form kann vollständig nur in der Art vorkommen, dass bei completer Luxation die Patella auf dem Planum epicondylicum ruht, aber nicht mit ihrer überknorpelten, sondern mit ihrer subcutanen Fläche. Mit der Verschiebung nach aussen hat gleichzeitig eine Drehung nach aussen stattgefunden. Bei jeder vollständigen Verschiebung der Patella nach aussen erfolgt eine Drehung derselben um die Längsachse, aber so lange die Gelenkfläche der Kniescheibe dem Oberschenkelknochen zugekehrt bleibt, hat dieser Vorgang nichts Auffälliges und gehört so in das Bild der gewöhnlichen Kniescheibenverrenkung nach aussen, dass man hier von einer Combination der Luxatio patellae nach aussen mit einer verticalen Luxation nach innen mit Recht nicht zu sprechen pflegt, sondern einfach von einer Luxatio patellae nach aussen.

Etwas anderes ist es bei der Combination der Luxatio patellae nach aussen mit der verticalen Luxation nach aussen. In der mir zugänglichen Litteratur habe ich nur einen einzigen derartigen Fall gefunden.[1]) Parker sah nach Hoffa die vertical luxirte Patella

1) Es ist mir aus äusseren Gründen eine genauere Durchsicht der Litteratur hieraufhin äusserst schwer möglich gewesen, und es liegt mir daher fern, meinen Fall als den zweiten hinzustellen.

Digitized by Google

neben dem Condylus stehen. Die Kniecontour war bedeutend verbreitert durch die vertical gestellte Kniescheibe, die mit ihrem inneren Rande aufruhte, die subcutane Fläche nach innen, die Gelenkfläche nach aussen. Das Bein stand in leichter Beugung. Die Kniescheibe war fixirt durch starke Anspannung des Tensor fasciae latae und des Lig. patellae. Die Quadricepssehne war schlaff, weich und seitlich verschiebbar. Der betreffende Patient war mit gebeugtem Bein gefallen und mit demselben auf einen grossen Kohlenblock gestossen.

Lossen[1]) erwähnt diese Combination überhaupt nicht, andere Arbeiten[2]) geben ihre Möglichkeit zu, ohne aber dieselbe casuistisch zu belegen.

Am 6. Februar d. J. sah ich auswärts einen derartigen Fall. Der betreffende 17jährige Pat. St. hatte vor etwa einem Jahre beim Stolpern plötzlich einen Schmerz im linken Knie gehabt, mit dem Gefühl, als wenn seitlich etwas heraustrete. Beim schnellen Zufassen und Druck sei der Knochen wieder hineingegangen. Das Gelenk sei etwas geschwollen gewesen, dann aber wieder gut geworden, und er habe das ganze Jahr seine Beschäftigung als Kaufmannslehrling unbehindert ausführen können. Am 6. Februar ging Pat. über den Hof, der durch Eis ziemlich glatt war. Er wollte im Gehen einen ca. 100 Schritt links schräg hinter ihm stehenden Knaben mit dem Schneeball werfen. Bei dieser halben Drehung zur Seite und etwas nach hinten musste er sich stark auf das glatte Eis stemmen, und in dem Augenblicke, als er den Schneeball warf, glitt er aus, da er sich nicht mehr halten konnte. Er wurde in das Haus getragen, und der herbeigeholte College fand eine Luxation der Kniescheibe nach aussen, deren Einrichtung ihm aber selbst in Narkose nicht gelang. Ich sah noch am selben Tage den Kranken ca. 8 Stunden nach der Verletzung. Es handelte sich um einen grossen, blassen, nicht sehr muskelkräftigen Menschen. Das rechte Bein hatte keine auffallende X-Beinstellung. Das linke Knie stand leicht gebeugt, konnte nicht gestreckt und nur unter grossen Schmerzen etwas weiter gebeugt werden. Der Unterschenkel und der Fuss waren etwas nach aussen gedreht. Neben dem äusseren Condylus stand nahezu senkrecht die gekantete Kniescheibe, von der aus ein straffer Strang sowohl nach oben wie nach unten zog. Dieser Strang war besonders am Condylus externus sehr straff. Etwas mehr nach hinten fühlte man einen dickeren, aber nicht so straffen Strang, der auch zur Kniescheibe zog und von dieser aus nach unten sich weiter fortsetzte. Ich hielt das Erstere für das Ligam. resp. die Quadricepssehne; das Letztere für die Kapsel. Es war aber, wie sich später herausstellte, gerade umgekehrt. Ein nennenswerther Erguss war nicht vorhanden.

Ich versuchte nun in tiefer Narkose die Einrenkung, indem ich das Bein in der Hüfte beugte und die Kniescheibe nach oben und seitlich zu schieben suchte. Jedoch ohne Erfolg. Um die Kniescheibe etwas zu lockern, beugte ich das Knie, soweit ich es ohne besondere Gewalt

1) Lossen, Deutsche Chirurgie.

2) Meiners, Ueber Patellarluxationen. J. A. D. Greifswald 1900.

Digitized by Google

machen konnte, fasste dann die Patella beiderseits zwischen Daumen und Zeigefinger, schob die Patella nach oben, wobei ich aber gleichzeitig einen starken Druck auf die untere Kante der Kniescheibe nach innen ausübte. Ich hatte nämlich bei den Beugeversuchen gesehen, dass sich der erst erwähnte sehr straffe Strang ad maximum anspannte, während der zweite relativ schlaff blieb. Das konnte nur der Fall bei einer Torsion der Kapsel oder des Ligaments sein, und es war naturgemäss, dass bei der Detorsion der schlaffere Theil um den festeren gedreht werden musste. Als ich den entsprechenden Druck nach innen auf die untere Kante ausübte, gab die Kniescheibe mit einer halben Drehung um ihre Längsachse nach und ich fühlte deutlich, wie der untere Rand der Kniescheibe an den inneren Condylus des Femur zu liegen kam. Es war also der innere Rand der Kniescheibe gewesen, und es hatte zugleich mit der Verschiebung der Patella nach aussen eine Torsion nach aussen stattgefunden. Der straff gespannte Strang war die aufgerollte Kniegelenkskapsel, der weniger straffe Strang die Quadricepssehne.

Bei weiterer Besichtigung beider Beine fiel es mir auf, dass der äussere Kniegelenkshöcker links wenig ausgebildet war, dass aber ein Genu valgum links nicht bestand.

Das Bein wurde auf eine Holzschiene mässig fest gewickelt, hochgelagert. Am 2. Tage stellte sich ein ziemlicher Erguss ein, der aber bald zurückging. Am 4. April war Pat., den ich 3 Wochen hatte fest liegen lassen, völlig wieder hergestellt.

Interessant war es mir, von dem Collegen zu erfahren, dass die 22jährige Schwester des Kranken am 27. März 1900 beim Tanzen ausgeglitten, aber nicht hingefallen sei. Sie habe nach Hause getragen werden müssen, und hier habe er eine Verrenkung der Kniescheibe nach aussen gefunden, deren Einrichtung bei Beugung der Hüfte durch leichten Druck gelungen sei. Es scheint sich um eine incomplete Luxation nach aussen gehandelt zu haben. Patientin sei jetzt wieder völlig gesund. Leider war es mir nicht möglich, die Dame zu untersuchen.

Der Mechanismus der Verrenkung in unserem Falle ist, soweit er die Luxation nach aussen betrifft, klar. Der Unterschenkel war mit der grössten Kraft, um ein Ausgleiten auf dem Eise zu verhüten, auf den Boden gestemmt, bei dem Werfen mit der rechten Hand musste, da das Ziel links schräg hinten stand, eine Drehung des Körpers, mithin auch des linken Beines, nach dieser Richtung gemacht werden, und diese Drehung wurde im Moment des Schneeballwerfens plötzlich forcirt. Gleichzeitig erfolgte durch Ausgleiten des Fusses ein Einknicken im Knie. Es erfolgte also im Moment der stärksten Contraction des Quadriceps ein Einknicken des Knies und eine Drehung nach aussen. Die Kniescheibe ging, da das Bein gestreckt war, auf dem oberen Wege, d. h. oberhalb der Trochlea nach aussen.

Digitized by Google

In dem Falle Parkes war der Patient nun bei gebeugtem Knie gegen einen Gegenstand gestossen. Die verticale Drehung, zu deren Zustandekommen zwei an den Seitenrändern der Kniescheibe in entgegengesetzter Richtung einwirkende Gewalten nothwendig sind, war hier verursacht durch directe Einwirkung auf der einen Seite (Herabdrücken des inneren Randes der Kniescheibe durch den Fall auf das Kohlenstück) Heben des äusseren Randes andererseits durch den Widerstand, den die Patella an der äusseren Wand der Trochlea bei gebeugtem Knie fand.

In unserem Falle lag einmal keine Beugung und zweitens keine direct einwirkende Gewalt vor. Auch die Torsion musste durch Muskelzug entstanden sein, da der Patient im Hinfallen nicht auf irgend einen Gegenstand gestossen war. Patient suchte im Moment des Werfens unwillkürlich sich möglichst fest auf das glatte Eis zu stemmen, gab nun dem Körper durch das Werfen die Drehung nach links und aussen. Schon in diesem Moment wird die Verschiebung nach aussen erfolgt sein, was um so wahrscheinlicher ist, da Patient schon einmal aus geringfügiger Ursache eine unvollkommene Verschiebung nach aussen erfahren hatte. Das Bein verlor den Halt, knickte ein, St. fiel hin. In dem Augenblick des Einknickens erfolgte noch einmal eine energische Contraction der Streckmuskulatur, den Fall zu vermeiden. Durch die Verschiebung der Patella, die schon mehr oder weniger starke Zerreissung der Innenseite der Kniegelenkskapsel konnte aber der Vastus internus wenig oder kaum mehr in Wirksamkeit treten, nur der Rectus und Vastus externus entfalteten ungeschwächt ihre Kraft. Zieht man aber die Resultante aus diesen beiden Kräften, so greift dieselbe am äusseren Rande der Kniescheibe an, denselben hebend. Hinzu kam auf der anderen Seite die Drehung des Körpers nach aussen bei krampfhaft fixirtem Fuss, so dass der äussere Condylus des Oberschenkels unter dem inneren Rande der Kniescheibe weggedreht wurde. Ist doch eine Drehung des Körpers bei fixirtem Fuss gleich der entgegengesetzten Drehung des Fusses bei fixirtem Körper.

Natürlich kann man beide Momente zeitlich nicht genau in der Anamnese von einander trennen. Sie folgen so schnell auf einander, dass sie dem Patienten gar nicht zum Bewusstsein kommen. Einestheils aber darf man nicht ausser Acht lassen, dass der Patient zu den Kniescheibenverrenkungen disponirt war, dass also das Aufstemmen auf den glatten Boden bei leicht einwärts gebogenem Bein genügte, um die Kniescheibe bei weiterer Forcirung der Drehung nach aussen bis auf den Rand des Condylus zu bringen, also eine

Digitized by Google

incomplete Luxation nach aussen herbeizuführen, dass andererseits die Gewalt aber erschöpft gewesen wäre, wenn nicht der Schwung, mit dem der Ball abgeworfen war, als Drehung des Körpers weiter gewirkt und zweitens Patient versucht hätte, sich aufrecht zu halten. Ersteres machte die incomplete äussere Luxation zu einer completen, letzteres bewirkte durch ungleichmässiges Angreifen der Streckkraft die Torsion.

Es lag bei dem Patienten sicher ein disponirendes Moment für die Verrenkung der Kniescheibe vor und zwar mit aller Wahrscheinlichkeit ein angeborenes. Dies zeigte einmal, dass schon ein Jahr zuvor aus geringfügiger Ursache eine Verschiebung nach aussen stattgefunden hatte und ferner, dass eine Schwester des Patienten ebenfalls eine Luxation der Patella erlitten hatte. Auffallend war in der That die Kleinheit des äusseren Kniegelenkshöckers, besonders seine geringe Wölbung und sein geringes seitliches Vorspringen, ohne dass dabei ein Genu valgum bestand. Auch die Schwester soll keine X-Beine haben. Bei meinem Patienten halte ich jedenfalls diese geringe Ausbildung des äusseren Kniegelenkshöckers für das disponirende Moment. Leider war es mir nicht möglich, die Schwester des Kranken zu untersuchen; ich konnte auch durch Nachfragen nichts Genaueres eruiren. Trotzdem aber glaube ich, da dieselbe sonst kräftig und zu Verstauchungen anderer Gelenke nicht neigt, auch früher keine Erkrankungen des Kniegelenkes gehabt hat, dass auch hier das disponirende Moment eher in einer Veränderung der Knochen, als der Kapsel zu suchen ist.

Die Diagnose der Verletzung ist ausserordentlich schwer. Durch Abtastung zu bestimmen, welches die äussere, welches die innere Fläche der Patella ist, war mir nicht gelungen. Ist der First an der Innenfläche gross, dann mag es ja wohl nicht schwer sein, hieran die Innenseite der Patella zu erkennen; ein Verlass ist aber auf dies Symptom nicht. Wichtiger dagegen ist die relative Schlaffheit der Quadricepssehne und Lig. patellae: Man muss sich nur nicht täuschen lassen durch die straffer gespannte, eingerollte und ebenfalls zur Kniescheibe ziehende Kapsel. Ich habe mich anfangs zu dieser Verwechselung verleiten lassen, trotzdem mir der derbe Strang immer zu scharf und zu dünn für die Quadricepssehne erschien. Erst bei genauerem Nachtasten fühlte ich noch einen breiteren nicht so gespannten Strang.

Gerade dies Nebeneinander und die ausserordentlich straffe Spannung des dünneren der beiden Stränge erscheint mir für die Diagnose sehr wichtig. Letztere ist deshalb nicht gleichgültig, als sie

Digitized by Google

doch Einfluss auf die Therapie hat. Nicht durch das Emporschieben der Patella allein, sondern erst, nachdem ich gleichzeitig einen starken detorquirenden Druck auf die untere d. h. innere Kante der Patella ausgeübt hatte, gelang mir die Reposition. Lassen diese wenigen differentialdiagnostischen Merkmale im Stich — in ihren sonstigen Symptomen ist kein Unterschied von der Luxation nach aussen — so genügt es, wenn man an die Möglichkeit einer derartigen Combination denkt. Gelingt die Reposition dann nicht durch das einfache Emporschieben, so muss der Druck auf die Innenkante d. h. auf die Kante, mit der die Patella auf der hinteren Seitenfläche des Femur aufruht, hinzu kommen.

Ohne Narkose dürfte jedoch die Reposition kaum gelingen. Mir haben vorsichtige Beugeversuche zur Lockerung der Patella anscheinend gute Dienste geleistet. Ich war mir der Gefahr einer forcirten Beugung wohl bewusst und habe deshalb nur mit mässiger Gewalt die Bewegung gemacht. Ich glaube auch nicht, dass man dann irgend einen Nachtheil zu befürchten hat.

Sollte sich bei dem Patienten eine Luxation der Patella wiederholen, so würde ich operativ etwaige Recidive zu verhüten suchen, und ich möchte in diesem Falle der Faltung der inneren Kapselpartien den Vorzug geben.

Digitized by Google

XXXII.

Aus dem Kölner Bürgerhospital (Oberarzt Geheimrath Prof. Dr. Bardenheuer).

Ueber wiederholte Einklemmung im Foramen obturatorium sin. (Darmwandhernie) combinirt mit Volvulus ilei.

Von

Dr. A. v. Meer.

Nachdem die Hernien des Foramen obturatorium in den letzten Jahrzehnten von verschiedenen Autoren eine monographische Bearbeitung erfahren haben, könnte es als ein müssiges Beginnen erscheinen, einen einzelnen Fall von dieser eigenartigen Bruchform noch mitzutheilen. Indessen sind im Ganzen nur wenig mehr als 200 Fälle davon in der Literatur aufzufinden, und ganz abgesehen davon, dass die meisten dieser Brüche erst an der Leiche erkannt worden sind, bildet, wie Graser[1]) mit Recht bemerkt, die Therapie des eingeklemmten Bruches (scil. obturatorischen) bis heute noch kein Ruhmeskapitel der Chirurgie. Konnte doch Rose[2]) im Jahre 1893 noch 118 Fälle von Einklemmungen von Hüftlochbrüchen zusammenstellen, von denen 93 mit oder ohne Operation starben, 3 mit Kothfisteln also ungeheilt blieben, 12 frisch ohne Operation von selbst oder mit Taxis und nur 10 durch Operation geheilt wurden. Zu der Zahl der letzteren, deren seit 1893 noch einige veröffentlicht wurden, tritt der Fall, dessen Geschichte ich zunächst folgen lasse, hinzu.

Die 62jährige Frau Ph. Sch. kam im hiesigen Bürgerhospital zuerst in Beobachtung in der Nacht vom 2.—3. November 1899. Sie bot damals das Bild des Ileus und gab an, früher schon einmal an Brucheinklemmung gelitten zu haben, die aber von selbst wieder vorübergegangen sei. Vor 3 Tagen seien zuletzt Stuhl und Winde abgegangen. Seit 12 Stunden Erbrechen. In der linken Unterleibsseite wurde ein dumpfer Schmerz angegeben.

1) Graser, Handbuch der praktischen Chirurgie. Lieferung 20.

2) Rose, Weitere Beobachtungen über den Bruchschnitt. Deutsche Zeitschr. f. Chirurgie. Bd. XXXV.

Digitized by Google

Die Untersuchung ergab bei der sonst gesunden, aber stark abgemagerten Frau eine Auftreibung des Abdomens mit peristaltischer Steifung der Darmschlingen, tympanitischen Schall, keinen freien intraperitonealen Erguss. Die tastbaren Bruchpforten frei und auch per vaginam und per rectum kein Befund. Es wurde deshalb in der Annahme einer Incarceratio interna am Morgen des 3. November 1899 die Laparotomie gemacht. Meteoristische Aufblähung der Darmschlingen. Im linken Foramen obturatorium fand sich eine dem Ileum angehörende eingeklemmte Darmwandhernie, die sich durch Zug von innen leicht reponiren liess. Die eingeklemmte Darmpartie sah gut aus und wurde versenkt. Wegen Schwäche der Patientin wurde auf eine Radicaloperation verzichtet und die Bauchhöhle möglichst schnell geschlossen. Nach vollständig afebrilem Wundverlaufe wurde die Frau am 25. November 1899, da sie sich zu einer Radicaloperation nachträglich nicht mehr entschliessen konnte, mit der strengen Weisung entlassen, sich bei den geringsten Störungen von Seiten des Darmes wieder vorzustellen.

Wir sahen die Patientin dann zuerst wieder am 5. April 1901. Es bestanden seit 8 Tagen Schmerzen im Abdomen, die plötzlich mit Erbrechen und Stuhlverstopfung begonnen hatten; ersteres hatte seit dem Abend des 4. April fäculenten Geruch angenommen. Jetzt erst consultirte sie den Arzt, der sie sofort dem Hospital überwies.

Die decrepide Frau mit gutem aber manchmal aussetzendem Pulse hatte eine namentlich in der oberen Hälfte ausgesprochene Auftreibung des Abdomens. Dort war auch Darmperistaltik durch Bauchdeckenreiz auszulösen, während das Hypogastrium völlig „todt“ war. Alle Bruchpforten wurden frei, das kleine Becken per vaginam und per rectum leer gefunden; in der Gegend des linken Foramen obturatorium nichts Besonderes zu fühlen. Kein freier Erguss in abdomine nachzuweisen. Besondere Schmerzen, namentlich in den linken Oberschenkel ausstrahlende wurden nicht angegeben. Auf ein Klysma erfolgte etwas bröckeliger Stuhl; sonst verändert sich der Zustand nicht. Es wird deshalb in der Annahme eines Darmverschlusses durch Wiedereinklemmung oder in Folge Strangbildung von dem früher eingeklemmten Darm aus zur Laparotomie geschritten. Die Dünndarmschlingen fanden sich in der oberen Hälfte des Abdomens stark gebläht, ihre Serosa injicirt, in der unteren Hälfte collabirt. Eine geblähte Schlinge geht in die Tiefe des kleinen Beckens an das linke Foramen obturatorium heran und kommt von dort als der Anfang des Convoluts collabirter Schlingen zurück. Die Einklemmung im Foramen obturatorium lässt sich durch Zug von innen lösen. Dabei entsteht in der Serosa des geblähten zuführenden Schenkels ein kleiner Riss, der durch sero-seröse Seidenknopfnähte geschlossen wird. Der eingeklemmte Darmtheil gehört dem Ileum an und umfasst $^2/_3$ der Peripherie des Darmrohres. Es liegt also wiederum eine Darmwandhernie vor. Dieselbe sieht gut, aber etwas schlaff aus und setzt sich mit einer scharfen Schnürfurche gegen den übrigen Darm ab; sie wird zunächst mit Gaze bedeckt und unberücksichtigt gelassen. Es besteht nämlich ausserdem noch ein Volvulus der zuführenden geblähten Darmschlingen von 360°, der jedoch noch nicht zu einer vollständigen Darmabschnürung geführt hat und leicht zurückgedreht wird. Unterdessen hat sich die Ausbuchtung der Darm-

Digitized by Google

wand an der Einklemmungsstelle wieder ausgeglichen. Versenkung des Darmes und abermaliger Schluss der Bauchhöhle ohne Radicaloperation, da der Zustand der Patientin, die schon vor der Operation etwas collabirt war, trotz Excitantien schlechter wurde.

Verlauf vollständig reactionslos. Nachherige Radicaloperation wiederum verweigert; deshalb Entlassung mit der strengen Weisung, sich bei eintretenden Darmstörungen sofort ins Hospital zu begeben. Seitdem andauerndes Wohlbefinden.

Wie gewöhnlich, so fand sich auch hier die Hernia obturatoria bei einer alten decrepiden Frau. Die Pathogenese dieser grösseren Häufigkeit der Hernia obturatoria bei Frauen gegenüber den Männern wird auf verschiedene Ursachen zurückgeführt. Während einzelne Autoren — u. a. Vinson[1]) — gestützt auf anatomische Untersuchungen einer vorausgegangenen adhäsiven Peritonitis, der ja die Frauen viel häufiger ausgesetzt sind als die Männer, mit Divertikelbildung des Peritoneums für die Entstehung der Hernia obturatoria grossen Werth beilegen, suchen andere die Erklärung hierzu in häufigen Schwangerschaften und der damit verbundenen Erschlaffung und Dehnung des Peritoneums der Regio obturatoria, zumal bei Frauen der Theil des Peritoneums, der der Regio obturatoria entspricht, Falten enthalten und mit seiner Unterlage in einer lockereren Verbindung stehen soll wie bei Männern. Ausserdem ist die Beckenneigung bei der Frau stärker, dadurch die Regio obturatoria und namentlich der infolgedessen mehr von oben nach unten verlaufende Canalis obturatorius einem stärkeren intraabdominalen Drucke ausgesetzt, dazu das Becken der Frau niedriger und breiter und gleichzeitig auch der Canalis obturatorius weiter als bei Männern. Indessen werden auch bei dem Schwinden des Fettpolsters im höheren Alter an den Stellen, wo Gefässe und Nerven die Bauchwand durchbohren, Lücken zurückbleiben, in die sich Bauchfelltaschen einstülpen, so dass wie an anderen Stellen, so auch am Foramen obturatorium die Prädisposition zu Hernien bei Frauen in höherem Alter nicht Wunder nehmen kann.

Dementsprechend ist auch das manchmal gleichzeitige Vorkommen von Einklemmung einer Hernia obturatoria mit anderen Brüchen, namentlich mit Hernia cruralis, eine bei älteren Frauen nicht seltene Beobachtung. Darin liegt auch wohl der Grund, weshalb bei der Operation einer Hernia cruralis incarcerata der eingeklemmte Hüftlochbruch, falls bei dem Weiterbestehen der Einklemmungserscheinungen nicht zur Laparotomie geschritten wurde, manchmal übersehen worden ist, und die Autopsie dann mit einer brandigen Darmschlinge im

1) Vinson, Phil. Aug., De la hernie souspubienne, thèse pour le doctorat en médicine. Paris 1844.

Digitized by Google

Canalis obturatorius überraschte. Zur Illustration der Combinationen, die in dieser Beziehung möglich sind, möge die Thatsache dienen, dass Rose[1]) ein Becken demonstriren konnte, bei dessen Trägerin er einmal wegen rechten Schenkelbruches, zweimal wegen eingeklemmten Hüftlochbruches (eines rechten und eines linken) den Bauchschnitt gemacht hatte. In unserem Falle beobachteten wir die bisher anscheinend noch nicht beschriebene Wiederholung der Einklemmung in ein und demselben Foramen obturatorium, die jedesmal durch Laparotomie zur Heilung gebracht wurde.

Die meisten Autoren stimmen darin überein, dass eine Hernia obturatoria sich sehr langsam, oft schleichend, entwickelt, und dass es oft lange dauert, bis sie einerseits Einklemmungserscheinungen macht und diese andererseits zum Tode führen. Es mag dies zum Theil darin seinen Grund haben, dass diese Brüche infolge ihrer gedeckten Lage äusseren schädlichen Einwirkungen weniger ausgesetzt sind als alle anderen Brucharten; jedenfalls trägt aber die Hauptschuld hieran der Umstand, dass bei der Hernia obturatoria relativ häufig die Einklemmung nur eines Theiles des Darmrohres, ein sogenannter Darmwandbruch gefunden wird. Das sind auch gerade die Fälle, die unter den Symptomen einer latenten Einklemmung der Diagnose entgangen erst auf dem Sectionstische entdeckt werden und die Rose[2]) sehr treffend „latente Form und Einklemmung der Hernia obturatoria" bezeichnet hat. Von einer solchen eingeklemmten Darmwandhernie im Foramen obturatorium war unsere Patientin beide Male befallen. Demnach fehlten bei derselben auch die hauptsächlichsten diagnostischen Zeichen der eingeklemmten Hernia obturatoria: Die Vorwölbung in dem dreieckigen Raume zwischen Adductor longus, Arteria femoralis und Schambeinrand, sowie das Romberg'sche Phänomen, bestehend in Schmerzen und Zuckungen im Bereiche der vom Nervus obturatorius versorgten Muskeln. Auch die bimanuelle Untersuchung von der Vagina und dem Rectum aus, sowie der Nachweis eines in der Gegend des Scarpa'schen Dreiecks localisirten Druckschmerzes, auf den man im Allgemeinen bei den durch die Einklemmung angegriffenen decrepiden Kranken zur Sicherung der Diagnose nicht allzu viel Gewicht legen kann, liessen uns völlig im Stiche. Dagegen gaben uns die Anamnese und die frühere Beobachtung der Kranken, sowie die Symptome der Darmeinklemmung in Verbindung mit dem

1) Rose, Freie Vereinigung der Chirurgen Berlins. Sitzung vom 11. Febr. 1895. Ref. im Centralbl. f. Chirurgie. 1895.

2) Rose, Weitere Beobachtungen über den Bruchschnitt. Deutsche Zeitschrift f. Chirurgie. Bd. XXXV.

Digitized by Google

Leersein der abtastbaren Bruchpforten Anhaltspunkte für unser Handeln. Es wurde in der Annahme einer inneren Einklemmung wie früher die Laparotomie in der Linea alba gemacht, ein Verfahren, von dem der Operationsbefund zeigte, dass es das einzig richtige war. Einmal nämlich war nur auf diesem Wege ein sicherer Aufschluss über die Ursache des Darmverschlusses zu bekommen, dann aber wäre auch bei jedem anderen Vorgehen der Volvulus übersehen worden, und die Kranke wäre trotz gehobener Einklemmung, wenn man sich nicht noch nachträglich zur Laparotomie entschlossen hätte, an Darmverschluss durch Volvulus zu Grunde gegangen. Das Zustandekommen des letzteren ist wohl am einfachsten so zu erklären, dass die starken peristaltischen Bewegungen das Ileum in dem Bestreben, seinen Inhalt über die Einklemmungsstelle hinwegzubringen, um sein Mesenterium als Stiel drehten.

Es ist unser Resultat um so erfreulicher, als bis jetzt, soviel ich die Literatur übersehe, nur 7 Fälle von Hernia obturatoria von der freien Bauchhöhle aus — leider bis auf zwei alle mit tödtlichem Ausgange — in Angriff genommen worden sind, so dass unser Fall als dritter resp., da er zweimal operirt wurde, als vierter hinzukommt. Vereinzelt scheint derselbe in der Hinsicht dazustehen, dass zweimal eine Darmwandeinklemmung in ein und demselben Foramen obturatorium durch Laparotomie geheilt wurde. Freilich wird von mancher Seite betont, dass für die manifesten Fälle von Hernia obturatoria die Herniotomie von dem sogenannten Femoralschnitte aus, womöglich mit Anschluss der Radicaloperation, das rationellste Verfahren sei, doch wird der Laparotomie für die latenten Incarcerationen allgemein ihre Berechtigung zugestanden.

Für die Radicaloperation würde es sich vielleicht empfehlen, um einen dauernden und festen Verschluss des Canalis obturatorius zu erhalten, nach einem Vorschlage, den Herr Geheimrath Bardenheuer während der Operation äusserte, einen Periostknochenlappen von der hinteren Fläche des Schambeines her auf das Foramen obturatorium zu legen und darüber das Peritoneum zu vernähen. Sicher wäre so einem Recidiv besser vorgebeugt als durch blosse Exstirpation des Bruchsackes mit Vernähung der Bruchpforte.

Leider wird die Freude an unserem schönen Resultate insofern getrübt, als die Patientin hartnäckig die Radicaloperation verweigert. Denn dass in dem linken Canalis obturatorius, der bei der Frau so ausgebildet ist, dass bequem das Endglied des Zeigefingers in demselben verschwindet, unter geeigneten Gelegenheitsursachen eine Wiedereinklemmung stattfinden kann, ist ebenso sicher wie die Thatsache, dass ein dauernder Verschluss des Canales nur durch Einpflanzung eines Periostknochenlappens erzielt wird.

Digitized by Google

XXXIII.

Zur Geschichte der circulären Pylorectomie.

Eine Antwort
an
Alfred Stieda
von
L. Rydygier.

Noch einmal und gleich Eingangs hebe ich mit Nachdruck hervor, dass es mir niemals eingefallen ist, noch einfallen wird, die grossen Verdienste Billroth's und seiner Schule um die Magen-Chirurgie schmälern oder verringern zu wollen. Trotz alledem muss ich aber auch meine Rechte wahren, das muss mir ein Jeder zugestehen, und deshalb kann ich mich mit den Ausführungen des Herrn A. Stieda nicht einverstanden erklären. Ich will meine Antwort ganz kurz fassen; im Uebrigen sollen die Thatsachen für sich sprechen.

1. Es muss principiell festgestellt werden, dass bei der Entscheidung einer Prioritätsfrage der Umstand absolut keinen Einfluss haben kann, ob der Zweite Kenntniss hatte oder haben konnte von der Mittheilung des Ersten, was so häufig Stieda hervorhebt. Wenn es einmal festgestellt werden sollte, dass vor uns allen in China ein Chirurg früher und in derselben Weise die Pylorectomie ausgeführt und publicirt habe, so müssten wir eben ihm das Prioritätsrecht einräumen.

2. Ebenso wenig hängt die Entscheidung der Prioritätsfrage von dem Erfolge einer Operation ab. Ich würde ohne Weiteres die circuläre Pylorectomie die Péan'sche Operation benennen, wenn 1. Péan auch nur einigermaassen genauer sein Operationsverfahren beschrieben und 2. wenn er nicht sofort sich gegen diese Operation erklärt hätte; was eben den Erfolg hatte, dass dieselbe nach Frankreich so spät und erst auf Umwegen gelangte. Was mich grundsätzlich von Péan unterscheidet, ist, dass ich trotz des unglücklichen Ausgangs meines Falles am Schlusse meines Berichtes sage: „diese Operation hat gewiss eine Zukunft. Man muss sich nicht durch den ersten Misserfolg abschrecken lassen"; während Péan sagt: nous sommes

Digitized by Google

peu disposés a pratiquer de semblables résections pour les tumeurs de nature cancéreuse.

3. Mit Nachdruck hebe ich hervor, dass Stieda die von mir angegebenen Daten nicht widerlegt hat; nur in einem Falle hat er sie dahin corrigirt, dass er für die Publication des ersten Falles, in welchem Billroth das Duodenum an die grosse Curvatur angenäht hat, nicht den Monat Mai gelten lässt, wie ich geglaubt habe, indem ich auf die Wölfler'sche Publication Bezug nahm, sondern den 8. April, an welchem Tage v. Mikulicz auf dem Chirurgen-Congress darüber eine diesbezügliche Mittheilung machte. Das muss ich gelten lassen, aber dadurch ist nur festgestellt, dass wir zu gleicher Zeit und an demselben Tage über dasselbe Vorgehen bei diesem einen Acte berichtet haben.

4. Nicht einverstanden kann ich mich erklären mit der von A. Stieda beliebten Discussionsform, in der er einmal den Thierexperimenten eine selbst für die Benennung der ganzen Operation entscheidende Rolle fast zuschreiben möchte; das andere Mal, wenn es sich um meine Demonstration auf dem Chirurgen-Congress handelt, wo ich an einem Präparate nur die Nützlichkeit der Aenderung eines einzigen Actes meiner Methode demonstrirte, aber schreibt: „und dagegen soll Rydygier's Hundepräparat aufkommen". Zum Beweis, dass es besser ist, das Duodenum an die grosse Curvatur anzunähen und dass man dadurch am Lebenden bessere Verhältnisse erzielt, reicht das von einem mehrere Wochen nach ausgeführter Pylorectomie getödteten Hunde entnommene Präparat gewiss vollständig aus.

5. Ich habe den Längsschnitt in der Linea alba nicht einfach von Péan übernommen, sondern ihn gegen den von Billroth und seiner Schule — namentlich Wölfler — so warm empfohlenen Quer- oder Schrägschnitt mehrmals und so lange vertheidigt, bis er allgemein angenommen wurde, so dass ich mir wohl dies zum Verdienst anrechnen darf. Dass gerade Billroth und seine Schule den Schrägschnitt empfahlen und seine Vorzüge priesen, dürfte Stieda den richtigen Werth seines Hinweises erkennen lassen, dass vor mir der Medianschnitt schon von Gussenbauer, Kaiser-Czerny bei ihren Hundeversuchen angewandt wurde.

6. Ebenso verhält es sich mit der Kürschnernaht, die ja bekanntlich sogar schon vor v. Nussbaum bekannt war. Sie fand erst nach mehrmaliger Anempfehlung meinerseits und nach der warmen Unterstützung von Seiten Lauenstein's und Kocher's, die noch mehrere Jahre später dafür eingetreten sind, immer mehr und mehr Anerkennung, so dass sie jetzt von der Mehrzahl der Chirurgen bei

Digitized by Google

der Pylorectomie angewandt wird. Ich darf sie also wohl auch als zu meiner Methode gehörig rechnen.

7. Es freut mich sehr, dass Stieda [pag. 399] zugiebt, dass ein wesentlicher Unterschied zwischen einem schrägen und einem schrägwinkeligen Schnitt durch den Magen nicht besteht. Ich muss mich jedoch dagegen verwahren, dass ich in meiner letzten Publication anders den Schnitt gezeichnet habe, wie früher. Im Gegentheil habe ich zum Beweis dieses Punktes die Figur III a und b nach den aus dem Lgbck'schen Archiv ausgeschnittenen, also nicht einmal copirten Figuren neben den aus Wölfler's Arbeit entnommenen [IV a und b] reproduciren lassen. In Fig. V pag. 217, die Stieda citirt, ist in ein fremdes Schema zu einem anderen Zwecke meine Schnittführung eingezeichnet und trotz der punktirten Linie, welche den Winkel schlechter markiren lässt, ist doch die schrägwinkelige Abknickung wohl bemerkbar.

8. Nicht erwartet hätte ich, dass Herr Dr. A. Stieda den Passus auf Seite 404/405 niederschreiben würde, in dem er auch den sonst begangenen Fehler von v. Esmarch und Kowalzig reproducirt, nach welchem meine Methode in dem Annähen des Duodenum an die kleine Curvatur bestehen soll, und mit dem Satz schliesst: „Auch wir sind gern bereit, diese Modification der circulären Pylorusresection als Rydygier'sche Methode anzuerkennen" das sollte witzig und scharf sein, ist aber ganz was anders. Was würde man dazu sagen, wenn ich schreiben wollte: Die Modification der circulären Pylorectomie, wo ein Quer- oder Schrägschnitt durch die Bauchdecken geführt wird und wo das Duodenum an die kleine Curvatur angenäht wird — denn das hat Billroth ebenso lange wie ich gemacht — bin ich gern bereit als die Billroth'sche Methode anzuerkennen.

Damit schliesse ich.

Es wundert mich gar nicht, dass der unbekannte pract. Arzt in dem kleinen Culm neben dem grossen Meister Billroth weit in den Hintergrund gedrängt wurde, das ändert aber an dem Thatbestande gar nichts:

Bei der circulären Pylorectomie, wo der Schnitt in der Linea alba geführt wird, wo das Duodenum direct an die Magenresectionswunde angenäht wird — und zwar de regula an die grosse Curvatur — wo die überschüssigen Magenwundränder durch eine besondere Naht geschlossen werden, wo dazu die Kürschnernaht angewandt wird, darf mein Name nicht fehlen.

Mit Ruhe erwarte ich die Entscheidung der Zukunft. —

Digitized by Google

XXXIV.

Kleine Mittheilung.

Schädelschuss und Röntgenaufnahme.

Von

Dr. Matthiolius,

Marine-Stabsarzt.

(Demonstrirt im Marineärztlichen Verein, Kiel, 4. Juli 1901.)

(Mit Tafel VIII.)

Nachfolgenden Fall in aller Kürze mitzutheilen, möchte ich mir erlauben, da er mir in der Frage des Localisirens von stecken gebliebenen Geschossen bei Schädelschüssen mit Hülfe von Röntgenstrahlen nicht ohne Interesse erscheint.

Derselbe betrifft einen jungen Mann, welcher vor 4 Jahren einen Schuss aus einer gezogenen Pistole (Geschoss: Teschin: Blei 5 mm Kaliber) aus unmittelbarster Nähe in die rechte Schläfe erhalten hatte. Das Geschoss war nach Angabe des Mannes seiner Zeit nicht entfernt. Die Wunde heilte ohne weiteren Zwischenfall. Ausser einer kurzen Bewusstlosigkeit unmittelbar nach dem Unglücksfall sollen zunächst keine weiteren Gehirnerscheinungen aufgetreten sein. Dagegen hatten sich allmählich geringere, seit etwa 6 Wochen aber vor der Aufnahme in das Stationslazareth Kiel — der Mann war inzwischen bei der Marine eingetreten — derartig heftige Kopfschmerzen eingestellt, dass der Verletzte um jeden Preis die Entfernung des Geschosses erbat. Eine zweifache Röntgenaufnahme nun von der Seite (Taf. VIII, Fig. 1) und mit dem Gesicht auf der Schichtseite der Platte (Taf. VIII, Fig. 2), welche in der hiesigen chirurgischen Universitätsklinik Dank der Güte des Herrn Geheimrath Helferich für uns angefertigt wurde, erweckte zunächst den Anschein, dass das Geschoss in der rechten Hälfte der Schädelhöhle, und zwar nach Fig. 1 unmittelbar hinter und oberhalb der hinteren oberen Wand der rechten Stirnhöhle läge. Genauere Betrachtung aber gemeinschaftlich mit Herrn Marine-Stabsarzt Reich, bei welcher wir unter Vergleichung der Breitenausdehnung des Schädels mit seiner Bildbreite auf der Platte und Reduction aller Zahlen danach die Abnahme des Schädels und seiner grössten Breite nach vorn, die Dicke der Haut, der Muskeln an der betreffenden Stelle, sowie diejenige und die Form des Stirnbeins dort in Rechnung stellten, liessen es uns als nicht unmöglich erscheinen, dass das Geschoss gar nicht das Schädelinnere erreicht haben möchte. Aus dieser Erwägung beschlossen wir, um dem dringenden Wunsche des

Digitized by Google

Kranken nach Beseitigung des Geschosses entgegen zu kommen, zunächst den Versuch zu machen, von der Narbe her dem Lauf des Geschosses zu folgen. Unter Morphium-Chloroform-Narkose machte ich daher am 6. Juni 1901 einen horizontalen Schnitt etwa in Augenbrauenhöhe etwas unterhalb der alten Narbe in etwa 7 cm Länge durch die Haut und die Muskelfasern des Temporalis bis auf den Knochen. Schon im Muskel selbst fand sich ein feinster 5 mm langer, 2 mm breiter, dünner Bleisplitter, ein abgesprengtes Stückchen des Geschosses. Nach Durchtrennen des Periostes in der Grube hinter der Linea semicircularis und Zurückschieben desselben nach oben und unten wurde das Geschoss an der tiefsten Stelle dieser Grube sichtbar. Dasselbe war so fest in den Knochen eingekeilt, dass ich zu seiner Entfernung einen kleinen 2 mm breiten Graben rings herum ausmeisseln musste. Erst mit dem letzten Knochensplitter wurde es beweglich und liess sich nunmehr mit diesem zusammen herausheben. Die Besichtigung desselben ergab, dass es plattgedrückt und an seiner der Schädelhöhle zugewendeten Seite ganz oberflächlich defect war, doch fehlte kein grösserer Theil davon. Deswegen wurde nach Entfernung des Geschosses nicht weiter eingegangen, um nicht unnöthig die Schädelhöhle zu eröffnen; vielmehr die Wunde durch tiefgreifende und oberflächliche Celluloid-Zwirnnähte geschlossen, ein aseptischer Druckverband angelegt. Die Wundheilung erfolgte glatt in 9 Tagen. Sofort nach der Operation waren die Kopfschmerzen vollkommen geschwunden und traten nicht wieder auf. Eine nochmalige Röntgenaufnahme ergab zwar, dass an der alten Stelle auch jetzt noch ein feinster Schatten zu sehen ist. Derselbe hat auf der Platte 5 mm Länge und 3 mm Breite, während derjenige des Geschosses auf Fig. 1 nahezu kreisrund — 1 cm : 1 cm Durchmesser — erscheint. Auch nach dem vorliegenden Geschoss kann es sich hierbei nur um einen dünnsten, dem Knochen eng angeschmiegten Bleiüberzug handeln. Dass etwa ein abgesprengtes Geschosstheilchen in der Schädelhöhle selbst vorliegen könnte, ist ja schon durch die Betrachtung von Figur 2 völlig auszuschliessen. Am 25. Juni 1901 wurde der Mann vollkommen geheilt in den Dienst entlassen.

Unsere auf Berechnung gestützte Vermuthung also, dass sich trotz der nach dem Röntgenbilde scheinbaren Lage des Geschosses in der Schädelhöhle dieses doch möglicher Weise ausserhalb derselben finden könnte, hat sich vollauf bestätigt und uns erlaubt, den Mann seinem Wunsche entsprechend durch eine einfache und ungefährliche Operation von dem Geschosse und seinen Beschwerden zu befreien. Es genügte hierzu die einfache Berücksichtigung und Berechnung aller in Betracht kommenden Verhältnisse und konnte von der Anwendung complicirter Einrichtungen, wie sie zur Bestimmung von Geschossen im Kopf verschiedenfach, so von Braatz[1]), Galeazzi[2]) und Anderen angegeben sind, abgesehen werden.

1) Braatz, Beitrag zur Hirnchirurgie. Centralbl. f. Chirurgie. 1895. S. 1.
2) Galeazzi, Ueber die Bestimmung von Fremdkörpern vermittelst Röntgenstrahlen. Ebenda. 1899. S. 529.

Digitized by Google

Matthiolius. Druck von August Pries in Leipzig.

Verlag von F. C. W. Vogel in Leipzig.

Digitized by Google

Digitized by Google

XXXV.

Besprechungen.

1.

A. Le Dentu et P. Delbet, Traité de chirurgie clinique et operatoire. T. X. Paris, J. B. Baillière et Fils. 1901.

Der Schlussband des grossen französischen chirurgischen Sammelwerkes, welches unter der Redaction von le Dentu und P. Delbet publicirt ist. Derselbe enthält in zwei stattlichen Theilen a) die Chirurgie des Testikels und Samenstrangs von Sebileau und Petit, b) die Chirurgie der weiblichen Genitalien von Picherin, Bonnet, Schwartz, le Dentu, c) die Chirurgie der Gliedmaassen von Mauclaire, wobei die orthopädischen Behandlungsmethoden besonders berücksichtigt sind. Am Schluss findet sich ein Sachregister. — Dieser Schluss des Werkes entspricht den vorhergegangenen Bänden. Das nun vollendete Werk ist für uns deutsche Chirurgen ein wichtiges Hilfsmittel, und wird sicher viel zu Rathe gezogen werden. Helferich.

2.

Fr. Merkel, J. Henle's Grundriss der Anatomie des Menschen, Text und Atlas, IV. Auflage. Braunschweig, Verlag von Vieweg & Sohn. 1901. Preis des ganzen Werkes 28 Mk.

Das classische Buch J. Henle's kommt hier aus der Hand des damit vertrautesten Forschers in IV. Auflage. Das Werk ist durch die Ueberarbeitung fast ein neues geworden, es entspricht dem modernen Standpunkt und enthält durchweg die neue anatomische Nomenclatur. Was der Verf. als Wunsch ausspricht, ist vollständig erreicht: das Buch hält die Mitte zwischen einem Compendium und einem ausführlichen Handbuch. Der Anfang der Kapitel ist durch eine allgemein orientirende und entwicklungsgeschichtliche Uebersicht ausgezeichnet; an den Schluss sind Bemerkungen über Altersunterschiede und Varietäten gestellt. Ein Verzeichnis der wichtigsten Synonyme und ein ausführliches alphabetisches Register bilden den Schluss des Buches. Der Atlas ist als stattlicher Band beigegeben und bildet ein erfreuliches Beispiel moderner Reproductionskunst; die einheitliche Ausführung der Abbildungen macht neben ihrer unübertrefflichen Klarheit und Lehrhaftigkeit den besten Eindruck. Das ganze Werk ist wohl einzig in seiner Art, rühmenswerth für den Verfasser wie für den Verleger. Helferich.

Digitized by Google

3.

H. Hartmann, Chirurgie gastro-intestinale. Paris, G. Steinheil, éditeur. 1901.

H., Mitglied der Pariser med. Facultät und Chirurg am Hospital Lariboisière giebt hier in einem seinem Lehrer Terrier gewidmeten Buche eine Darstellung der Magen-Darm-Chirurgie. In 7 Vorlesungen werden die klinische Untersuchung der Kranken, Gastroenterostomie, Gastrectomie, Pyloroplastie, Gastrorrhaphie, Gastropexie, Darmwunden, Enterectomie, Enteroanastomose, Darmausschaltung, Enterotomie, Colostomie, Operation der Rectum-Carcinome und anhangsweise die Gastrostomie besprochen. Dann folgen die eigenen Erfahrungen des Verf.'s auf diesem Gebiete. Das Buch ist mit zahlreichen, meist älteren Abbildungen versehen und giebt in grossen Zügen einen guten Ueberblick über diesen Abschnitt der chirurgischen Operationslehre. Helferich.

4.

Cliniques médicales iconographiques par Haushalter, Etienne, Spillmann et Thiry. Paris, C. Naud, èditeur. 1901. Preis 50 Francs.

Ein neues Bildwerk medicinischen Inhalts, herausgegeben von Mitgliedern der med. Facultät zu Nancy. Das vorliegende 1. Heft enthält auf 7 Tafeln mannigfache Bilder von Atrophie musculaire progressive myelopathischen oder myopathischen Charakters. Die Bilder sind bezüglich des Ausdrucks der Gesichter und der Körperhaltung sehr charakteristisch, so dass man zuweilen glaubt, Fälle unser eigenen Beobachtung seien zur Abbildung gelangt. Ausser den vortrefflichen Tafeln, welche eine Fülle interessanter Krankheitsfälle repräsentiren, ist eine ausführliche Textbeschreibung beigegeben. Die Ausstattung ist gut.

Weiter sind 7 Hefte, im Ganzen 62 Tafeln mit mehr als 400 Abbildungen vorgesehen; hoffentlich haben wir bald Gelegenheit, die Vollendung des interessanten Werkes anzuzeigen. Helferich.

5.

Dr. H. Gocht, Orthopädische Technik. Stuttgart, Verlag von Ferd. Enke. 1901.

Der Verf. ist als langjähriger Arzt an Hoffa's orthopädischer Klinik mit den in der dortigen Werkstätte gebräuchlichen Methoden gut vertraut und giebt hier eine kurze Darstellung der betreffenden technischen Aufgaben und deren Lösung. Die Absicht des Verf.'s ist wohl gelungen: das mit vielen guten Abbildungen geschmückte Buch enthält eine Fülle nützlicher Winke und Anweisungen. Bei der heute erfreulicher Weise gesteigerten Vorliebe für die „orthopädische Chirurgie" ist auch das Verständnis und Interesse für die Details der Technik gewachsen. Die Hessing'schen Apparate bilden einen angemessenen Theil der Darstellung. Der fachkundige Herr Verfasser wird mit seinem Buche vielen etwas sehr Willkommenes bringen. Helferich.

Druck von J. B. Hirschfeld in Leipzig.

Digitized by Google

GENERAL-REGISTER

DER

DEUTSCHEN ZEITSCHRIFT FÜR CHIRURGIE.

BAND LI—LX.

I. SACHREGISTER.

(„bespr." = „besprochen"; geordnet nach Bänden.)

Abort, septischer, Lungengangrän nach solch. (operative Behandlung dies.) LI, 391.

Abrissfractur des Fersenhöckers LVIII, 489. — der link. äusseren Knöchelspitze mit starker Verschiebung LVIII, 356. — an deu Nagelphalangen LVIII, 124.

Abscesse, retropharyngeale (Behandlung) LV, 129. —, subphrenische nach Appendicitis (Casuistik) LIV, 423. LX, 127; aus anderer Ursache LX, 133.

Absprengungsfractur, typische der Tibia LIII, 477.

Actinomykose des Schädelinnern LI, 381.

Adenome der Nabelgegend LIX, 215. —, maligne der Nebennieren LV, 91.

Adhäsionen des Gehirns mit den Schädelknochen, histolog. Veränderungen des Gehirns bei solch. LIII, 91.

Aethernarkose, Lungenaffectionen nach ders. LVII, 363.

Aetiologie des Carcinoms u. Sarkoms auf Grund der patholog. Forschung LX, 161. — der Epilepsie LII, 225. 417. — der echten Lebercysten LIV, 450.

Afterverengerung, blutige zur Zurückhaltung des prolabirten Mastdarms LIV, 335.

Alveolarechinococcus der Leber, geographische Verbreitung und seine Casuistik seit 1880 (bespr.) LVIII, 182.

Amputation des Wurmfortsatzes LIX, 128; prophylaktische LIX, 115.

Amputationsstümpfe LI, 121.

Anaemia splenica, Splenektomie bei ders. LIX, 567.

Anämie perniciösen Charakters durch Bandwurm: Blutuntersuchungen bei ders. LIX, 594.

Anästhesie, chirurgische im Mittelalter LIV, 503.

Anastomosenbildung, operative der Blase mit einer ausgeschalteten Darmschlinge LV, 433. — zwischen Mastdarm u. Blase mittelst des resorbirbaren Knopfes LVI, 407. — zwischen Ureter u. Blase LII, 185.

Anatomie, normale (bespr.) LI, 394. LX, 413. 593; Atlas der topographischen (bespr.) LV. 177. LVII, 607; bildliche Darstellung des Verdauungsrohres, der Athmungsorgane u. Harnwerkzeuge (bespr.) LV, 594; Cursus der topographischen (bespr.) LII, 415; für Künstler (bespr.) LIV, 596. —, normale und pathologische in typischen Röntgenbildern (bespr.) LVII, 190. —, pathologische im 19. Jahrhundert und ihr Einfluss auf die äussere Medicin (bespr.) LVII, 609.

Aneurysmen, zur Casuistik ders. LX, 71.

Angioma arteriale racemosum, zur Casuistik dess. LX, 71.

Anteversio hepatis, Hepatopexie bei ders. LVI, 281.

Antiperistaltik, experimentelle Untersuchungen an Hunden üb. LIX, 240.

Anurie, achttägige durch Steinein-

Digitized by Google

klemmung im Harnleiter LII, 352. — zur Geschichte ders. LIX, 108.
Aortenaneurysma, traumatisches durch Stichverletzung (bespr.) LIII, 217.
Apparatbehandlung des Mastdarmvorfalls LIV, 329.
Appendicitis s. Wurmfortsatzentzündung.
Appendicitisexperimente LV, 143.
Armverbände im Kriege LVI, 177.
Arterienruptur, subcutane der A. poplitea LI, 356.
Arthritis deformans, freie Gelenkkörper durch solche LIII, 485. 490. — des Knies, operative Behandlung ders. nach Bardenheuer LX, 565.
Arthrotomie bei veralteten Luxationen des Ellenbogengelenks LVII, 413.
Athmungsstörungen nach operativen Eingriffen LVII, 361.
Autoplastik bei Knochendefecten LIII, 238.
Axendrehung des Dünndarms infolge von Mesenterialcysten LVI, 46.

Bacteriologie des Darms LV, 458: Durchgängigkeit der Darmwand für Mikroorganismen LV, 511. —, Morphologie und Biologie des Influenzabacillus (Pfeiffer) LIX, 13; Pathogenität des Influenzabacillus LIX, 21. — der Rippenknorpelentzündung nach Typhus LIII, 610.
Bauchchirurgie, Ausübbarkeit im Privathaus und in der Thätigkeit des prakt. Arztes LVI, 426.
Bauchhöhle, offene Behandlung ders. bei Entzündung des Wurmfortsatzes LVII, 528. LVIII, 13. 231. 513. LIX, 113. 126: Aussichten dies. LIX, 132.
Bauchhöhlenöffnung vom kleinen Becken her LI, 370.
Bauchwandbrüche, operative Behandlung ders. LIX, 63.
Bauchwandcarcinom der Regio epigastrica, primäres LII, 347.
Beinladen für eiternde Schussbrüche der unteren Gliedmassen LVI, 171.
Bericht über die auf der Abtheilung des städt. Krankenhauses Moabit in den letzten 8 Jahren ausgeführten Urethrotomien LI, 239. — über die Greifswalder chir. Klinik in den Jahren 1885-1899 LIV, 216. — aus dem Kantonspital Basel-Land LIX, 588. — der Londoner clinical Society (1899) (bespr.) LIV, 417. — über ein neues Privatkrankenhaus und Augenheilanstalt in Zürich (bespr.) LIV, 412.
Berichtigungen LV, 181. LVI, 620.
Betäubungsmittel d. Michael Scotus LIV, 513.
Bewegungsstörungen des Fussgelenks, Messung ders. mit Hülfe des Perimeters LIX, 492; des Handgelenks LIX, 487.
Blasendefecte, Deckung durch transplantirte Darmlappen LV, 419. —, Netztransplantation auf solche LV, 50.
Blasenhernien, casuistische Beiträge LII, 584. — der Linea alba LIV, 191. —, Symptomatologie der eingeklemmten LIV, 468.
Blasen-Mastdarmanastomose mittelst des resorbirbaren Frank'schen Knopfes LVI, 407.
Blasenruptur, traumatische intraperitoneale: Laparotomie bei ders., Heilung LX, 406.
Blasenwurmleiden s. Echinococcus u. Alveolarechinococcus.
Blinddarmamputation bei Wurmfortsatzentzündung LIX, 130 (Heilresultate) 141.
Blinddarmentzündung s. Typhlitis.
Blutdruck i. varicösen Venen LIII, 584.
Blutextravasate an Kopf, Hals, Nacken u. Arm infolge Compression des Unterleibs LI, 599. LV, 384.
Blutgefässgeschwulst, eine diagnostisch interessante an der oberen Brustapertur LIV, 592.
Blutkörperchen, rothe kernhaltige: Verhalten bei experimentell erzeugter Osteomyelitis LII, 321.
Blutstauung, künstliche: Einfluss auf Gelenksteifigkeiten nach Traumen u. längerer Immobilisation LX, 250.
Blutung des Duodenalgeschwürs, diagnostische Bedeutung LII, 563.
Brachydaktylie, angeborene der linken Hand LX, 239.
Brand s. Gangrän.
Bronchitis bei Influenza LIX, 46.
Bruchbänder, frühere und heutige (bespr.) LIV, 413.
Brucheinklemmung, Mechanismus ders. LV, 497.
Bruchsacktuberculose, zur Casuistik ders. LX, 64.
Brüche s. Fracturen u. Hernien.
Brustdrüsengeschwülste: diffuses hämorrhagisches Carcinom der Brustdrüse LVII, 595. —, Cystadenom der Brustdr. u. seine Beziehungen zum Carcinom der Br.-Dr. LVI, 512. —, Cystosarkome mit epidermoidaler Metaplasie LV, 67.
Bubonen, klimatische (bespr.) LIII, 217.

Digitized by Google

Calcaneusfracturen, Extensionsbehandlung ders. LV, 286. —, Rissfracturen des Calc. LVIII, 489.
Carcinom, Aetiologie dess. LX, 161. — der Bauchwand LII, 347. — der Brustdrüse: diffuses hämorrhagisches LVII, 595; Entstehung dess. LVI, 512; ungewöhnliche Form dess. LVII, 595. — des Magens, Behandlung LIX, 591. LX, 155. 229. — der Prostata LII, 397. LIII, 126.
Carotisunterbindung, einseitige resp. doppelseitige der Car. comm. bei Exophthalmus pulsans LI, 605.
Carpalknochen der Hand, Verbildungen LX, 248.
Castration bei Hodentuberculose LV, 453.
Catgut als Nähmaterial LIII, 1: Untersuchungen über die Resorbirbarkeit dess. LIII, 39, über Sterilität dess. LIII, 26. LIV, 215. 216, über die Widerstandskraft dess. LIII, 5 (bei normaler Temperatur) 7 (bei Wärme) 16 (bei Druck) 24.
Cauterisation des prolabirten Mastdarms mit dem Glüheisen LIV, 332.
Chirurgie, allgemeine (bespr.) LVIII, 190. — der Harnwege (bespr.) LVII, 600. — klinische u. operative (bespr.) LIV, 411. LV, 179. LVI, 197. 198. LVII, 187. LVIII, 191. LX, 412. 593. — der Landpraxis (bespr.) LX, 411. — der Leber (casuist. Beiträge) LII, 152. — des Magens u. ihre Indicationen (bespr.) LI, 395. — des Magen-Darmkanals (bespr.) LX, 594. — des Rectum (bespr.) LVII, 191.
Chirurgische Krankheiten angeborenen Ursprungs (bespr.) LIV, 411.
Chirurgisches in Bibel und Talmud LIX, 506.
Cholecystektomie, Magenblutung nach ders. LV, 586.
Cocainisirung des Rückenmarks LI, 361.
Coeliotomie bei Wurmfortsatzentzündung LIX, 126.
Colotomie und Colostomie, zur Technik ders. LIX, 260.
Convexitätsmeningitis, purulente ostische LVI, 468.
Coxa valga, Darstellung (bespr.) LV, 172.
Coxa vara, Wesen u. Ursache ders. (bespr.) LV, 171. —, Zusammenhang mit Trauma u. Epiphysenlösung LIV, 161.
Craniektomie, Einfluss umfangreicher auf das Centralnervensystem LIII, 55.
Cruralhernien s. Schenkelbrüche.
Cubitus valgus femininus LIII, 445: Bedeutung dess. in der Chirurgie LIII, 471; Entstehung dess. LIII, 461; Messungen b. solch. am Lebenden LIII, 450.
Cucullarisdefect, doppelseitiger angeborener LVI, 398.
Cystadenom der Leber LIV, 452. — der Mamma: Beziehungen zum Carcinom der Brustdrüse LVI, 512, zur chron. Mastitis LIV, 106; intracanaliculäres LVI, 531. — des Pankreas LIV, 406.
Cysten der Leber, echte LIV, 446.
Cystocelen s. Blasenhernien.
Cystofibrosarkome der Mamma mit epidermoidaler Metaplasie LV, 67.

Darmausschaltung, zur Casuistik ders. LIX, 406. — des Duodenums LII, 568. —, Operationsverfahren ders. LI, 552. —, partielle LIX, 412. 478. —, totale LIX, 438. 482.
Darmeinklemmung in noch nicht beschriebenen Bauchfelltaschen LIII, 547. — eines Ileumabschnittes mit intraabdominellem Volvulus der zu diesem zuführenden Ileumschlinge LV, 443. —, wiederholte im Foramen obturatorium sin., combinirt mit Volvulus ilei LX, 583.
Darmfisteln nach geschwüriger Wurmfortsatzentzündung LVIII, 526. 548.
Darminvagination von 1,25 m Dickdarm: operative Behandlung u. Heilung LI, 619.
Darmresection bei tuberculösen Cöcaltumoren LII, 613. — bei Darmgangrän durch incarcerirte Hernia obturatoria LV, 159. —, Versorgung des centralen Darmendes nach Mastdarmresection LIX, 254.
Darmtumoren, multiple stenosirende tuberculös. Natur: 3fache Darmresection mit glückl. Ausgang LII, 613.
Darmuntersuchungen, experimentelle am lebend. Thier- u. Menschendarm LV, 458 (extraabdominale) 459.
Darmverengerungen, patholog.-anatomische Befunde bei solch. LVII, 1.
Darmverletzungen, subcutane, zur Casuistik ders. LVII, 61.
Darmverschluss, sogenannt. arteriomesenterialer an der Duodeno-Jejunalgrenze LVI, 201. —, operative Behandlung u. patholog. Befund dess. LVII, 1. —, zur Casuistik dess. LIV, 155. — während der Schwangerschaft LVI, 610.
Darmwandbruch, Einklemmung dess. mit Volvulus ilei bei solch. LX, 583. —, Incarceration, Darmgangrän, Resection

Digitized by Google

mit Application von Murphyknopf bei solch. LV, 159.
Daumenmissbildung an beiden Händen LX, 245.
Décollement traumatique Morell-Lavallée's, Bedeutung in der Friedens- u. Kriegschirurgie LIX, 535 (Aetiologie u. Entstehungsmechanism. des Déc.) 537 (anatom. Kennzeichen) 542 (Symptome) 548 (Diagnose) 550 (Häufigkeit des Vorkommens) 553 (Prognose) 555 (Therapie) 557.
Decubitalgeschwüre der oberen Luftwege währ. d. Intubation LVIII, 385 (Aetiologie ders.) 401 (Symptomatologie ders.) 411 (Prognose ders.) 413 (Prophylaxe ders.) 414 (Behandlung ders.) 424.
Dermoidcysten der Leber LIV, 452. — des Penis LV, 326.
Diagnose der Endotheliome LI, 209. — der Epiphysenlösung LIV, 276. — der Lebercysten LIV, 458. — chirurg. Magenerkrankungen (bespr.) LI, 395. —, medicinisch-chirurg. Diagnostik (bespr.) LX, 413. — der Prostatacarcinome LII, 397. — des Ren mobilis LIII, 197. — der subcutanen Ruptur der A. poplitea LI, 356.
Diaphysenresection, totale langer Röhrenknochen bei acut. infectiöser Osteomyelitis LII, 213.
Dickdarmoperationen, zur Technik ders. LIX, 254.
Divertikel der Speiseröhre, klin. u. patholog.-anatom. Beiträge (bespr.) LIX, 209.
Doppelfractur einer Unterextremität, Behandlung LIII, 432.
Druckentlastung des Gehirns, operative: Bedingungen u. Methodik LIII, 53. 264.
Druckstauung, Folgeerscheinungen ders. LVI, 183; Symptomencomplex ders. LV, 384.
Drüsengeschwülste, embryonale der Niere LX, 500.
Ductus thoracicus-Verletzung: Querdurchtrennung am Hals (Unterbindung; Heilung ohne Ernährungsstörung) LVIII, 95.
Dünndarmtuberculose, stenosirende LIX, 169.
Duodenalgeschwür, chirurg. Behandlung LII, 541 (Technik) 580.
Duodenalstenose, Symptome u. Behandlung ders. LII, 575.
Duplicitas intestini crassi cum utero et vagina dupl., entwicklungsgeschichtl. Deutung u. operative Correctur ders. LVII, 425.
Dura mater-Verletzungen, Gehirnprolaps bei solch. LIII, 72.

Echinococcus der Leber s. Leberechinococc. — multilocularis, patholog. Befund u. operative Behandlung bei dems. LII, 206.
Echinokokkotomie nach Posadas-Bobrow LX, 439.
Ekchondrosen in den Gelenken, Beziehungen zu den freien Gelenkkörpern LIII, 485.
Eckstrophie der Blase, Behandlung LVI, 407.
Ellbogengelenkentzündungen, acute primär synoviale, Behandlung ders. LVII, 277.
Ellbogengelenkluxation nach aussen mit Interposition (Verhalten der Gelenkkapsel u. der abgesprengten Epitrochlea) LX, 528. —, hintere, complic. mit Verknöcherung des Musc. brachialis intern. LIV, 207. —, operative Behandlung veralteter LVII, 413.
Ellbogenverletzungen, Läsion des N. ulnaris bei solch. LIV, 167.
Empyem der Lunge, Behandlung mittelst der Schede'schen Thoracoplastik (bespr.) LI, 207. — der Pleura, Pneumothoracoplastice secundaria bei solch. LI, 401.
Enbloc-Reposition d. Hernien LI, 99.
Endotheliome, klin. Diagnose ders. u. ihre eigenthüml. Metastasenbildung LI, 209.
Enteroptose, chirurg. Behandlung ders. LVI, 374.
Entlastungsoperationen bei der Epilepsia genuina LIII, 275.
Entspannungsskoliose, Darstellung (bespr.) LV, 414.
Eosinophile Zellen, Verhalten ders. bei chirurg. Infectionskrankheiten u. Geschwülsten LV, 211; bei Knochenmarkverletzungen LII, 323.
Epididymitis tuberculosa, Castration oder Resection des Nebenhodens bei ders. LV, 453.
Epigastrische Hernien, Operation ders. LI, 63.
Epilepsie, Aetiologie u. Therapie ders. (experimentelle Beiträge) LII, 225. 417; Schädeloperationen bei ders. LII, 1. — genuine, Entlastungsoperationen bei ders. LIII, 275. —, traumatische, operative Behandlung ders. LIII, 264. 273; Ursachen ders. LIII, 91. 99.
Epiphysenlösung, traumatische LIV, 273, mit Coxa vara LIV, 161.
Epityphlitis, acute fortschreitende

Digitized by Google

Peritonitis bei ders. u. deren chir. Behandlung LX, 369.
Epulis u. ihre Riesenzellen, ein Beitrag zum Vergleich von Geschwulst und Entzündung LIV, 1.
Erfrierungen, Behandlung LVIII, 172.
Exairese des Wurmfortsatzes bei Entzündung LIX, 131 (Heilresultate) 143.
Exarticulation d. grösseren Gelenke, Technik ders. LX, 150.
Exophthalmus pulsans, chirurg. Behandlung dess. LI, 605.
Exostose an der Unterfläche d. recht. Calcaneus LVIII, 355. —, cartilaginöse an d. linken Fibula, den N. peroneus umwachsend LVIII, 354.
Exstirpation, totale der Zunge und des Mundbodens LVI, 224.
Extensionsbehandlung der Brüche an den Unterextremitäten, functionelle Resultate der Bardenheuer'schen Methode LV, 277.
Extraduralabscess infolge Ostitis traumatica purulenta LVI, 449.
Extremitätenmissbildungen, casuistische Beiträge LX, 239.
Extubationstrauma LVIII, 428: Prophylaxe dess. LVIII, 438; Symptomatologie u. Diagnostik dess. LVIII, 437.

Femur, traumat. Epiphysenlösung am oberen Ende dess. LIV, 308, am unteren LIV, 313.
Fibroma molluscum, zur Casuistik dess. LVIII, 580.
Fiebererscheinungen bei Carcinom innerer Organe: statist. Untersuchungen (bespr.) LIII, 219.
Fingerdeviationen, seitliche LX, 242.
Flimmerepithelcysten der Leber, Aetiologie und patholog. Anatomie ders. LIV, 451.
Form u. Function der Organe, Wechselbeziehungen ders. (bespr.) LX, 410.
Fossa canina des Oberkiefers, Mucoidcyste ders. u. deren Exstirpation LVIII, 129.
Fractur des Calcaneus LV, 286. LVIII, 459. —, zur Casuistik seltener LVIII, 112. —, gleichzeitige complicirte des Ober- u. Unterschenkels einer Seite (Behandlung) LIII, 432. — der Hüftgelenkknochen bei Hüftgelenkluxation LVII, 45. — des Kronenfortsatzes der Elle LX, 193. — der Patella LV, 165. LVI, 446. 573. —, subcutane langer Röhrenknochen: mikroskop. Verhalten ders. LX, 201. — des Tuberculum minus humeri LVIII, 593. — der Unterextremitäten: Behandlung mit Extension LV, 277.
Fremdkörper in Gelenken, aseptische Operationen bei solch. LVII, 313. — im unteren Drittel des Oesophagus Entfernung vom Magen aus LX, 348.
Fussformen bei seitl. Kniegelenksverkrümmungen (bespr.) LV, 173.
Fussgelenkeiterungen, acute primär synoviale, Behandlung ders. LVII, 266.
Fussgelenk-Perimetrie LIX, 492, bei Plattfuss LIX, 500.
Fussknochenbrüche, Behandlung mit Extension LV, 282.

Gallenblasenoperation, Magenblutung nach solch. LVII, 182.
Gallenstauungscysten, patholog. Anatomie u. Aetiologie ders. LIV, 451.
Gallensteinkrankheit, Diagnostik der einzelnen Formen (bespr.) LIV, 416.
Gallenwege, Chirurgie ders. (bespr.) LVIII, 365.
Ganglion Gasseri, Resection und Exstirpation dess. (Heilresultate) LII, 360.
Gangrän der Dura mater bei Ostitis traumatica purulenta cranii LVI, 449. —, spontane jugendl. Individuen LVIII, 478. — des entzündeten Wurmfortsatzes LVII, 532.
Gastroenterostomie, Anwendung des Murphyknopfes bei ders. LIII, 623. LIV, 376. — bei Carcinoma ventriculi LVIII, 223. — Magenphlegmone nach ders. LVI, 212. — zur Technik ders. LX, 155. — bei Ulcus duodeni LII, 568. LVIII, 230. — bei Ulcus ventriculi und seinen Folgen LVIII, 227. —, Ulcus pepticum nach ders. LVIII, 270.
Gastroskopie, zur Geschichte ders. LVIII, 499.
Gastrostomie als Hülfsoperation vor den Operationen am Pharynx und Oesophagus LV, 410. —, Indicationen und Methoden ders. (bespr.) LIV, 412. — bei carcinomatöser Strictur des Oesophagus und der Cardia LVIII, 230.
Gehirnbrand infolge eitriger Ostitis traumatica des Schädels LVII, 325.
Gehirnerkrankungen, infectiös-eitrige (bespr.) LI, 395.
Gehirnödem, acutes nach Schädeloperationen LIII, 98.
Gehirnprolaps, Ursachen dess. LIII 72. 115.
Gehirnverletzungen, zufällige und

Digitized by Google

operative: Heilungsvorgänge bei umfangreichen LIII, 81.
Gehörgangsverschluss, erworbener: operative Behandlung dess. LV, 317.
Gehverbände im Felde LVI, 181.
Gelenkeiterungen, acute primär synoviale der grossen Gelenke: Behandlung LVII, 231.
Gelenkentzündung, gonorrhoische (bespr.) LII, 220.
Gelenkkörper, freie, Behandlung bei solch. LIII, 511. –, Diagnose ders. LIII, 501. —, Genese und Eintheilung ders. LIII, 348. 391. 485. LVII, 383.
Gelenkkrankheiten, Darstellung (bespr.) LI, 393. — bei Gliomatose des Rückenmarks LI, 506.
Gelenkrheumatismus, chronischer des Kniegelenks, operative Behandlung dess. nach Bardenheuer LX, 565. —, septischer und perniciöser nach Osteomyelitis traumatica purulent. cranii LVII, 118.
Gelenksteifigkeit, Darstellung der Bewegungsbehinderung bei ders. mittelst Perimeter LIX, 494. —, traumatische: Einfluss der künstl. Blutstauung auf dies. LX, 250.
Genu valgum, operative Behandlung nach Bardenheuer LX, 550.
Geschichte der Medicin (bespr.) LII, 415. — der Oesophago- und Gastroskopie LVIII, 499.
Geschlechtskrankheiten, Encyklopädie ders. (bespr.) LVII, 185.
Geschwülste s. Tumoren.
Gewebeläsionen und die durch sie erzeugte Prädisposition für Infectionen, experimentelle Untersuchungen LI, 465.
Glandula sublingualis u. Ranula LI, 185.
Gliomatose des Rückenmarks, Gelenkaffectionen bei ders. (Casuistik) LI, 506.
Gynäkologie und Geburtshülfe, Encyklopädie ders. (bespr.) LVIII, 364.

Hämatemesis 13 Tage nach Operation einer incarcerirten Nabelhernie LVII, 180.
Halsmuskeldefecte, angeborene LVI, 398.
Händedesinfection, Darstellung (bespr.) LVII, 602.
Handdefecte, plastische Deckung ders. LI, 250.
Handgelenkvereiterungen, Behandlung LVII. 306.
Handluxationen im Radialgelenk LVIII, 112.
Harnblasenplastik, experimentelle LV, 419; s. auch Blasendefecte.
Harnfistel infolge Blasenverletzung bei Herniotomie, spontane Heilung LVII, 579.
Harnröhrenimplantation ins Rectum LX, 559.
Harnröhren-Regeneration, experimentelle Untersuchungen an der Urethra des Hundes LIV, 227.
Harnröhrenstrictur, Behandlung durch Urethrotomia interna (Anzeigen und Gegenanzeigen dies.) LVII, 404.
Hautdesinfection, Bedeutung der Hautdrüsensecretion auf den Sterilisationseffect bei ders. LVIII, 141.
Hautkrankheiten, Encyklopädie ders. (bespr.) LVII, 185. – bei Influenza LIX, 39.
Hautlappen, gestielte zur Deckung von Handdefecten LI, 250.
Hautverbrennungen, zur patholog. Anatomie des Frühtodes nach solch. LX, 469.
Heilgymnastik als Heilfactor (bespr.) LI, 397.
Heiserkeit als Folgeerscheinung der Intubation LVIII, 441.
Hepatopexie LVI, 252 (Technik) 318. (Nachbehandlung) 326 (Modificationen) 327.
Hernia inguinalis interstitialis LVI, 21, superficialis LVI, 27. — inguino-properitonealis LVI, 18. — obturatoria incarcerata (klin. Erscheinungen und Behandlung) LV, 159. — retrocoecalis incarcerata (durch Laparotomie geheilt) LVIII, 255.
Hernien, herniolog. Beobachtungen mit besond. Berücksichtigung der Radicaloperationen LI, 1. —, Darstellung ders. (bespr.) LI, 398. —, Entstehung ders. (bespr.) LVIII, 185. —, epigastrische LI, 63. —, incarcerirte LI, 77. —, intraabdominale (retroperitoneale): Darmeinklemmung bei solch. LIII. 547. —, Radicaloperation ders. LVI, 59.
Herniotomie LI, 1: incarcerirter Hernien LI, 77. LV, 159. — Blasenverletzung bei ders. LVII, 579.
Herzstichverletzungen und Herznaht LVIII, 105.
Heteroplastik bei Knochendefecten LIII, 237.
Hirnabscess, Behandlung dess. (bespr.) LI, 395. — im Bereich der 1. Centralwindung (Lähmung des r. Armes und Epilepsie; Trepanation; Heilung) LIX, 589. — ostitischer nach Schädeltrauma LVII, 331. —, otitischer LI, 157. LIX, 74. 77. LX, 417.
Hirndruckmessungen bei Menschen LII, 436.

Digitized by Google

Hirnerschütterung, patholog.-anatom. Veränderungen nach solcher (bespr.) LIII, 218.
Hirnhautverletzungen, zufällige u. operative: Heilungsvorgänge bei solch. LIII, 81.
Hirnrindenabscess, ostitischer LVII, 329.
Hodengeschwülste, Pathogenese der Mischgeschwülste d. Hod. LX, 86.
Hüftgelenkeiterung, acute primär synoviale, Behandlung LVII, 284.
Hüftgelenkluxation angeborene (bespr.) LV, 594. —, blutige Reposition der pathologischen und veralteten traumatischen bei Erwachsenen LVII, 14 (Technik und Wundbehandlung) 50 (Verband, Heilungsverlauf und Resultat) 56.
Humerus, traumat. Epiphysenlösung am oberen Ende LIV, 280, am unteren Ende LIV, 287.
Hydrocelenoperation nach Winkelmann, casuistischer Beitrag LIX, 586.
Hydrocephalus nach traumatischer Eiterung des Schädels LVI, 467.
Hydrops genu chronicus, operative Behandlung nach Bardenheuer LX, 562.

Jahresbericht der chirurg. Abtheilung und Poliklinik in Basel 1899 (bespr.) LIV, 417. — der gesammten chirurg. Literatur von 1898 (bespr.) LIV, 414.
Jejunostomie bei Inanition durch Ulcus ventriculi (duodeni) und dessen Folgezuständen LIII, 616.
Ileus, divertikulärer: Entstehung und pathologischer Befund LIV, 144.
Immobilität der Gelenke, Stauungsbehandlung ders. LX, 250.
Implantation der Urethra ins Rectum LX, 359.
Impressionsfracturen, operative Behandlung LIII, 264. 270.
Incarceration s. Darmeinklemmung.
Infectionen, Prädisposition für solche bei Gewebeläsionen LI, 465.
Infectionskrankheiten, chirurgische: Verhalten der eosinophilen Zellen und des Knochenmarks bei solch. LV, 211.
Influenza in chirurgischer Beziehung: Aetiologie und patholog. Anatomie LIX, 1.
Influenzabacillus Pfeiffer, Morphologie und Biologie dess. LIX, 13. —, Pathogenität dess. LIX, 21.
Inguinalhernien s. Leistenbrüche.
Intermediärknorpel wachsender Röhrenknochen, Transplantationsversuche LI, 564 (Reimplantation des resecirten beim Kaninchen) 574.
Interphalangealgelenke, Luxationen in dens. LVIII, 122.
Intubationstrauma LVIII, 369 (bei der Tubuseinführung) 371 (bei liegendem Tubus) 385 (bei der Tubusentfernung) 428. —, Folgen dess. LVIII, 446.
Intussusception siehe Darminvagination.
Invalidenrentenanwärter, Untersuchung und Begutachtung (bespr.) LIII, 219.
Invaliditätsversicherung, Eintritt ders. bei Malum coxae senile LX, 338.
Jochbeinresection, temporäre: neue Methode LIV, 41.
Ischias scoliotica (bespr.) LV, 414.

Kapselplastik, extrasynoviale des Kniegelenks LX, 540.
Kehlkopfverschluss und Kehlkopfstricturen, narbige nach Intubation LVIII, 446: chirurg. Behandlung ders. LVIII, 467; Prognose LVIII, 463; Prophylaxe LVIII, 464.
Kieferklemme, bedingt durch retrostitielle Myositis des Masseter LI, 485.
Kinesiotherapie, Physiologie und Technik ders. (bespr.) LI, 397; s. auch Mechanotherapie.
Kleinhirnabscess, otogener LIX, 74.
Klinodaktylie, casuistischer Beitrag LX, 242.
Klumpfuss, moderne Behandlung dess. (bespr.) LIV, 415.
Kniegelenkeiterung, acute primär synoviale und deren Behandlung LVII, 236. —, septische: Kniekapselplastik bei ders. LX, 567.
Kniegelenkplastik LX, 540.
Kniegelenktuberculose, Wachsthumsveränderungen am Femur bei ders. LI, 257.
Kniegelenksverkrümmungen, seitliche und die compensator. Fussformen (bespr.) LV, 173.
Kniescheibenbrüche s. Patellarfracturen.
Kniescheibenluxation s. Patellarluxation.
Knöchelbrüche, Resultate der Extensionsbehandlung ders. LV, 293.
Knochendefecte, osteoplastische Methoden bei solch. LIII, 237.
Knochenentwicklung während des fötalen Lebens LV, 178.
Knochengeschwülste, einige seltenere LVIII, 354.
Knochenkrankheiten, Darstellung

Digitized by Google

(bespr.) LI, 393. —, Vegetationsstörungen und Systemerkrankungen der Knochen (bespr.) LIII, 220.
Knochenmark, Regeneration dess. nach Verletzungen LII, 296. 306. 318. —, Verhalten dess. bei chirur. Infectionskrankheiten und Geschwülsten LV, 211.
Knochenmarkentzündung, eitrige: experimentelle Erzeugung und histolog. Ergebnisse LII, 507.
Knochenneubildung bei Schädeldefecten LIII, 72. 82.
Knochentransplantation, ausgedehnte LIV, 576.
Knochenwachsthum, mechanische Störungen dess. LX, 398.
Kothfisteln infolge Wurmfortsatzentzündung LVIII, 516: Casuistik ders. LVIII, 532; Entstehungsarten ders. LVIII, 521.
Krebs s. Carcinom.
Kriegschirurgie, Bedeutung des Décollement traumatique in ders. LIX, 559. —, Bestrebungen des Roth. Kreuzes auf dem Gebiete ders. (bespr.) LIV, 415. —, kriegschirurg. Erfahrungen aus dem südafrikanischen Kriege 1899/1900 (bespr.) LIX, 383. — und Feldärzte im 17. und 18. Jahrhundert (bespr.) LII, 222. —, Lehrbuch der allgemeinen (bespr.) LVIII, 188. —, Reform des Verbandwesens im Kriege LVI, 147. —, Tagebuchblätter aus dem Boerenkriege 1899/1900 (bespr.) LVII, 607.
Kyphoskoliose, Verhalten der inneren Organe bei hochgradiger LIV, 412.

Laparotomie bei Hernia retrocoecalis incarcerata LVIII, 255. — bei Peritonitis perforativa durch Magengeschwür LIV, 589. —, Verfahren vom kleinen Becken her LI, 370.
Laryngofission bei narbigen Kehlkopfstricturen und -Verschluss infolge Intubation LVIII, 467.
Leberabscess, Aetiologie u. operative Behandlung dess. LII, 154.
Leberechinococcus, eine neue Behandlungsmethode dess. LVII, 583. —, multipler: kritischer Vergleich der Operationsmethoden bei dems. LVI, 549.
Lebertumoren: echte Cysten der Leber LIV, 446 (Aetiologie u. pathol. Anatomie) 450 (klin. Bild und Diagnose) 458 (Therapie) 462. —, Resection solcher LII, 170.
Leistenbrüche, innere beim Weibe LIII, 557. — interparietale LVI, 1 (Casuistik) 29. —, Radicaloperation ders. LI, 2. LVII, 169. —, Volvulus coeci mit Incarceration in einem solch. LV, 443.
Leontiasis mit generalisirtem Fibroma molluscum LVIII, 580.
Leptomeningitis nach Schädeltrauma: Formen LVI, 466. 467; Pathogenese LVI, 460. —, spinale eitrige LVI, 471.
Licht, Einfluss dess. auf die Haut in gesundem und krankem Zustand (bespr.) LVII, 187.
Lichtbehandlung, Anwendung und Bedeutung ders. (bespr.) LIV, 413.
Ligatur der Carotis communis bei Exophthalmus pulsans LI, 605.
Ligatur, elastische des Mastdarmprolaps LIV, 341.
Lipome, retroperitoneale, Casuistik u. Operation ders. LVI, 579.
Liquor cerebrospinalis, Vermehrung dess. nach zufälligen und operativen Verletzungen des Schädels und Gehirns LIII, 99.
Localanästhesie, Lungenerkrankungen nach ders. LVII, 369.
Luftinfection, chirurg. Bedeutung ders. LVIII, 277.
Lungencomplicationen nach operativen Eingriffen LVII, 361. — der Influenza LIX, 46.
Lungenentzündung, typhös-septische nach Ostitis traumatica purulenta des Schädels LVII, 120.
Lungenfellentzündung s. Pleuritis.
Lungengangrän infolge Embolie nach septischem Abort, Heilung ders. LI, 391.
Lungentuberculose, Pleuraempyem bei ders. und dessen chirurg. Behandlung LI, 448.
Luxationen, zur Casuistik seltener LVIII, 112. — im Ellbogengelenk nach aussen mit Interposition LX, 525; nach hinten LIV, 207. — des Hüftgelenks, angeborene (bespr.) LV, 594; pathologische und veraltete traumatische bei Erwachsenen LVII, 14. — der Kniescheibe nach aussen LX, 577; nach oben LX, 198; operative Behandlung ders. LX, 541. — des Radiusköpfchens nach hinten LX, 244.
Lymphcysten der Leber LIV, 455. — des Oberschenkels LX, 572. —, retroperitoneale, Unterscheidung von Senkungsabscess LI, 178.
Lymphgefässapparat an Kehlkopf und Trachea: Beziehungen zur Verbreitung krankhafter Processe LVII, 199.
Lymphosarkom im Anschluss an

Digitized by Google

eine Tuberculose der Cervicaldrüsen mit Metastasenbildung (bespr.) LIII, 219.

Magenblutung nach Cholecystektomie LV, 586. LVII, 182.
Magendefecte, Deckung solcher LV, 183.
Magenerweiterung, acute postoperative durch arteriomesenteriale Duodenalcompression LVI, 486. — bei Pylorospasmus u. Hyperacidität: chirurg. Behandlung LVIII, 270.
Magenfistel, spontane bei Ulcus ventriculi LIII, 437.
Magenoperationen, Darstellung (bespr.) LII, 626. —, Erfahrungen über seit 1880 von Rydygier ausgeführte LVIII, 197. —, Resection des Magens (ein in physiolog. Beziehg. beachtenswerther Fall) LX, 155; wegen Magencarcinom LIX, 591: Befund vor und während der Operation, bei der Operation auftretende Complicationen und dadurch bedingte Operationsweise; Verlauf LX, 229.
Magenphlegmone nach Gastroenterostomie LVI, 212.
Malum coxae senile als Berufskrankheit und in seinen Beziehungen zur socialen Gesetzgebung LX, 265.
Markzellen des Knochenmarks, Verhalten bei experimentell erzeugter Osteomyelitis LII, 321.
Massagebehandlung (bespr.) LI, 397.
Mastdarmamputation und -Resection, Verschlussapparat für den sacralen After nach Resectio recti LIX, 594. —, Versorgung des centralen Darmendes LIX, 254.
Mastdarmvorfall, operative Behandlung dess. LI, 165. LIV, 325: mit Cauterisation LIV, 332, mittelst Ligatur LIV, 341, mit Resection LIV, 349, mittelst Suspensationsmethoden LIV, 356, mittelst der Torsionsmethode LIV, 366, durch blutige Verengerung des Afters und des unteren Mastdarmabschnittes LIV, 335.
Mastitis, chronische und das sogen. Cystadenom: patholog.-anatomischer Befund LIV, 106.
Meckel'sches Divertikel, Ileuserscheinungen dess. LIV, 144.
Mediastinumeröffnung, hintere (bespr.) LI, 396.
Melanom (Melanosarkom) des Penis, Histogenese und morpholog. Eigenschaften dess. LIII, 221.
Meningea-Blutungen, Technik der Schädelöffnung bei solch. LVI, 336.
Meningitis, basilare ostitische LVI, 469. —, infectiös eitrige und deren Behandlung (bespr.) LI, 395. — otogene LIX, 70. 76.
Meniskenablösung der Gelenke, Behandlung LVII, 313.
Meniskenluxation des Knies, operatives Verfahren nach Bardenheuer bei ders. LX, 569.
Mesenterialcysten, Axendrehung des Dünndarms durch solch. LVI, 46.
Metastasenbildung der Endotheliome LI, 209. — des Prostatakrebses LII, 397.
Metatarsalfracturen, Behandlung mit Extension LV, 283.
Mikrognathie, casuistische Beiträge LVII, 73.
Mikroorganismen, Durchgängigkeit der Darmwand für solche LV, 511. —, Verhalten frischer Thierwunden gegen unmittelbar der Luft entstammende Keimformen LVIII, 277.
Milzerkrankungen, Beiträge zur Pathologie und chirurg. Therapie einiger LIV, 487. —, primäre Splenomegalie und deren chirurg. Behandlung LIX, 567.
Mischgeschwülste des Hodens LX, 86.
Missbildungen der Extremitäten, casuistische Beiträge LX, 239. — zur Geschichte ders. aus Bibel und Talmud LIX, 517.
Mittelohreiterung, intracranielle Complicationen ders. LIX, 70.
Mucoidcyste in der Fossa canina des Oberkiefers LVIII, 129.
Murphyknopf, Application dess. bei Darmresection LV, 159, bei Gastroenterostomie LIII, 623. LIV, 376.
Muskelabscesse bei Influenza LIX, 40.
Muskelangiome, Exstirpation ders. LI, 200.
Muskelossification des Brachialis internus bei hinterer Luxation des Ellbogengelenks LIV, 207.
Muskelrheumatismus, klin. Untersuchungen über (bespr.) LIV, 414.
Myositis, interstitielle des Masseter als Urhsache der Kieferklemme LI, 485.

Nabeladenom, wahres: mikroskopischer Befund LI, 545.
Nabelbrüche, Hämatemesis nach Operation eines incarcerirten LVII, 180. —, Radicalbehandlung ders. LI, 66.
Narkose, zahnärztliche (bespr.) LVIII, 363.
Nearthrosenbildung bei Hüftgelenkluxationen LVII, 47.

Digitized by Google

Nebennierenadenome, maligne: klin. und patholog.-anatom. Stellung ders. LV, 91.
Nervendehnung bei chron. Erkrankungen der Nervenstämme und des Rückenmarks (bespr.) LIV, 226.
Nervenverletzungen bei Traumen des Ellbogengelenks LIV, 167.
Netzabbindungen, Veränderungen an Leber und Magen nach solch. LVIII, 308.
Netzhautablösung, traumatische LIX, 563.
Netzincarceration, retrograde mit Torsion in der Bauchhöhle LIV, 584.
Netztransplantation zur Deckung von Blasendefecten LV, 50; von Magendefecten LV, 183.
Neuralgie-Recidiv nach Ganglionexstirpation des Gang. Gasseri LII, 360.
Neurom, axillares des Plexus brachialis LIV, 381 (histolog. Befund) 389. —, Monographie der Neurome und Neurofibromatosis (bespr.) LVII, 192.
Nierenerkrankungen, chirurg. Behandlung ders. (bespr.) LV, 176. LVII, 600.
Nierengeschwülste, Bau, Entwicklung und Eintheilung ders. LX, 500. — in therapeut., klinischer u. pathologisch-anatom. Beleuchtung LX, 1 (unverschiebliche) 4 (verschiebliche) 19.
Nierenresection und ihre Folgen (bespr.) LIV, 418.
Nierentuberculose. klinisches Bild und Casuistik ders. LV, 1; patholog.-anatomischer Befund bei ders. LV, 35. —, Nierenexstirpation bei ders. mit Ausgang in Genesung LIX, 590.

Oberarmfracturen, Verband bei solch. LVI, 177. 178.
Oberextremität, topograph. Anatomie ders. (bespr.) LVII, 190. —, Verband an ders. bei Schussfracturen LVI, 177.
Oberkiefergeschwulst, centrale epitheliale solide: histolog. Befund LII, 608. — Mucoidcyste des Oberk. LVIII, 129.
Oberkieferresection, temporäre nach Weber wegen eines 3lappigen retromaxillären Tumors LIX, 588.
Oberschenkelfracturen, Behandlung ders. mit Extension (Resultate) LV, 305. —, Complication mit Unterschenkelbrüchen: Behandlg. LIII, 433.
Oberschenkelhals, traumat. Epiphysenlösung an dems. LIV, 308.
Oesophagoskopie, zur Geschichte ders. LVIII, 499.
Ohrenheilkunde, Atlas und Grundriss ders. (bespr.) LX, 411.
Operationstechnik, Darstelluug (bespr.) LI, 395. LVIII, 191. 192. — am Dickdarm LIX, 254. — bei der Wurmfortsatzentzündung LIX, 126.
Opiumbehandlung der Wurmfortsatzentzündung, Nachtheile vorzeitiger LIX, 120.
Orbita, osteoplastische Freilegung ders. (neue Methode) LIX, 192.
Orthopädie, Atlas und Grundriss (bespr.) LIX, 207. —, Technik ders. (bespr.) LX, 594.
Osteom der oberen Orbitalwand, operative Entfernung dess. mit Erhaltung des Bulbus LIV, 371. — des Sinus frontalis LVII, 354.
Osteomyelitis, acute: ungewöhnlicher Ausgang LV, 577. —, acute infectiöse: Behandlung LII, 213. —, chronische: casuistische und experimentelle Beiträge LIV, 551. —, experimentell erzeugte: histologische Untersuchungen LII, 293. 507. — traumatica purulenta cranii LVI, 100. 449. LVII, 108. 325. — der Wirbel, zur Casuistik ders. LVIII, 566.
Osteophytenbildung in fibrösen Massen des Hüftgelenks bei veralteten Luxationen LVII, 39.
Osteoplastik der Augenhöhlenwand: neue Methode LIX, 192; der oberen Wand bei Osteom LIV, 371. —. Methoden ders. LIII, 237.
Ostitis cranii traumatica purulenta LVI, 101: intracranielle Folgen ders. LVI, 449. LVII, 108; Folgezustände am Gehirn bei ders. LVII, 325.

Paget's disease, Krankheitsbild u. Beziehungen zum Mammacarcinom LIV, 130.
Pankreascysten, Eintheilung und Diagnose ders. LIX, 153. —, hämorrhagische LIX, 197.
Pankreaserkrankung, acute, chirurg. Behandlung und pathologisch-anatom. Befund bei ders. LIV, 399. —, acute hämorrhagische, operative Behandlung ders. LVIII, 1.
Pankreasnekrose, Aetiologie, anatom. Form, Symptomatologie und Behandlung ders. LIV, 65. — acute: Entstehung ders. LIV, 402.
Parotis, Chirurgie ders. (bespr.) LI, 206. —, Geschwülste der Parotisgegend LI, 302.
Patellarfracturen, Behandlung mit permanenter Gewichtsextension LVI, 446. —, Behandlung veralteter unge-

Digitized by Google

heilter (Vorschlag zur) LVI, 573. —, Entstehungsmechanismus ders. u. ihre Behandlung LV, 165. —, Erweiterung der Kenntniss über solche ohne Diastase durch das Röntgenbild LVII, 157.
Patellarluxationen nach aussen durch Muskelzug LX, 577; nach oben durch Verschiebung LX, 198. —, operative Behandlung ders. LX, 541.
Pathogenese der Ostitis cranii traumatica purulenta LVI, 101.
Pathologie, allgemeine chirurgische (bespr.) LI, 398. — des Darms: experimentelle Untersuchungen LV, 458. — des Frühtodes nach Hautverbrennungen LX, 469. — der Influenza LIX, 1. — einiger Milzerkrankungen LIV, 487. — des primären Milztumors LIX, 575. — der Nierentumoren LX, 44. — der Ostitis cranii traumatica purulenta LVI, 140. — des Ren mobilis LIII, 197.
Penisgeschwülste: Dermoide LV, 326; pigmentirte LIII, 221; Sarkome (Casuistik) LVIII, 586.
Penishaut, plastischer Ersatz fehlender durch Verwendung der Scrotalhaut LVIII, 335.
Periarthritis humeroscapularis LIII, 563; Therapie ders. LIII, 571.
Perimetrie der Gelenke LIX, 487.
Peristaltik in umgekehrt eingeschalteten Darmstücken: experimentelle Untersuchungen LIX, 240 (bei totaler Umdrehung) 247 (bei partieller Umdrehung) 248.
Peritonitis, acute fortschreitende u. ihre chirurg. Behandlung LV, 338, bei Epityphlitis LX, 369. —, jauchige bei heftiger Wurmfortsatzentzündung LVII, 538. — nach Magengeschwürperforation: Heilung durch Laparotomie LIV, 589. —, tuberculöse LIX, 281.
Perityphlitis, Pathologie und Therapie ders. (bespr.) LVII, 608.
Pflaster, zur Geschichte ders. aus Bibel und Talmud LIX, 533.
Pharmakotherapie (bespr.) LX, 412.
Phlegmonen, septische nach Schädelverletzungen LVII, 121.
Physiologie des Darms, experimentelle Untersuchungen über LV, 458.
Piaabscess nach Schädelverletzung LVI, 466.
Pigmentgeschwülste des Penis: Melanosarkom LIII, 221.
Plastik, operative: knöcherne Deckung von Schädeldefecten LVII, 518. —, Ersatz zu Grunde gegangener Penishaut vom Scrotum LVIII, 335. — des Gesichts (bespr.) LX, 413. — am Kniegelenk LX, 540. — der Nase s. Rhinoplastik. —, Verwendung gestielter Hautlappen zur Deckung von Defecten an der Hand LI, 250.
Plattfuss, Perimetrie des Fussgelenks bei dems. LIX, 500.
Pleuraempyeme, chirurg. Behandlung einfacher schleichender LI, 436; metabronchitischer LI, 430; metapneumonischer LI, 426, 432; puerperal-luetischer LI, 434; bei Potatoren LI, 428; recidivirender LI, 444; traumatischer LI, 421; tuberculöser LI, 448.
Pleuritis indurata, offene Behandlung ders. LI, 401. — bei Influenza LIX, 58.
Plexus brachialis, axilläres Neurom dess. LIV, 381.
Pneumokokkenempyeme, Natur u. Behandlung ders. (bespr.) LIII, 318.
Pneumonie Influenzakranker LIX, 46. —, lobäre nach operativen Eingriffen LVII, 372. —, Strumitis nach solch. LIX, 272.
Pneumothoracoplastice secundaria pleuritidis induratae LI, 401.
Pneumotomie bei Lungengangrän (auf embol. Wege entstanden) LI, 391.
Pollex valgus, casuistischer Beitrag LX, 242.
Potatorenempyeme der Brusthöhle, offene Behandlung ders. LI, 428.
Processus coronoideus ulnae, Fractur dess. LX, 193.
Proctitis haemorrhagica, Diagnose ders. LVIII, 606.
Proliferationsgeschwülste des Pankreas LIV, 406.
Prostatacarcinome, patholog.-anatom. Befund, Symptome, Diagnose und Operation ders. LIII, 126. —, Metastasenbildung ders. u. ihre diagnost. Bedeutung LII, 397. LIII, 180. —, Statistik über LIII, 181.
Prostatageschwülste, bösartige LIII, 126.
Prostatahypertrophie, Darstellung (bespr.) LIV, 416. —, Recidiv ders. nach vorgenommener Castration LII, 338.
Prothesen, zur Geschichte ders. aus Bibel und Talmud LIX, 530.
Pseudarthrosen, operativ behandelte: zur Casuistik ders. LIII, 236.
Pseudocysten des Pankreas nach traumatischen u. entzündlichen Affectionen LIV, 407.
Psychiatrie, zur Geschichte ders. (bespr.) LVII, 392. 610.
Pyämie im Lichte der bacteriolog. Forschungsergebnisse (bespr.) LII, 624. — bei otitischer Sinusthrombose (Heilung) LI, 197.

Digitized by Google

Pylorektomie, zur Geschichte der circulären LIX, 391. LX, 588.
Pylorospasmus, Magendilatation durch dens. (chir. Behandlung) LVIII, 270.
Pylorusresection wegen Carcinoma ventriculi LVIII, 218.
Pylorusstenose, angeborene im Kindesalter, Behandlung ders. (bespr.) LVIII, 361.
Pyothorax tuberculosus, operative Behandlung dess. LI, 460.

Radicaloperation der Hernien LI, 1. LVI, 59: der epigastrischen u. Nabelbrüche LI, 63. LVI, 87; der Leistenbrüche LI, 2. LVI, 61; der Schenkelbrüche LI, 52.
Radiographie und Radioskopie s. Röntgenuntersuchung.
Radius, traumat. Epiphysenlösung am unteren Ende dess. LIV, 305. —, Luxation des Radiusköpfchens nach hinten LX, 244.
Ranula, Beziehungen ders. zur Sublingualdrüse LI, 185.
Rectopexie, Verfahren ders. LI, 167. 175.
Rectumcarcinom, zur Statistik und Therapie dess. LIX, 313 (Operation dess.) 316 (postoperative Blasenstörungen bei dems.) 362 (Behandlung der postoperativen Darmdefecte) 371 (Palliativoperationen bei solch.) 378.
Regeneration der männl. Harnröhre LIV, 227 (Methodik der Experimente über dies.) 230 (Verlauf nach der Operation) 233 (Histologie der verschied. Stadien ders.) 237 (Experimente über Bildung einer künstl. Urethra) 246 (Histologie der künstl. Harnröhre) 248.
Reimplantation des resecirten Intermediärknorpels beim Kaninchen LI, 574 (des gekochten) 594.
Ren mobilis s. Wanderniere.
Reposition, blutige veralteter Hüftgelenkluxationen LVII, 14. — des Mastdarmvorfalls LIV, 331.
Resection des Coecum bei tumorbildender Tuberculose LII, 613. — der Diaphyse langer Röhrenknochen LII, 213. — des Jochbeins (temporäre) LIV, 41. — des Magens LIX, 591. LX, 155. — des Mastdarms LI, 165. LIV, 349. LIX, 254. 594. — des Nebenhodens bei Hodentuberculose LV, 453. — verengter Partien der Luftwege LVIII, 476.
Retentionsgeschwülste des Pankreas LIV, 406; im Anschluss an chronische interstitielle Pancreatitis LIV, 407.
Retroflexionstherapie des Uterus, Ueberblick über den heutigen Stand ders. LVIII, 341.
Retropharyngealabscesse, Behandlung ders. LV, 129.
Riesenzellen der Epulis, Bau und Herkunft ders. LIV, 1. — des Knochenmarks, Entstehung LII, 325.
Rhinoplastik, zur Technik ders. LX, 140.
Rippenknorpelentzündung nach Typhus abdominalis LIII, 603.
Röntgenuntersuchung, Construction der Instrumente und ihre Anwendungsweise (bespr.) LIII, 444. —, Technik ders. (bespr.) LI, 397. 398.
Rückenmarkserkrankungen, infectiös eitrige LI, 395. —, Segmentaldiagnostik ders. (bespr.) LIV, 416.
Rückenmarkserschütterung, pathologischer Befund bei ders. (bespr.) LV, 413.
Rückenmarksverletzungen, Darstellung (bespr.) LI, 394.
Rumpfcompression, Stauungsblutungen nach solch. LVI, 183. LVII, 163.

Sacraltumoren, teratoide LII, 87.
Saphenaresection nach Trendelenburg LVIII, 261.
Sarkome, Aetiologie ders. LX, 161. — des Penis: zur Casuistik ders. LVIII, 586.
Schädeldefecte, knöcherne Deckung ders. LVII, 518.
Schädelfracturen, isolirte der Schädelbasis LV, 198. —, Ohreiterung im Anschluss an solche LIX, 73. — in der Schläfengegend durch Hufschlag: Behandlung LIX, 590.
Schädeloperationen bei Epilepsie LII, 1. LIII, 275. —, Resection der Schädelknochen bei traumat. intracraniellen Blutungen (bespr.) LV, 416; temporäre: Methoden LIII, 277.
Schädelverletzungen, Heilungsvorgänge bei solch. LIII, 81. —, Schussverletzung des Schädels mit Röntgenaufnahme des steckengebliebenen Geschosses LX, 591.
Scheidenbruch, vorderer: Behandlung dess. LVI, 473.
Schenkelhernien im Labium majus beim Weibe LVI, 219. —, Radicaloperation ders. LI, 52.
Schläfenlappenabscess, otitischer: Diagnose und Symptome LIX, 75. 77; Sprachstörungen bei linksseitigem LX, 417.

Digitized by Google

Schlafschwämme zur allgemeinen und örtlichen Anästhesie im Mittelalter LIV, 503. 527.
Schlaftrankrecept, mittelenglisches LIV, 516.
Schlaftrochisten der vermeintlichen Chirurgie des Joh. Mesuë LIV, 506.
Schnürleber, partielle Hepatopexie bei ders. LVI, 302.
Schulterfracturen nach Schussverletzungen, Verbände bei solch. LVI, 177. 178.
Schultergelenk, acute primär synoviale Eiterung dess. und deren Behandlung LVII, 300. —, Perimetrie dess. LIX, 503. —, Varität in dems. LIV, 565.
Schultergürtel, knöcherner, totale Entfernung dess. LII, 594.
Schussverletzungen im Burenkrieg LV, 393. — der oberen Extremitäten: Verbände LVI, 177. 178; der unteren Extremitäten: Verbände LVI, 169. 171. — des Schädels: Röntgenaufnahme des steckengebliebenen Geschosses LX, 591; Streifschuss des Schädels mit isolirter Basisfractur LV, 198.
Schweissdrüsenadenom mit Sitz im Nabel LIX, 215.
Scrophulose, klin. Darstellung und Behandlung (bespr.) LVI, 197.
Seelenstörungen, postoperative: Entstehung LVIII, 46. 77. 194.
Seidenfäden mit Wachs überzogen: Versuche über den Einfluss auf Wundinfection LIX, 201.
Senkungsabscess, Unterscheidung von retroperitonealer Lymphcyste LI, 187.
Septhämie im Lichte der bacteriolog. Forschungsergebnisse (bespr.) LII, 624.
Septico-Pyämie infolge Thrombophlebitis sinuum LVII, 124.
Sinusthrombose, infectiöse (bespr.) LI, 395. —, otitische: Pyämie infolge ders. mit Ausgang in Heilung LI, 197.
Situs des menschl. Darms (bespr.) LVIII, 185.
Skolekoiditis recens lenta LVIII, 13; recens lenta candescens LVIII, 15. 21; recens lenta collabens LVIII, 35; recens lente crescens LVIII, 14, 31; recens vehemens LVII, 528. — recrudescens LVIII, 231. — tardata LVIII, 513; s. auch Wurmfortsatzentzündung.
Skoliose, neuralgische (bespr.) LV, 414. —, Veränderungen an den inneren Organen bei ders. (bespr.) LIV, 412.
Speicheldrüsengeschwülste, Entwicklungsgeschichte und Natur ders. LI, 281.
Splenektomie, Indicationen u. Verfahren bei ders. LIV, 487. — bei primärer Milzvergrösserung LIX, 567.
Sprachstörungen bei linksseitigem Schläfenlappenabscess LIX, 78. LX, 417.
Staphylokokkeninfection des Knochenmarks, experimentelle Untersuchungen LII, 529.
Statistik der Prostatacarcinome LIII, 181.
Stauungsblutungen nach Rumpfcompression LVI, 183. LVII, 163.
Sternocleidomastoideus, doppelseitiger angeborener Defect LVI, 398.
Stichverletzungen des Herzens: Naht ders. LVIII, 105.
Streckbett, Anwendung bei Verletzungen des Rumpfes u. der höheren Abschnitte des Oberschenkels LVI, 173.
Strecklade für aseptische Schussfracturen der unteren Gliedmassen LVI, 169.
Strumitis nach Pneumonie im Anschluss an einen Fall von Strumitis purulenta mit Mischinfection LIX, 272.
Suspension, operative des prolabirten Mastdarms LIV, 356.
Symptomatologie des eingeklemmten Harnblasenbruches LIV, 468. — der echten Lebercysten LIV, 458.
Syringomyelie, Gelenkerkrankungen bei ders. LI, 506.

Talusbrüche, Extensionsbehandlung ders. LV, 286.
Tarsusfracturen, Extensionsbehandlung ders. LV, 285.
Technik, chirurgische bei Operationen und Verbänden (bespr.) LI, 395.
Tendinitis und Tendovaginitis prolifera calcarea LVIII, 328.
Teratoide Geschwülste der Kreuzbeingegend vom klin. Standpunkt LII, 87.
Tetanus traumaticus, schwere Form; Heilung nach intracranieller und intravenöser Seruminjection LIX, 588.
Tetanusbacillen, Nachweis in Organen von Versuchsthieren (bespr.) LIII, 218.
Therapie, chirurgisch-akiurgische (bespr.) LI, 397. —, chirurgische des Duodenalgeschwürs LII, 541; der Epilepsie LII, 225. 417; der traumat. Epiphysenlösung LIV, 279; der echten Lebercysten LIV, 462; bei Milzerkrankungen LIV, 487. LIX, 582; bei acuter fortschreitender Peritonitis LV,

Digitized by Google

338; der Retropharyngealabscesse LV, 129. —, medicamentöse bei Mastdarmvorfall LIV, 327. — bei Wurmfortsatzentzündung LIX, 113 (prophylakt. Amputation des Wurmfortsatzes) 115 (innere Behandlung der bedachtsamen Wurmfortsatzentzündung) 116 (Nachtheile der vorzeitigen Opiumbehandlung) 120 (Anzeigen für das Messer) 123 (Zeit der Operation) 126 (Verfahren) 126 (Erfolge) 132.

Thoracoplastik, Indicationen ders. LI, 405. —, Technik u. Begründung ders. LI, 407. —, Werth und Zweck ders. LI, 410.

Thrombophlebitis der Hirnsinus infolge Ostitis traumatica purulenta des Schädels LVII, 108: septhämische Form LVII, 115; septico-pyämische Form LVII, 124.

Tibia, typische Absprengungsfractur ders. am unteren Ende LIII, 477. —, traumat. Epiphysenlösung derselben am unteren Ende LIV, 318.

Torsion der Patella durch Muskelzug LX, 577. — des resecirten Rectums zur Verhütung von Vorfall LIV, 366.

Transplantation des Intermediärknorpels wachsender Röhrenknochen LI, 564. — der Knochen LIV, 576. — des Netzes auf Blasendefecte LV, 50; auf Magendefecte LV, 183.

Trauma, Geschichtliches über Tr. aus Bibel und Talmud LIX, 509. —, ätiolog. Zusammenhang zwischen Tr. u. Coxa vara LIV, 161; zwischen Tr. u. der Entwicklung von Geschwülsten LII, 379; zwischen Tr. und innern Krankheiten LV, 596. LIX, 208; zwischen Tr. u. chirurgischer Tuberculose LIII, 512.

Trepanation des Schädels bei Epilepsia genuina LIII, 276.

Tuberculose des Bruchsacks (zur Casuistik ders.) LX, 64. — des Dünndarms LIX, 169. — des Kniegelenks LI, 257. — der Knochen, Gelenke u. Nieren (traumat. Einflüsse) LIII, 512. — der Nieren LV, 1. —, Zimmtsäurebehandlung ders. (bespr.) LI, 396. LVII, 468.

Tuberculum minus humeri, isolirte Fractur dess. LVIII, 593.

Tumoren, Bedeutung der eosinophilen Zellen des Knochenmarks für solch. LV, 211. — des Darms (multipe stenosirende) LII, 613. —, Entwicklung solch. nach Traumen LII, 379. — des Hodens (Mischgeschwülste) LX, 86, — der Knochen (seltenere) LVIII, 354. — der Kreuzbeingegend LII, 87. — der Leber (Cysten) LIV, 446 (operative Behandlg.) LII, 170. — der Mamma LIV, 106. LV, 67. LVI, 512. LVII, 595. — des Nabels LIX, 215. — der Nebennieren (maligne) LV, 91. — der Nieren LX, 1. 500. — des Oberkiefers LII, 608. LVIII, 129. — des Oberschenkels LX, 572. — der knöchernen Orbita LIV, 371. — des Pankreas LIV, 406. — des Penis (Melanom) LIII, 221 (Dermoide) LV, 326 (Sarkom) LVIII, 586. — des Plexus brachialis (Neurom) LIV, 381. — der Prostata LIII, 126. — des Rectum (bespr.) LVII, 191. —, retroperitoneale bez. mesenteriale LVI, 579. — der Speicheldrüsen LI, 281. —, Vergleich von Geschwulst und Entzündung LIV, 406.

Typhlitis primaria perforans, zur Casuistik ders. LVIII, 529; Vorkommen ders. LVIII, 520. — secundaria LVIII, 523 (aut perforans aut callosa) 527.

Typhlorrhaphie des Wurmfortsatzes LIX, 129 (Heilresultate) 136.

Ulcus ventriculi, Inanition durch dass. (Behandlg.) und Folgezustände dies. LIII, 616. —, spontane Magenfistel durch solch. LIII, 437. —, Peritonitis nach Perforation eines solch. (Heilung durch Laparotomie) LIV, 589.

Ulnarisläsion bei Verletzungen des Ellbogengelenks LIV, 167.

Unfallfolgen, ärztl. Untersuchung u. Beurtheilung ders. (bespr.) LIV, 415.

Unfallheilkunde, Bedeutung des Malum coxae senile für diese LX, 265. —, Darstellung in Atlas und Grundriss (bespr.) LV, 417.

Unfallverletzte, Uebernahme des Heilverfahrens während der Wartezeit von den Berufsgenossenschaften (bespr.) LV, 415.

Unterbindung s. Ligatur.

Unterleibsbrüche s. Hernien.

Unterleibscompression, Veranlassung zu Blutextravasaten an Kopf, Hals und Arm LI, 599. LV, 384. LVI, 183. LVII, 163.

Unterleibsverletzungen durch stumpfe Gewalt, zur Casuistik ders. LIV, 202.

Unterschenkelbrüche, Extensionsbehandlung ders. LV, 293. —, Verbände ders. bei Schussverletzungen LVI, 169.

Ureterensteine, Einklemmung ders. LII, 352.

Ureterfisteln, operative Behandlung ders. (bespr.) LVIII, 359.

Digitized by Google

Ureterocystoneostomie, Verfahren bei ders. LII, 185.
Ureterverletzungen, Chirurgie ders. (bespr.) LVIII, 359.
Urethrotomie, Indicationen u. Werth ders. LI, 239. —, interne LVII, 393: Indicationen und Contraindicationen ders. LVII, 404; Prognose ders. LVII, 397; Technik ders. (Guyon) LVII, 394.

Varicen, Aetiologie ders. LIII, 575.
Ventralhernien, Radicalbehandlung ders. LI, 72.
Verbände, zur Reform des Verbandwesens im Kriege LVI, 147. — zur Zurückhaltung des prolabirten Mastdarms LIV, 329.
Verbandlehre, Darstellungen über (bespr.) LI, 395. LVI, 198. LX, 412.
Verbildungen, angeborene der oberen Extremitäten (bespr.) LV, 178.
Verschlussapparat für den sacralen After nach Resectio recti LIX, 594.
Verweilkatheterismus bei Urethrotomia interna LVII, 395.
Vioform, Bacteriologisches und Klinisches über LV, 557. —, toxikologische Wirkung dess. LV, 568.
Volvulus coeci mit Incarceration in einer Leistenhernie LV, 443. — ilei mit Darmeinklemmung im Foramen obturatorium combinirt LX, 583.

Wachsthumsverhältnisse des Oberschenkels bei Tuberculose im Kniegelenk LI, 257.
Wanderleber LVI, 253: Aetiologie (totaler) LVI, 258 (partieller) 289; patholog. Anatomie (totaler) LVI, 255 (partieller) 286; Behandlung (totaler) LVI, 267 (partieller) 301; Diagnose (totaler) LVI, 264 (partieller) 299; Symptomatologie (totaler) LVI, 262 (partieller) 295.
Wanderniere, Entstehung ders. LIII, 205; Pathologie und Diagnose ders. LIII, 197.
Wirbelluxationen, experimentelle Beiträge LVII, 523.
Wirbelsäulenverletzungen (bespr.) LI, 394.
Wundbehandlung, Erfahrungen u. Studien über (bespr.) LII, 624. LIV, 226. —, Geschichtliches über solch. aus Bibel und Talmud LIX, 532.
Wunddiphtherie, zur Casuistik ders. LX, 460.
Wundheilung, neue Methoden (bespr.) LII, 412. LVI, 617.
Wundinfection, bacteriol. Forschungsergebnisse (bespr.) LII, 624. LIV, 226. —, Verhalten unmittelbar der Luft entstammender Keimformen in frischen Thierwunden LVIII, 277.
Wurmfortsatzentzündung, alte LVIII, 231 (verschiedene Formen) 237 (Beweisstücke für die Gefahren der alten) 239; frische bedachtsame LVIII, 13 (wachsende Form) 14 (tückische Form) 15 (milde Form) 16 (Späterbrechen und Wachsen des Kothabscesses bei ders.) 17 (Operation bei ders.) 19 (Beweisstücke) 21; frische heftige LVII, 528 (brandige) 530 (Cardinalsymptome) 535 (Differentialdiagnose) 537 (Letalität der heftigen brandigen) 540 (Beweisstücke der frischen heftigen) 543. 565. 571; verschleppte LVIII, 513. 562 (schwielige) 559 (Zeit u. Art der Operation) 564. —, Behandlung ders. LIX, 113 (prophylakt. Amputation des Wurmfortsatzes) 115 (innere Behandlung der bedachtsamen Form) 116 (Nachtheile der vorzeitigen Opiumbehandlung) 120 (Anzeigen für das Messer) 123 (Zeit der Operation) 126 (Technik) 126 (Aussichten bei der offenen Behandlung der Bauchhöhle) 132. —, Entstehung ders. LIX, 117.
Wurmfortsatzfisteln LVIII, 523. — zur Casuistik ders. LVIII, 529.

Zahnheilkunde, praktische (bespr.) LIV, 416. —, zahnärztl. Narkose (bespr.) LVIII, 363.
Zahn- und Mundpflege, Anleitung (bespr.) LVII, 186.
Zehenfracturen, Behandlung ders. mit Extension LV, 282.
Zehschuh für Zehengang LVI, 190.
Zimmtsäurebehandlung der Tuberculose (bespr.) LI, 396. —, Resultate ders. LVII, 465.
Zungenexstirpation, totale LVI, 224.

II. AUTORENREGISTER.

Auler-Cöln LX, 540.

Bakeš, Jar. LIV, 325.
v. Barącz, Roman LIV, 584. LV, 121.
Bayha, H. LI, 200.
Beck, Karl LVIII, 328. LX, 193.

Digitized by Google

Becker, A. LV, 577.
Becker, Ernst LIV, 41.
Benda LII, 206.
Berezowsky, S. LIII, 53. 264.
Bernhard, Oscar LV, 159.
Bier, August LI, 361.
Blecher, A. LVI, 374. LX, 250.
Bliesener LV, 277.
Bodon, Karl LI, 605.
Bötticher, Karl LVI, 252.
v. Bókay, Johann LVIII, 369.
Borchard LX, 577.
Braun, Heinrich LI, 599. LVI, 183.
Brentano LII, 206.
Buchbinder, Hans LV, 458.
v. Burkhardt, H. LV, 338. LX, 369.
Burkhardt, L. LV, 91.

Colley, F. LIII, 563.

Dehler, Adolf LVII, 182.
Deutschländer, Karl LV, 317.
Doebbelin LII, 352.
Dohrn, Karl LX, 406. 469.

Ehrhardt, Oscar LIV, 130.
Enderlen LI, 574. LII, 293. 507. LV, 50. 183. 419. LIX, 240.
Engelhardt, G. LVIII, 46. 194. 308.
Escher, Theodor LIII, 557.
Eversmann, J. LX, 528.

Fertig LVI, 46.
Fischer, H. LVI, 100. 449. LVII, 108. 325.
Flaischlen LVIII, 341.
Frank, Jacob LVI, 407.
Francke, Karl LI, 165. LIV, 399.
Franke, Felix LVII, 583. LIX, 192. LX, 229.
Franz LI, 1. LVII, 383.
Frech, A. LII, 608.
Friedrich, P. L. LII, 360. LIII, 512.
Füth, Rob. LVII, 579.

Gelpke-Basel LIX, 588.
Gerulanos, M. LIV, 191. LV, 326 LVII, 361.
Gessner, A. LIV, 65. LX, 86.
Göbell, Rudolf LII, 347. LVI, 1.
Goldberg, Berthold LVII, 393.
Grohé, B. LV, 67. LVII, 425. LX, 1.
Grosse, L. LVII, 169.

Hahn, E. LVIII, 1.
Harris, M. L. LIX, 567.
Hartmann, Otto LVII, 231.
Heidenhain, L. LIII, 616.
Heinricius, G. LVI, 579.
Helbing, Karl LVIII, 489.
Helferich, H. LI, 564. LIV, 216. LV 410.
Herz, Max LX, 398.
Herz, Paul LVIII, 261.
Herzog, Maximilian LIX, 567.
Hess-Marburg LIX, 240.
Hildebrandt-Kiel LI, 121.
Hinsberg, Victor LI, 281.
Hirschkopf, M. LVI, 59.
Hübscher, C. LIII, 445. LIX, 487.
Husemann, Th. LIV, 503.

Jenckel, Adolf LX, 500.
Ingianni, Giuseppe LIV, 227.
Jottkowitz, Paul LII, 213.
Israel, Eugen LI, 239.
Ito, H. LII, 225. 417.
Justian, Friedr. LX, 64.

Kaefer, N. LIII, 623.
Kaiser, Oscar LV, 443.
Katzenstein, M. LVII, 313.
Kelling-Dresden LX, 155.
Kerstan, A. LI, 619.
Kiderlen, Franz LII, 87.
Killian, Gust. LVIII, 499.
Kirstein LVII, 61.
Klapp, Rudolf LIV, 576.
Köhler, A. LVIII, 354.
König LV, 1.
König, Franz LIX, 108.
Könitzer LII, 594. LVI, 549.
Koltze, Gottlieb LVI, 224.
Kredel, L. LIV, 161. LVI, 398.
Kreiss, S. LVII, 523.
Krogius, Ali LII, 613.
Kronheimer, Herm. LIII, 437.

Lampe, Richard LIII, 603.
Lanz, Otto LV, 453. LVIII, 580.
Lauenstein, Karl LIII, 477. LVII, 180.
Lauper, J. LIX, 281.
Lengnick, Hans LII, 379.
Leppmann LIV, 446.
Lichtenauer LV, 165. LVI, 446.
Linser, Paul LI, 465.
Lipstein, Alfred LII, 152.
Lorenz, Hans LVII, 73. LVIII, 593.
Luksch, Ludw. LVII, 413.

Maillefert, Georg LX, 198.
Martens, M. LIII, 348. 485. LIV, 592. LVII, 1.
Martin, E. LIV, 468.
Matthiolius LII, 1. LX, 591.
v. Meer, A. LX, 583.
Merkens, W. LI, 157. LIV, 376. LIX, 70. LX, 417.
Mertens, Victor E. LVII, 518.
v. Meyer, Edward LI, 197. 391.
Meyer, W. LI, 356. LIII, 547.

Digitized by Google

Miller, Julius LI, 250.
Minervini, Rafael LIII, 1. LIV, 216.
Mintz, W. LI, 185. 545.
Möllers, Bernhard LIX, 535.
Mohaupt, Max LVIII, 141.
Most, A. LVII, 199.
Mühsam, Richard LV, 143.
Müller, P. LVI, 486.
Mysch, Wl. LIV, 207.

Neck, K. LVII, 163. LVIII, 308.
Neumann, A. LVIII, 255. 270.
Niehues LVII, 468.
Noeggerath, Karl T. LVIII, 277.
Noesske, Hans LV, 211.
v. Noorden, W. LIX, 215.
Nordmann, Achilles LX, 572.

Ohl-Braunschweig LIX, 586.
Orlow, L. W. LX, 439.

Pagenstecher, Ernst LII, 541. LX, 239.
Payr, Erwin LIII, 221. LIV, 167. LVII, 14. LIX, 254. 594. LX, 140.
Pels Leusden, Friedr. LI, 257. LV, 1. 35.
Perez, G. LIX, 1.
Perthes, Georg LV, 384.
Port, Julius LVI, 147.
Preuss, J. LIX, 507.
Pupovac, Dominik LVIII, 586.

de Quervain, F. LI, 381.

Reich, W. LVIII, 335.
Riedinger, J. LIV, 565.
Ritter, Karl LIV, 1. LVIII, 172. LX, 161.
Roestel, F. LIV, 202.
Roloff, F. LIV, 106. LVII, 595.
Rose, Edm. LVI, 190. 473. LVII, 528. LVIII, 13. 231. 513. LIX, 113.
Rosenberger, J. A. LIII, 432.
Rosenstein, Paul LX, 359.
Roskoschny, Friedr. LIX, 406.
Rydygier, L. LVIII, 197. LX, 588.

Saltykoff, N. LIX, 201.
Saul, E. LIV, 215
Schambacher, C. LIII, 575.
Schlender-Berlin LIX, 272.
Schmidt, Meinhard LIV, 144. 381. LV, 586. LVI, 426. LVIII, 566.
Schmidt, Walter LV, 129.
Schuchardt, Karl LIV, 371.
Schultze, Ferdin. (Duisburg) LX, 150.
Seefisch, G. LIX, 153.
Seggel, Rudolf LI, 485.
Sick, Paul LV, 393.
Simon, Richard LI, 401.
Sörensen, J. LIX, 169.
Sokoloff, N. A. LI, 506. LII, 185.
Stempel, Walther LX, 265.
Stieda, Alfred LI, 370. LVI, 201. 212. 219. LIX, 391.
Stierlin, R. LV, 198. LVIII, 606. LX, 71.
Strehl, Hans LI, 178.
Subbotić, V. LIV, 487. LIX, 197.

Tanaka, N. LI, 209.
Tavel, E. LV, 557. LX, 460.
Tenderich LVI, 573. 610.
Thöle LVIII, 95. 112. 129.
Tietze, LVI, 512.
Tubenthal, Otto LI, 552.

Vogel, Karl LIX, 313.

Waitz, H. LIV, 589.
Walcker, Otto LVIII, 105.
Weber, Julius LIV, 423. LX, 127.
Wegner LVII, 157.
Weiss, A. LIII, 236.
Wiemann LVI, 336.
Wildbolz, Hans LIV, 551.
Wilms-Leipzig LX, 348.
Wolff, Oscar LIV, 273.
Wolff, Rich. LII, 338. 397. LIII, 126.
Wuhrmann, F. LIII, 197.
Wulff, P. LVIII, 478.

Ziegler LX, 201.
Zimmermann, H. LVII, 354.
Zondek, M. LII, 584.

III. BESPRECHUNGEN.

Albert, E., Zur Lehre von der sogen. Coxa vara und Coxa valga. Mit 24 Tafeln und 4 Textbildern. Wien 1899. Alfr. Hölder. (Gerulanos-Kiel.) LV, 171.
Derselbe, Die seitlichen Kniegelenksverkrümmungen und die compensatorischen Fussformen. Mit 39 Abbldgn. Wien 1899. Alfr. Hölder (Gerulanos-Kiel.) LV, 173.
Albert u. Mosetig-Moorhof, Handbuch der chirurg. Technik bei Operationen u. Verbänden. Vierte, völlig umgearbeitete Aufl. 1899. (H.) LI, 395.

Digitized by Google

Bachmann, M., Die Veränderungen an den inneren Organen bei hochgradigen Skoliosen und Kyphoskoliosen. Heft 4 d. Abthlg. D (innere Medicin) der Biblioth. medica. Stuttgart, Verlag von E. Nägele. 1899. (Helferich.) LIV, 412.

Bardeleben u. Haeckel, Atlas der topographischen Anatomie. 2. Aufl. Brosch. 20 Mk., geb. 22 Mk. (Helferich.) LVII, 607.

Baudouin, Marcel, Bibliographia medica. Bibl. internationale des Sciences médicales. (Sick-Kiel.) LV, 181.

Bayer, Prof. in Prag, Die Chirurgie in der Landpraxis. Kurzgefasstes Nachschlagebuch f. prakt. Aerzte. Mit 41 Abbldgn. im Text. 3. Aufl. Fischer's medic. Buchhandlung. Berlin 1901. 246 Stn. Geb. 3,60 Mk. (Sick-Kiel.) LX, 411.

Bennecke, Erich, Assist., Die gonorrhoische Gelenkentzündung nach Beobachtungen der chirurg. Universitätsklinik in der kgl. Charité zu Berlin. Mit einem Vorwort von Dr. Fr. König, ordentl. Prof. der Chirurgie, Geh.-Medicinalrath. (Berlin 1899. Verlag von Aug. Hirschwald. N.-W. Unter den Linden 68.) 52 Stn. (F. Heubach.) LII, 220.

Berger (Paris), Hernies. Extrait du Traité de Chirurgie. Deuxième édition. Masson u. Co. Éditeurs. (H.) LI, 398.

Bogatsch, Mit welchem Rechte empfiehlt das R.-V.-A. den Berufsgenossenschaften die Uebernahme des Heilverfahrens während der Wartezeit, und wie setzen diese es am bestens ins Werk? Wissenschaftl. Mittheilungen des Instituts zur Behandlg. von Unfallverletzten in Breslau und Jahresbericht für die Zeit von 1897—1899. (Gerulanos-Kiel.) LV, 415.

v. Boltenstern, O., Die neuere Geschichte der Medicin. Leipzig, C. G. Naumann. 393 Stn. Medic. Bibliothek für prakt. Aerzte. (E. v. Meyer-Frankfurt a/M.) LII, 415.

Bottini u. Tansini, La Clinica Chirurgica, Publicata col concorso dei Professori di Chirurgia nelle università Italiane. Jan. 1899. (Jul. Neuberger-Frankfurt a M.) LI, 206.

Braquehaye, J., La Gastrostomie. Paris, J. B. Baillière et fils. 1900. (Helferich.) LIV, 412.

Brühl, Ohrenarzt in Berlin, Atlas und Grundriss der Ohrenheilkunde. Unter Mitwirkung von Prof. Dr. A. Politzer in Wien. 244 farb. Abbldgn. auf 39 Tafeln (Maler G. Hammerschmidt) und 99 Textabbldgn. München, J. F. Lehmann. 1901. Preis geb. 12 Mk. (Sick-Kiel.) LX, 411.

Brunner, Konrad, Erfahrungen und Studien über Wundinfection u. Wundbehandlung. Dritter Thl.: Die Begriffe Pyämie u. Septhämie im Lichte der bacteriol. Forschungsergebnisse. 110 Stn. (Thauenfeld, Verlag von Huber.) (E. v. Meyer, Frankfurt a/M.) LII, 624.

Derselbe, Dasselbe II. Thl. (Helferich-Greifswald.) LIV, 226.

Bum, Handbuch der Massage u. Heilgymnastik für prakt. Aerzte. 2. Aufl. Urban u. Schwarzenberg. Berlin-Wien 1899. (172 Holzschn. 444 Stn.) (H.) LI, 397.

Chiari, H. (Prag), Die pathologische Anatomie im 19. Jahrhundert und ihr Einfluss auf die äussere Medicin. Vortrag, gehalten in der I. allgem. Sitzung der 72. Versammlung deutsch. Naturforscher und Aerzte zu Aachen am 17. Sept. 1900. Verlag von G. Fischer. Jena 1900. (Helferich.) LVII, 609.

Cornet, G., Prof., Die Scrophulose. Wien, Alfr. Hölder. 1900. (Helferich.) LVI, 197.

Le Dentu, A. u. Delbet, P., Traité de chiurgie clinique et opératoire. T. VIII. Paris, J. B. Ballière et Fils. 1899. (Helferich.) LIV, 411.

Dieselben, Dasselbe. Tome IX. Paris, J. B. Baillière et Fils. 1900. Pr. 12 fr. (Helferich.) LVII, 187.

Depage, A., L'année chiurgicale. Première année: 1898. Bruxelles, H. Lambertin, libraire-éditeur. 1899. (Helferich.) LIV, 414.

Donath, B., Die Einrichtungen zur Erzeugung der Röntgenstrahlen und ihr Gebrauch. Gemeinfasslich dargestellt, insbesondere auch für Aerzte und Kliniken. Mit 110 Abbldgn. im Text und 2 Tafeln. 175 Stn. Berlin bei Reuther u. Reichard. (E. v. Meyer-Frankfurt a/M.) LIII, 444.

Erben, Klin. Untersuchungen über Muskelrheumatismus (Nackenschmerz, Kreuzschmerz). Aus Beiträgen zur klin. Medicin und Chirurgie, herausgegeb. vom Redactionscomité der Wien. klin. Wochenschr. Wien und Leipzig, Wilhelm Braumüller. 1898. (Helferich.) LIV, 414.

Digitized by Google

v. Esmarch, F., Ueber den Kampf der Humanität gegen die Schrecken des Kriegs. II. Aufl. Deutsche Verlagsanstalt, Stuttgart u. Leipzig 1899. (Helferich.) LIV, 415.

Festschrift zur Feier des 100jähr. Bestehens der medic. Klinik zu Leipzig (zugleich im Deutsch. Archiv f. klin. Medicin des LXIV. Bd.). 782 Stn. mit 25 Abbildungen und 18 Tafeln. Leipzig, F. C. W. Vogel. 1899. (E. v. Meyer-Frankfurt a/M.) LIII, 217.

Festschrift in honor of Abraham Jacobi to commemorate the seventieth anniversary of his birth. New-York 1900. (Ulr. Rose, Strassburg i/E.) LVII, 390.

Finsen, N., Prof., Ueber die Anwendung von concentr. chemischen Lichtstrahlen in der Medicin. Leipzig, F. C. W. Vogel. 1899. Pr. 1,20 Mk. (Helferich.) LIV, 413.

Derselbe, Ueber die Bedeutung der chem. Strahlen des Lichtes für Medicin u. Biologie. 3 Abhandlgen. Leipzig, Verlag von F. C. W. Vogel. 1899. (Helferich.) LIV, 413.

v. Frisch, Prof., Die Krankheiten der Prostata. (Gehört zu dem 19. Bd. der Spec. Pathol. u. Therapie, herausgegeb. von Nothnagel.) Wien, A. Hölder. 1899. (Helferich.) LIV, 416.

Froriep, Anatomie für Künstler. 3. verbesserte Aufl. Leipzig, Breitkopf u. Härtel. 1899. Pr. in Pappband 10 Mk. (Helferich.) LIV, 596.

Geiss, P., 18 Jahre Nierenchirurgie. Marburg, N. G. Elwert'sche Verlagsbuchhandlung. 1900. (Göbell-Kiel.) LV, 176.

Gocht (Secundärarzt an Hoffa's Klinik), Lehrbuch der Röntgenuntersuchung zum Gebrauch für Mediciner. Stuttgart, Enke. 1898. 232 Stn. Pr. 6 Mk. (H.) LI, 397.

Derselbe, Orthopädische Technik. Stuttgart, Verlag von Ferd. Enke. 1901. (Helferich.) LX, 594.

Golebiewski, E., Atlas und Grundriss der Unfallheilkde. München 1900. Verlag von J. F. Lehmann. Pr. 15 Mk. (Helferich.) LV, 417.

Gross, Otto, Compendium der Pharmakotherapie für Polikliniker und junge Aerzte. Leipzig, F. C. W. Vogel. 1901. (Sick-Kiel.) LX, 412.

Gross, Rohmer, Vautrin, André (Nancy), Nouveaux éléments de Pathologie chirurgicale générale. Tome II. (Haut, Lymphbahnen, Nerven, Blutgefässe, Muskeln, Knochen und Gelenke.) Paris, Ballière et Fils. 1898. (H.) LI, 398.

Haegler, Karl S., Docent u. I. Assist. d. chir. Klinik in Basel, Händereinigung, Händedesinfection und Händeschutz. Eine experim. u. krit. Studie. Mit 4 Tafeln. Basel, Benno Schwabe, Verlagsbuchh. 1900. 210 Stn. (Sick-Kiel.) LVII, 602.

Harms, Wilh., Ueber Lage und Gestalt des menschl. Darms und über Eingeweidebrüche. Ein kritischer Versuch. Arbeiten aus der chirurg. Universitätsklinik Dorpat, herausgegeb. von Dr. Koch. (W. Weber-Berlin.) LVIII, 185.

Hartmann, H., Chirurgie gastro-intestinale. Paris, G. Steinheil, éditeur. 1901. (Helferich.) LX, 594.

Haushalter, Etienne, Spillmann et Thiry, Cliniques médicales iconographiques. Paris, C. Naud, éditeur. 1901. Pr. 50 Fr. (Helferich.) LX, 594.

Heimberger, Joseph, Strafrecht und Medicin. München, C. H. Beck's Verlag. 1899. (Helferich.) LIV, 417.

Hoffa, A., Prof., Kinesiotherapie. Einzelabtheilung aus dem Lehrb. der allgem. Therapie und der therapeut. Methodik, herausg. von Eulenburg und Samuel. Urban u. Schwarzenberg. Berlin und Wien. 1898. Pr. 1,60 Mk. (H.) LI, 397.

Derselbe, Die moderne Behandlung des Klumpfusses. Sep.-Abdr. aus „Deutsche Praxis". München, Verlag von Seitz u. Schauer. 1899. (Helferich.) LIV, 415.

Derselbe, Atlas und Grundriss der Verbandlehre für Studirende und Aerzte. Mit 144 Tafeln nach Originalaquarellen von Maler Joh. Fink. II. vermehr. u. verbess. Aufl. Lehmann's medic. Handatlanten. Bd. XIII. München, Verlag von J. F. Lehmann. 1900. Pr. 7 Mk. (Sick-Kiel.) LVI, 198.

Hofmeister, F., a. o. Prof. der Chir. in Tübingen, Verbandtechnik. Tübingen, Verlag der H. Laupp'schen Buchhandlung. 1901. 102 Stn. Mit 107 Abbldgen. im Text. Pr. 3 Mk. geb. (Sick-Kiel.) LX, 412.

Jahresbericht über die chirurg. Abtheilung und die chirurg. Poliklinik des Spitals in Basel. 1899. (Helferich.) LIV, 417.

Jedlicka, Katzenstein u. Scheffer

Digitized by Google

(Hamburg), Atlas der normalen und patholog. Anatomie in typischen Röntgenbildern. Die topographische Anatomie der oberen Extremitäten. Lucas Gräfe u. Sillem. 1900. (Ladenpr. 10 Mk.) (Helferich.) LVII, 190.

Joachimsthal, G., Die angeborenen Neubildungen der oberen Extremitäten. Hamburg, Lucas Gräfe und Sillem. 1900. Pr. 9 Mk. (Helferich.) LV, 178.

Kaelin-Benziger, „Paracelsus", neues Privatkrankenhaus und Augenheilanstalt in Zürich. I. Bericht über den Zeitraum August 1896 bis Decbr. 1898. (Helferich.) LIV, 412.

Keen, W. W. u. White, J. W., An american Textbook of surgery for practitioners and students. II. Edit. Philadelphia, W. B. Saunders. 1896. (Helferich.) LV, 179.

Kehr, H., Prof., Anleitung zur Erlernung der Diagnostik der einzelnen Formen der Gallensteinkrankheit. Berlin, Fischer's medic. Buchhandlung. 1899. Pr. 5 Mk. (Helferich.) LIV, 416.

Kirmisson, E., Lehrbuch der chirurg. Krankheiten angeborenen Ursprungs, übersetzt von Dr. C. Deutschländer. 606 Stn. Stuttgart, F. Enke. 1899. (Helferich.) LIV, 411.

Köhler, Alb., Prof., Kriegschirurgen und Feldärzte des 17. und 18. Jahrhunderts. Berlin 1899 bei Hirschwald. 8. 269 Stn. Mit 13 Portraits, 5 Abbldgen., 2 Plänen. (Edm. Rose.) LII, 222.

Köhler, Rud., Geh. Med.-Rath, Generaloberarzt, Die modernen Kriegswaffen. Ein Lehrbuch der allgem. Kriegschirurgie. II. Thl.: Die Wirkungen der kleinkalibrigen Gewehre auf den lebenden Menschen. (W. Weber-Berlin.) LVIII, 188.

Kölliker, Prof., Die Gypsdrahtschiene. Leipzig, Verlag von F. C. W. Vogel. 1900. Pr. 60 Pfennig. (Sick-Kiel.) LV, 418.

Krause, Fedor, Prof., Die Tuberculose der Knochen und Gelenke. Mit 98 Abbldgen. u. 2 Tafeln. Deutsche Chirurgie, Liefg. 28a. (H.) LI, 393.

Kronfeld, R., Praktische Zahnheilkunde für Aerzte u. Studirende. Wien, Verlag von M. Perles. 1900. Pr. 6 Mk. (Helferich.) LIV, 416.

Küttner, H., a. o. Prof. der Chirurgie an der Univ. Tübingen, z. Z. Chefarzt des Lazareths vom Deutsch. Roth. Kreuz in Tsingtau, Kriegschirurgische Erfahrungen aus dem südafrikanischen Kriege 1899/1900. Mit 13 Abbldgen. im Text u. 13 Tafeln. 111 Stn. Text. Tübingen, Verlag der G. Laupp'schen Buchhandlung. 1900. (Sick-Kiel.) LIX, 383.

Lähr, Geh.-Rath, Prof., Die Literatur der Psychiatrie, Neurologie u. Psychologie von 1459—1799. Berlin bei Georg Reimer. 8. 1900. (Edm. Rose-Berlin.) LVII, 392.

Derselbe, Dasselbe. Bd. III. (Edm. Rose-Berlin.) LVII, 610.

Lambertz, Die Entwicklung des menschlichen Knochengerüstes während des fötalen Lebens. Hamburg. Lucas Gräfe u. Sillem. 1900. Pr. 12 Mk. (Helferich.) LV, 178.

Landerer, Die Behandlung der Tuberculose mit Zimmtsäure. Mit 26 Mikrophotogrammen u. s. w. 308 Stn. Leipzig, Verlag von F. C. W. Vogel. 1898. (H.) LI, 396.

Ledderhose, G., Die ärztliche Untersuchung und Beurtheilung der Unfallfolgen. Wiesbaden, J. F. Bergmann. 1898. 46 Stn. (Helferich.) LIV, 415.

Lejars, Félix, Traité de chirurgie d'urgence. Paris, Masson u. Cie., éditeurs. 1899. (Helferich.) LV, 179.

Derselbe, Dasselbe. II. édition, revue et augmenté. Paris, Masson u. Cie., éditeurs. 1900. (Helferich.) LVI, 197.

Léon u. Jules Rainal, Le bandage hérniaire, autrefois — aujourd'hui. Paris, Masson u. Cie. 1899. (Helferich.) LIV, 413.

Leser, Edmund, Die specielle Chirurgie in 60 Vorlesungen. Ein kurzgefasst. Lehrbuch f. Aerzte u. Studirende. Vierte vermehrte u. verbess. Auflage. Mit 330 Abbldgen., 1092 Stn. Verlag von G. Fischer in Jena. 1900. Brosch. 20 Mk., geb. 22 Mk. 50 Pf. (Sick-Kiel.) LVI, 198.

Lesser, E., Encyklopädie der Haut- und Geschlechtskrankheiten. Leipzig, Verlag von F. C. W. Vogel. 1900. Pr. 30 Mk. (Helferich.) LVII, 185.

Lindner u. Kutter (Augustahospital Berlin), Die Chirurgie des Magens und ihre Indicationen, einschliesslich Diagnostik. 12 Vorlesungen für prakt. Aerzte. Verlag von Otto Enslin, Berlin 1898. (H.) LI, 395.

Loewe, E., Statistisches aus der Berichtszeit von 1897—1899. Wissenschaftl. Mittheilungen des Instituts zur Behandlung von Unfallverletzten

Digitized by Google

in Breslau und Jahresber. für die Zeit von 1897—1899. (Gerulanos-Kiel.) LV, 412.
Derselbe, Fälle von Verlust des Deltamuskels mit erhaltener Erhebungsfähigkeit des Arms. Ebenda. (Gerulanos-Kiel.) LV, 413.
Lüning, A. u. Schulthess, W., Atlas und Grundriss der orthopäd. Chirurgie. München. Verlag von J. F. Lehmann. 1901. (Helferich.) LIX, 207.

Macewen, Die infectiös-eitrigen Erkrankungen des Gehirns und Rückenmarks, Meningitis, Hirnabscess, infectiöse Sinusthrombose. Autorisirte deutsche Ausgabe von Dr. Paul Rudloff. Wiesbaden, J. F. Bergmann. 1898. (H.) LI, 395.
Matthiolius, Marinestabsarzt, z. Z. beauftragt mit der Oberleitung der 3 Expeditionen des deutschen Vereins vom Rothen Kreuz, Tagebuchblätter aus dem Boerenkriege 1899—1900. Pr. in elegantem Einb. 3 Mk. (Helferich.) LVII, 607.
Merkel, Fr., J. Henle's Grundriss der Anatomie des Menschen. Text und Atlas. IV. Aufl. Braunschweig, Verlag von Vieweg u. Sohn. 1901. Pr. des ganzen Werkes 28 Mk. (Helferich.) LX, 593.
Möller, Magnus, Docent f. Dermatologie u. Syphilis in Stockholm, Der Einfluss des Lichtes auf die Haut in gesundem und krankem Zustande. Bibliotheca medica, Abthlg. DII, Heft 8. Mit 4 Tafeln. 143 Stn. Stuttgart, Verlag von Erw. Naegele. 1900. Pr. 26 Mk. (Sick-Kiel.) LVII, 187.
Monnier, E., Ueber die angeborene Pylorusstenose im Kindesalter und ihre Behandlung. Aus dem Kantonspital Glarus. Diss. 1900. 56 Stn. Zürich, Emil Cotti's Wtwe. (W. Weber.) LVIII, 361.

Pagel, J., Biographisches Lexikon hervorragender Aerzte des XIX. Jahrhunderts. Verlag von Urban und Schwarzenberg, Berlin u. Wien. 1901. (Helferich.) LVII, 608.
Pauchet, Victor, Chirurgie des Voies biliaires. Paris 1900. (Gerulanos-Kiel.) LVIII, 366.
Ponfick, Topographischer Atlas der medicinisch-chirurgischen Diagnostik. Erste Lieferung. Jena, Verlag von G. Fischer. 1901. (Helferich.) LX, 413.
Posselt, Adolf, Die geographische Verbreitung des Blasenwurmleidens, insbesondere des Alveolarechinococcus der Leber und dessen Casuistik seit 1880. Stuttgart, Verlag von Ferd. Enke. 1900. 334 Stn. (Simon.) LVIII, 182.
Potarka (Bukarest), La chirurgie intramédiastinale postérieure. Paris, Carré et Naud. 1898. 111 Stn. (Sick-Greifswald.) LI, 396.

Quénu, E. u. Hartmann, H., Chirurgie du rectum. Tome 2: Tumeurs du rectum: Adenomes, Tumeurs villeuses, Cancer, Sarcomes, Myxomes, Enchondromes, Fibromes, Lipomes, Lymphadenomes, Myomes, Kystes desmoides, Angiomes. Paris 1899, Steinheil. 384 Stn. gr. 8. (L. Heidenhain.) LVII, 191.

Regnier, La Radiographie et la Radioscopie clinique. Paris, Baillière et Fils. 1899. 100 Stn. Cart. 1 Fr. 50 Cent. (H.) LI, 398.
Riegner, O., Zur Frage der Schädelresection bei traumatischen intracraniellen Blutungen. Wissenschaftl. Mittheilungen des Instituts zur Behandlung von Unfallverletzten in Breslau und Jahresb. für die Zeit von 1897—1899. (Gerulanos-Kiel.) LV, 416.
Rinne, Chirurgisch-akiurgische Therapie. Einzelabtheilg. aus dem Lehrbuch der allgem. Therapie und der therapeutischen Methodik, herausgeg. von Eulenburg u. Samuel. Urban u. Schwarzenberg, Berlin und Wien 1898. 454 Stn. 6 Mk. (H.) LI, 397.
Roberts, J. B., The surgical treatment of congenital and pathological disfigurements of the face. Philadelphia, the Phil. med. publ. Co. 1900. (Helferich.) LX, 413.
Rochet, V., Chirurgie du rein et de l'uretère. (Indications-Manuel opératoire.) 362 Stn. Mit 50 Abbldgen. im Text. Paris, G. Steinheil. 1900. (Göbell-Kiel.) LVII, 600.
Röse, C., Anleitung zur Zahn- und Mundpflege. Verlag von G. Fischer. Jena 1900. (Helferich.) LVII, 186.
Rotter, Emil, Die typischen Operationen und ihre Uebung an der Leiche. 6. Aufl. 115 Abbildungen. München 1900. Verlag von J. F. Lehmann. (C. Falkenburg-Berlin.) LVIII, 192.
Rüdinger, N., weil. o. ö. Prof. der Anatomie an der Univers. München, Cursus der topographischen Anatomie.

Digitized by Google

4. Aufl., bearbeitet von Dr. Höfer, Assistent der chirurgischen Klinik in München. München, Verlag von J. F. Lehmann. 1899. 221 Stn. mit 82 zum Theil farbigen Abbldgn. (E. v. Meyer-Frankfurt a/M.) LII, 415.

Sachs, H., Privatdocent, Nervenarzt, Ein Beitrag zur Frage der Entspannungsskoliose (Ischias scoliotica oder Scoliosis neuralgica). Wissenschaftl. Mittheilungen des Instituts zur Behandlg. von Unfallverletzten in Breslau und Jahresber. für die Zeit von 1897 bis 1899. (Gerulanos-Kiel.) LV, 414.

Sänger, M. u. v. Herff, O., Encyklopädie der Geburtshülfe und Gynäkologie. Leipzig, Verlag von F. C. W. Vogel. 1900. Zu 25 Liefergn. à 2 Mk. (Gerulanos-Kiel.) LVIII, 364.

Saltarino, S., Abnormitäten. Düsseldorf, Ed. Lintz. 1900. (Helferich.) LV, 181.

Schede, Die angeborene Luxation des Hüftgelenks. Mit 44 Röntgenbildern auf 8 Tafeln. Hamburg 1900. Lucas Gräfe u. Sillem. (Helferich.) LV, 594.

Schleich, C. L., Neue Methoden der Wundheilung. Ihre Bedingungen und Vereinfachung für die Praxis. Berlin bei Jul. Springer. 1899. 378 Stn. (E. v. Meyer-Frankfurt a/M.) LII, 412.

Derselbe, Dasselbe. 2. Aufl. 1900. (Enderlen-Marburg.) LVI, 617.

Schmidt, Georg Benno, Kurzgefasstes Lehrbuch der Chirurgie. Ein Vademecum für Studirende. I. Thl.: Allgemeine Chirurgie. Leipzig u. Wien 1901. Fr. Deuticke. (W. Weber-Berlin.) LVIII, 190.

Schuchardt, Karl, Prof., Die Krankheiten der Knochen und Gelenke (ausschliessl. der Tuberculose). Mit 138 Abbldgen. und 2 Tafeln. Stuttgart, Verlag von Ferd. Enke. 1899. Deutsche Chirurgie. Lieferg. 28. (H.) LI, 393.

Schüssler (Bremen), Nervendehnung oder nicht? Zur Orientirung über die Behandlung chron. Erkrankungen der Nervenstämme und des Rückenmarks, spec. der Tabes, für prakt. Aerzte. Verlag von G. A. v. Halem. Bremen 1899. (Helferich.) LIV, 226.

Seitz, Georg, prakt. Zahnarzt in Constanz, Die zahnärztliche Narkose. Ein Leitfaden für prakt. Zahnärzte und Studirende der Zahnheilkunde. Leipzig, Arth. Felix. 1900. 239 Stn. (W. Weber-Berlin.) LVIII, 363.

Sonnenburg, E., Pathologie u. Therapie der Perityphlitis; ein Lehrbuch für Aerzte und Studirende. IV. umgearbeitete und sehr erweiterte Aufl. Leipzig, F. C. W. Vogel. 1900. (Helferich.) LVII, 608.

Spalteholz, W., Handatlas der Anatomie des Menschen. Bd. III, Abthlg. 1. Leipzig, S. Hirzel. 1900. Pr. 8 Mk. (Helferich.) LV, 594.

Starck, Hugo, Privatdoc. f. inn. Medic., Ass. d. med. Univers.-Klinik Heidelberg, Die Divertikel der Speiseröhre. Monographie. Mit 2 Abbldgen. im Text. Leipzig, Verlag von F. C. W. Vogel. 1900. Pr. 4 Mk. (Sick-Kiel.) LIX, 209.

Stecchi, R. u. Gardini, A., Chirurgia Operatoria. Ulrico Hoepli, Milano 1901. (Sick-Kiel.) LX, 412.

Stempel, W., Die Untersuchung und Begutachtung der Invaliden-Rentenanwärter nebst Auszug und Commentar der für die Aerzte wichtigsten Gesetze und Bestimmungen betr. die Invaliditäts- und Altersversicherung. Jena, G. Fischer. 178 Stn. (E. v. Meyer-Frankfurt a/M.) LIII, 219.

Stern, R., Prof., Ueber traumatische Entstehung innerer Krankheiten. Klin. Studien mit Berücksichtigung der Unfallbegutachtung. 2. Heft: Krankheiten der Bauchorgane, des Stoffwechsels und des Blutes. Jena, G. Fischer. 1900. Pr. 7 Mk. (Sick-Kiel.) LV, 596.

Derselbe, Dasselbe. 502 Stn. Jena, G. Fischer. 1900. (L. Heidenhain.) LIX, 208.

Sternberg, A., Vegetationsstörungen u. Systemerkrankungen der Knochen. Aus Nothnagel's Specielle Pathologie u. Therapie. VI. 10 Abbldgen. Wien 1899. Alfr. Hölder. 104 Stn. (E. v. Meyer-Frankfurt a/M.) LIII, 220.

Sternfeld, Alfr. (München), Ueber die sogenannte frühzeitige Extraction des 6jährigen Molaren. Commissionsverlag von A. W. Künast in Wien I, Hoher Markt 1. 1900. 62 Stn. 97 Figg. (Sick.) LVI, 199.

Stoeckel, W., Ureterfisteln u. Ureterverletzungen. 150 Stn. Leipzig, Breitkopf u. Härtel. 1900. (Göbell-Kiel.) LVIII, 359.

Stolper, P., Ueber die sog. Rückenmarkserschütterung. Wissensch. Mittheilungen des Instituts zur Behandlg. von Unfallverletzten in Breslau und Jahresb. für die Zeit von 1897—1899. (Gerulanos-Kiel.) LV, 413.

Digitized by Google

Stüler, A., Eine Contraindication der Esmarch'schen Blutleere, hergeleitet aus den Beobachtungen nach einer Doppelamputation des Oberschenkels, mit einer Anmerkung über Fremdkörperpathologie. Sep.-Abdrk. aus Nr. 5 der Corresp.-Bl. des allgem. ärztl. Vereins in Thüringen. 1901. (Sick.) LVI, 199.

Terrier, F., u. Hartmann, H., Chirurgie de l'estomac. Avec 139 figures. Paris, Steinheil. 366 Stn. (E. v. Meyer-Frankfurt a/M.) LII, 626.

Thomson, Alexis, On Neuroma and Neurofibromatosis. 168 Stn. 20 Tafeln. Turnbull and Spears, Edinburgh 1900. (Göbell-Kiel.) LVII, 192.

Toldt, Karl, Anatomischer Atlas für Studirende u. Aerzte. Herausgegeben unter Mitwirkung von Prof. Dr. Alois Dalla Rosa. Wien u. Leipzig, Urban u. Schwarzenberg. 1898. 6. Lieferg. (7 Mk.): Die Gefässlehre. a) Herz u. Arterien. (H.) LI, 394.

Derselbe, Dasselbe. Lieferung 7, 8 u. 9. 1900. (Helferich.) LX, 413.

Transactions of the American orthopedic association. Twelfth session. (Held at Boston.) 17—19 May 1898. Vol. XI, Philadelphia. (E. v. Meyer, Frankfurt a/M.) LII, 626.

Transactions of the clinical society of London. Vol. XXXII. London, Longmans Green u. Cie. 1899. (Helferich.) LIV, 417.

Wagner, W., Prof. u. Stolper, P., Dr., Die Verletzungen der Wirbelsäule und des Rückenmarks. Mit 232 Figg. im Text. Stuttgart, Verlag von Ferd. Enke. 1898. Deutsche Chirurgie. Lieferg. 40. (H.) LI, 394.

Wichmann, Ralf, Die Rückenmarksnerven und ihre Segmentbezüge. Berlin, Verlag von O. Salle. 1899. (Helferich.) LIV, 416.

Wissenschaftliche Mittheilungen des Instituts zur Behandlung von Unfallverletzten in Breslau und Jahresber. für die Zeit von 1897 bis 1899. (Gerulanos-Kiel.) LV, 412.

Wolff, Julius, Geh. Med.-Rath, a. o. Prof. der Chirurgie in Berlin, Ueber die Wechselbeziehungen zwischen der Form und der Function der einzelnen Gebilde des Organismus. Mit 22 Abbildungen. 35 Stn. Pr. 1 Mk. Leipzig 1901. Verlag von F. C. W. Vogel. (Sick-Kiel.) LX, 410.

Wolff, M., Die Nierenresection und ihre Folgen. Berlin, Verlag von A. Hirschwald. 1900. (Helferich.) LIV. 418.

Zuckerkandl, E., Atlas der topographischen Anatomie des Menschen. 1. Heft: Kopf u. Hals. Preis 12 Mk. Wien u. Leipzig. Wilh. Braumüller. 1900. (Helferich.) LV, 177.

Zuckerkandl, O., Chirurgische Operationslehre. 2. Aufl. (G. Koltze.) LVIII, 191.

Druck von J. B. Hirschfeld, Leipzig.

Digitized by Google

Neuer Verlag von **F. C. W. Vogel** in **Leipzig.**

DIAGNOSTIK
der
Inneren Krankheiten
auf Grund
der heutigen Untersuchungsmethoden.

Von

PROF. **O. VIERORDT**
Heidelberg.

gr. 8°. Mit 197 Abbildungen.

Sechste Auflage 1901.

Preis M. 14.—, geb. M. 15.80.

Centralblatt für innere Medicin.

Dies bekannte Werk ist in 6. verbesserter und vermehrter Auflage erschienen. Es enthält wohl alles, was der praktische Arzt in Bezug auf Diagnostik brauchen kann; die Methode der Untersuchung der verschiedensten Organe und ihrer Sekretions- und Extraktionsprodukte ist in übersichtlicher Weise dargelegt und die Fortschritte der letzten Jahre sind, soweit sie als solche allgemein anerkannt sind, ausgiebig berücksichtigt worden etc.

Wiener Medicinische Presse.

Es erschiene sicherlich ein müssiges Unternehmen, wollte man erst heute daran gehen, das Werk Vierordts zu loben und hervorzuheben; dies hiesse ja dann vergessen, dass es im Zeitraume von 12 Jahren sechsmal hat neu aufgelegt werden müssen, und dass es seit dem Erscheinen seiner 1. Auflage mit Recht als eines der besten unter seinesgleichen bezeichnet wird etc.

Schmidt's Jahrbücher der Medicin.

Vierordts Buch erhält sich wegen seiner guten Eigenschaften, seiner Vollständigkeit und seiner geschickten Bearbeitung des umfangreichen Stoffes andauernd in der Gunst des Lesers etc.

Deutsche medicinische Wochenschrift.

. . . Das Buch umfasst die gesamte klinische und mikroskopisch-chemische Diagnostik auf einem engen Raum und mit erstaunlicher Vollständigkeit. Die Sprache ist klar, präcis, durchaus anspruchslos; theoretische Entwicklungen werden ganz in den Hintergrund gedrängt. Die Darstellung hat, offenbar infolge eigener Erfahrung und Lehrthätigkeit, etwas Knappes und Leichtfassliches angenommen, das dem Lernenden sehr zu Gute kommen wird etc.

Medicinische Woche.

Wir sind überzeugt, dass das Buch, das zu den besten Compendien der Diagnostik zählte, auch weiterhin eine solche Verbreitung finden wird, wie bisher.

Digitized by Google

Digitized by Google

Digitized by Google

Digitized by Google

SEP 15 1902
Aug 12.07

Digitized by Google

1901
84
~~602~~

Digitized by Google

3 2044 103 049 789

Digitized by Google